FACULDADE DE SETE LAGOAS – FACSETE
CENTRO DE PÓS GRADUAÇÃO EM ODONTOLOGIA
ESPECIALIZAÇÃO EM ORTODONTIA

SIMONE DANTAS BARRETO

TRATAMENTO DE CLASSE III COM APARELHO ORTOPÉDICO FUNCIONAL BIMLER C – RELATO DE CASO

Natal/RN
2024
FACULDADE DE SETE LAGOAS – FACSETE

CENTRO DE PÓS GRADUAÇÃO EM ODONTOLOGIA
ESPECIALIZAÇÃO EM ORTODONTIA

SIMONE DANTAS BARRETO

TRATAMENTO DE CLASSE III COM APARELHO ORTOPÉDICO FUNCIONAL BIMLER C – RELATO DE CASO

Trabalho de Conclusão de Curso apresentado ao Centro de Pós-Graduação em Odontologia, secção do Rio Grande do Norte - CPGO/RN, como parte dos requisitos para obtenção do título de Especialista em Ortodontia.

Orientador: Prof.° Dr. Ney Tavares Lima Neto

Natal/RN
2024
FACULDADE DE SETE LAGOAS – FACSETE

CENTRO DE PÓS GRADUAÇÃO EM ODONTOLOGIA
ESPECIALIZAÇÃO EM ORTODONTIA

SIMONE DANTAS BARRETO

TRATAMENTO DE CLASSE III COM APARELHO ORTOPÉDICO FUNCIONAL BIMLER C – RELATO DE CASO

Trabalho de Conclusão de Curso apresentado ao Centro de Pós-Graduação em Odontologia, secção do Rio Grande do Norte - CPGO/RN, como parte dos requisitos para obtenção do título de Especialista em Ortodontia.

Trabalho aprovado em 07 de agosto de 2022 pela banca examinadora composta por:



Orientador Prof.° Dr. Ney Tavares Lima Neto



Co-orientador Prof.° Me. Mauro Antônio Macêdo de Oliveira



Coordenador Prof.° Me. Nivaldo Antônio Bernardo de Oliveira

Natal/RN, 27 de junho de 2024.

AGRADECIMENTOS

Primeiramente agradeço a Deus pelo dom da vida, pela saúde e pela oportunidade a mim conferidas.

À minha família que sempre me ensinou o verdadeiro valor da educação e o que ela proporciona em nossas vidas. Em especial, aos meus pais que são meus pilares e me dão sustento, força e coragem na busca dos meus objetivos.

Aos meus filhos, Victor e Heitor, por todo amor e paciência com as ausências necessárias nessa caminhada.

Aos meus mestres, grandes apoiadores e incentivadores pela busca incessante de conhecimento. Obrigada por todos os ensinamentos e orientações precisos durante esses anos.

Agradeço carinhosamente aos meus colegas de curso por todo o apoio, motivação e troca de experiências. Criamos laços de amizade que serão eternos!

Aos meus pacientes de curso que contribuíram imensamente com o meu aprendizado, tornando essa realidade possível.

Aos funcionários do CPGO por toda ajuda e acolhimento sempre que precisei.

Dedico este trabalho aos meus familiares que tanto me apoiaram para a realização desse sonho. Em especial aos meus filhos que são

a minha fortaleza e fonte de inspiração na busca dos meus propósitos.

“Se não estivermos dispostos a pagar um preço por nossos valores, se não estivermos dispostos a fazer alguns sacrifícios para realizá-los, então deveríamos nos perguntar se realmente acreditamos neles. ”

Barack Obama

RESUMO

A maloclusão de classe III é uma relação inadequada dos molares e caninos com uma etiologia multifatorial podendo refletir em alterações esqueléticas e/ ou dentárias. O tratamento precoce é favorável por promover uma intervenção nas bases ósseas e dentoalveolares, o que favorece o posicionamento dentário na fase corretiva. Entre as terapêuticas utilizadas para a maloclusão de classe III, uma boa alternativa de intervenção na dentição mista é o aparelho ortopédico Bimler C que é utilizado para reorientação do crescimento craniofacial no período da dentição decídua e mista. A metodologia de pesquisa é exploratória, descritiva e qualitativa e pode ser classificada como uma pesquisa dividida em dois momentos: uma revisão teórica sobre o tema e a apresentação de um caso clínico de um paciente com nove anos de idade tratado com o aparelho ortopédico Bimler C por um período de 16 meses. Podemos concluir que o caso clínico em questão apresentou os resultados esperados após alguns meses de tratamento, observando uma melhora significativa em todo o sistema estomatognático. Portanto, o tratamento em idade precoce é essencial e indispensável para evitar a consolidação de problemas funcionais, estéticos que possam interferir no crescimento e desenvolvimento craniofacial normal.

Palavras-chave: Ortopedia; Maxilar; Tratamento da Classe III, Maloclusão.

ABSTRACT

Class III malocclusion is an inadequate relationship of the molars and canines with a multifactorial etiology that may reflect skeletal and/or dental changes. Early treatment is favorable, and promotes intervention in the bone and dentoalveolar bases, which favors the positioning dental care in the corrective phase. Among the therapies used for malocclusion class III, a good intervention alternative in mixed dentition is the Bimler C orthopedic appliance, which is used to reorient craniofacial growth during the period of primary and mixed dentition. The research methodology is exploratory, descriptive and qualitative and can be classified as research divided into two moments: a theoretical review on the topic of the clinical case on a patient with nine years old treated with the Bimler C orthopedic device for sixteen months. We can conclude that the clinical case have the expected results, observing a significant improvement in the entire stomatognathic system. Therefore, treatment at an early age is essential and indispensable to avoid the consolidation of functional and aesthetic problems that could interfere with normal craniofacial growth and development.

Keywords: Orthopedics; Jaw; Treatment of Class III, Malocclusion.

SUMÁRIO

1	INTRODUÇÃO	10
2	REVISÃO TEÓRICA	11
3	METODOLOGIA	14
4	RELATO DE CASO	16
5	DISCUSSÃO	22
6	CONCLUSÃO	24
	REFERÊNCIAS	25

1 INTRODUÇÃO

A má oclusão de Classe III é caracterizada por uma mordida cruzada anterior de todos os dentes anteriores, sem que haja um problema esquelético. Normalmente a mandíbula é posicionada para frente ou empurrada para frente durante o fechamento, e desenvolve essa má oclusão (KÜHLKAMP et al., 2011).

Um desalinhamento dos dentes na direção vestibular e lingual é chamado de desalinhamento vestíbulo-lingual. Isso pode ser visto como uma falsa aparência de prognatismo mandibular, causado pela mandíbula inferior sendo empurrada para frente devido à interferência dos dentes entre si (KÜHLKAMP et al., 2011).

Às vezes, os dentes jovens têm um pequeno ângulo, mas o osso na base dos dentes não foi afetado. Nesses casos, a oclusão (contato dos dentes) precisa ser alterada para que o equilíbrio seja restabelecido; portanto, a oclusão de Classe III foi causada por reflexos musculares que o paciente adquiriu devido ao contato dentário inicial em idade precoce (ARAÚJO; ARAÚJO, 2008).

A classe III é uma má oclusão que é causada por uma razão funcional ou postural, ou está relacionada a esses estados. O clínico deve observar a maxila e a mandíbula em posições onde há máxima intercuspidação, bem como em alinhamento central. É assim que a Classe III é identificada. A mordida cruzada anterior pode ser considerada sinônimo de classe III (BIMLER, 2004).

Uma má oclusão de Classe III é definida como um problema de alinhamento da mandíbula causado pela mandíbula sendo empurrada para frente de forma funcional. Isso resulta em uma sobreposição dos incisivos, incisivos superiores inclinados em direção à língua e incisivos inferiores inclinados em direção à boca. Há também geralmente uma mordida anterior. Quando a mandíbula é posicionada em Rotação Cranial, os dentes geralmente apresentam uma relação término-terminal devido a um reflexo muscular (BIMLER, 2004).

O objetivo do trabalho que aqui se apresenta é analisar a metodologia de tratamento de classe III com uso de aparelho ortopédico funcional Bimler C por meio da literatura sobre o tema e um relato de caso.

2 REVISÃO TEÓRICA

A Classe III de Angle é uma má oclusão caracterizada por discrepâncias anteroposteriores dentárias e faciais, normalmente acompanhadas por alterações esqueléticas, com componente genético associado. (FERNANDES, 2010). Além disso, ela apresenta outros fatores etiológicos bastante diversificados, como a protrusão mandibular, a retrusão maxilar ou uma associação de ambos, resultando em um comprometimento estético funcional dos pacientes acometidos.

A classificação de Angle é, ainda hoje, a mais utilizada pelos ortodontistas, e isto se deve à sua simplicidade – com apenas três classes – e fácil compreensão. Suas limitações estão no fato de que o primeiro molar superior permanente não é estável no esqueleto crânio-facial, como provaram estudos cefalométricos posteriores; baseia-se somente no posicionamento dos dentes, deixando de elucidar os aspectos ósseos e musculares, e considera apenas as alterações no sentido anteroposterior, não citando as verticais ou transversais. (FERREIRA, 2008).

McNamara e Brudon (1993) afirmaram que uma relação dentária de Classe III poderia ter várias combinações de componentes esqueléticos e dentários e que este tipo de maloclusão se manifesta desde uma idade muito precoce e é tipicamente evidenciada por uma relação incisal de topo ou por uma mordida cruzada anterior.

Chama-se de indivíduos Padrão III, os portadores das maloclusões resultantes de degrau sagital diminuído entre a maxila e mandíbula. Nesse padrão, estão inclusos os portadores de retrusão maxilar ou prognatismo, independente da relação molar que seus arcos dentários apresentarem. (CAPELOZZA FILHO, 2004)

Sob o ponto de vista epidemiológico a prevalência das maloclusões do Padrão III varia de acordo com a raça, não tem predileção por gênero, mas é genericamente baixa em torno de 3%. Em termos populacionais, considerando a raça, a prevalência seria de 3% a 5% para a população branca (SILVA FILHO, 1990; THILANDER, 1973; NEWMAN, 1973) e negra (BERGSMA, 1979) enquanto para os amarelos seria cerca de 14% (ALLWRIGHT, BURNDRED, 1964).

Apesar da baixa incidência e prevalência, esse tipo de má oclusão é considerado o mais complexo devido o envolvimento das estruturas esqueléticas e dentárias, bem como a falta de previsibilidade com relação ao padrão de crescimento do indivíduo, trazendo como consequência uma face desarmoniosa. (KAGY; MORO, 2008). Na maioria das vezes, o envolvimento do aspecto facial é o que motiva o indivíduo a buscar tratamento, pois os portadores da Classe III são os que mais apresentam a autoestima baixa. (FREITAS, et al, 2019)

A Ortopedia Funcional dos Maxilares é o ramo da Medicina Dentária que tem por objetivo remover interferências indesejáveis durante o crescimento e desenvolvimento fisiológico das estruturas estomatognáticas, atuando diretamente sobre o sistema neuromuscular que comanda o desenvolvimento ósseo dos maxilares, o qual pode levar os dentes a ocupar as suas posições funcionais e estéticas. Criam-se novos reflexos posturais e outra dinâmica mandibular com o objetivo de produzir e manter a harmonia do Sistema Estomatognático e obter maior Eficiência Mastigatória que conduza o sistema digestivo a um comportamento saudável. Os Aparelhos Ortopédicos Funcionais mudam o recrutamento muscular, induzem o remodelamento ósseo e afetam a oclusão. (PÓVOAS, 2014)

O Bimler C, também conhecido como Modelador Elástico de Bimler, é um Aparelho Ortopédico Funciomal (AOF) idealizado pelo Prof° Hans Peter Bimler para o tratamento da mesioclusão (classe III), tendência progênica ou, com certas modificações, em casos de biprotrusão. É indicado para casos de dentições decídua, mista e permanente com mordida cruzada anterior. As suas principais ações incluem o desenvolvimento maxilar sagital e transversal, restringir o crescimento mandibular e descruzar mordida anterior em classe III.

Como se tratava de um paciente em crescimento, planejamos redirecionar o crescimento mandibular a fim de melhorar a relação maxilomandibular, principalmente no sentido anteroposterior; corrigir alguns posicionamentos dentários, bem como a relação entre os lábios superior e inferior; realizar expansão para corrigir a mordida cruzada na região de caninos; corrigir a linha média e obter espaço para os permanentes que ainda não erupcionaram. Dessa forma, pretendemos oferecer um crescimento facial mais harmonioso e promover melhoria funcional ao paciente.

Sabemos que existem diversas alternativas para o tratamento desta má oclusão e que a Ortopedia Funcional dos Maxilares é uma boa alternativa, apresentando ótimos resultados. Portanto, este trabalho tem o objetivo de ressaltar a importância do tratamento precoce através de um relato de caso de um paciente jovem com padrão III de crescimento onde a abordagem terapêutica foi a utilização do modelador elástico de Bimler C.

3 METODOLOGIA

A etimologia da palavra “metodologia” está associada ao conceito de “método”. Ou seja, por definição podemos colocar que a metodologia é o

caminho utilizado para se concluir o objetivo de pesquisa, dentro do contexto acadêmico (RAMPAZZO, 2005). Sendo variados os tipos de metodologia, a utilizada no presente trabalho é descritiva e investigativa.

Martins e Theóphilo (2009) colocam que a metodologia dos estudos acadêmicos deve ser selecionada de acordo com o tipo, os objetivos e os materiais que serão utilizados pelos autores. Análises empíricas e qualitativas, ou seja, que realizam análises de objetos de estudo devem compreender em uma metodologia de identificação, organização e utilização dos dados coletados para a pesquisa, sempre analisando as amostras, variáveis e hipóteses do estudo.

Rodrigues (2007, p. 07) coloca que:

> Seu objetivo é a caracterização inicial do problema, sua classificação e de sua definição. Constitui o primeiro estágio de toda pesquisa científica. É a observação dos fatos tal como ocorrem. Não permite isolar e controlar as variáveis, mas perceber e estudar as relações estabelecidas.

A pesquisa dos artigos científicos foi realizada através de uma pesquisa em jornais, revistas, livros e artigos científicos nas bases de dados da PUBMED, BIREME, MEDLINE e GOOGLE ACADÊMICO, com as palavras-chave “Orthodontics, interceptative”, “maloclusion, Angle Class III” e “Bimler C”. O período compreendido foi entre 2005 e 2022, sendo encontrados 23 resultados nas línguas português, inglês e espanhol. Estes forneceram subsídios para o desenvolvimento da pesquisa com foco no tratamento precoce da classe III.

Sato (1998) coloca que a revisão bibliográfica é a base de toda e qualquer pesquisa academicamente científica e pode compreender em uma das principais etapas do planejamento de um estudo científico. Tal realidade se deve ao fato de que esse tipo de metodologia tem como objetivo apresentar as principais contribuições de autores acadêmicos sobre todos os pontos abordados na pesquisa que será desenvolvida.

Sampieri et al., (2013) explica que devido a sua condição singular, ou seja, cada indivíduo utilizado como objeto de estudo apresenta uma resposta diferente, se torna necessário que esses dados sejam analisados de forma individual, sendo que cada um deles apresenta uma perspectiva diferente para uma realidade igual ou similar. Finalizando assim, com o processo de análise e

apresentação dos resultados obtidos com cada uma das contribuições humanas para a pesquisa qualitativa da produção acadêmica, tendo a sua importância altamente associada à parte prática das teorias apresentadas nas pesquisas que se formulam.

4 RELATO DE CASO

Paciente P.R.H.D., do sexo masculino, com 9 anos e 9 meses de idade, brasileiro, melanoderma, compareceu à clínica odontológica do curso de especialização em Ortodontia do CPGO - Centro de Pós-Graduação em

Odontologia com queixa estética, pois segundo o paciente, incomodava o fato do “queixo estar crescendo muito”.

Na avaliação inicial foram observados bom estado de saúde geral, sem histórico de doenças graves ou traumas, ausência de disfunções e/ou alterações na ATM (Articulação Temporomandibular), bem como ausência de hábitos posturais ou funcionais, apresentando normalidade quanto à deglutição, respiração e fonação.

No exame extraoral, observou-se uma face arredondada, com ausência de projeção zigomática, terço facial inferior aumentado, pouca exposição dos incisivos superiores, presença de selamento labial, ângulo nasolabial reto, e lábio inferior à frente do lábio superior, com a linha queixo e pescoço levemente aumentada, caracterizando-o no padrão facial de classe III. (Figuras 1, 2 e 3)



Figura 1: Vista frontal



Figura 2: Vista frontal sorrindo

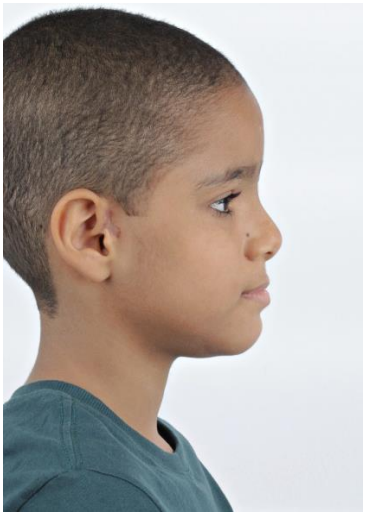

Figura 3: Vista lateral

No exame intraoral foram observados que o paciente encontrava-se em fase de dentição mista, classe III dentária (bilateral) e esquelética (mesoclusão), mordida em topo na região anterior e cruzada em região de canino, laterognatismo com a linha média inferior desviada para a direita e presença de apinhamentos com consequente falta de espaço para acomodação dos dentes permanentes. (Figuras 4, 5, 6, 7 e 8)



Figura 4: Intrabucal frontal



Figura 5: Intrabucal lateral direita



Figura 6: Intrabucal lateral esquerda



Figura 7: Intrabucal arcada superior

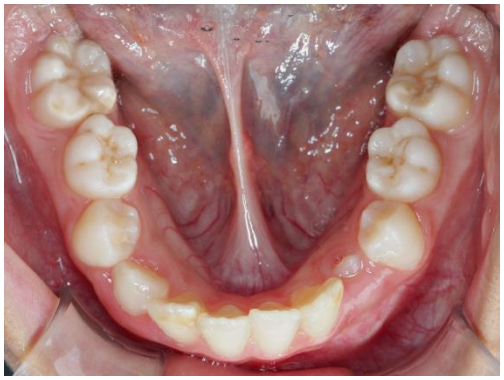

Figura 8: Intrabucal arcada inferior

Pela radiografia panorâmica, de um modo geral, foram observadas aparência normal das imagens ósseas e dentárias e ausência de anomalias. Além disso, o paciente encontrava-se no segundo período intertransitório da dentição mista, sendo compatível com esta fase de desenvolvimento (Figura 9)

Na telerradiografia, foram observadas um SNA com 82,71º e SNB de 84,03º, resultando em um ANB de -1,32º, indicando uma protrusão mandibular em relação à base do crânio, classificando assim o paciente como classe III esquelética. Outras medidas como 1.PP de 119,41º e IMPA de 82,70º

demonstraram a inclinação dos incisivos superiores para vestibular e dos inferiores para lingual. Já o padrão de crescimento mostrou-se horizontal (Sn.Gn=63,08º, SN.Go-Me=34,81; FMA=25,34º). (Figura 10)



Figura 9: Radiografia Panorâmica

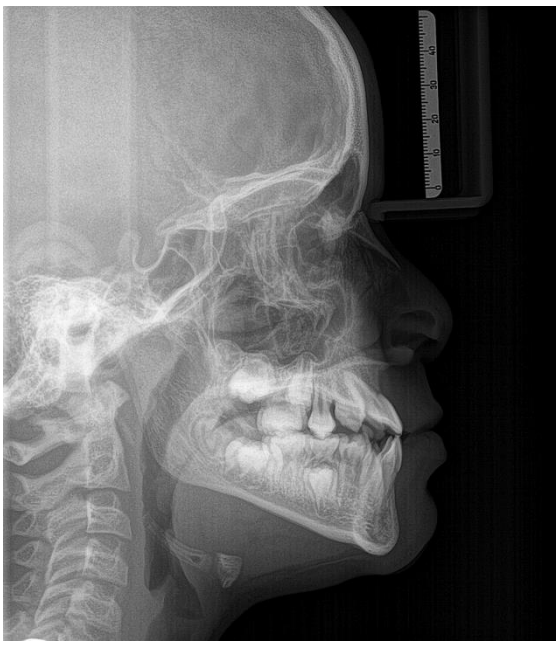

Figura 10: Telerrdiografia

Após as avaliações clínica e radiográfica, concluiu-se o diagnóstico final do paciente, o qual apresenta alterações dentárias e esqueléticas, gerando uma maloclusão que necessita de intervenção para correção da mesma.

O plano de tratamento proposto ao caso foi a utilização do Aparelho Ortopédico Funcional (AOF) do tipo Bimler C com parafuso expansor superior, arco dorsal, molas frontais, porém sem equiplan, já que o mesmo apresentava mordida em topo (Figura 11). O arco de Escheler ficou bem posicionado tanto em relação aos incisivos inferiores como em relação à região superior, estimulando o crescimento da maxila no sentido transversal e anteroposterior e redirecionando a mandíbula para uma posição mais retruída.



Figura 11: AOF Bimler C

Durante os ajustes mensais, realizamos alguns desgastes seletivos para remoção de interferências, abrimos o parafuso superior para expandir a maxila e utilizamos luvas de silicone nas molas frontais no intuito de causar estímulo de crescimento maxilar em região anterior.

O tratamento já conta com um período superior a 16 meses, sendo observadas diversas alterações como a melhoria da relação entre as bases ósseas, ocasionada pelo crescimento da maxila e descruzamento anterior, gerando inclusive um trespasse positivo maxilomandibular, expansão da arcada superior, criando espaço para os dentes em erupção, melhorando o alinhamento dentário, correção do laterognatismo, da mordida em topo anterior, reposicionamento postural da língua com melhoria das funções orais. (Figuras 12, 13, 14, 15 e 16). Dessa forma ganhamos um equilíbrio oclusofacial.



Figura 12: Vista intraoral frontal final



Figura 13: Vista intraoral lateral direita final



Figura 14: Vista intraoral lateral esquerda final



Figura 15: Vista intraoral arcada superior final



Figura 16: Vista intraoral arcada inferior final

Geralmente, o tratamento com este dispositivo, dura em torno de 12 meses, porém o paciente já ultrapassou esse período e continua utilizando o mesmo aparelho, devido ainda apresentar-se com potencial de crescimento e

necessitar de algumas correções. Importante ressaltar a necessidade do tratamento ortodôntico após a Ortopedia Funcional dos Maxilares para conclusão do caso de forma integral, pois os mesmos são complementares à uma oclusão padrão desejável, com dentes alinhados e a face harmoniosa.

5 DISCUSSÃO

A má oclusão de Classe III pode ser causada por hiperdesenvolvimento dos ossos da mandíbula, como também por mau alinhamento dos dentes, ou porque o maxilar inferior desliza muito por causa de problemas oclusais. (SOTO; BEDOYA, 2011).

Para o diagnóstico nos portadores de má oclusão de classe III o estudo da face, da cefalometria e características dentais são imprescindíveis. Entretanto, análise hereditária que leve em consideração não somente as características faciais, cefalométricas e dentais dos pais e de irmãos mais velhos, mas também informações sobre eventuais intervenções já executadas em outros membros da família, é muito importante. (ARAÚJO, 2008)

Antes de tentar qualquer correção, é importante determinar a causa do desalinhamento, obter informações de exames clínicos e radiográficos e

avaliações da posição da mandíbula em sua máxima intercuspidação e posição central. Para separar desalinhamentos funcionais de deformidades ósseas verdadeiras, é necessária uma avaliação funcional completa. Essa avaliação movimenta a mandíbula para verificar os ossos e os dentes em relação uns aos outros, podendo também utilizar radiografias cefalométricas realizadas em perfil (SOTO; BEDOYA, 2011).

Uma má oclusão de Classe III tratada não cirurgicamente, disfarça o problema para que o rosto do paciente pareça melhor. Este tratamento aborda os dentes na dentição mista, puxando a maxila para frente e torcendo a mandíbula para baixo e para o lado. O tratamento não é recomendado para pacientes que apresentam características de face longa, pois a rotação da mandíbula agravaria o problema e exigiria correção cirúrgica (MATOS, 2014).

Sabemos que na Ortopedia existem diferentes métodos de tratamento, sendo o mais comum a utilização de Aparelhos Ortopédicos Funcionais, como o Bimler C, Frankel III, SN3, placas de progenie, Klammt, pistas planas, dentre outros. Cada um tem suas características funcionais, mas todos permitem a correção deste tipo de maloclusão. Optar pelo aparelho mais adequado ao tratamento, depende de um correto diagnóstico inicial, uma avaliação funcional adequada, valorização do grau de cooperação do paciente, família e entorno (GRABER; NEUMANN, 1987; PLANAS, 1994).

O modelador elástico de Bimler é um Aparelho Ortopédico Funcional (AOF) que tem por objetivo estimular melhor a propriocepção. Apresenta um sistema de tratamento dinâmico-funcional ativado pela força muscular em três dimensões, promovendo desenvolvimento transversal, sagital e vertical das arcadas dentárias corrigindo a relação maxilomandibular. Isso é obtido por meio dos movimentos mandibulares uma vez que o aparelho age bimaxilarmente, estimulando e conduzindo a mandíbula em neutro oclusão, sendo um aparelho que exercita toda a musculatura do sistema mastigatório estimulando o selamento labial (SIMÕES, 2003).

Uma má oclusão de Classe III é considerada extremamente difícil de corrigir sem cirurgia. Deixar os dentes perfeitamente alinhados e o rosto equilibrado e harmonioso são objetivos difíceis de alcançar. Portanto, essa abordagem terapêutica pode ajudar a minimizar a necessidade do paciente para

procedimentos cirúrgicos futuros e até mesmo ajudar a corrigir os problemas funcionais causados pelo desvio (CÂMARA, 2010).

Com o diagnóstico, o tratamento precoce em idade tenra evita a consolidação de problemas funcionais, estéticos e periodontais que venham também interferir no crescimento e desenvolvimento craniofacial normal (KORNHAUSER; SCHWATZ, 1996).

6 CONCLUSÃO

O caso clínico em questão apresentou os resultados esperados, atendendo plenamente às expectativas da paciente. Após dezesseis meses de tratamento, observou-se uma melhora significativa em todo o sistema estomatognático. A intervenção precoce, logo após o diagnóstico, foi crucial, especialmente considerando a jovem idade do paciente.

Portanto, o tratamento em idade precoce é essencial e indispensável no momento do diagnóstico, para evitar a consolidação de problemas funcionais, estéticos e periodontais que possam interferir no crescimento e desenvolvimento craniofacial normal.

Por fim, reforçamos a necessidade do tratamento ortodôntico após a Ortopedia Funcional dos Maxilares para conclusão do caso, pois esses tratamentos são complementares e fundamentais para atingir uma oclusão ideal, com dentes alinhados e uma face esteticamente equilibrada.

REFERÊNCIAS

ARAÚJO, Eustáquio A.; ARAÚJO, Cristiana V. de. Abordagem clínica não-cirúrgica no tratamento da má oclusão de Classe III. **Revista Dental Press de Ortodontia e Ortopedia Facial**, v. 13, p. 128-157, 2008.

BEDOYA, Antonio; GALLEGO, Mónica. **Mordida cruzada anterior:** tratamiento con ortopedia maxilar funcional Bimler C. Reporte de caso. 2011.

BIMLER, Bárbara. **Peter Bimler:** uma história de pioneirismo. Revista Dental Press de Ortodontia e Ortopedia Facial, v. 9, p. 18-20, 2004.

CÂMARA, Carlos Alexandre**. Má oclusão Classe III de Angle com discrepância anteroposterior acentuada.** Dental Press Journal of Orthodontics, v. 15, p. 122-137, 2010.

FERNANDES, Sérgio H. C. **Má oclusão Classe III de Angle, subdivisão direita, tratada sem exodontias e com controle de crescimento**. Dental Press J Orthod 131 2010 Nov-Dec;15(6):131-42

FREITAS, Bianca Gadelha de et al. As vantagens do tratamento precoce da classe III. **Revista FAIPE**, [S.l.], v. 9, n. 2, p. 24-28, nov. 2019. ISSN 2179-9660.

GRABER, T. M.; NEUMANN, B. **Aparelhos Ortopédicos Removíveis.** Bogotá: Editora Panamericana, 1987. p. 395-497.

KORNHAUSER, S.; SCHWATZ, Z. **Changes in the gingival structure of maxillary permanent teeth related to the orthodontic correction of simple anterior crossbite. Am J Orthod Dentofac Orthop.** v. 110, p. 263-8, 1996.

KÜHLKAMP, Lucas de Freitas et al. **Maloclusão Classe III de Angle:** características e tratamentos, uma revisão de literatura. 2011.

MATOS, Helena Sofia André. **Anomalia de classe III.** 2014. Tese de Doutorado.

PLANAS, P. **Reabilitação Neuro-Oclusal**. 2. ed. Barcelona: Salvat Barcelona, 1994.

PÓVOAS, Cristina Pimenta; LEITE, Carina Pereira. **Revista port estomatol med dent cir maxilofac.** 2014;55(S1): e49–e67.

SIMÕES, W. A. **Ortopedia funcional dos maxilares.** 3. ed. São Paulo: Artes Médicas, 2003.

SOTO, Natalia Andrea; BEDOYA, Antonio. **Tratamiento temprano de mordida cruzada anterior con Bimler C:** reporte de caso. Journal Odontológico Colegial, v. 4, n. 8, 2011.