CENTRO DE ESPECIALIZAÇÃO E TREINAMENTO DE ODONTOLOGIA - CETRO

CURSO DE ESPECIALIZAÇÃO EM HARMONIZAÇÃO OROFACIAL

BRUNA NOGUEIRA MENDONÇA

INTERCORRÊNCIA DO TIPO EDEMA TARDIO INTERMITENTE PERSISTENTE (ETIP) ASSOCIADO AOS PREENCHEDORES DE ÁCIDO HIALURÔNICO: uma revisão da literatura

BELO HORIZONTE

2021

BRUNA NOGUEIRA MENDONÇA

INTERCORRÊNCIA DO TIPO EDEMA TARDIO INTERMITENTE PERSISTENTE (ETIP) ASSOCIADO AOS PREENCHEDORES DE ÁCIDO HIALURÔNICO: uma revisão da literatura

Monografia, apresentada ao Curso de Especialização em Harmonização Orofacial, do Centro de Especialização e Treinamento de Odontologia - CETRO, como requisito para obtenção do título de Especialista em Harmonização Orofacial.

Área de concentração: Harmonização Orofacial

Orientadora: Prof. Marcela Marçal Thebit

BELO HORIZONTE

2021

AGRADECIMENTOS

Agradeço a Deus, por sempre trazer luz frente às dificuldades e por ser meu guia. Aos meus pais, pilares da minha formação como ser humano e que nunca mediram esforços para que eu pudesse realizar meus sonhos. Ao meu professor Allyson por todo conhecimento, motivação e paciência. E sem me esquecer da minha eterna professora Eliane, pelo carinho de sempre! A todos os meus amigos e colegas do curso pelos bons momentos vividos e professores que estiveram presentes nesse caminho.

RESUMO

A singularidade do rosto de cada indivíduo é hoje o que mais desperta interesse em correções estéticas. O padrão de beleza facial vem mudando ao longo dos anos, levando os profissionais de saúde a aprimorar constantemente as técnicas para atender a estética exigências de seus pacientes. O objetivo deste trabalho é lançar luz sobre a persistência edema tardio intermitente – ETIP. Para isso, focamos nos pontos: dinâmica da envelhecimento, ácido hialurônico e sua função na pele, regionalização da face para preenchedores injetáveis, fisiologia da inflamação e edema intermitente tardio persistente (PETE) e seu tratamento recomendado. A metodologia aplicada utilizou a ciência artigos das bases de dados Pubmed, Medline, Google Academic e Scielo. o período de artigos pesquisados foi de 2001 a 2020, os idiomas utilizados foram português e inglês. Além disso, foram utilizados livros, teses e monografias, o as expressões pesquisadas foram: edema; edema tardio intermitente persistente; envelhecimento facial; preenchimentos faciais; ácido hialurônico. Através da revisão de literatura, concluímos que a anatomia vascular da face não se altera significativamente com o envelhecimento, não sendo, portanto, um fator limitante para a realização de procedimentos estéticos.

Palavras-chave: edema; edema tardio intermitente persistente; envelhecimento facial; preenchedores faciais; ácido hialurônico.

ABSTRACT

The uniqueness of each individual's face is today what most arouses interest in aesthetic corrections. The standard of facial beauty has been changing over the years, leading health professionals to constantly improve techniques to meet the aesthetic requirements of their patients. The objective of this work is to shed light on persistent intermittent late edema – ETIP. For this, we focus on the points: dynamics of facial aging, hyaluronic acid and its function in the skin, regionalization of the face for injectable fillers, physiology of inflammation and persistent late intermittent edema (PETE) and its recommended treatment. The methodology applied was a database search in the period 1996 to 2019, using Portuguese, English and French using the expressions edema; persistent intermittent late edema; facial aging; facial fillers; hyaluronic acid.

Through the literature review, we concluded that the vascular anatomy of the face does not change significantly with aging, and is not, therefore, a limiting factor to the performance of aesthetic procedures.

Keywords: edema; persistent intermittent late edema; facial aging; facial fillers; hyaluronic acid.

LISTA DE FIGURAS

FIGURA 1 - Alterações da pele relacionadas ao envelhecimento..... 10
FIGURA 2 - Segmentação da face para preenchedores 12
FIGURA 3 - Edema infrapalpebral esquerdo em região de preenchimento com AH, após vacinação contra gripe.....16
FIGURA 4 - Momento 1: Edema infrapalpebral esquerdo após episódio de sinusite.. **Erro! Indicador não definido.**
FIGURA 5 - Momento 2: Edema labial superior direito após infecção do trato urinário17
FIGURA 6 - Fluxograma ETIP 18

SUMÁRIO

1. INTRODUÇÃO 7
2. METODOLOGIA 8
3. REVISÃO DA LITERATURA 9
a. Dinâmica do envelhecimento facial 9
b. Ácido hialurônico e sua função na pele 10
c. Regionalização da face para preenchedores injetáveis 12
d. Fisiologia da Inflamação 13
e. Edema Tardio Intermitente Persistente – ETIP e o tratamento preconizado 14
4. DISCUSSÃO 18
5. CONCLUSÃO 20
REFERÊNCIAS 21

1. INTRODUÇÃO

A beleza, ou o belo, vem sendo o foco de estudo há séculos por filósofos, artistas e escritores. A sensação de prazer e admiração trazida pela beleza, faz com que a sociedade atual dê considerável importância para a aparência física. O bonito, muitas vezes, figura como alavanca no alcance de felicidade, amor e sucesso. Devido à isso, a busca por melhorias estéticas da face aumenta com a exigência da sociedade por rostos mais harmoniosos e com padrões desejáveis de beleza, tendo em vista que pertencemos a uma cultura de juventude, a qual proporciona grandes vantagens sociais àqueles percebidos como jovens e atraentes.

Os procedimentos minimamente invasivos crescem com muita frequência, como mostra o último relatório estatístico da Associação Americana de Cirurgia Plástica (ASPS). A toxina botulínica tipo A, por exemplo, tem números grandiosos de aplicações que chegam a 7, 2 milhões até o momento da publicação do relatório em 2017.

Por menos invasivo que os preenchedores faciais injetáveis sejam, as complicações associadas à aplicação destes são dignas de nota, uma vez que a gravidade pode variar de acordo com a área e também o produto injetado. Desta forma, o conhecimento sobre o produto utilizado para preenchimento facial, bem como composição e marca; as intercorrências relacionadas a técnica e a anatomia da face são de suma importância.

O presente trabalho realizou uma revisão da literatura sobre a dinâmica do envelhecimento facial, o ácido hialurônico e sua função na pele, a regionalização da face para preenchedores injetáveis, fisiologia da inflamação e edema tardio intermitente persistente (ETIP) e o seu tratamento preconizado. Em virtude da crescente demanda estética por procedimentos com ácido hialurônico em face e a recorrência de ETIP após os mesmos, de grande importância a compreensão de que infecções sistêmicas futuras podem atuar no seu surgimento. Portanto, o conhecimento do histórico médico, bem como o acompanhamento do paciente são de grande importância para o manejo do quadro em sua complexidade envolvendo o tratamento dos fatores etiológicos e seus sinais na face.

2. METODOLOGIA

Neste trabalho, foi feita uma revisão da literatura acerca da dinâmica do envelhecimento facial, o ácido hialurônico e sua função na pele, regionalização da face para preenchedores injetáveis, fisiologia da inflamação e edema tardio intermitente persistente (ETIP) e o seu tratamento preconizado. Para o levantamento bibliográfico, utilizou-se de artigos científicos das bases de dados Pubmed, Medline, Google Acadêmico, Scielo. O período dos artigos pesquisados foi de 2001 a 2020, os idiomas empregados foram português e inglês. Além disso, foram utilizados livros, teses e monografias. O material selecionado para o trabalho foi organizado de maneira a identificar os tópicos de grande relevância para dar conhecimento aos profissionais que atuam na especialidade de Harmonização Orofacial, a fim de reduzir situações indesejadas nas aplicações.

3. REVISÃO DA LITERATURA

a. Dinâmica do envelhecimento facial

Para um melhor entendimento do processo e dos sinais do envelhecimento na face, é preciso entender, separadamente, cada camada desde a superfície óssea até a pele. Os tecidos moles da face são divididos em cinco camadas distintas iniciando na pele, passando pelo tecido subcutâneo, subjacente são os músculos aponeuróticos, ligamentos e seus espaços correspondentes, e por fim, fáscia profunda e periósteo. Os primeiros sinais do envelhecimento começam de leve a ausente entre as idades de 30 a 39 anos e de 40 aos 49 anos. As marcas acentuadas começam a surgir entre 20 a 30 anos depois. Na literatura, são relatadas duas dinâmicas de envelhecimento, o intrínseco e o extrínseco. O envelhecimento intrínseco é mais associado aos primeiros sinais encontrados como as marcas de expressão, sendo estas, linhas da glabela e na testa. Já o envelhecimento extrínseco é demonstrado pela pigmentação na pele, que parece somente décadas depois (GUINOT, 2002).

Guyuron (2009) define que a idade percebida de uma pessoa é relacionada à genética e ao ambiente, em graus diferentes. Muitos fatores ambientais danosos têm sido relacionados ao envelhecimento facial, no entanto, a genética é um dos fatores mais importantes, e praticamente, impossível de se controlar.

A velocidade de envelhecimento da pele está diretamente relacionada a fatores intrínsecos (genética) e extrínsecos (ambientais e estilo de vida) (GUINOT, 2002). Intrínseco e foto envelhecimento, o envelhecimento fisiológico ocorrido com o passar do tempo e a ação do sol na forma dos raios Ultravioleta (UV) são considerados processos distintos, devido às características apresentadas. Observamos na pele fotoenvelhecida rugas mais acentuadas, telangiectasia e despigmentação. Por outro lado, no envelhecimento cronológico observamos uma pele mais fina, enrugada e pálida (CHUNG, 2001). Justificando essas características, Chung (2001) e mais tarde Ilankovan (2013) explicam que elas ocorrem devido aos efeitos quantitativos e qualitativos da radiação ultravioleta no colágeno e nas fibras elásticas da pele. Além disso, o envelhecimento intrínseco, em geral, resulta em uma diminuição da matriz extracelular e na atividade mitocondrial, mas há um aumento de elastina na senescência celular. Na pele fotoenvelhecida, o tecido elástico aumenta na derme reticular, nomeado ceratose actínica e a irradiação contínua dos raios UV induz a

síntese de colágeno, mas há um aumento da metaloproteínase da matriz que realiza uma degradação maior do colágeno. Esse desequilíbrio da síntese e degradação do colágeno, leva a uma deficiência de colágeno na pele fotoenvelhecida. Salienta-se ainda uma característica interessante na angiogênese da pele, o tamanho dos vasos cutâneos, que diminuem com a idade na pele intrinsecamente envelhecida e na fotoenvelhecida. Contudo, apenas a pele fotoenvelhecida exibiu um número reduzido de vasos sanguíneos na derme, exibindo também danos extensos na matriz do tecido conjuntivo (CHUNG, 2007).

O envelhecimento da face é a resultante da soma de inúmeros fatores que contribuem de forma importante para as alterações na pele associadas ao envelhecimento a citar: rugas, manchas acastanhadas, perda de elasticidade, perda de volume resultante da perda e alteração de posição da gordura facial e o remodelamento ósseo (figura 1). Com essas alterações, as proeminências características de uma face jovem, tendem a se tornarem achatadas e sem proeminências (MONTEIRO, 2010).

Figura *1*: alterações da pele relacionadas ao envelhecimento

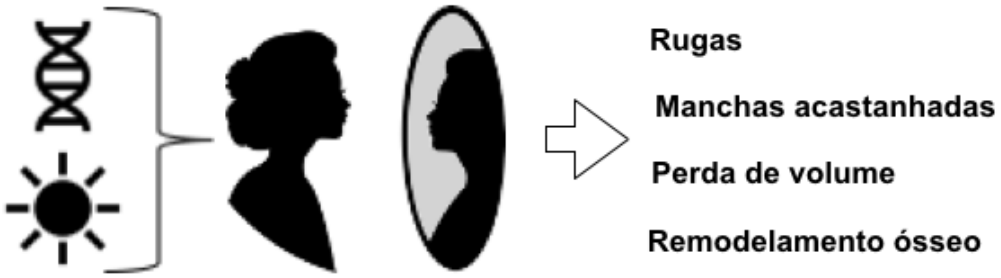

Fonte: Própria

b. Ácido hialurônico e sua função na pele

O ácido hialurônico (AH) é encontrado na matriz extracelular dos tecidos conjuntivos, fluido sinovial, humores aquoso e vítreo. Na pele, envolve as fibras colágenas, elásticas e estruturas intercelulares na forma de uma matriz elástica e

viscosa, a sua concentração na pele é inversamente proporcional à idade, sendo assim, quanto mais envelhecida a pele, menor quantidade de AH encontraremos nela.

A baixa quantidade de AH na pele leva a diminuição da hidratação local, tornando a derme menos volumosa e com tendência a formar rítides (CROCCO et al., 2012). Quanto a sua composição, o AH é um polissacarídeo glicosaminoglicano composto de resíduos alternados que, normalmente, estão presentes no organismo, produzido por fibroblastos, células sinoviais, endoteliais, musculares lisas, adventícias e oócitos. É uma substância hidrofílica, capaz de atrair grande quantidade de moléculas de água, o que justifica suas funções na cicatrização de feridas e lubrificação de articulações (REQUENA, et al., 2011).

Já o AH injetável, é composto por polissacarídeos e glicosaminoglicanos, não sendo permanente. Entretanto, mesmo com suas características semelhantes ao AH do organismo, não se pode classificá-lo como natural, apenas como biocompativel. Os materiais de preenchimento utilizados para tratar rugas, pequenos defeitos cutâneos, correção de cicatrizes e correção de contorno facial, devem apresentar boa qualidade cosmética e boa duração, ser estável e seguro com o mínimo de reação adversa ou complicação. E o AH apresenta tais características. (CROCCO et al., 2012; MONTEIRO, 2010).

Os produtos disponíveis no mercado, podem ter ou não anestésico associado. Atualmente, encontra-se inúmeras marcas de AH para compra no mercado, das quais diferem entre si pela concentração de AH, processo de reticulação (crosslinking), refinamento da matéria prima, capacidade de resistir à degradação e capacidade de oferecer volume. Cada marca oferece portanto uma durabilidade e finalidade diferente para o seu produto.

O AH comercializado apresenta-se de baixa e alta viscosidade, sendo a primeira utilizada para aplicações intradérmicas a fim de corrigir linhas superficiais, rugas e sulcos moderados médios; a segunda apresentação é utilizada para preenchimentos profundos que conseguem repor perdas de volume das alterações de estruturas, como osso, músculo e gordura (MONTEIRO, 2010). São classificados como preenchedores com reticulação e crosslink, por possuir substâncias que aumentam a estabilidade e durabilidade; sem reticulação, sem crosslink, por não possuir substâncias estabilizadoras. Apesar de melhorar estabilidade e durabilidade, se possuir nível alto de Crosslink, menos hidrofílico será a substância, perdendo o potencial de hidratação do AH (COSTA, 2013; CROCCO et al., 2012).

c. Regionalização da face para preenchedores injetáveis

Com o passar dos anos, o manejo para rejuvenescimento facial sofreu alterações, e atualmente, a atenção do tratamento se voltou para manutenção da tridimensionalidade e das proporções dos terços faciais. Abandonando o antigo conceito de apenas preencher as rugas e os sulcos, que são em sua maioria, decorrentes da perda de volume, ptose dos tecidos subcutâneos e a reabsorção óssea do envelhecimento (COIMBRA et al., 2014). No trabalho de Tamura (2013), é proposta uma divisão nova, detalhada, mais prática e didática da anatomia da face, que visa melhorar a técnica para preenchimento por região e profundidade para deposição do produto, segmentada em 22 regiões para preenchimento e delimitadas na Figura 2. Entretanto, é apenas uma separação das porções faciais para análise individual, e não para propor uma divisão anatômica nova.

Figura 2: Segmentação facial para preenchimento facial

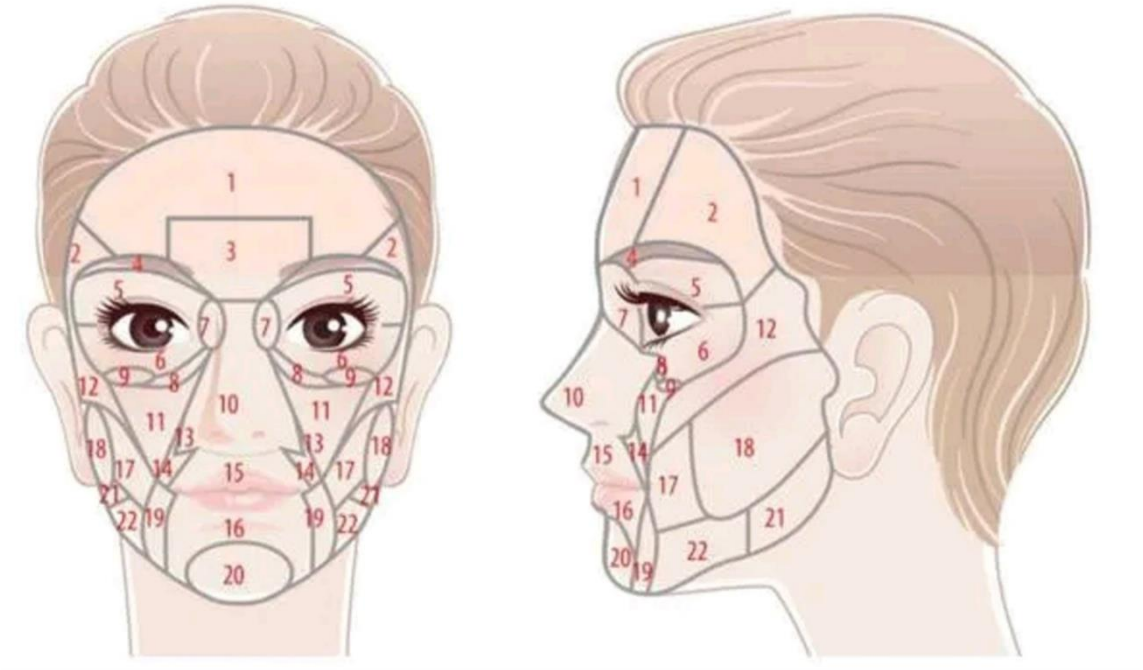

Fonte: Tamura, 2013 adaptado.

1- Frontal; 2- Temporal; 3- Glabelar; 4- Supercílio; 5- Pálpebra superior; 6- Pálpebra inferior; 7- Nasociliar; 8- Sulco nasojugal; 9- Sulco palpebral lateral; 10- Nasal; 11- Malar; 12- Zigomático; 13- Fossa canina; 14- Sulco nasolabial 15- Lábio

superior; 16- Lábio inferior; 17- Bochecha; 18- Pré-auricular; 19- Sulco lábio-mentual; 20- Mentual; 21- Região mandibular posterior (borda anterior do masseter até o ângulo da mandíbula) e 22- região mandibular anterior (entre o sulco melolabial e a borda anterior do masseter).

Algumas regiões da face são categorizadas como alto risco para injeção de AH, sendo a glabela, a testa, têmporas, região nasal, sulcos nasolabiais, pelo fato de estarem relacionadas à artérias que se comunicam diretamente com a artéria oftálmica, com risco de comprometer a visão. (HWANG, 2016). Na glabela, por exemplo, o risco se dá pela pequena espessura da região e à alta incidência de compressão local ou injeção intravascular da artéria supratroclear e seus ramos, ocasionando necrose da região (CROCCO et al., 2012). Nas têmporas, o risco é de embolização ou injeção intravascular de preenchedor na artéria temporal superficial (TAMURA, 2013). A região periorbital é a de maior dificuldade para realização do preenchimento, pelo risco de compressão e oclusão da artéria retiniana, além do risco de lesão ao nervo óptico. Porém, isso pode ser prevenido pelo conhecimento anatômico. (RAVELLI et al., 2013). No nariz, a intercorrência mais preocupante é a necrose que pode ser por compressão ou lesão, devido à capacidade reduzida de alojar preenchedor e o menor número de vasos na região. A asa do nariz possui o mesmo risco de compressão e oclusão, porém, da artéria angular (MAGRI e MAIO, 2016; RADLANSK e WESKER, 2016).

d. **Fisiologia da Inflamação**

A inflamação é um processo fisiológico e protetor que ocorre em resposta às injúrias ao tecido ou estímulos nocivos, que inclui vasos sanguíneos, células do sistema imune e mediadores químicos, os quais se relacionam para evitar ou minimizar o estrago no tecido. A intensidade da inflamação permitiu a classificação desta, sendo a inflamação aguda, de curto prazo e favorável ao indivíduo e a inflamação crônica, de longo prazo e decorrente de doenças crônicas e complexas. O reparo tecidual inicia com a produção de líquidos, substâncias químicas mediadoras, células danificadas e com lesões vasculares que ativam a resposta dos leucócitos. Tudo isso, leva ao aparecimento dos cinco principais sinais da inflamação, que são: calor, rubor, edema, dor e perda de função.

As causas desses sinais aparecem devido às mudanças que ocorrem com o processo inflamatório, por exemplo, o calor e o rubor são decorrentes da maior permeabilidade de sangue e vasodilatação na região inflamada, os quais elevam a temperatura local pelo aumento do curso de sangue. O inchaço é causado pelo aumento da permeabilidade vascular e efusão de líquidos e consequente formação de edema. Além disso, a dor surge tanto pelo estrangulamento das terminações nervosas que o edema causa quanto pelos mediadores químicos liberados pela resposta à injúria. Por fim, a perda de função acontece limitando as atividades que o indivíduo desempenha, podendo ser uma perda total ou parcial da função (ETIENNE *et al.,* 2020; BROZ e DIXTI, 2016).

A troca de fluidos, substâncias e resíduos em condições normais acontece por meio de difusão e filtração do sangue circulante, há também um equilíbrio na drenagem linfática. Quando o organismo sai do estado de homeostase, como em um processo inflamatório, há uma liberação natural de histamina e bradicinina que acontece em resposta à lesão do tecido, aumenta a permeabilidade capilar e a filtração capilar aumenta excessivamente, assim, mais fluido é movido para o espaço intersticial, caracterizando um quadro de edema. O edema nesse processo é fácil de mobilizar, consistindo em água e eletrólitos dissolvidos. Quantidades menores de edema são facilmente administrados pelo sistema linfático, entretanto, edema excessivo pode sobrecarregá-lo (VILLECO, 2012).

e. **Edema Tardio Intermitente Persistente – ETIP e o tratamento preconizado**

Devido à falta de um padrão que categorize os sinais clínicos para o edema tardio intermitente persistente (ETIP), há uma reação adversa aos procedimentos injetáveis muito relatada na literatura. O ETIP tem sido associado aos procedimentos injetáveis com ácido hialurônico, tais eventos adversos receberam terminologias diferentes com o passar dos anos, que em sua maioria, retratavam situações semelhantes, mas que eram descritas de acordo com a interpretação clínica de quem lidava (ALMEIDA et al., 2017; BAGATIN, 2009).

Cavallieri *et al.* (2017), em sua pesquisa esclarece as características clínicas da complicação tardia intermitente persistente, pós preenchimento com ácido hialurônico (AH), como episódios recorrentes de edema no local da injeção do AH que apresentam períodos indefinidos de remissão, sem nódulos definidos ou

palpáveis. No trabalho realizado por De Boulle (2004), descreve o ETIP como um endurecimento, acompanhado de eritema e edema, cita ainda que a reação é mediada por linfócitos T ao invés de anticorpos. Almeida *et al.* (2017), contribui novamente para o assunto, ao relatar que o ETIP é um edema difuso, de duração transitória e intermitente, que ocorre na localização do agente de preenchimento ou em suas proximidades, podendo ocorrer de semanas ou até anos após aplicação. Está fortemente relacionado a gatilhos infecciosos locais ou sistêmicos, trauma, intervenções dentárias e imunossupressão (BELEZNAY *et al.,* 2015).

Desta forma, a explicação para o surgimento da ETIP se dá por uma reação cruzada imunomediada, isto é, ao defender o organismo de uma infecção, os anticorpos reagem também aos preenchedores por não os reconhecer (CAVALLIERI *et al.,* 2017). Há outros trabalhos na literatura realizados, com intenção de relacionar o aparecimento do ETIP com o uso de diferentes marcas de AH do mercado. Para CALLAN *et al.* (2013) e ARTZI *et al.* (2016), concluir a associação de uma marca de AH a causa-efeito, seria necessário um trabalho preciso, com grande amostra clínica e extenso tempo de análise.

No trabalho publicado por BAEVA *et al*. (2014), propõe-se que o AH de alta reticulação possui ação anti-inflamatória, enquanto o de baixa reticulação são pró inflamatórios. Relata que entre três e cinco meses após a aplicação, é o período mais crítico e se observa a ativação dos nódulos inflamatórios tardios, acontecendo uma quebra mais evidente do AH e liberação de fragmentos de baixa reticulação que são pró inflamatórios, tendo em vista que algumas marcas utilizam a tecnologia de incorporação de cadeias curtas a cadeias longas.

O ETIP pode ocorrer em qualquer região, desde que exista o ácido hialurônico no local. Entretanto, a incidência clínica é percebida com maior frequência nos lábios e na região inferior aos olhos, abaixo das pálpebras inferiores. No estudo feito por Cavallieri *et al.* (2017), foram realizados 108 exames de ultrassom para avaliar intercorrências após uso de preenchedores. Desses exames, foram identificados 33 casos de edema do tecido celular subcutâneo relacionado à presença de AH. Pelas características de edema tardio após aplicação de AH, com características intermitente e persistente, os 33 pesquisados foram categorizados como casos de ETIP. Os locais de maior incidência por edema foram: a região malar – 15 casos: a região infrapalpebral – 11; o sulco nasogeniano – 8; os lábios – 2. Reafirmando o que

se apresenta na prática clínica, dos quais, os lábios e região infrapalpebral estão entre os locais mais acometidos.

FIGURA 3 - Edema infrapalpebral esquerdo em região de preenchimento com AH, após vacinação contra gripe

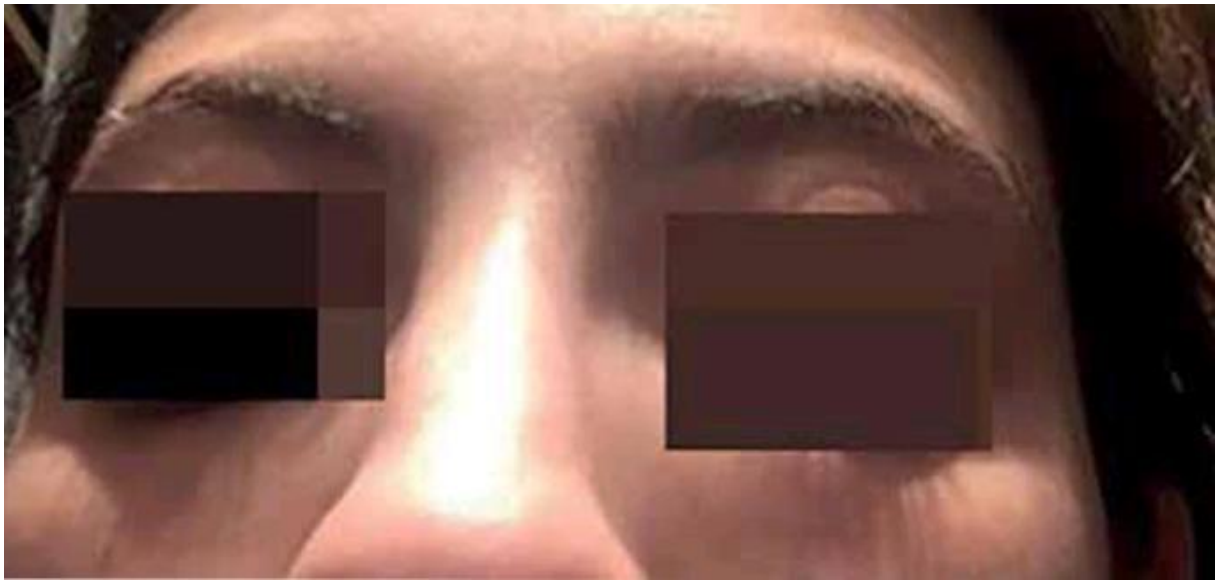

Fonte: Cavallieri *et al.,* 2017.

FIGURA 4 - Momento 1: Edema infrapalpebral esquerdo após episódio de sinusite



Fonte: Cavallieri *et al*., 2017.

FIGURA 5 - Momento 2: Edema labial superior direito após infecção do trato urinário



Fonte: Cavallieri *et al*., 2017.

Nas figuras 2 e 3, uma mesma paciente apresentou ETIP após injeção de AH em dois momentos, fatores e locais distintos. Evidenciando que a ocorrência se dá

por gatilhos. Nesse trabalho de Cavallieri *et al.* 2017, o caso mais precoce de ETIP ocorreu com 25 dias após aplicação e o mais tardio após 03 anos. Além disso, 12 dos 33 casos de ETIP ocorreram simultaneamente ao aparecimento de uma infecção, trauma local ou histórico de vacinação.

O tratamento dos ETIPs ainda não foi estabelecido. Os pesquisadores preconizam o uso de antibióticos, anti-inflamatórios não esteroidais (AINEs) para a resolução do processo infeccioso e inflamação, corticoides tópico e sistêmico, e injeção intralesional de hialuronidase associado a compressas geladas. Cada paciente e situação possuem suas individualidades, devendo ser avaliado separadamente o caso e o fator desencadeante.

4. DISCUSSÃO

Figura 6 – Fluxograma ETIP

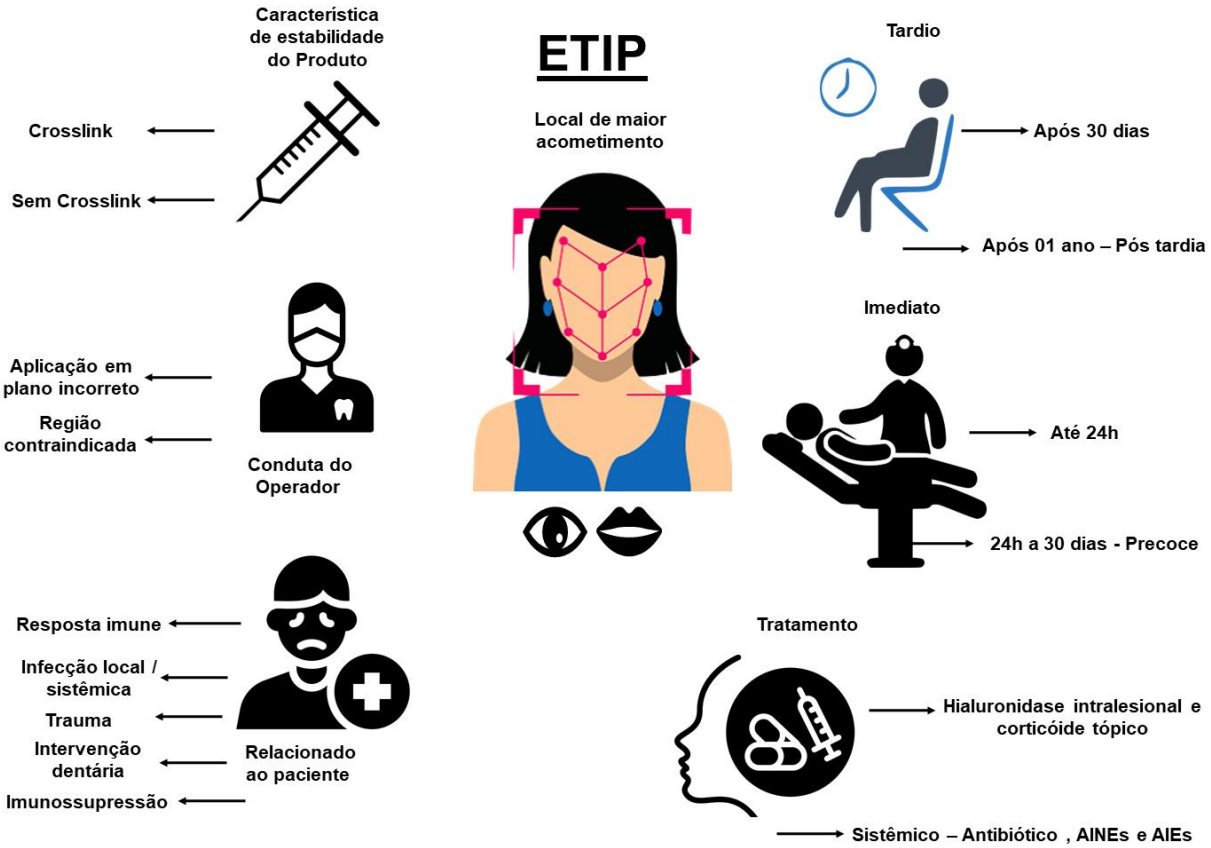

Fonte: Própria.

No passado, o ácido hialurônico era relacionado à intercorrências com maior frequência, com apresentação mais expressivas que ocorriam imediatamente após aplicação ou tardia. Isso ocorria, porque o processo de purificação do preenchedor não era tão eficaz e deixava resquícios de endotoxinas no produto. Em contrapartida, atualmente, a produção do AH avançou significativamente e os processos que antes comprometiam a qualidade, como a purificação, já não comprometem mais. O pequeno número de complicações relatadas na literatura está relacionado ao erro de técnica do profissional, como deposição de produto em regiões contraindicada e erro do plano de injeção (MONTEIRO, 2014).

As intercorrências do AH são classificadas como iniciais e tardias, de acordo com o tempo de surgimento dos sinais e sintomas. As complicações iniciais, geralmente, surgem horas ou dias após o procedimento, enquanto as complicações tardias aparecem em semanas. (ABDULJABBAR e BASENDWH, 2016) e (CROCCO, et al. 2012). Ao associar a classificação com o tempo de surgimento das Intercorrências, tem-se um dado de grande relevância para o profissional estabelecer o diagnóstico e conduta clínica. O surgimento desses eventos adversos é definido em três intervalos: início imediato, em até 24 horas; início precoce, aparecimento de 24 horas até 30 dias; início tardio, após 30 dias de procedimento.

Para um melhor manejo clínico da complicação, adota-se também uma classificação que relaciona o momento de aparecimento com o momento de injeção do produto, sendo: recente, inferior a 14 dias; tardia, de 14 dias a 01 ano; pós tardia, após 01 ano. Apesar de muitas dessas reações adversas não serem previsíveis, o diagnóstico e o tratamento precoce diminuem a gravidade das reações e previne sequelas (ALMEIDA *et al.,* 2017; MONTEIRO, 2014). Na literatura, são descritas as formas de aparição dessas reações, nas reações precoces podem ocorrer eritema, reações locais, edema, ativação do herpes, efeito Tyndall, hipersensibilidade aguda, complicações vasculares, infecção e necroses. Nas reações tardias são citados nódulos, nódulos inflamatórios, infecção, granuloma e migração do preenchedor. Esse último sinal clínico, pode surgir precoce ou tardiamente, e não tem relação ao tipo de material utilizado, mas a má execução da técnica, injeção sob pressão, excesso de volume, excesso de massagem local e atividade muscular (PARADA *et al.* 2016).

Devido à falta de um consenso que categorize o edema tardio intermitente persistente (ETIP), é encontrado na literatura diversas descrições, das quais muitas têm características coincidentes do ETIP. Os resultados alcançados no estudo de

Cavallieri *et al. (2017)* sugerem que o ETIP é uma manifestação que ocorre, em sua maioria, após preenchimento facial com AH. Além disso, é descrito clinicamente como “edema difuso não depressível”, localizado ao longo da área de implantação do AH, de início tardio (podendo surgir entre semanas e anos após a aplicação do AH), de duração transitória e intermitente e principalmente, que persiste enquanto houver AH no tecido”. Por isso, a devida importância deve ser dada no manejo da reação. Dentre os tratamentos descritos na literatura, tem-se a injeção intralesional de hialuronidase, uma boa escolha de conduta clínica que elimina um dos fatores que farão o edema persistir. Entretanto, não se deve esquecer que nesse mesmo trabalho, Cavallieri *et al. (2017)* cita que há fatores desencadeantes para essa complicação, “algum processo infeccioso local ou sistêmico, por exemplo, infecção das vias aéreas ou procedimentos dentários, o que poderia explicar seu caráter intermitente”.

Deve-se ter a consciência de que a aplicação estética do AH exige conhecimento anatômico, técnico e habilidade para a execução correta e segura. A fim de evitar complicações, sejam elas precoce ou tardia. Além do conhecimento das condutas corretas para solucionar cada Intercorrências que o paciente venha a ter, para que os resultados sejam confiáveis e satisfatórios.

5. CONCLUSÃO

Levando em consideração os aspectos propostos nessa revisão para relato do ETIP, fatores etiológicos e tratamento, entende-se que frequentemente o AH era relacionado a intercorrências no passado, e apesar desse fato ter diminuído com a evolução dos produtos à base de AH, ainda ocorre, como é o caso do ETIP. Entretanto, nesse trabalho pode-se notar que na literatura não há um consenso de classificação consistente acerca de ETIP, sendo descritas situações muito semelhantes, mas sem um padrão no uso do termo ETIP. Desta forma, após extensa análise da literatura, conclui-se que o aparecimento do ETIP está relacionado a uma reação cruzada imuno-mediada em resposta ao ácido hialurônico, possível de ocorrer após semanas ou até anos após aplicação. E está fortemente relacionado a gatilhos infecciosos locais ou sistêmicos, trauma, intervenções dentárias e imunossupressão, além disso, a incidência clínica é percebida com maior frequência nos lábios, na região malar, nas pálpebras inferiores e região infra palpebral. Logo, nota-se que é necessário um estabelecimento de nomenclatura para os sinais clínicos semelhantes

ao do ETIP para facilitar a pesquisa e difusão do conhecimento no meio científico sobre essa complicação.

REFERÊNCIAS

ABDULJABBAR, M. H.; BASENDWH, M. A. Complications of hyaluronic acid fillers and their anagements. **Journal of Dermatology & Dermatologic** SURGERY. v. 20, p. 100–106, 2016.

ALMEIDA, A. T.; *et al.* Diagnóstico e tratamento dos eventos adversos do ácido hialurônico: recomendações de consenso do painel de especialistas da América Latina. **Surg Cosmet Dermatol**. Rio de Janeiro, v. 9, n. 3, p. 204-13, 2017.

ARTZI, O.; LOIZIDES, C.; VERNER, I.; LANDAU, M. Resistant and recurrent late reaction to hyaluronic acid-based gel. **Dermatol Surg**. v. 42, n. 1, p. 31-7, 2016.

BAEVA, L. F.; LYLE, D. B.; RIOS M.; LANGONE. J. J.; LIGHTFOOTE, M. M. Different molecular weigh hyaluronic acid effects on human macrophage interleukin 1β production. **J Biomed Mater Res A.** v. 102, n. 2, p. 305-14, 2014.

BAGATIN, E. PREENCHIMENTO COM ÁCIDO HIALURÔNICO NA FACE, POSSÍVEIS COMPLICAÇÕES E MANEJOS. **Monografia.** 2009. Acessado 11/03/2021 em: https://monografias.brasilescola.uol.com.br/imprimir/16601

BALASSIAN, L.K.A.; Bravo, B.S.F. Hialuronidase: uma necessidade de todo dermatologista que aplica ácido hialurônico injetável. **Surg Cosmet Dermatol** v.6, n. 4, p. 338-43, dez., 2014.

BELEZNAY, K.; CARRUTHERS, J. D.; CARRUTHERS A.; MUMMET, M. E.;

HUMPHREY, S. Delayed-onset nodules secondary to a smooth cohesive 20 mg/mL hyaluronic acid filler: cause and management. **Dermatol Surg.** v. 41, n. 8, p. 929-39, 2015.

BROZ, P.; DIXIT, V. M. Inflammasomes: mechanism of assembly, regulation and signalling. **Nature Reviews Immunology**.v. 16. New York. jun. 2016.

CALLAN, P.; GOODMAN, G. J.; CARLISLE, I.; LIEW, S.; MUZIKANTS, P.; SCAMP, T. *et al.* Efficacy and safety of a hyaluronic acid filler in subjects treated for correction of midface volume deficiency: a 24 month study. **Clin Cosmet Investig Dermatol.** v. 6, p. 81-9, 2013.

CAVALLIERI, F. A.; *et al.* Edema tardio intermitente e persistente ETIP: reação adversa tardia ao preenchedor de ácido hialurônico. **Surg Cosmet Dermatol.** Rio de Janeiro, v. 9, n. 3, p. 218-22, 2017.

CHUNG, J. H.; *et al*. Modulation of Skin Collagen Metabolism in Aged and Photoaged Human Skin In Vivo. **The Journal of investigative dermatology**, Seoul, v. 117, n. 5, p. 1218-1224, nov. 2001.

CHUNG, J. H.; EUN, H. C. Angiogenesis in skin aging and photoaging. **Journal of Dermatology**, Seoul, v. 34, n. 9, p. 593-600, mar. 2007.
COSTA, A. Características reológicas de preenchedores dérmicos à base de ácido hialurônico antes a após passagem através de agulhas – **Surg Cosmet Dermatol**, v. 51, n. 1, p. 88-91, 2013.

COIMBRA, D.D.; URIBE, N.C.; OLIVEIRA, B. S. "Quadralização facial" no processo do envelhecimento. **Surg Cosmet Dermatol,** v. 6, n. 1, p. 65-71, 2014.

CROCCO, E. I.; ALVES, R. O.; ALESSI, C. Eventos adversos do ácido hialurônico injetável - **Surg Cosmet Dermatol**. v. 4, n. 3, p. 259-63, ago. 2012.

DE BOULLE, K.; et al. Management of complications after implantation of fillers. **Journal of Cosmetic Dermatology**, Aalst, v. 3, p. 2–15, july. 2004.

ETIENNE, R. *et al.* Aspectos Fisiopatológicos da Inflamação e o Planejamento de Fármacos: uma Visão Geral Atualizada*.* **Rev. Virtual Quim.** Niterói. v. 13, n. 1, nov. 2020.

FUNT, D.; PAVICIC, T. Dermal fillers in aesthetics: an overview of adverse events and treatment approaches. **Clinical, Cosmetic and Investigational Dermatology**, v. 6, p. 295–316, dez. 2013.

GUINOT, C.; *et al*. Relative contribution of intrinsic vs extrinsic factors to skin aging as determined by a validated skin age score. **Archives of Dermatology**, França, v. 138, n. 11, p. 1454-1460, nov. 2002.

GUYURON, B.; *et al.* Factors Contributing to the Facial Aging of Identical Twins. **American Society of Plastic Surgeons**, Ohio; Texas, v. 123, n. 4, p. 1321-1331, abr. 2009.

HWANG, C. Periorbital injectables: understanding and avoiding complications. **J Cutan Aesthet Surg.** v. 9, n. 2, p. 73- 79, 2016.

ILANKOVAN, V. Anatomy of ageing face. **British Journal Oral and Maxillofacial Surgery**, Londres, v. 52, n. 3, p. 1-8, dez. 2013.

MAGRI, Y. O.; MAIO, M. Remodelamento do terço médio da face com preenchedores. **Ver. Bras. Cir. Plást,** v. 31. n. 4, p. 573-577, 2016.

MAIO, M. de. **Desvendando os códigos para rejuvenescimento facial:** uma abordagem passo a passo para uso de injetáveis – Editora Allergan, 2015.

MONTEIRO, E. O.; PARADA, M. O. B. Preenchimentos faciais parte um – **RBM**, São Paulo, n. 67, supl. 4, v. 67, Especial Dermatologia, jul. 2010.

MONTEIRO, E. O. Complicações imediatas com preenchimento cutâneo - **RBM**, São Paulo, v. 71, n.3 Cosmiatria.

PARADA, M. B.; *et al*. Manejo de complicações de preenchedores dérmicos. **Surg Cosmet Dermatol**, São Paulo, v. 8, n. 4, p. 342-51, 2016.

RADLANSK, R, J.; WESKER, K. A. **A face: atlas ilustrado de anatomia** - 2ª ed. – São Paulo: Quintessence Editora, 2016.

RAVELLI, F. N.; *et al*. Preenchimento profundo do sulco lacrimal com ácido hialurônico. **Surg Cosmet Dermatol,** v. 3, n. 4, p. 345-347, 2011.

REQUENA, L.; *et al.* "Adverse reactions to injectable soft tissue fillers" – **J. Am. Acad. Dermatol – Journal of the Americam Academy of Dermatology**, n. 64, v. 1, p. 1-34, 2011.

TAMURA, B. M. Facial topography of the injection areas for dermal fillers, and associated risks. **Surg Cosmet Dermatol**, v. 5, n. 3, p. 234-8, 2013.

VILLECO, J. P. Edema: A Silent but Important Factor. **JOURNAL of HAND THERAPY**. ab. – jun., 2012.