FACULDADE SETE LAGOAS

JESSICA CLAUDINO DE OLIVEIRA

MINI-IMPLANTES ORTODÔNTICOS NA INTRUSÃO DE MOLARES

ALFENAS
2017

JESSICA CLAUDINO DE OLIVEIRA

MINI-IMPLANTES ORTODÔNTICOS NA INTRUSÃO DE MOLARES

Monografia apresentada ao curso de Especialização *Lato Sensu* da Faculdade Sete Lagoas, núcleo Alfenas, como requisito parcial para conclusão do Curso de Ortodontia.
Orientador: Prof. Ms. João Carlos Martins

ALFENAS
2017

FACULDADE SETE LAGOAS

Monografia intitulada "**MINI-IMPLANTES ORTODÔNTICOS NA INTRUSÃO DE MOLARES**" de autoria da aluna Jessica Claudino de Oliveira, aprovada pela banca examinadora constituída pelos seguintes professores:

_____

Professora Ms. Fernanda Rafaelly de Oliveira Pedreira - Instituto Marcelo Pedreira

_____

Professor Ms. Fabrício Mendes - Instituto Marcelo Pedreira

Alfenas, 10 de janeiro de 2017.

Dedico este trabalho a Deus, aos meus pais **Sinézio** e **Olinda**, e à minha irmã **Natália.**

AGRADECIMENTOS

A **Deus** por guiar e iluminar meus passos durante esta caminhada.

Aos meus pais, **Sinézio** e **Olinda**, e minha irmã **Natália**, pelo incondicional amor e incentivo.

A todos meus familiares e amigos.

A Prof. Dra. **Maria Bernadete Sasso Stuani** que durante a graduação despertou em mim o amor pela Ortodontia.

Aos funcionários deste Instituto por toda atenção.

Ao Prof. Dr. **Marcelo Pedreira** pelo carinho e amizade.

A todos os professores que compartilharam de seus conhecimentos sempre com muita dedicação e carinho, em especial ao Prof. **João Carlos Martins** e à Profa. **Fernanda Rafaelly de Oliveira Pedreira**.

Às amigas **Larissa** e **Alessandra**, duas pessoas iluminadas, com quem pude partilhar de muitos momentos felizes e outros nem tanto durante estes longos anos de curso.

E a todos que direta ou indiretamente fizeram parte da minha formação, o meu muito obrigada.

“Em um determinado dia, em uma dada circunstância, você acha que você tem um limite. E então você busca esse limite e encosta nele, e então você pensa: ‘Certo, esse é o limite’. Logo que você atinge esse limite, alguma coisa acontece e de repente você pode ir um pouco mais longe.”

Ayrton Senna

RESUMO

Os mini-implantes significam uma das grandes novidades na prática ortodôntica dos últimos anos. São extremamente versáteis, de fácil instalação e confortáveis. Dentre suas aplicabilidades, destaca-se o movimento mais complexo na Ortodontia, a intrusão. Desta forma, o objetivo deste trabalho foi, através de uma revisão de literatura, apresentar relatos de intrusão de molares com a utilização de mini-implantes ortodônticos.

Palavras-chave: Procedimentos de Ancoragem Ortodôntica. Ortodontia. Má oclusão.

ABSTRACT

Miniscrews are one of the great innovations in orthodontic practice in recent years. They are extremely versatile, easy to install and comfortable. Among its applications, the most complex movement in orthodontics, the intrusion, stands out. Thus, the objective of this work was, through a literature review, to present reports of molar intrusion with the use of orthodontic miniscrews.

Keywords: Orthodontic Anchorage Procedures. Orthodontics. Malocclusion.

LISTA DE FIGURAS

Figura 1 - Mini-implantes para intrusão do primeiro molar superior de formas diferentes 13
Figura 2 - Intrusão de molares em grupo com mini-implantes 14
Figura 3 - Caso clínico com intrusão de molares 15
Figura 4 - Intrusão de molares superiores 16
Figura 5 - Intrusão de molar superior com mini-implante 18
Figura 6 - Caso tratado com intrusão de molares com mini-implantes 20
Figura 7 - Aparelho mola de intrusão de Sydney na correção da mordida aberta 22
Figura 8 - Intrusão de molar com mini-implante ortodôntico 24
Figura 9 - Tratamento com intrusão de molar superior para recuperação do espaço protético 25
Figura 10 - Caso clínico 1 27
Figura 11 - Caso clínico 2 28
Figura 12 - Caso clínico 3 29

SUMÁRIO

1	**INTRODUÇÃO**	10
2	**PROPOSIÇÃO**	12
3	**REVISÃO DE LITERATURA**	13
4	**DISCUSSÃO**	30
5	**CONCLUSÃO**	31
	REFERÊNCIAS BIBLIOGRÁFICAS	32

1 INTRODUÇÃO

Os mini-implantes exigem uma técnica simples e pouco invasiva de instalação e remoção, sem necessidade da utilização de terapia medicamentosa e são confortáveis para o paciente. Tal alternativa de ancoragem é bastante indicada para resolver problemas complexos em Ortodontia (SQUEFF et al., 2008; NOVA et al., 2008).

Del'Gaudio et al. (2012) destacaram que existem diversos mini-implantes com diferentes desenhos, tamanhos, diâmetros, comprimentos e graus de pureza e tratamentos da superfície. O seu comprimento pode variar entre 4mm a 12mm; o diâmetro entre 1,2mm e 2mm e a sua estrutura pode ser dividida em cabeça (onde dispositivos ortodônticos, elásticos, fios de amarrilho são conectados), perfil transmucoso ou pescoço (área entre a porção intraóssea e a cabeça do parafuso) e a ponta ativa ou corpo do parafuso (parte intraóssea).

Os mini-implantes, utilizados como meio de ancoragem, permitem melhor controle dos movimentos ortodônticos. Oferecem várias possibilidades em relação ao ponto de aplicação de forças no arco, assim como simplificam a aparatologia ortodôntica e minimizam os possíveis efeitos colaterais (PARK et al., 2003; ARAÚJO et al., 2006; LIMA et al., 2010; NAMIUCHI JUNIOR et al., 2013). Esses dispositivos são indicados em casos onde há necessidade de movimentos como: retração de canino, retração em massa dos dentes anteriores ou posteriores, distalização, mesialização e verticalização de molar, mordida aberta anterior, correção de linha média, intrusão de dentes, entre outros (THOMÉ et al., 2012).

Dentre os vários tipos de movimentos dentários induzidos pela Ortodontia, o de intrusão é um dos mais difíceis de serem conseguidos (MARASSI et al., 2005; YAO et al. 2005; BAE; KYUNG, 2006). A mecânica intrusiva convencional é complexa quanto ao controle de seus efeitos colaterais. Isso, em grande parte, refere-se à dificuldade em se obter uma ancoragem satisfatória (ARAÚJO et al., 2008).

Para Park et al. (2005), as intrusões dentárias podem ser realizadas por meio de movimento de translação ou de inclinação. É importante destacar que o transcurso do tratamento de intrusão é assintomático (LIMA et al., 2007).

Suguino (2006) mostrou que com o auxílio dos mini-implantes, a intrusão de molares pode ser alcançada sem efeito colateral indesejado para os dentes vizinhos e sem o risco de desvio do plano oclusal em casos de intrusão unilateral. Recomenda-se a instalação de um mini-implante por vestibular, entre segundo pré-molar e primeiro molar superior e um mini-implante por palatino**,** na distal do primeiro molar superior, como primeira opção para intrusão de molar superior, sugerindo, ainda, uma força de intrusão em torno de 1,5N a 2,0N (aproximadamente de 150g a 200g) que pode ser obtida utilizando-se elásticos em cadeia, trocados a cada três semanas ou por molas de níquel titânio.

Segundo Souza (2010) é possível tanto quantificar o movimento intrusivo quanto mensurar possíveis alterações na inclinação dos dentes durante a intrusão.

2 PROPOSIÇÃO

O objetivo deste trabalho foi, através de uma revisão de literatura, apresentar relatos de intrusão de molares com a utilização de mini-implantes ortodônticos.

3 REVISÃO DE LITERATURA

Araújo et al. (2008) relataram que quando comparada à intrusão de dentes anteriores, a intrusão de dentes posteriores é um movimento mais difícil de ser obtido, devido ao maior volume radicular dos molares e pré-molares, o que proporciona maior reação do osso alveolar e maior tempo de tratamento. O controle tridimensional da posição dos dentes é fundamental para o sucesso da intrusão posterior. Além da posição vertical, a forma do arco, a inclinação axial dos dentes, a inclinação do plano oclusal e o torque posterior devem ser planejados de acordo com os objetivos individuais do tratamento. A maioria dos casos requer movimento dentário em corpo e, assim, algumas dificuldades devem ser consideradas, como a localização do centro de resistência, que sofre influência de diferenças individuais, a forma da raiz e o nível do tecido ósseo, além de condições anatômicas que, muitas vezes, impedem a instalação dos mini-implantes na posição ideal (FIGURAS 1, 2 e 3).

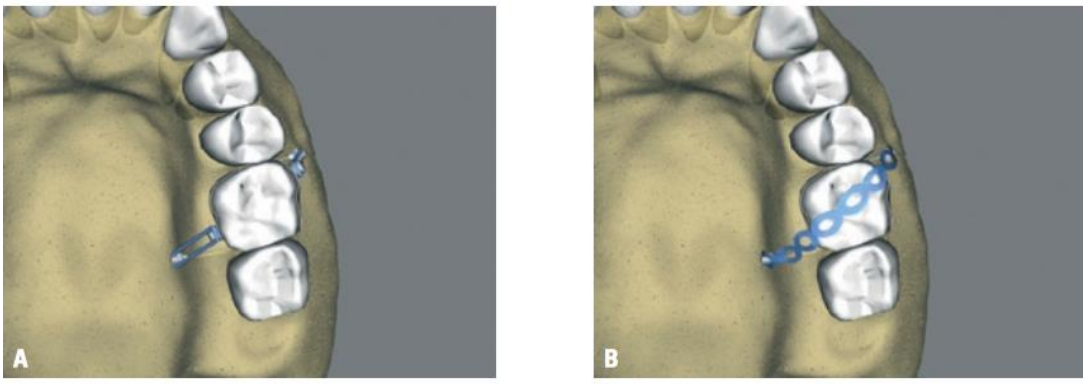

FIGURA 1 – Mini-implantes para intrusão do primeiro molar superior de formas diferentes.
Fonte: Araújo et al. (2008)

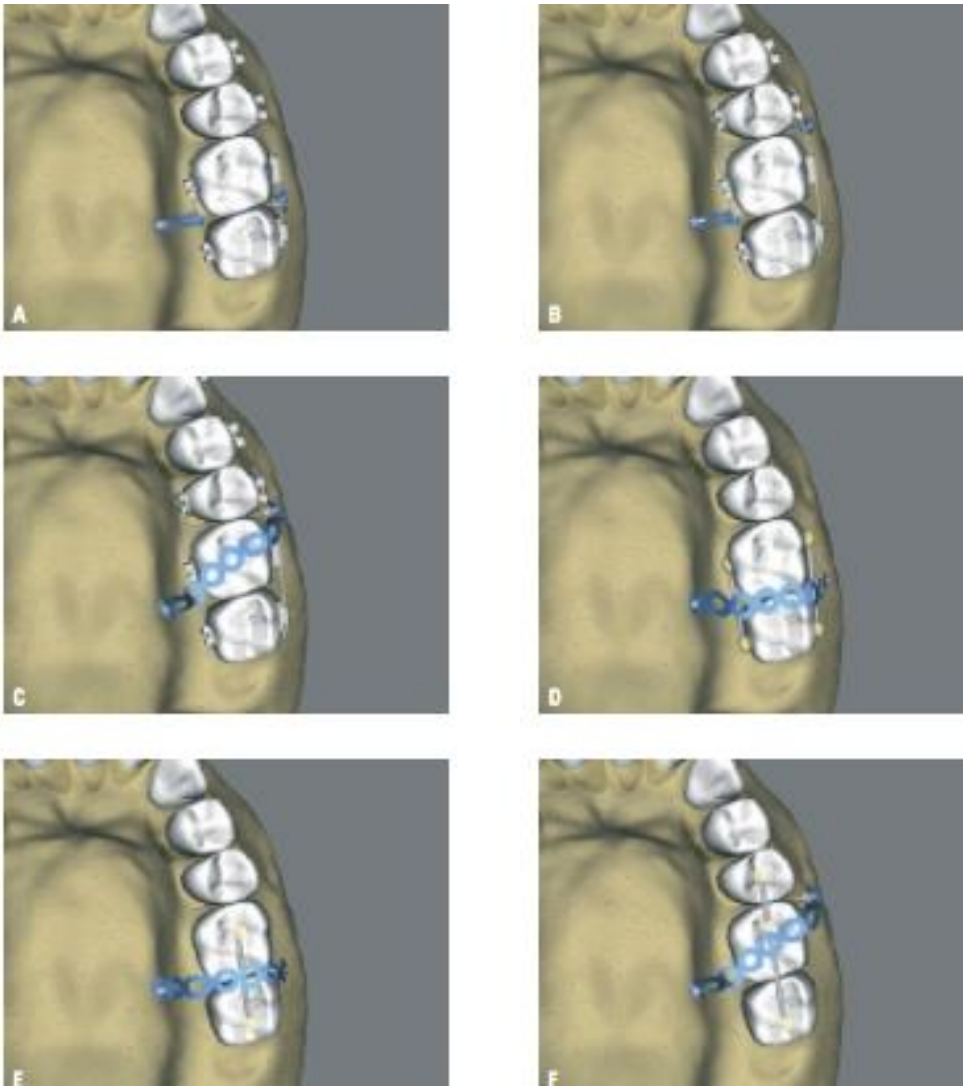

FIGURA 2 – Intrusão de molares em grupo com mini-implantes.

Fonte: Araújo et al. (2008)



FIGURA 3 – Caso clínico com intrusão de molares.
Fonte: Araújo et al. (2008)

Chen; Lee; Hsing-Yu (2008) investigaram os movimentos de intrusão de um molar maxilar em casos que usam mini-implante como ancoragem parcial ou total. Os autores concluíram que intrusão significativa de molares da maxila poderia ser obtida de uma maneira controlada usando aparelhos fixos com mini-implantes de titânio como ancoragem óssea.

Villela; Sampaio; Bezerra (2008) realizaram uma revisão de literatura sobre o tratamento das assimetrias dentárias com o uso de micro-parafusos ortodônticos de titânio como ancoragem, ilustrando-a com alguns casos clínicos, inclusive na intrusão de molares (FIGURA 4).



FIGURA 4 – Intrusão de molares superiores.
Fonte: Villela; Sampaio; Bezerra (2008)

Valarelli et al. (2010) relataram um caso clínico de uma paciente de 42 anos com a extrusão do primeiro molar superior direito no espaço interoclusal do primeiro molar inferior direito ausente (FIGURA 5). Segundo os autores, a biomecânica da intrusão deve ser bem controlada para evitar que o dente sofra inclinação vestibular ou lingual. Em geral, nos casos de intrusão posterior, deseja-se um movimento de corpo dos dentes. Para isso, a força deve ser aplicada bilateralmente, por vestibular e por lingual. O planejamento ortodôntico incluiu a instalação de três mini-implantes, no processo alveolar, para a intrusão do molar superior. Os mini-implantes foram inseridos entre as raízes dos dentes superiores do lado direito, sendo dois pela vestibular (um na mesial e outro na distal do primeiro molar) e outro pela palatina (entre o segundo pré-molar e o primeiro molar) com uso de elástico corrente fixado diretamente nos acessórios soldados na banda. Assim, pode-se obter um controle

tridimensional melhor da movimentação. Além disso, evitou-se passar o elástico sobre a superfície oclusal do molar, ligando um mini-implante vestibular ao lingual, pois poderia haver o risco do deslocamento do elástico para mesial ou distal, inclinando a coroa. Uma força intrusiva média de 150-200g foi aplicada, e após dois meses, a intrusão obtida foi significante, com um posicionamento mais nivelado do primeiro molar. Depois de quatro meses, obteve-se a quantidade de intrusão desejada. No sexto mês, os segundos molares foram incluídos no arco, e uma força muito suave foi mantida apenas como contenção do posicionamento vertical do molar, enquanto o tratamento ortodôntico prosseguia até o fio retangular (0,019”x0,025”) de aço. Com o segundo molar superior incluído no arco retangular, foi possível estabilizar o primeiro molar até o término do tratamento ortodôntico, enquanto a paciente aguardava a confecção da prótese do primeiro molar inferior. Os autores concluíram que o uso de mini-implantes foi eficaz para a intrusão de molares, tornando-se um valioso recurso para tratar a extrusão de dentes posteriores, decorrente de perdas dentárias no arco antagonista, e recuperar o espaço interoclusal necessário à reabilitação protética do paciente, sem causar movimentos de extrusão.



FIGURA 5 – Intrusão de molar superior com mini-implante.

Fonte: Valarelli et al. (2010)

Rigon (2011) realizou uma revisão de literatura sobre a intrusão ortodôntica com utilização de mini-implantes. O autor constatou que o movimento de intrusão é bem mais difícil de ser obtido do que o de extrusão, devido à forte resistência ao movimento oferecida pela orientação das fibras periodontais. Para o autor, alguns princípios básicos devem ser respeitados, como o uso de forças leves, o correto local de aplicação da força e a utilização de dispositivos apropriados para realização do movimento proporcionando um melhor controle dos efeitos colaterais.

Paccini (2012) confrontou as alterações dentárias e esqueléticas da intrusão de primeiros molares superiores, por meio de correção ortodôntica ancorada em mini-implantes, conforme dois protocolos diferentes. Para isso, foram selecionados 19 pacientes adultos que representavam 25 primeiros molares superiores extruídos por perda de dentes antagonistas. Estes pacientes receberam mini-implantes e posterior intrusão dos molares, simultaneamente ao tratamento com aparelho fixo. A amostra foi dividida em dois grupos: o grupo 1, com 15 primeiros molares que sofreram intrusão ancorados em dois mini-implantes. O grupo 2, de 10 primeiros molares que sofreram intrusão ancorados em três mini-implantes. As alterações, durante o tratamento, foram analisadas pelas variáveis cefalométricas e dentárias em telerradiografia em norma lateral no início e ao final da intrusão dos primeiros molares superiores. Os resultados mostraram que não houve diferença nas alterações dento-esqueléticas, com exceção da Linha E, entre os dois protocolos e que ambos foram igualmente eficientes.

Valarelli et al. (2013) relataram a correção de uma mordida aberta anterior severa, com indicação cirúrgica, em uma jovem com 18 anos de idade (FIGURA 6). A abordagem utilizada para conseguir um fechamento satisfatório da mordida aberta foi o tratamento ortodôntico convencional, associado à intrusão dos molares superiores. Considerando-se que a mecânica de intrusão provoca efeitos colaterais, dependendo da forma como se realiza a ancoragem e devido à maneira como as forças agem sobre o dente que está sendo intruído e sobre os suportes de ancoragem, que na maioria dos casos são dentes adjacentes, foram utilizados dois mini-implantes. Tal decisão ocorreu para obtenção de um melhor controle da mecânica. Ao término do tratamento, o fechamento da mordida aberta foi alcançado satisfatoriamente, atendendo às expectativas da paciente e obtendo uma grande melhora estética e funcional.





FIGURA 6 – Caso tratado com intrusão de molares com mini-implantes.
Fonte: Valarelli et al. (2013)

Xun et al. (2013) avaliaram quantitativamente os efeitos do tratamento da intrusão de molares maxilares extruídos utilizando a ancoragem de mini-implante e investigaram a reabsorção radicular apical após a intrusão molar. 30 pacientes com idade média de 35,5 anos que haviam recebido tratamentos de intrusão para molares maxilares com ancoragem com mini-implantes foram estudados. Havia 38 primeiros molares superiores e 26 segundos molares superiores a serem intruídos. Dois mini-implantes foram inseridos no osso alveolar bucal e palatino mesial ao molar. Foi aplicada uma força de 100-150g pelas cadeias elásticas entre a cabeça do parafuso e o acessório em cada lado. Cefalogramas laterais e radiografias panorâmicas tomadas antes e após a intrusão foram utilizadas para avaliar alterações dentárias e a reabsorção radicular de molares. Apenas 6 dos 128 mini-parafusos falharam. Os primeiros e segundos molares foram significativamente intruídos por médias de 3,4mm e 3,1mm, respectivamente. O tempo médio de intrusão foi de mais de 6 meses. O tratamento de intrusão de molares poderia ser usado como um método eficiente e confiável para recuperar espaço de restauração

perdida para prótese. Radiograficamente, a reabsorção radicular dos molares não foi clinicamente significativa após a aplicação de forças intrusivas de 200 a 300g.

Foot et al. (2014) propuseram um novo auxiliar de intrusão de molares, a mola de intrusão de Sydney (SIS) que foi projetada para facilitar a intrusão sem necessidade frequente de reativação ou irritação de tecidos (FIGURA 7). Um total de 16 pacientes adolescentes (12 do sexo feminino e 4 do sexo masculino) com idade média de 13,1 anos. Todos os pacientes estavam na dentição permanente com uma mordida aberta anterior de ≥ 2mm. Foram colocados quatro mini-parafusos autoperfurantes no osso alveolar bucal maxilar posterior. O dispositivo de intrusão consistia num dispositivo acrílico ligado e no SIS, ativado para produzir uma força intrusiva inicial de 500g. Produziram-se cefalogramas laterais, mediram-se e compararam-se. Todos os objetivos do estudo foram alcançados em 4,91 meses. As medidas dentárias mostraram um aumento significativo e alongamento dos incisivos. Não houve extrusão significativa dos molares inferiores. Concluiu-se que o SIS é um aparelho eficaz para a intrusão de dentes posteriores superiores, em conjunto com mini-parafusos.

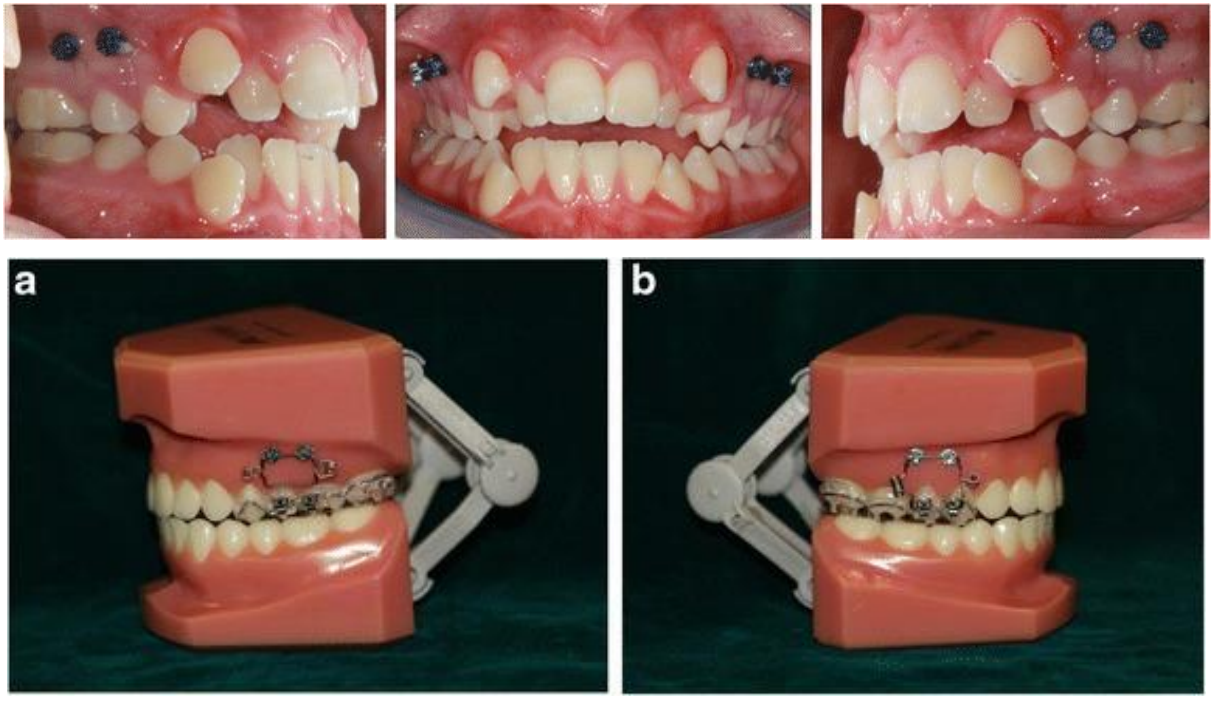



FIGURA 7 – Aparelho mola de intrusão de Sydney na correção da mordida aberta.
Fonte: Foot et al. (2016)

Sivakumar; Sivakumar (2014) demonstraram o uso do mini-implante ortodôntico na intrusão de molares extruídos como uma terapia pré-protética (FIGURA 8). Uma mulher de 37 anos de idade com um primeiro molar superior maxilar extruído invadindo o espaço edêntulo mandibular oposto foi tratada com êxito usando um único mini-implante e aparelho ortodôntico fixo parcial. Esta estratégia mostrou-se conservadora e de boa relação custo-benefício em sua rotina prática.

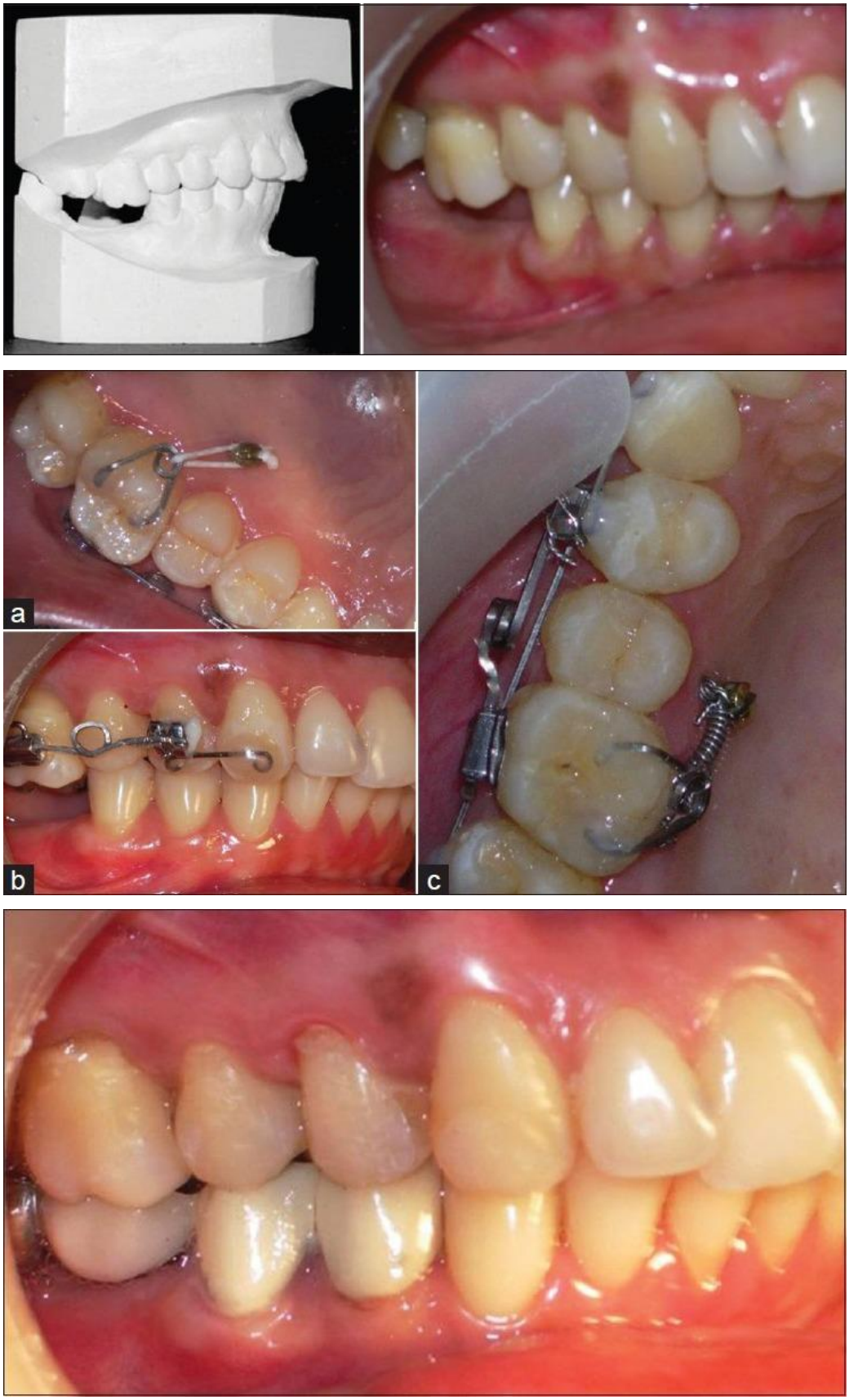

FIGURA 8 – Intrusão de molar com mini-implante ortodôntico.

Fonte: Sivakumar; Sivakumar (2014)

Segundo Paiva et al. (2015), a perda dos molares inferiores comumente leva à extrusão dos dentes superiores antagonistas, o que pode resultar em interferência oclusal e espaço inadequado para restaurar o espaço protético mandibular. A intrusão dos molares superiores pode ser uma alternativa para restabelecer o espaço protético necessário. Assim, os autores relataram um caso clínico de um paciente de 37 anos de idade, no qual foi realizada a intrusão dos dentes 16 e 26 por meio de dois mini-implantes como ancoragem ortodôntica associados a aparelho ortodôntico fixo (FIGURA 9). As intrusões foram finalizadas em seis meses sendo possível a instalação de implante dentário e da coroa provisória. Finalizado o tratamento ortodôntico, o aparelho fixo foi removido e instalou-se aparelho de contenção removível superior, contenção fixa anteroinferior e fio de aço colado dos dentes 37 e 47 aos provisórios sobre implantes. Concluiu-se que o método utilizado de ancoragem ortodôntica por meio de mini-implantes apresentou bons resultados funcionais e estéticos.

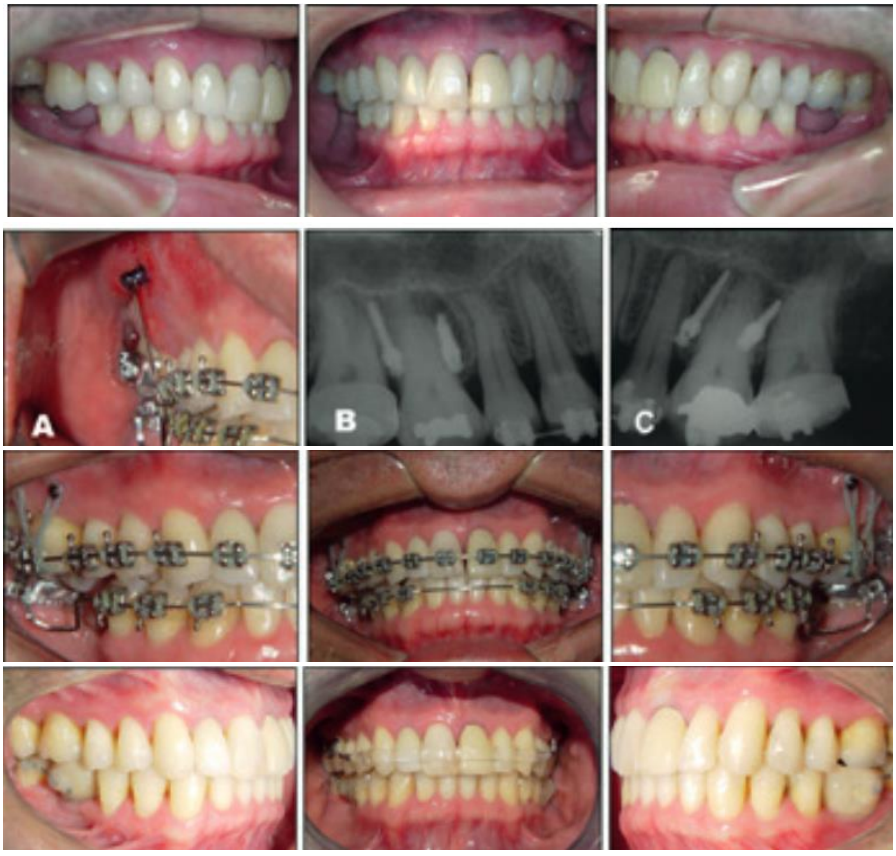

FIGURA 9 – Tratamento com intrusão de molar superior para recuperação do espaço protético.

Fonte: Paiva et al. (2015)

Alsafadi et al. (2016) investigaram as consequências da intrusão de molar com mini-implantes sobre a morfologia facial vertical e rotação da mandíbula durante o tratamento da mordida aberta através de uma revisão de literatura. Foram considerados os estudos que examinaram os efeitos da intrusão de dentes posteriores sobre a morfologia facial vertical com maloclusão de mordida aberta na dentição permanente. Do total, 12 estudos foram selecionados, destes, sete estudos utilizaram mini-implantes. Concluiu-se que a intrusão de molares com mini-implantes pode causar auto-rotação no sentido anti-horário mandibular.

Baumgaertel; Smuthkochorn; Palomo (2016) relataram a intrusão com mini-implantes únicos palatais e aparelhos fixos para produzir intrusão de molar extruído, evitando efeitos secundários indesejáveis. O tratamento era de uma paciente adulta, cujo objetivo foi a correção do primeiro molar superior direito extruído para a instalação de um implante dentário no local. Para evitar efeitos colaterais, o plano de tratamento consistiu de chaves parciais no quadrante maxilar direito suportado por dois mini-implantes ortodônticos de intrusão no primeiro molar superior direito. Para tal, a localização dos mini-implantes foram no declive palatino do processo alveolar. O local do implante deve ser escolhido com base na disponibilidade de osso cortical para a ancoragem do mini-implante e profundidade adequada para evitar a violação do seio, se possível.

Thiago; Previdente; Nouer (2016) apresentaram três casos clínicos, nos quais os mini-implantes demonstraram sua eficácia na intrusão de molares superiores e inferiores (FIGURAS 10, 11 e 12). Buscou-se, em todos os tratamentos, a instalação dos mini-implantes por vestibular e por lingual, a fim de se obter melhor controle de torque do dente, evitando momentos, rotações e inclinações indesejáveis. Para tanto as forças intrusivas, com intensidade de força variando entre 150g e 200g, foram obtidas por meio de cadeias elásticas, sempre passando sobre o centro de resistência dos molares a serem movimentados. Nos casos tratados, em um período médio de seis meses e máximo de sete meses, houve intrusão com sobrecorreção, permitindo assim melhor reabilitação do paciente submetido a tratamento ortodôntico prévio e, após a finalização dessa fase, boa estabilidade da mecânica empregada. Concluiu-se que os mini-implantes demonstraram ser uma opção eficiente para a intrusão de dentes maxilares e mandibulares. No entanto, ainda há necessidade de estudos longitudinais que avaliem a quantidade média de intrusão; tempo de tratamento; velocidade de intrusão; alterações nas inclinações coronais dos molares

intruídos e seus efeitos adversos.



FIGURA 10 – Caso clínico 1.

Fonte: Thiago; Previdente; Nouer (2016)



FIGURA 11 – Caso clínico 2.

Fonte: Thiago; Previdente; Nouer (2016)

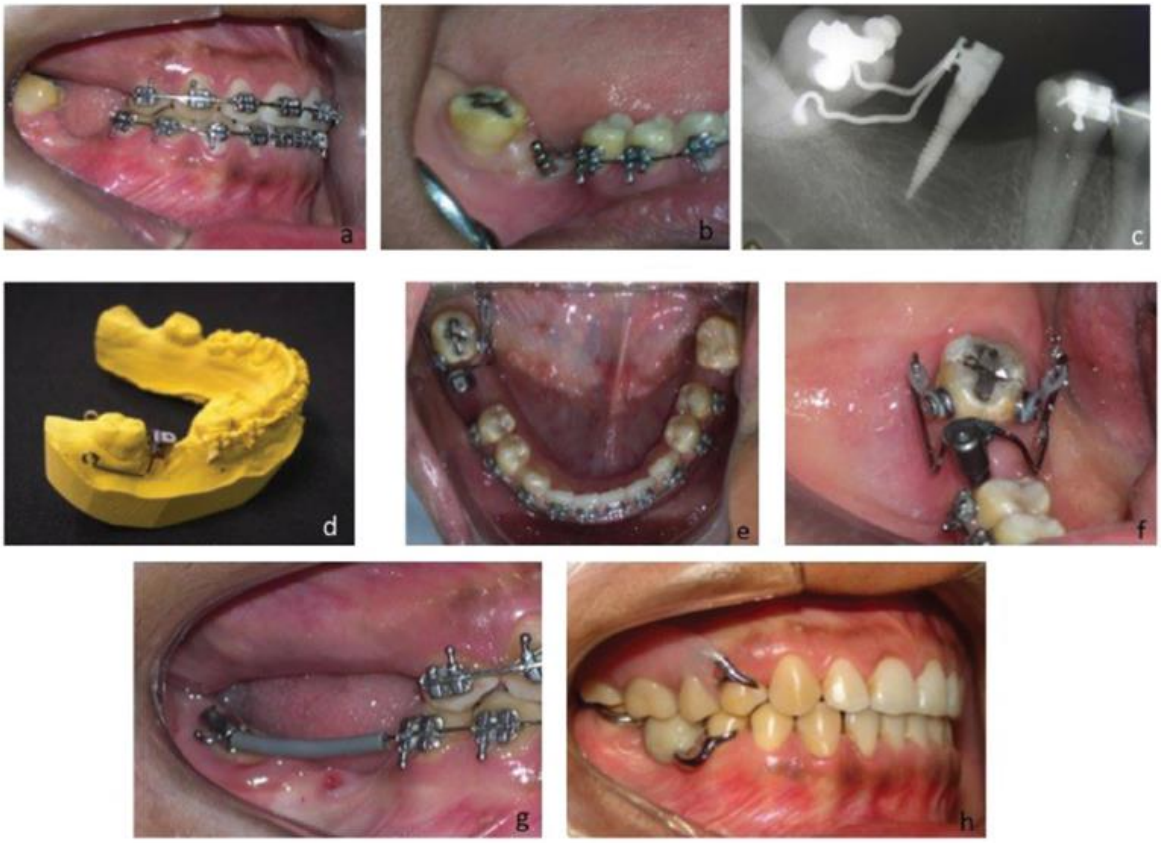

FIGURA 12 – Caso clínico 3.
Fonte: Thiago; Previdente; Nouer (2016)

Wang et al. (2016) relataram o uso bem sucedido de mini-implantes para alcançar o controle vertical em combinação com a técnica de fio reto convencional de deslizamento MBT no tratamento de uma mulher adulta. A paciente apresentava Classe II esquelética. Mini-implantes ortodônticos foram colocados nos segmentos anterior e posterior da maxila para fornecer ancoragem rígida e controle vertical através de intrusão dos incisivos e molares. Intrusão e controle de torque dos incisivos superiores aliviaram a sobremordida profunda e corrigiu o sorriso gengival, enquanto que a intrusão dos molares superiores ajudaram na rotação anti-horária do plano mandibular, o que, consequentemente, resultou em um perfil facial melhor. Após 3,5 anos de contenção, notou-se uma dentição bem alinhada, estável com intercuspidação ideal e contornos faciais mais harmoniosos.

4 DISCUSSÃO

Já é consenso na literatura o quão difícil é a intrusão dentária, principalmente a de dentes posteriores (ARAÚJO et al., 2008; RIGON, 2011; BAUMGAERTEL; SMUTHKOCHORN; PALOMO, 2016).

Diversos são os relatos de sucesso na obtenção deste movimento, uma vez utilizados os mini-implantes ortodônticos como ancoragem (ARAÚJO et al., 2008; CHEN; LEE; HSING-YU, 2008; VILLELA; SAMPAIO; BEZERRA, 2008; THIAGO; PREVIDENTE; NOUER, 2016).

Talvez o objetivo mais desejado quando se opta por intruir um molar, seja a recuperação o espaço necessário para uma reabilitação protética posterior (VALARELLI et al., 2010; XUN et al., 2013; SIVAKUMAR; SIVAKUMAR, 2014; PAIVA et al., 2015).

Além disso, a intrusão de molares associada aos mini-implantes ajuda no fechamento da mordida aberta anterior através da autorrotação no sentido anti-horário mandibular (VALARELLI et al., 2013; FOOT et al., 2014; ALSAFADI et al., 2016; WANG et al., 2016).

Quanto à quantidade de mini-implantes utilizados, segundo Araújo et al. (2008) e Paccini (2012), não há diferença significativa na utilização de dois ou três mini-implantes.

5 CONCLUSÃO

Após o exposto, pode-se concluir que a intrusão de molares, principalmente maxilares, através da ancoragem com mini-implantes é uma prática comum, bem sucedida e que não causa danos colaterais.

REFERÊNCIAS BIBLIOGRÁFICAS

ALSAFADI, A. S. et al. Effect of molar intrusion with temporary anchorage devices in patients with anterior open bite: a systematic review. **Progress in Orthodontics**, v. 17, n. 1, p. 1, Mar. 2016.

ARAÚJO, T. M. et al. Ancoragem esquelética em Ortodontia com mini-implantes. **Revista Dental Press de Ortodontia e Ortopedia Facial,** v. 11, n. 4, p. 126-156, jul./ago. 2006.

ARAÚJO, T. M. de et al. Intrusão dentária utilizando mini-implantes. **Revista Dental Press de Ortodontia e Ortopedia Facial, Maringá**, v. 13, n. 5, p. 36-48, set./out. 2008.

BAE, S. M.; KYUNG, H. M. Mandibular molar intrusion with miniscrew anchorage. **Journal Clinical Orthodontics**, v. 40, n. 2, p. 107-108, 2006.

BAUMGAERTEL, S.; SMUTHKOCHORN, S.; PALOMO, J. M. Intrusion method for a single overerupted maxillary molar using only palatal mini-implants and partial fixed appliances. **American Journal of Orthodontics and Dentofacial Orthopedics**, v. 149, n. 3, p. 411-415, Mar. 2016.

CHEN, J. Y.; LEE, J. J.; HSING-YU, C. Maxillary molar intrusion with fixed appliances and mini-implant anchorage studied in three dimensions. **The Angle Orthodontist**, v. 75, n. 5, p. 626-632, 2004.

DEL'GAUDIO, F. O. C. et al. Mesialização de molares com mini-implantes - uma alternativa no tratamento das Classes II e III de Angle. **OrtodontiaSPO,** v. 45, n. 1, p. 56-63, 2012.

FOOT, R. et al. The short-term skeleto-dental effects of a new spring for the intrusion of maxillary posterior teeth in open bite patients. **Progress in orthodontics**, v. 15, n. 1, p. 15-23, Sep. 2014.

LIMA, L. M. et al. Ortoimplantes trazendo novas alternativas ao tratamento ortodôntico. **Revista ImplantNews,** v. 4, n. 3, p. 295-300, 2007.

LIMA, L. A. C. et al. Mini-implante como ancoragem absoluta: ampliando os conceitos de mecânica ortodôntica. **Innovations Implant Journal**, v. 5, n. 1, p. 85-

91, Jan./Apr. 2010.

MARASSI, C. et al. O uso de Micro-implantes como auxiliares do tratamento Ortodôntico. **Ortodontia SPO**, v. 38, n. 3, p.256-265, jul./set. 2005.

NAMIUCHI JUNIOR, O. K. et al. Utilização do mini-implantes no tratamento ortodôntico. **RGO. Revista Gaúcha de Odontologia (Online)**, v. 61, n. 0, p. 453-460, jul./dez. 2013.

NOVA, M. F. P. da et al. Avaliação do torque para inserção, remoção e fratura de diferentes mini-implantes ortodônticos. **Revista Dental Press de Ortodontia e Ortopedia Facial**, v. 13, n. 5, p. 76-87, set./out. 2008.

PACCINI, J. V. C. **Comparação da eficiência de intrusão de primeiros molares superiores com correção ortodôntica de acordo com dois protocolos: ancoragem em dois e três mini-implantes**. 2012. Dissertação (Mestrado em Ortodontia), São Paulo: Universidade Cidade de São Paulo, 2012.

PAIVA, L. G. et al. Utilização de mini-implantes em intrusão de molares na recuperação de espaço protético inferior para reabilitação com implantes dentários. **Revista Odontológica do Brasil Central**, v. 24, n. 69, p. 88-91, 2015.

PARK, H. S. et al. Intrusión molar com anclaje de microimplantes (MIA, Micro-implant Anchhorage). **Ortodontia clínica,** v. 6, n.1, p.31-36, 2003.

PARK, H. S. et al. Aplicação clínica dos microimplantes para ancoragem. **Journal Clinical of Orthodontics,** v. 36, n. 5, p. 12-23, May 2005.

RIGON, L. **Intrusão ortodôntica com utilização de miniimplantes**. Monografia (Especialização em Ortodontia). 2011. Porto Alegre: Instituto de Ciências da Saúde/FUNORTE/SOEBRÁS, 2011.

SIVAKUMAR, I.; SIVAKUMAR, A. Intrusion of an overerupted molar using orthodontic miniscrew implant: A preprosthodontic therapy. **Contemporary clinical dentistry**, v. 5, n. 3, p. 422-424, Jul. 2014.

SOUZA, R. T. **Obtenção de uma Metodologia para Quantificar a Intrusão e Inclinação de Molares Superiores Tratados com Mini-Implante: Estudo Piloto.** Monografia (Especialização em Ortodontia). 45f. 2010. Instituto Latino Americano de Pesquisa e Ensino Odontológico. Curitiba/PR, 2010.

SQUEFF, L. R. et al. Caracterização de mini-implantes utilizados na ancoragem ortodôntica. **Revista Dental Press de Ortodontia e Ortopedia Facial**, v. 13, n. 5, p. 49-56, set./out. 2008.

SUGUINO, R. Carlo Marassi responde (parte I). Principais aplicações clínicas e quais as chaves para o sucesso no uso de micro-implantes em Ortodontia. **Revista Clínica de Ortodontia Dental Press,** v. 5, n. 4, p. 13-25, ago./set. 2006.

THOMÉ, E. M. O. S. et al. Mini-implantes ortodônticos como meio auxiliar na intrusão dentária. **OrtodontiaSPO,** v. 45, n. 1, p. 49-55, 2012.

TIAGO, C. M.; PREVIDENTE, L.; NOUER, P. R. A. Molar intrusion with orthodontic mini-implants: case reports. **RGO-Revista Gaúcha de Odontologia**, v. 64, n. 3, p. 327-332, Jul./Sep. 2016.

VALARELLI, F. P. et al. Efetividade dos mini-implantes na intrusão de molares superiores. **Innov Implant Journal, Biomater Esthet**, v. 5, n. 1, p. 66-71, jan./abr. 2010.

VALARELLI, F. P. et al. Tratamento de mordida aberta anterior com intrusão de molares utilizando mini-implantes como ancoragem. **Revista Clínica de Ortodontia Dental Press**, v. 12, n. 1, p. 96-108, fev./mar. 2013.

VILLELA, H. M.; SAMPAIO, A. L. S.; BEZERRA, F. Utilização de microparafusos ortodônticos na correção de assimetrias. **Revista Dental Press de Ortodontia e Ortopedia Facial, Maringá**, v. 13, n. 5, p. 107-117, set./out. 2008.

XUN, C. et al. Intrusion of overerupted maxillary molars with miniscrew implant anchorage: A radiographic evaluation. **Journal of Huazhong University of Science and Technology [Medical Sciences]**, v. 33, n. 5, p. 780-785, Oct. 2013.

YAO, C. C. J. et al. Intrusion of overerupted upper left first and second molars by mini-implants with partial-fixed orthodontic appliances:a case report. **The Angle Orthodontist,** v. 74, n. 4, p. 550-557, 2005.

WANG, X. D. et al. Nonsurgical correction of a severe anterior deep overbite accompanied by a gummy smile and posterior scissor bite using a miniscrew-assisted straight-wire technique in an adult high-angle case. **The Korean Journal of Orthodontics**, v. 46, n. 4, p. 253-265, Jul. 2016.