FACSETE – FACULDADE SETE LAGOAS

Diego Lombardi Senedin

LIPOASPIRAÇÃO DE PAPADA MECÂNICA

OSASCO-SP

2022

Diego Lombardi Senedin

LIPOASPIRAÇÃO DE PAPADA MECÂNICA

Trabalho de Conclusão de Curso apresentado ao curso de Especialização em Harmonização Orofacial, como parte dos requisitos necessários à obtenção do título de Pós Graduação

Orientadora: Melissa Kelly Senedin

OSASCO-SP

2022

Agradecimentos

Primeiramente, agradeço a Deus pela força com a qual sempre me conduziu aolongo de mais essa etapa da minha vida.

A minha família, em especial a minha noiva, pelo apoio incondicional.Aos meus professores, por entenderem o momento que estou vivendo.

A minha professora orientadora Melissa Kelly Senedin, deixo aqui meu agradeci-mento por ter compartilhado tantos conhecimentos valorosos.

E aos amigos queridos que fizeram parte e trilharam comigo, mais essa jornada. Obrigado!

Resumo

A procura por procedimentos estéticos faciais tem aumentado significativamente, e é crucial que os profissionais que realizam esses procedimentos tenham um conhecimento anatômico abrangente da região. Nos últimos anos, o contorno cervical, em particular a lipoaspiração de papada, tem ganhado destaque. Esse procedimento consiste na remoção de excesso de gordura no pescoço, abaixo do queixo. O objetivo deste estudo foi analisar as técnicas mais utilizadas nesse procedimento, identificando as melhores formas de evitar as complicações mais comuns e oferecer o tratamento ideal para cada cliente.

Realizamos uma pesquisa bibliográfica exploratória e qualitativa, selecionando publi- cações de livros e artigos no período de 2010 a 2021. Em seguida, realizamos uma análise de conteúdo do material selecionado. Nossas descobertas mostram que a seleção cuida- dosa da técnica é essencial para o sucesso do procedimento, levando em consideração as características e necessidades individuais de cada paciente. Alguns pacientes podem se beneficiar apenas da lipoaspiração de papada, enquanto outros podem precisar de sutura nas bordas do músculo platisma. Há também aqueles que só alcançarão o resultado desejado por meio de um lifting do pescoço e da face, ou mesmo um implante de queixo.

Para evitar complicações, é recomendado o uso de cânulas de menor tamanho, a fim de minimizar o trauma na região. Além disso, a lipoaspiração na região cervical deve ser realizada em um plano superficial, com o orifício da cânula posicionado em direção à profundidade ou à derme. A hemostasia adequada e a aplicação de uma bandagem de pressão são fundamentais para obter um resultado satisfatório e um período de recuperação mais curto.

Palavras-chave: : Lipoaspiração de papada. Lipoplastia cervical. Lipoplastia sub-mentoniana. Harmonização orofacial.

Abstract

Aesthetic procedures on the face have gained significant popularity. However, it is crucial to have a thorough anatomical understanding of the area when performing any procedure in this region. Among these procedures, the focus on cervical contouring has been particularly prominent in recent years, especially with mechanical double chin liposuction, which aims to remove excess fat from the neck area beneath the chin. This study aimed to examine the most commonly used techniques in performing this procedure, identifying strategies to minimize the occurrence of common complications and provide the best and most suitable treatment for each patient.

This research is of an exploratory and qualitative nature, utilizing a bibliographic approach. Publications spanning the years 2010 to 2021, including books and articles, were carefully selected for analysis. The findings emphasize the critical importance of a meticulous technique selection process tailored to each patient's unique characteristics and needs. Some patients may solely require liposuction of the double chin, while others may benefit from suturing the edges of the platysma. Alternatively, achieving the desired outcome for certain individuals may necessitate a neck and face lift procedure or even a chin implant.

To minimize potential complications, it is advisable to utilize cannulas of the smallest possible size to minimize trauma to the treated area. Additionally, performing liposuction in the cervical region should be executed in a superficial plane, ensuring that the cannula's orifice is oriented towards the depth or the dermis. Hemostasis and pressure bandaging are crucial components of the procedure, as they promote optimal outcomes and facilitate a shorter recovery period.

Keywords: Double chin liposuction. Cervical lipoplasty. Submental lipoplasty. Orofa- cial harmonisation.

Lista de ilustrações

Figura 1 – Figura 1: Regiões da face em vista anterior e vista lateral. 12
Figura 2 – Figura 2: Regiões da face em vista anterior e vista dorsal. 12
Figura 3 — Figura 3: Modelo virtual da face mostrando o curso do ramo anterior (aSTA) e posterior (pSTA) da artéria temporal superficial abaixo da fáscia temporal superficial (STF). Observe que a fáscia temporal superficial (STF) é uma continuação do SMAS, que em si é uma continuação do platisma localizado inferiormente. (OOM: músculo orbicular do olho).
.....1
4
Figura 4 – Figura 4: Compartimentos da camada adiposa subcutânea.....16
Figura 5 – Figura 5: Metade direita da face mostrando a camada adiposa subcutânea e metade esquerda com a camada adiposa subcutânea removida. ...17
Figura 6 – Figura 6: Visão geral das artérias superficiais da cabeça e pescoço 19
Figura 7 – Figura 7: Visão geral das artérias profundas da cabeça e pescoço .19
Figura 8 – Figura 8: Visão geral das veias superficiais da cabeça e pescoço ...22
Figura 9 – Figura 9: Visão geral das veias profundas da cabeça e pescoço 23
Figura 10 – Figura 10: Linfonodos de drenagem linfática da face: 1. pré-auricular; 2.parótida; 3. infra-auricular; 4. nasolabial; 5. bucinador; 6. submandibular;
7. submentoniano; 8. jugular interna; 9. jugular anterior 24
Figura 11 – Figura 11: Nervos da face.....25
Figura 12 — Figura 12: Antes e depois de lipoaspiração de papada. (A) Lipoaspiração de papada com plicatura do platisma em forma de espartilho e sutura do platisma à mastoide. (B) Lipoaspiração de papada com plicatura do pla-tisma em forma de espartilho e lifting facial. (C) Lipoaspiração de papada com plicatura do platisma em forma de espartilho. (D) Lipoaspiração de
papada com plicatura do platisma em forma de espartilho e lifting facial.
2
7Figura 13 – Figura 13: Etapas iniciais da lipoaspiração de papada. (A, B) Marcação
do local da incisão e extensão da lipoaspiração. (C) Infiltração da ferida. (D) Identificação do plano subcutâneo para continuidade da cirurgia. 29
Figura 14 — Figura 14: Lipoaspiração de papada. (A) Lipoaspiração de pescoço

em padrão em forma de leque. (B, D) Palpação da pele para determinar a quantidade de gordura removida. (C) Portas da cânula de lipoaspiração; estas devem apontar profundamente, garantindo que a parte lisa fique contra a pele o tempo todo para evitar a formação de marcas
.....30

Figura 15 — Figura 15: Lipoaspiração de papada com plicatura de platisma. (A) A inci- são da lipoaspiração é ampliada para 3-4 cm. (B) Dissecção subcutânea com tesoura. (C) Imagem de incisão cervical e elevação do retalho cutâ- neo com afastador. O platisma foi preso na linha média usando uma pinça hemostática e uma tesoura é usada para cortar o excesso de músculo por baixo. (D) As bordas do músculo platisma são identificadas após esta manobra. (E) As bordas do platisma são então suturadas ao longo da linha média. 32

Figura 16 — Figura 16: Plicatura de plastima. (A, B e C) Colocação da primeira sutura para tensionar o platisma, no qual as bordas do músculo são puxadas profundamente. (D e E) Uma segunda sutura é então colocada para tensi- onamento adicional do músculo platisma. (F) Se necessário, uma terceira sutura pode ser colocada para formar a platismaplastia do espartilho (cinta). 33

Sumário

1 Introdução 7

2 Objetivo 9

3 Metodologia 10

4 Referencial Teórico..... 12

Anatomia da Face 12

ODONTOLOGIA NA HARMONIZAÇÃO OROFACIAL 25

LIPOASPIRAÇÃO MECÂNICA DE PAPADA 27

Conceito **27**

Técnicas **28**

Principais complicações **34**

5 Discussão..... 36

6 Considerações Finais 38

Referências: 39

1 Introdução

A face é uma das regiões mais intrigantes e complexas do corpo humano. Ao realizar procedimentos nessa área, o conhecimento anatômico se torna uma condição primordial, proporcionando segurança aos profissionais envolvidos. Com o crescimento dos procedimentos de rejuvenescimento facial, tanto invasivos quanto não invasivos, a atenção voltada para a anatomia da face tem sido cada vez mais evidente nos últimos anos (CUSTÓDIO et al., 2020).

A busca pela beleza não pode negligenciar a saúde do paciente. Procedimentos estéticos na face requerem não apenas resultados naturais e duradouros, mas também uma abordagem cuidadosa em relação à saúde. Essa região complexa, composta por ossos, músculos, ligamentos, gordura e pele, interligados por uma rede de vasos e nervos, exige umconhecimento aprofundado da anatomia e de como ela se relaciona com o envelhecimento (CUSTÓDIO et al., 2020).

Nesse contexto, é importante ressaltar que, em determinados procedimentos, profis- sionais da área odontológica se destacam devido ao seu conhecimento anatômico específico da região cervical. Muitos desses profissionais optaram por se especializar em estética e rejuvenescimento, abraçando o conceito inovador da Harmonização Orofacial, que vai além do terço inferior da face, englobando dentes, lábios e estruturas de suporte, integrando harmonia estética e funcionalidade (MACHADO; SILVA, 2020).

Nos últimos anos, o contorno cervical e a estética da região anterior inferior da face ganharam destaque. Procedimentos nessa área são frequentemente procurados para corrigir o queixo duplo ou a papada. A demanda por melhorias estéticas no pescoço tem sido impulsionada pelo impacto das mídias sociais e selfies. Surpreendentemente, até os jovens têm demonstrado interesse nesses procedimentos cirúrgicos (BALAJI; BALAJI,2020).

O sucesso dos procedimentos estéticos no pescoço reside no diagnóstico preciso e na aplicação de um plano cirúrgico personalizado. Embora a lipoaspiração da papada seja amplamente praticada, em alguns casos, essa abordagem isolada não é suficiente, pois ignora outros problemas anatômicos comumente encontrados nos pacientes em busca de melhorias no pescoço (MARTEN; ELYASSNIA, 2018).

A verdade é que, em certos casos, a remoção de gordura é o suficiente para obterbons resultados, enquanto em outros casos é necessário realizar um lifting completo dopescoço e da face para alcançar os resultados desejados (ESPINOSA; VALENCIA, 2013).

A melhoria do aspecto do pescoço é uma prioridade para a maioria dos pacientes que buscam rejuvenescimento facial, e os resultados dos procedimentos estéticos são amplamente avaliados pelo impacto no pescoço. Se a melhoria nessa região não for satisfatória, os pacientes ficarão insatisfeitos (MARTEN; ELYASSNIA, 2018).

As expectativas dos clientes em relação aos procedimentos estéticos variam, sendo

influenciadas pela idade, gênero, normas socioculturais, definições de características femini- nas, masculinas e metrossexuais, bem como por outras características como necessidades profissionais, requisitos físicos, educação e renda (BALAJI; BALAJI, 2020).

Os profissionais da odontologia desempenham um papel fundamental na realização de procedimentos orofaciais, especialmente na região cervical. Essa região envolve múscu- los da mastigação supra-hióideos e infra-hióideos, que desempenham um papel importante no movimento de abertura bucal e na deglutição. Portanto, possuir um conhecimento anatô- mico detalhado dessa região é essencial para a realização eficaz e segura de técnicas cirúrgicas, como a lipoaspiração mecânica da papada (CUSTÓDIO et al., 2020).

A lipoaspiração mecânica da papada é um procedimento realizado para remover o acúmulo de gordura abaixo do queixo, no pescoço. Geralmente, essa condição ocorre em pessoas que passaram por variações de peso ao longo da vida e têm dificuldade em eliminar a gordura localizada no pescoço, conhecida como papada. No entanto, existem casos em que o acúmulo de gordura nessa região está presente desde a infância ou adolescência, independentemente do peso corporal (PRUDENTE, 2020).

A integração entre estética e odontologia vai além da restauração da função e do bem- estar bucal. A busca pela harmonização orofacial não apenas promove o equilíbrio estético, mas também restaura a autoestima e proporciona uma série de benefícios. Os tratamentos estéticos modernos estão em alta demanda, oferecendo técnicas e possibilidades diversas para que os profissionais possam equilibrar e simetrizar os traços faciais, solucionando questões estéticas e funcionais, como a dor e a disfunção mastigatória, além de proporcionar um visual rejuvenescido e melhor qualidade de vida (CALVALCANTI; AZEVEDO; MATHIAS, 2017).

A relevância desse estudo se justifica pela necessidade de escolher a técnica ade- quada para a lipoaspiração da papada, levando em consideração os problemas individuais de cada cliente. O sucesso ou fracasso no tratamento do pescoço depende de um diagnós- tico minucioso dos problemas subjacentes, seguido pela aplicação de um plano cirúrgico lógico e personalizado. A capacidade do cirurgião em identificar as bases anatômicas dos problemas do paciente e desenvolver um plano eficaz para a intervenção é fundamental para alcançar resultados excelentes (MARTEN; ELYASSNIA, 2018).

Portanto, a revisão da literatura recente sobre o tema é de suma importância para explorar os relatos de pesquisadores sobre o uso da lipoaspiração da papada, analisar as técnicas mais utilizadas, os benefícios para

os pacientes e as complicações mais comuns. Isso auxilia os profissionais na elaboração de planos cirúrgicos que evitem tais complicações e proporcionem resultados satisfatórios.

2 Objetivo

O objetivo deste estudo é analisar as técnicas mais utilizadas na realização da lipo mecânica de papada, um procedimento estético destinado a melhorar a aparência estética e a autoestima dos clientes que desejam se submeter a tal intervenção. Busca-se, por meio do relato de pesquisadores, identificar as melhores formas de prevenir as complicações mais comuns associadas a esse procedimento, com o intuito de oferecer aos clientes um tratamento ótimo e ideal para cada caso específico.

A lipo mecânica de papada é uma cirurgia realizada para a remoção do excesso de gordura localizada na região do pescoço, abaixo do queixo. Essa condição é frequentemente observada em indivíduos que passaram por variações significativas de peso ao longo da vida e que enfrentam dificuldades em eliminar a gordura localizada nessa área, comumente conhecida como papada (PRUDENTE, 2020).

A escolha adequada da técnica a ser utilizada nesse procedimento é crucial para alcançar resultados satisfatórios e evitar complicações indesejadas. Portanto, é fundamental analisar as técnicas mais empregadas e identificar aquelas que demonstraram maior eficácia e segurança, a partir das evidências encontradas na literatura científica.

Ao revisar a literatura especializada, é possível encontrar relatos de pesquisadores que abordam diferentes aspectos relacionados à lipo mecânica de papada. Esses estudos fornecem informações valiosas sobre as abordagens mais eficientes e as complicações que podem surgir durante o procedimento.

Um objetivo importante dessa análise é identificar as melhores estratégias para evitar complicações comuns, como sangramento excessivo, lesão nervosa, assimetria, irre- gularidades na pele, entre outras. Com base nas informações encontradas, os profissionais podem desenvolver um plano cirúrgico personalizado, adaptado às necessidades individuais de cada cliente, visando minimizar os riscos e garantir resultados estéticos satisfatórios.

Ao oferecer aos clientes o tratamento mais adequado e seguro, levando em conside- ração as técnicas mais eficazes e a prevenção das complicações mais comuns, é possível aumentar a satisfação do cliente e promover resultados positivos tanto na aparência estética quanto na autoestima dos indivíduos submetidos à lipo mecânica de papada. Portanto, é essencial realizar uma análise aprofundada da literatura científica para embasar a prática clínica e oferecer um cuidado de qualidade aos pacientes.

3 Metodologia

Este estudo foi conduzido no período de março a junho de 2021, utilizando uma abordagem de pesquisa bibliográfica, conforme descrita por Gil (2017), que consiste na análise de materiais publicados anteriormente. Geralmente, essa modalidade de pesquisa inclui fontes impressas, como livros, revistas, jornais, teses, dissertações e anais de even- tos científicos. No entanto, devido ao surgimento de novas formas de informação, essa pesquisa também englobou materiais disponíveis na Internet. Essa abordagem permite ao pesquisador abranger uma ampla gama de fenômenos, que seria impossível investigar diretamente.

Trata-se de uma pesquisa bibliográfica de natureza exploratória, como explicado por Gil (2017), que visa proporcionar uma maior familiaridade com o problema em questão, afim de torná-lo mais explícito ou construir hipóteses.

Assim, essa pesquisa foi realizada por meio da consulta a informações disponíveis em livros, artigos publicados em periódicos ou em sites relacionados à saúde e/ou estética. O objetivo era obter dados científicos sobre o procedimento de lipo mecânica de papada, explorando sua importância para a melhoria da aparência estética e da autoestima dos clientes que desejam se submeter a esse procedimento. Além disso, buscava-se identi- ficar as melhores práticas para a realização do procedimento, a fim de evitar possíveis complicações.

Os artigos foram pesquisados em bases de dados como Medline (por meio do PubMed), Biblioteca Virtual em Saúde, CAPES e Google Acadêmico. Utilizaram-se palavras- chave como lipo de papada (double chin liposuction), lipoplastia cervical (cervical lipoplasty), lipoplastia submentoniana (submental lipoplasty) e harmonização orofacial (orofacial harmo- nisation).

Foram selecionadas publicações no período de 2010 a 2021, em português, inglês e espanhol, que abordassem a temática proposta. Estudos clínicos, relatos de casos e revisões foram incluídos na análise. No entanto, para a seção de discussão deste trabalho, foram utilizados apenas estudos clínicos e relatos de casos que empregaram o procedimento de lipoaspiração mecânica de papada.

A escolha do material utilizado na pesquisa foi baseada em uma análise de conteúdo. Inicialmente, foram lidos os títulos e resumos dos artigos para uma pré-seleção, seguida pela leitura completa daqueles que se mostraram pertinentes aos objetivos do estudo.

A análise de conteúdo foi realizada utilizando a descrição analítica, conforme expli- cado por Bardin (2016), que envolve o tratamento da informação contida nas

mensagens. Os dados coletados foram organizados, identificando os elementos significativos presentes no conteúdo, estabelecendo uma correspondência entre as informações de forma dedutiva ou inferencial. O objetivo foi compreender e descrever o conteúdo dos dados coletados, obtendo indicadores que permitissem a inferência de conhecimentos relacionados às condições

de produção e recepção das variáveis inferidas nas mensagens contidas nas informaçõespesquisadas.

A natureza desta pesquisa é qualitativa, de acordo com Minayo et al. (2002), o que implica trabalhar com o universo de significados, motivações, aspirações, crenças, valores e atitudes. Essa abordagem vai além da operacionalização de variáveis, característica dos dados quantitativos, explorando o fenômeno em sua profundidade. Dessa forma, a pesquisa qualitativa objetiva descrever, compreender e explicar as relações, processos e fenômenos envolvidos.

4 Referencial Teórico

Anatomia da Face

A região facial é indiscutivelmente a primeira característica que chama a atenção em um indivíduo, pois é nessa área que sua identidade é revelada e suas emoções são expressas (RADLANSKI; WESKER, 2016). Devido a essa importância, a estética facial é uma preocupação significativa. O profissional de odontologia desempenha um papel crucial na manutenção dessa estética, uma vez que a normalidade dos arcos dentais e das estruturas maxilares é essencial para alcançar um equilíbrio harmonioso nas linhas faciais. No entanto, a atuação desse profissional vai além disso nos dias de hoje, exigindo um amplo conhecimento da anatomia da cabeça e do pescoço (MADEIRA, 2013).

Por razões anatômicas, a região da cabeça e do pescoço é subdividida em diferentes regiões, conforme ilustrado nas Figuras 1 e 2 a seguir.

Figura 1 – Figura 1: Regiões da face em vista anterior e vista lateral.

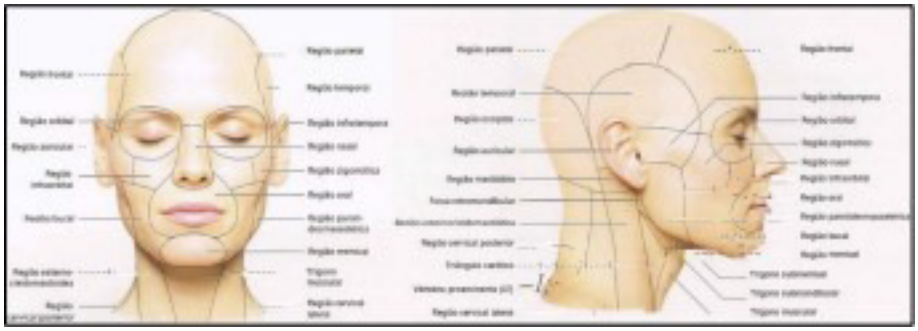

RADLANSKI; WESKER, 2016.

Figura 2 – Figura 2: Regiões da face em vista anterior e vista dorsal.

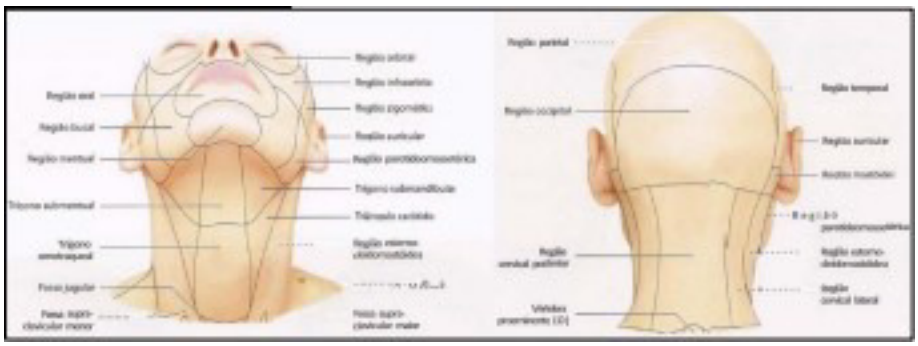

RADLANSKI; WESKER, 2016.

De acordo com Madeira (2013), o crânio pode ser dividido em duas partes distintas: o vicerocrânio e o neurocrânio. O vicerocrânio compreende a região da

face, onde se encontram os órgãos sensoriais e o início dos sistemas digestivo e respiratório. Já o

neurocrânio forma a cavidade craniana, que abriga o encéfalo. Segundo Standring (2010), o crânio fornece pontos de fixação para vários músculos. Os músculos craniofaciais derivam dos ossos do esqueleto facial, enquanto os músculos extrínsecos da língua, os que atuam na articulação temporomandibular, o constritor superior da faringe e os do palato mole têm origem nas regiões da base do crânio.

Os músculos estriados presentes na cabeça e no pescoço são responsáveis pelos movimentos dos tecidos moles faciais, que expressam diversas formas de comunicação. Esses músculos também são responsáveis pelos movimentos da articulação temporomandi- bular durante a mastigação e a fala, pelos movimentos coordenados do globo ocular e pelos movimentos realizados durante atividades como deglutição, fala e rotação da cabeça em resposta a estímulos visuais e/ou auditivos. Os músculos extrínsecos que se estendem entre o esqueleto axial e o membro superior atuam sobre a escápula e o úmero. Já a musculatura lisa está presente no músculo tarsal superior, nos músculos esfíncter e dilatador da pupila e no músculo ciliar (STANDRING, 2010).

Além disso, há a estrutura conhecida como Sistema Músculo Aponeurótico Superficial (SMAS), que é uma camada bem definida localizada na face lateral. Nessa área, o SMAS é imóvel e está fixo à glândula parótida. O SMAS torna-se mais fino à medida que se estende medialmente na região das bochechas e na parte inferior do rosto. Na porção inferior da face, o SMAS tende a ser mais muscular, pois, na verdade, é uma continuação craniana do músculo platisma. A Figura 3 ilustra a localização do SMAS e do músculo platisma (CHARAFEDDINE et al., 2019).

Figura 3 – Figura 3: Modelo virtual da face mostrando o curso do ramo anterior (aSTA) e posterior (pSTA) da artéria temporal superficial abaixo da fáscia temporal superficial (STF). Observe que a fáscia temporal superficial (STF) é uma continuação do SMAS, que em si é uma continuação do platisma localizado inferiormente. (OOM: músculo orbicular do olho).

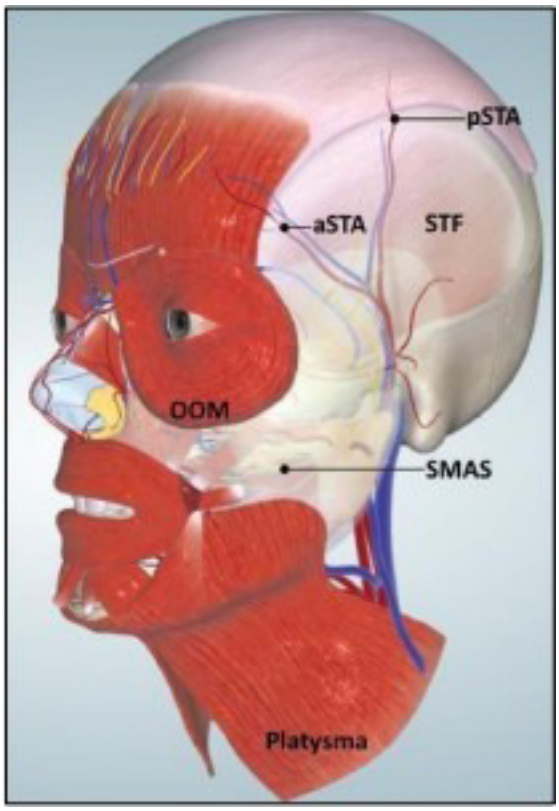

COTOFANA; LACHMAN, 2019.

O músculo platisma é composto por finas camadas que se originam das clavículas e se estendem cranialmente em direção ao SMAS. Esse músculo apresenta três variações anatômicas: tipo I, onde os músculos se cruzam cerca de 1 a 2 cm abaixo da sínfise mentoniana; tipo II, onde os músculos se cruzam da sínfise mentoniana até a cartilagem tireoide; e tipo III, onde os músculos não se cruzam em nenhum ponto de seu curso. Com o envelhecimento, ocorre uma frouxidão do platisma, que pode ser mais problemática em pescoços finos e em pacientes que passaram por uma grande perda de peso. Nesses casos, é necessário ajustar o platisma para corrigir adequadamente o pescoço (CHARAFEDDINE et al., 2019).

A ativação do músculo platisma tensiona principalmente a pele abaixo da mandíbula e/ou desenha os lábios na região inferior (VON ARX; NAKASHIMA; LOZANOFF, 2018). Ele estica a pele do pescoço e a traciona lateralmente e inferiormente juntamente com o ângulo da boca. Esse músculo tem origem na articulação esternoclavicular, clavícula e acrômio da escápula, e se insere na

base da mandíbula, com algumas fibras também presentes no ângulo da boca. Sua porção anterior é forte e se estende anteriormente em direção ao queixo, encontrando-se com o complexo chamado modiolus (um conjunto de músculos faciais unidos por tecido fibroso, localizado lateralmente e ligeiramente acima

de cada ângulo da boca). O platisma também pode se estender lateralmente até o ângulo da mandíbula, mas nem todas as pessoas apresentam essa característica, portanto, ao tratar do contorno facial, é necessário avaliar adequadamente sua extensão e localização(TAMURA, 2010b).

No pescoço, existem seis ligamentos: mandibular, submentoniano, mastoide-cutâneo, platisma-auricular/lóbulo da orelha, esternomastoideo-cutâneo lateral e platisma-mandibular. Além disso, há três filamentos: platisma-cutâneo medial, esternomastoide medial e platisma de prega cutânea. Esses ligamentos e filamentos mantêm a pele do pescoço no lugar. Além deles, existem três estruturas que conectam o platisma a estruturas mais profundas: o ligamento hioide, o ligamento paramediano do platisma e o ligamento submandibular (CHARAFEDDINE et al., 2019).

O pescoço desempenha um papel importante na estética facial. Portanto, as cor- reções nessa região são essenciais para obter uma aparência satisfatória. As seguintes estruturas devem ser avaliadas em cada procedimento planejado de intervenção no pes- coço: (1) compartimentos de gordura, (2) platisma, (3) ligamentos retentores, (4) músculo digástrico, (5) glândulas submandibulares e (6) nervo auricular grande (CHARAFEDDINE et al., 2019).

O tecido subcutâneo do pescoço contém uma quantidade variável de tecido adiposo e o músculo platisma. A fáscia cervical é convencionalmente dividida em três lâminas (superficial, pré-traqueal e pré-vertebral) que circundam os músculos e as vísceras do pescoço em diferentes graus. A bainha carótida, uma condensação da fáscia cervical ao redor das artérias carótidas comum e interna, veia jugular interna, nervo vago e alça cervical, também está presente. As lâminas das fáscias do pescoço definem vários “espaços” potenciais entre e abaixo do osso hioide. Em indivíduos saudáveis, os tecidos dentro desses espaços estão próximos uns dos outros ou são preenchidos com tecido conjuntivo relativamente frouxo. Além disso, essas estruturas fornecem planos convenientes para dissecção intraoperatória durante uma cirurgia (STANDRING, 2010).

O tecido conjuntivo presente no rosto e no pescoço, que conecta os músculos ao tecido conjuntivo da pele e entre os músculos, é chamado de falsos ligamentos de retenção. Também existem filamentos de tecido conjuntivo que se inserem no osso, chamados de verdadeiros ligamentos de retenção. A quantidade de gordura presente nesses comparti-mentos contribui para o volume do rosto. A camada de gordura subcutânea é dividida em compartimentos por septos fibrosos, e a quantidade de gordura pode variar entre indivíduos e com a

idade. A Figura 4 ilustra a organização esquemática dos septos na metade direita do rosto, enquanto na metade esquerda os compartimentos são codificados por cores e sobrepostos à camada de gordura subcutânea. Já a Figura 5 mostra a metade direita do rosto com a camada de gordura subcutânea, enquanto na metade esquerda a camada de gordura subcutânea foi removida (RADLANSKI; WESKER, 2016).

Figura 4 – Figura 4: Compartimentos da camada adiposa subcutânea.

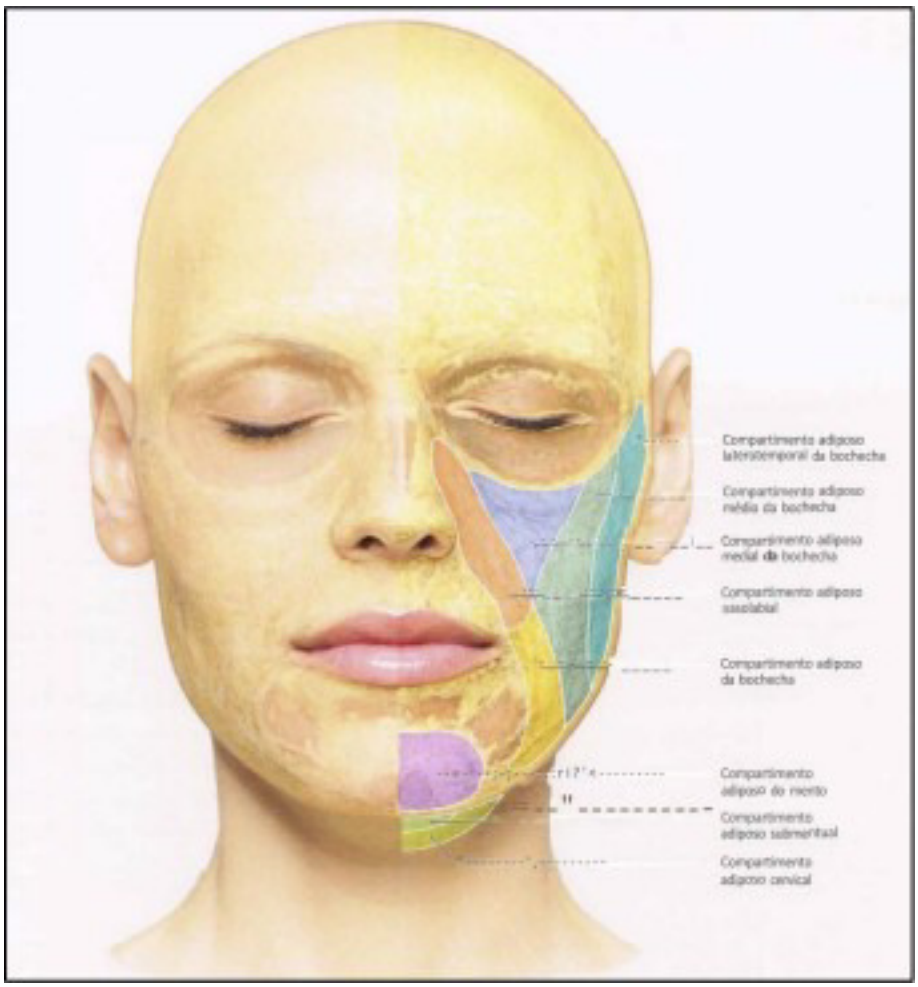

RADLANSKI; WESKER, 2016.

Figura 5 – Figura 5: Metade direita da face mostrando a camada adiposa subcutânea e metadeesquerda com a camada adiposa subcutânea removida.

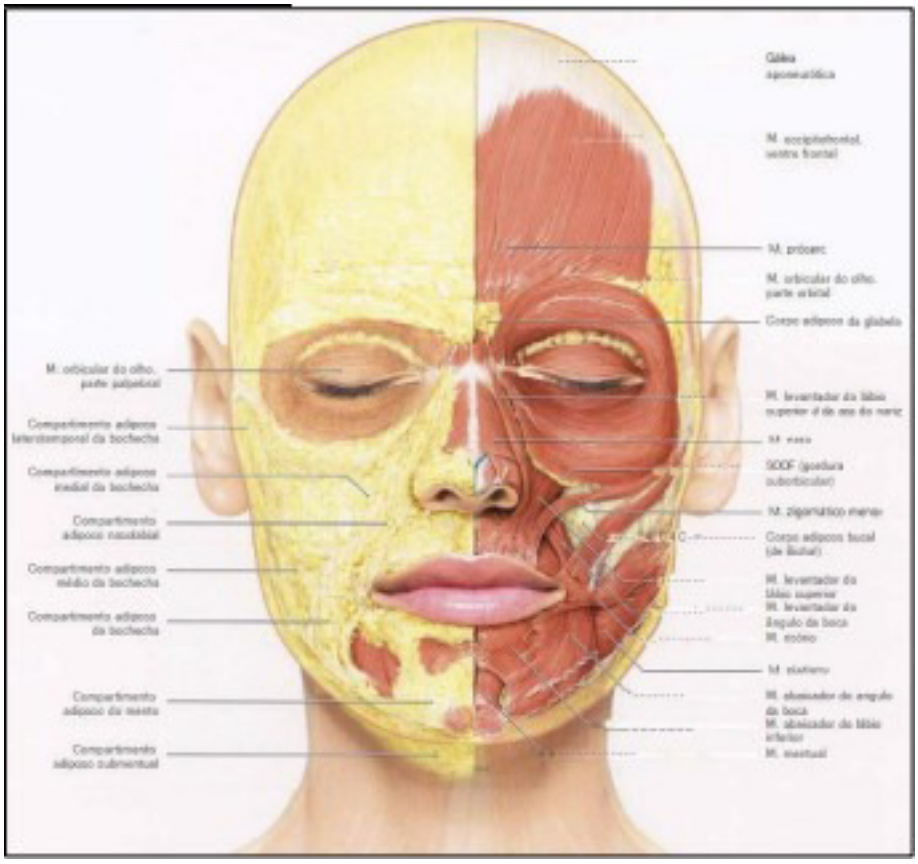

RADLANSKI; WESKER, 2016

Existem três compartimentos de gordura no pescoço: o compartimento superficial (supraplatismal), localizado entre a pele e o músculo platisma; o compartimento intermediá- rio (subplatismal), localizado entre o platisma e os músculos digástricos anteriores, bem como entre as camadas do platisma; e o compartimento profundo, que se estende até as glândulas digástricas e submandibulares. A gordura supraplatismal é a mais abundante no pescoço, sendo densa medialmente e menos compacta nas laterais. O compartimento intermediário contém uma quantidade significativa de gordura, que é densa, fibrótica e rica em suprimento sanguíneo e nódulos linfáticos. Por fim, o compartimento profundo possui uma quantidade mínima de gordura e não possui relevância clínica no rejuvenescimento do pescoço (CHARAFEDDINE et al., 2019).

A deformidade da mandíbula ocorre quando o platisma desliza contra a mandíbula. Entre o ligamento mandibular e o músculo masseter, a artéria facial e a veia facial cruzam a mandíbula e são cobertas pela gordura profunda. Essa gordura não está conectada à gordura presente no espaço bucal ou ao coxim

adiposo bucal no espaço mastigatório. Com as alterações faciais relacionadas à idade, o platisma desliza e a gordura subcutânea sobre- jacente desliza para baixo, causando o surgimento de papadas (COTOFANA; LACHMAN,2019).

Em relação à circulação sanguínea nessa região, o suprimento arterial principal da cabeça e do pescoço é derivado dos ramos da artéria carótida e da artéria subclávia. Os ramos das artérias carótida interna e vertebral se anastomosam no círculo arterial do cérebro, conhecido como círculo de Willis, localizado dentro da cisterna interpeduncular na face anterior do cérebro (STANDRING, 2010). A artéria carótida comum origina-se do lado direito da artéria braquiocefálica e, no lado esquerdo, diretamente da aorta (arco aórtico). No nível do quarto corpo vertebral cervical ou do osso hioide, a artéria carótida comum se divide em artéria carótida externa e interna. Ambas as artérias ascendem verticalmente em direção à cabeça. As principais artérias da face têm origem diretamente da artéria carótida externa (como a artéria facial e a artéria temporal superficial) ou de ramos da artéria carótida externa (como a artéria facial transversa e a artéria infraorbital, que são ramos da artéria maxilar) (VON ARX et al., 2018).

A porção cervical da artéria carótida comum é semelhante em ambos os lados. Cada artéria está localizada dentro da bainha carótida da fáscia cervical, juntamente com a veia jugular interna e o nervo vago. Na parte inferior do pescoço, as artérias são separadas por um espaço estreito que contém a traqueia, e mais acima elas são separadas pela glândula tireoide, laringe e faringe. No nível da margem superior da cartilagem tireoide, a artéria carótida comum se bifurca em artérias carótidas interna e externa. A artéria carótida externa segue uma trajetória ascendente nos dois lados do pescoço, inicialmente levemente inclinada para frente e depois para trás e um pouco lateralmente. Essa artéria geralmente dá origem a ramos como a artéria faríngea ascendente, a artéria tireoidea superior, a artéria lingual, a artéria facial, a artéria occipital e a artéria auricular posterior, antes de entrar na glândula parótida, onde se divide em ramos terminais, como as artérias temporal, superficial e maxilar. Os ramos da artéria carótida externa suprem a face, o couro cabeludo, a língua, os dentes superiores e inferiores, as gengivas, as tonsilas palatinas, os seios paranasais, a faringe, a orelha externa e média, a laringe e a porção superior da glândula tireoide. Esses ramos também se anastomosam com ramos da artéria carótida interna no couro cabeludo, na testa, na face, na órbita, na parte nasal da faringe e na cavidade nasal, além de se anastomosarem com ramos da artéria subclávia na faringe, na laringe e nas glândulas tireoides (STANDRING, 2010). As Figuras 6 e 7 ilustram o esquema dos vasos sanguíneos da cabeça e do pescoço.

Figura 6 – Figura 6: Visão geral das artérias superficiais da cabeça e pescoço

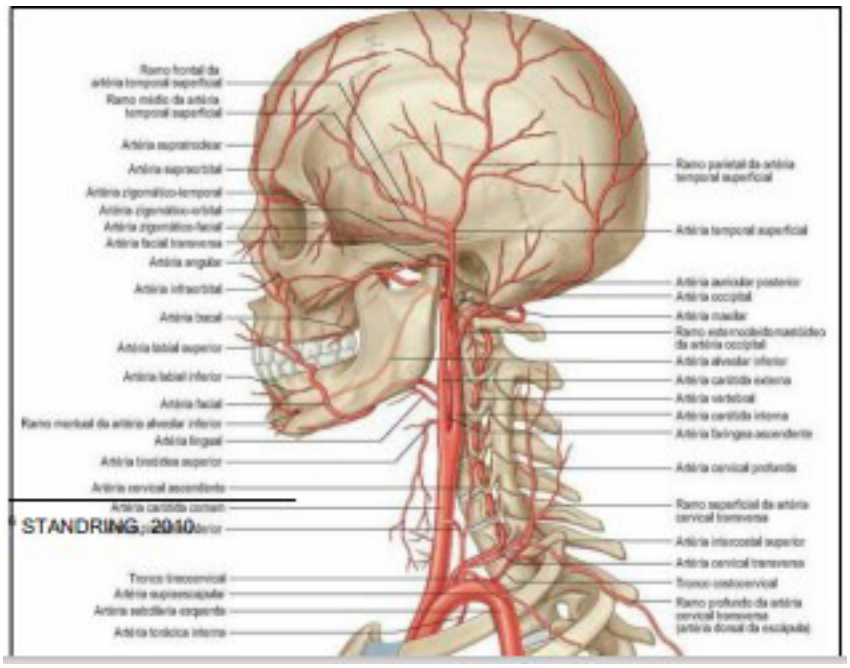

STANDRING, 2010

Figura 7 – Figura 7: Visão geral das artérias profundas da cabeça e pescoço

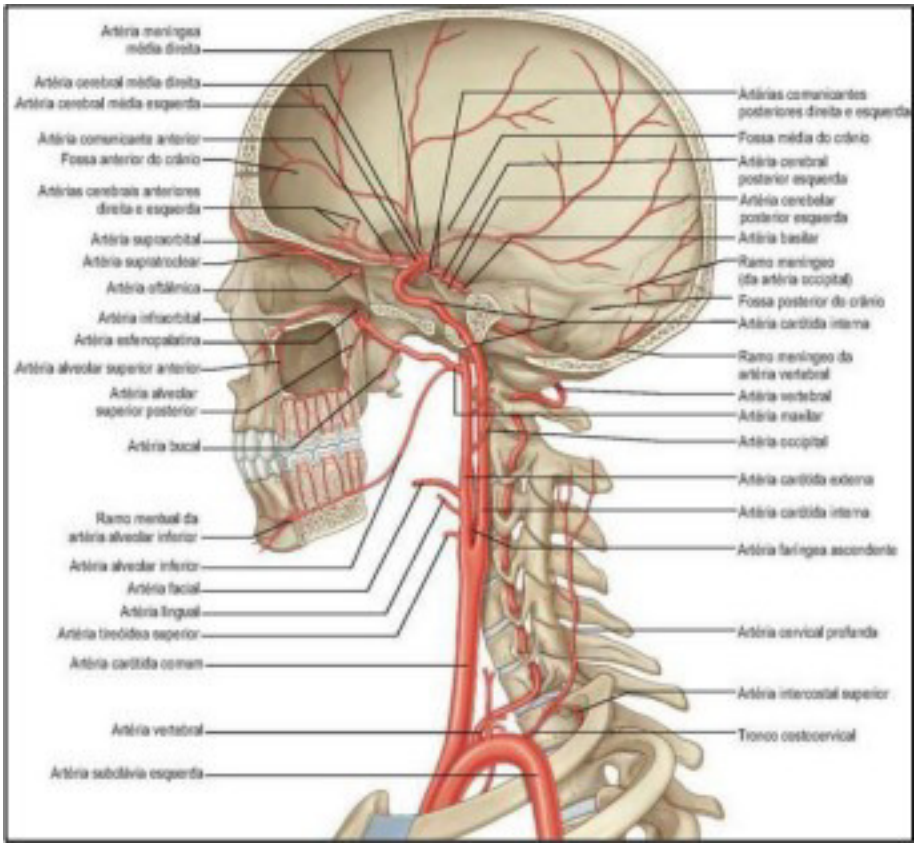

STANDRING, 2010

A artéria carótida interna é responsável por suprir a maior parte do hemisfério cerebral ipsilateral, os olhos, os órgãos acessórios, a testa e parte do nariz externo, cavidade nasal e seios paranasais. Ela percorre a região anterior do pescoço até os processos transversos das três primeiras vértebras cervicais superiores e entra na cavidade craniana através do canal carótido na parte petrosa do osso temporal. Diferentemente da artéria carótida externa, a artéria carótida interna não possui ramificações no pescoço, o que a torna facilmente distinguível (STANDRING, 2010). Além disso, há as artérias subclávias, que dão origem a vários ramos responsáveis por suprir estruturas na cabeça e no pescoço. As artérias vertebrais suprem a parte superior da medula espinhal, o tronco encefálico, o cerebelo e o lobo occipital do cérebro. Elas passam pelos forames transversos das seis primeiras vértebras cervicais, adentram a cavidade craniana através do forame magno e se unem na margem inferior da ponte para formar a artéria basilar (por isso, esse sistema é frequentemente chamado de sistema vertebrobasilar). Os ramos do tronco tireocervical suprem os polos inferiores da glândula tireoide, as glândulas paratireoides, a laringe e a faringe, enquanto os ramos dos troncos costocervicais suprem os músculos cervicais profundos (STANDRING, 2010).

Em geral, as veias acompanham as artérias homônimas, mas existem algumas exceções (como a veia oftálmica inferior e a veia retromandibular). Além disso, a veia facial e a artéria facial seguem caminhos diferentes no rosto, mantendo certa distância entre si. Enquanto a veia facial e a artéria facial estão próximas à borda inferior da mandíbula, a artéria facial tem um trajeto tortuoso entre os músculos da região média da face, enquanto a veia facial segue um caminho direto, indo do canto medial em direção à mandíbula inferior. A veia facial está consistentemente localizada cerca de 15 mm atrás da artéria facial (com variação de 5 a 30 mm). É interessante notar, do ponto de vista anatômico, que há várias comunicações entre as veias faciais e as veias intracranianas. A drenagem venosa da região frontal lateral e temporal/parietal ocorre através da veia temporal superficial, que pode apresentar de um a três ramos principais. A veia temporal superficial segue um curso independente e possui uma área de drenagem maior em comparação com a artéria temporal superficial, exceto em sua porção proximal (VON ARX et al., 2018).

A drenagem venosa da testa média e da pálpebra superior ocorre pela veia angular, que se conecta às veias oftálmicas (superior e inferior) e, por sua vez, se comunica com o seio cavernoso. A veia angular é formada pela junção das veias supratroclear e supraorbital. A continuação caudal da veia angular, após a junção

com a veia nasal externa (ou, para alguns autores, após a junção com a veia labial superior), é comumente denominada veia facial. Dessa forma, o sangue pode fluir da veia angular em direção às veias oftálmicas ou, em direção inferior, para a veia facial. A drenagem venosa da região média da face, como lábios e bochechas, ocorre através da veia infraorbital e do plexo pterigoide, que também se conecta ao seio cavernoso. Além disso, a veia facial proeminente drena a parte média da face (lábios, bochechas). Essa veia segue um curso oblíquo semelhante ao da artéria facial.

O sangue venoso do queixo flui pelas veias alveolar inferior e mental em direção à veia maxilar. Essa veia se junta à veia temporal superficial, atrás da cabeça da mandíbula, para formar a veia retromandibular. A veia retromandibular apresenta duas divisões: uma divisão anterior profunda e uma divisão posterior superficial. A divisão posterior se funde com a veia auricular posterior para formar a veia jugular externa, enquanto a divisão anterior se funde com a veia facial e drena para a veia jugular interna (VON ARX et al., 2018).

As Figuras 8 e 9 ilustram a localização das veias no crânio e no pescoço. Em seguida, a Figura 10 mostra a localização dos vasos linfáticos, incluindo os linfonodos, que desempenham um papel importante na drenagem facial. Na região da testa, em média, quatro vasos linfáticos drenam para os linfonodos pré-auriculares e parótidos profundos, ocasionalmente também para os linfonodos retroauriculares, nasolabiais ou bucinadores. Nas pálpebras, existem vasos linfáticos distintos originados das comissuras palpebrais medial e lateral, que drenam para os linfonodos parótidos ou submandibulares, raramente para os linfonodos bucinadores. Os vasos linfáticos do nariz desaguam no bucinador ou nos linfonodos submandibulares, raramente nos linfonodos nasolabiais. Os vasos linfáticos labiais surgem ao redor das comissuras labiais e fluem para o bucinador, o submandibular e, ocasionalmente, para os linfonodos submentonianos. Os vasos linfáticos do queixo drenam para os nódulos linfáticos submentonianos ou também para os submandibulares (VON ARX et al., 2018).

Figura 8 – Figura 8: Visão geral das veias superficiais da cabeça e pescoço

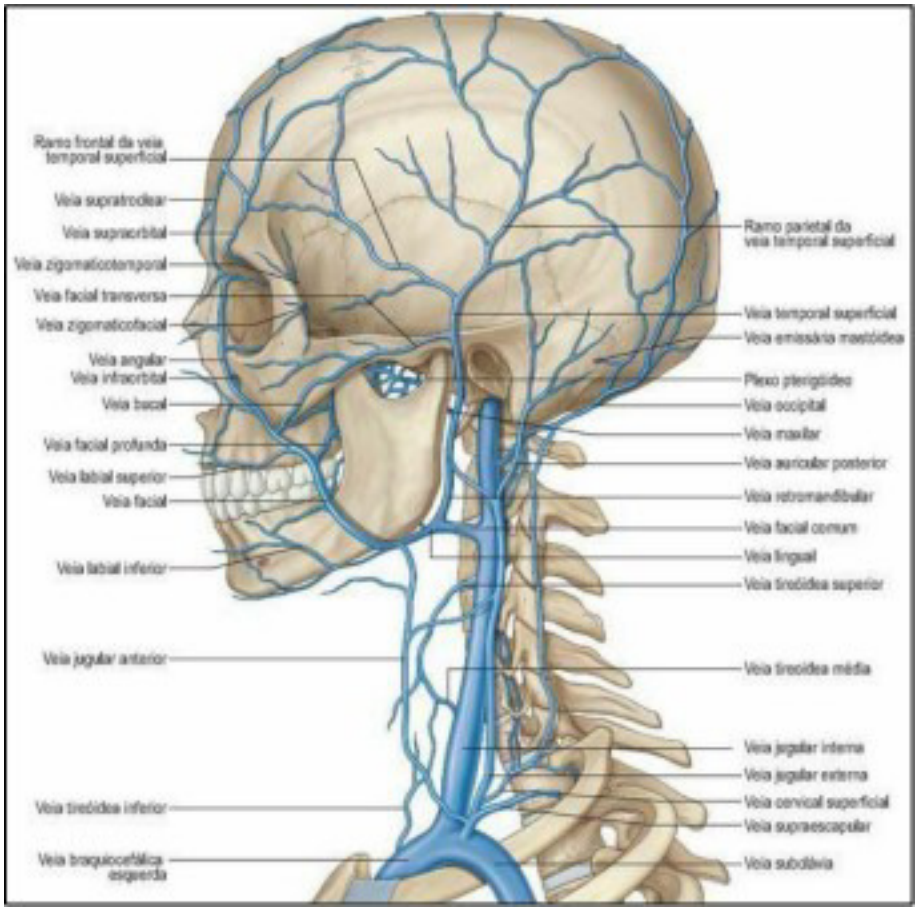

STANDRING, 2010

Figura 9 – Figura 9: Visão geral das veias profundas da cabeça e pescoço

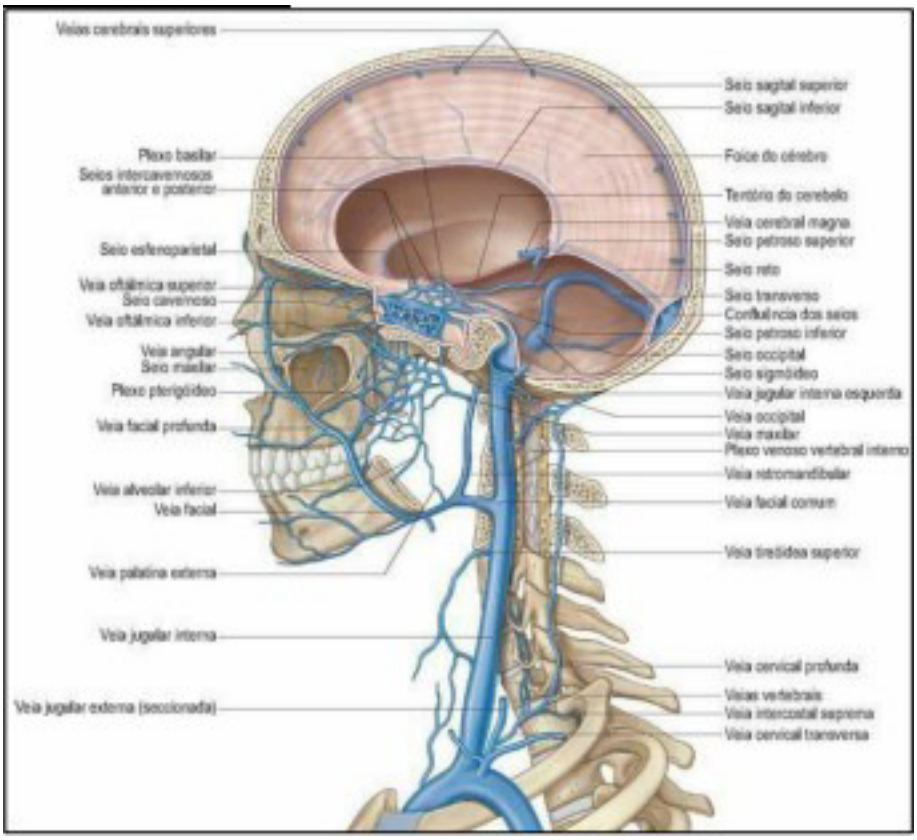

STANDRING, 2010.

Figura 10 – Figura 10: Linfonodos de drenagem linfática da face: 1. pré-auricular; 2. parótida; 3. infra-auricular; 4. nasolabial; 5. bucinador; 6. submandibular; 7. submentoniano; 8. jugularinterna; 9. jugular anterior

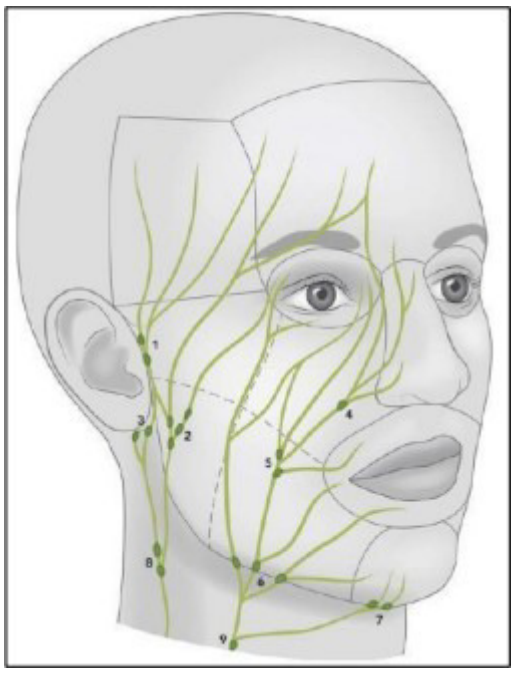

VON ARX et al., 2018

A inervação da região também é de extrema importância. Existem 12 pares de nervos cranianos, cada um com sua própria denominação e numeração individual usando algarismos romanos, seguindo uma sequência rostrocaudal. Esses nervos apresentam diferentes funções, alguns sendo mistos em termos de função, outros sendo puramente motores ou puramente sensitivos. Além disso, alguns nervos também carregam fibras parassimpáticas pré ou pós-ganglionares, que são responsáveis pela estimulação secreto- motora das glândulas salivares e lacrimais, ou são motores para músculos lisos dentro do globo ocular. Todos esses nervos cranianos estão restritos à cabeça e ao pescoço, com exceção do nervo vago, que percorre o pescoço e o tórax e entra na cavidade abdominal ao atravessar o diafragma junto com o esôfago (STANDRING, 2010).

A face recebe inervação do nervo trigêmeo (V par), que é principalmente sensitivo, mas também apresenta inervação motora para os músculos da mastigação, e do nervo facial (VII par), que é responsável pela inervação motora da face. Além disso, o nervo auricular magno cobre algumas áreas sensitivas do rosto. Seu ramo anterior inerva a pele acima da glândula parótida, enquanto o ramo posterior alcança a parte medial da orelha externa e a pele na região da

inserção do músculo esternocleidomastoideo (RADLANSKI; WESKER, 2016). A Figura 11 apresenta um esquema ilustrando a localização dos nervos cranianos no crânio e no pescoço.

Figura 11 – Figura 11: Nervos da face

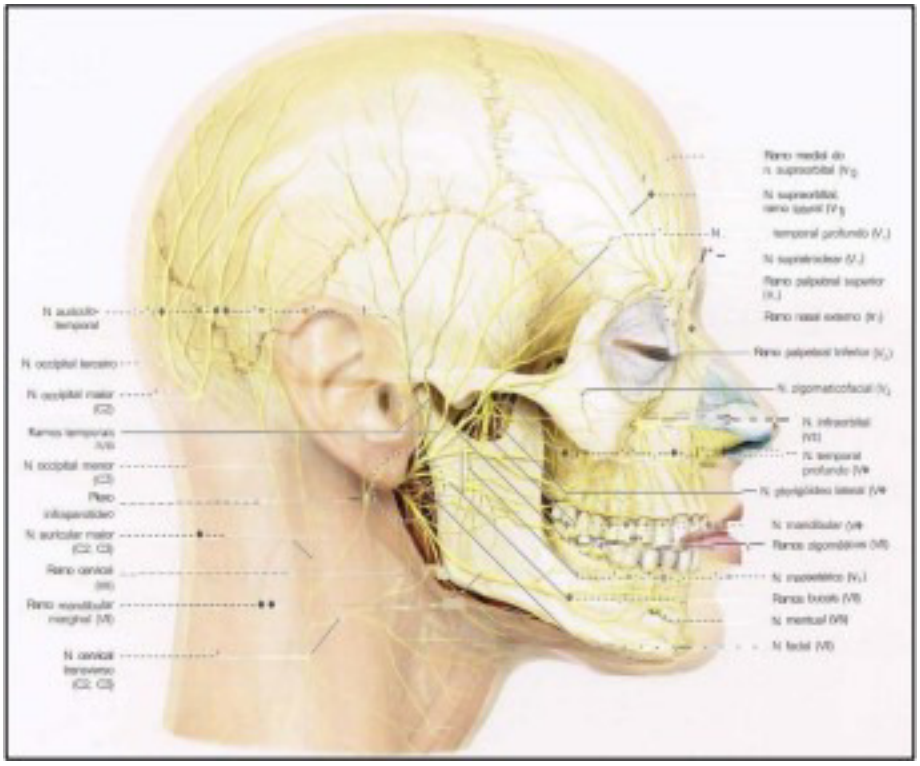

RADLANSKI; WESKER, 2016

A inervação dos músculos responsáveis pela expressão facial é realizada pelo nervo facial (VII par craniano), que atravessa o forame estilomastoideo e se distribui por toda a face. Os ramos temporais desse nervo seguem em direção à região temporal e, a partir dali, inervam os músculos responsáveis pela expressão facial na testa, têmporas e pálpebras. Os ramos zigomáticos são responsáveis pela inervação dos músculos da região zigomática e da pálpebra inferior. Os ramos bucais continuam sua trajetória pelos músculos da bochecha até os músculos periorais e as narinas. Além disso, os ramos mandibulares marginais inervam a região do mento e os ramos cervicais estendem-se até o músculo platisma (RADLANSKI; WESKER, 2016).

ODONTOLOGIA NA HARMONIZAÇÃO OROFACIAL

A percepção que o indivíduo tem de si mesmo é conhecida como autoimagem. A autoestima está intimamente ligada à autoimagem e se refere à valorização pessoal, tanto física quanto psicológica, em diferentes áreas da vida. Isso desempenha um papel significa- tivo na saúde e no bem-estar, pois a autoestima está relacionada ao nível de satisfação ou insatisfação do indivíduo em relação às suas experiências. Quando a autoestima é posi- tiva, geralmente a pessoa se sente confiante, competente e valorizada. Estudos também mostram

que aceitar a própria aparência está associado a uma maior felicidade e saúde,

enquanto a luta interna consigo mesmo pode ter um impacto negativo na saúde, afetandoainda mais a aparência física (PRUDENTE, 2020).

Segundo a definição da Organização Mundial da Saúde (OMS), saúde é um estado de completo bem-estar físico, mental e social, e não apenas a ausência de doença ou enfermidade (WHO, 2021). Nesse sentido, a Odontologia moderna tem se preocupado cada vez mais com a saúde integral do paciente, não se limitando apenas à presença ou tratamento de doenças bucais. Essa nova abordagem visa desenvolver práticas e habilidades profissionais que promovam a saúde através da harmonia dental e facial (CALVALCANTI; AZEVEDO; MATHIAS, 2017).

A Odontologia está em constante evolução, e a harmonização orofacial é parte dessa evolução. Os pacientes atuais buscam não apenas saúde e função, mas também beleza, rejuvenescimento, harmonia e bem-estar. Esses desejos vão além do simples sorriso e requerem que os profissionais estejam atualizados em terapias estéticas e cosméticas, seja para realizá-las ou indicá-las. Nesse contexto, a Odontologia se torna uma importante aliada, não apenas na restauração da função e bem-estar, mas principalmente na busca por um sorriso harmonioso que esteja em equilíbrio com uma face esteticamente agradávele jovial (CALVALCANTI; AZEVEDO; MATHIAS, 2017).

É importante ressaltar que o Sistema Estomatognático, que compreende a face, ca- vidade bucal, pescoço e estruturas relacionadas, incluindo ossos, musculatura mastigatória e dos músculos faciais, articulações, dentes, nervos, vasos e demais tecidos, é o alicercecentral para a atuação do Cirurgião-Dentista na harmonização orofacial. A saúde orofacial vai além da ausência de doenças e engloba a correta função, estabilidade e estética de todo o sistema estomatognático. Além disso, a saúde orofacial possui implicações significativas na saúde sistêmica do paciente, sendo esses dois aspectos inseparáveis (CUSTÓDIO etal., 2020).

Com o passar do tempo, ocorrem mudanças na anatomia facial, tanto nos tecidos moles quanto nos tecidos duros. Essas alterações podem influenciar no processo de enve- lhecimento facial e podem causar desequilíbrios funcionais e/ou estéticos, comprometendo a saúde. Existem diversas abordagens capazes de restaurar estrategicamente uma aparên- cia mais jovem, porém é importante ter em mente que, em alguns casos, procedimentos minimamente invasivos podem não ser suficientes para alcançar resultados satisfatórios. Nessas situações, intervenções cirúrgicas podem ser consideradas como opções valiosas para muitos pacientes, visando proporcionar resultados duradouros em termos de uma aparência mais jovem e equilibrada (CUSTÓDIO et al., 2020).

LIPOASPIRAÇÃO MECÂNICA DE PAPADA

Conceito

A lipoaspiração mecânica de papada, também conhecida como lipectomia submen- toniana (BALAJI; BALAJI, 2020) ou lipoaspiração submentoniana (MARTEN; ELYASSNIA, 2018), é um procedimento cirúrgico simples e comumente realizado para a remoção de gordura localizada no pescoço. Utiliza-se uma cânula de diâmetro pequeno e delicada para aspirar o excesso de gordura, proporcionando um contorno mais jovem e esteticamente agradável para a região do ângulo entre o queixo e o pescoço. Quando não envolve outros procedimentos adicionais, pode ser realizado com anestesia local e o paciente recebe alta no mesmo dia (PRUDENTE, 2020).

No entanto, a lipoaspiração por si só não é uma solução completa para os problemas do pescoço na maioria dos pacientes. Como tratamento isolado, apresenta a desvantagem significativa de presumir erroneamente que a má aparência do pescoço é apenas resultado do acúmulo de gordura subcutânea, o que é conceitualmente falho, pois não aborda a flacidez do músculo platisma e outros problemas em camadas mais profundas. Esses fatores desempenham um papel muito maior e mais importante no envelhecimento e nas deformidades do contorno do pescoço. Portanto, a maioria dos pacientes submetidos a esse procedimento obtém melhorias marginais, mas não uma correção abrangente de seus problemas cervicais. Depender exclusivamente dessa técnica como o único método para melhorar o contorno do pescoço raramente é bem-sucedido (MARTEN; ELYASSNIA, 2018).

Figura 12 – Figura 12: Antes e depois de lipoaspiração de papada. (A) Lipoaspiração de papada com plicatura do platisma em forma de espartilho e sutura do platisma à mastoide. (B) Lipoaspiração de papada com plicatura do platisma em forma de espartilho e lifting facial. (C) Lipoaspiração de papada com plicatura do platisma em forma de espartilho. (D) Lipoaspiração de papada com plicatura do platisma em forma de espartilho e lifting facial.



BALAJI; BALAJI, 2020

É importante ressaltar que, durante o planejamento desse procedimento, o cirurgião deve basear-se em informações obtidas por meio do exame físico, histórico alimentar e avaliação de comorbidades concomitantes, como obesidade, alcoolismo descontrolado e

alterações nas glândulas salivares. O exame físico deve abranger a avaliação da flacidez da pele, espessura da pele, presença de gordura acima e abaixo do músculo platisma, flacidez ou faixas de tensão do platisma, posição do osso hioide e anatomia mandibular. Do ponto de vista psicológico, é fundamental informar ao paciente sobre as limitações do procedimento, estabelecendo expectativas realistas e também discutindo os possíveis resultados adversos. As contraindicações para o procedimento incluem a presença de uma pele cervical excessivamente inelástica, grande quantidade de gordura submentoniana sem compartimentação adequada e faixas platismais acentuadas. Além disso, a musculatura oral pode influenciar os resultados finais, sendo determinante para alcançar uma harmonia estética satisfatória (BALAJI; BALAJI, 2020).

Técnicas

Inicialmente, é relevante mencionar que, em alguns casos, a remoção da gordura superficial do pescoço pode ser suficiente para obter um resultado satisfatório, enquanto outros pacientes podem necessitar de sutura das bordas anteriores do músculo platisma ou tração adicional nas bordas posteriores para alcançar maior projeção do queixo e mandíbula. Além disso, a complexidade anatômica do pescoço deve sempre ser considerada ao escolher entre as diversas técnicas cirúrgicas descritas para melhorar a aparência. Para uma seleção adequada, é fundamental avaliar cuidadosamente as características anatômicas individuais e as expectativas do paciente. No triângulo anterior do pescoço, encontramos os seguintes planos, da superfície à profundidade: pele de cobertura, gordura superficial ao platisma, músculo platisma, camada adiposa profunda ao platisma e músculos digástricos. Lateralmente, está localizado o lobo superficial da glândula submandibular. Cada uma dessas estruturas deve ser minuciosamente avaliada para determinar a extensão de seu envolvimento na deformidade do pescoço e, assim, escolher a abordagem de tratamento adequada (ESPINOSA; VALENCIA, 2013).

A gordura superficial ao platisma pode ser a única causa do queixo duplo em alguns pacientes e pode ser removida por meio de lipoaspiração. Geralmente, os pacientes ficam satisfeitos com esse procedimento, a menos que outras estruturas mais profundas, como o músculo platisma, a gordura profunda ao platisma, o osso hioide ou a glândula submandibular, também precisem ser modificadas. As expectativas do paciente devem ser claramente estabelecidas, pois um paciente com flacidez no platisma não obterá uma melhora significativa

apenas com a lipoaspiração do queixo duplo. Além disso, o músculo platisma pode se afrouxar e formar faixas verticais, mesmo na ausência de acúmulo de gordura no pescoço. Portanto, ele deve ser abordado separadamente, utilizando-se suturas para reposicioná-lo em direção à linha média, principalmente nas bordas anteriores, e, em alguns casos, tração posterior nas bordas distais. A gordura profunda ao platisma também

pode causar deformidade no pescoço e contribuir para a aparência do queixo duplo. Sua remoção deve ser realizada com cuidado, pois a maioria das estruturas que devem ser protegidas durante a cirurgia estão localizadas nesse plano, como o nervo facial, artéria e veia. Essa gordura também pode se acumular entre as bordas mediais dos músculos digástricos, e sua remoção deve ser feita de maneira conservadora para evitar a criação de depressões na linha média do pescoço após o procedimento (ESPINOSA; VALENCIA,2013).

Em pacientes com pouca ou nenhuma flacidez do platisma, resultados satisfatórios podem ser obtidos apenas com a lipoaspiração da papada, um procedimento realizado sob anestesia local e que leva cerca de 30 minutos. Antes de iniciar o procedimento, é importante marcar o pescoço para definir as áreas com maior acúmulo de gordura, até onde a cânula de lipoaspiração alcançará (Figura 13). Geralmente, são marcados a linha da mandíbula e a borda anterior do músculo esternocleidomastoideo, estendendo-se até a área onde a gordura está acumulada. É comum encontrar uma dobra horizontal na borda inferior da área com acúmulo de gordura. Após a infiltração de lidocaína com adrenalina a 1% no sulco submentoniano, é feita uma pequena incisão na pele, com aproximadamente 3 mm. Tesouras são utilizadas para identificar o tecido subcutâneo e realizar a dissecção. É importante lembrar que esse é o plano mais seguro para a cirurgia do pescoço, pois o ramo cervical do nervo facial, a artéria e a veia facial, e a glândula submandibular estão localizados profundamente no músculo platisma (ESPINOSA; VALENCIA, 2013).

Figura 13 – Figura 13: Etapas iniciais da lipoaspiração de papada. (A, B) Marcação do local da incisão e extensão da lipoaspiração. (C) Infiltração da ferida. (D) Identificação do plano subcutâneo para continuidade da cirurgia.

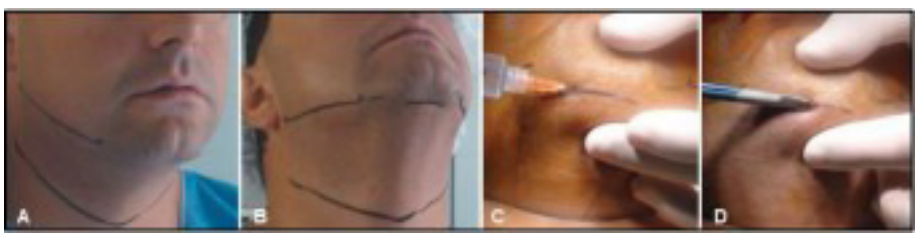

ESPINOSA; VALENCIA, 2013

Inicialmente, é realizado um pré-túnel seguido pela infiltração de solução de Klein no plano subcutâneo. Isso tem o objetivo de separar a pele do músculo platisma, permitindo a remoção da gordura de forma cuidadosa e sem traumas, em um plano sem sangue tumescente. A infiltração é realizada em formato de

leque, abrangendo as áreas onde a gordura será removida, e geralmente utiliza-se cerca de 150 mL de solução. Em seguida, a lipoaspiração é realizada utilizando uma cânula de 3 mm, cobrindo todas as áreas do pescoço que serão tratadas (Figura 14). Um erro comum é remover apenas a gordura nalinha lateral, sem tratar a região lateral do pescoço, o que pode resultar em uma deformidade conhecida como “pescoço de cobra”. Com a mão não dominante, o cirurgião pode beliscar

a pele para avaliar a quantidade de gordura remanescente. É fundamental direcionar as portas da cânula profundamente no tecido, evitando apontá-las para a pele, para evitar o risco de deixar marcas após a cirurgia. Em pacientes com pele fina, é recomendado deixar uma camada adequada de pelo menos 3 mm de gordura para evitar a exposição das estruturas do pescoço. Após a remoção da gordura, caso nenhum outro procedimento seja realizado, a incisão é fechada com sutura monofilamentar não absorvível (ESPINOSA; VALENCIA, 2013).

Figura 14 – Figura 14: Lipoaspiração de papada. (A) Lipoaspiração de pescoço em padrão em forma de leque. (B, D) Palpação da pele para determinar a quantidade de gordura removida. (C) Portas da cânula de lipoaspiração; estas devem apontar profundamente, garantindo que a parte lisa fique contra a pele o tempo todo para evitar a formação de marcas.

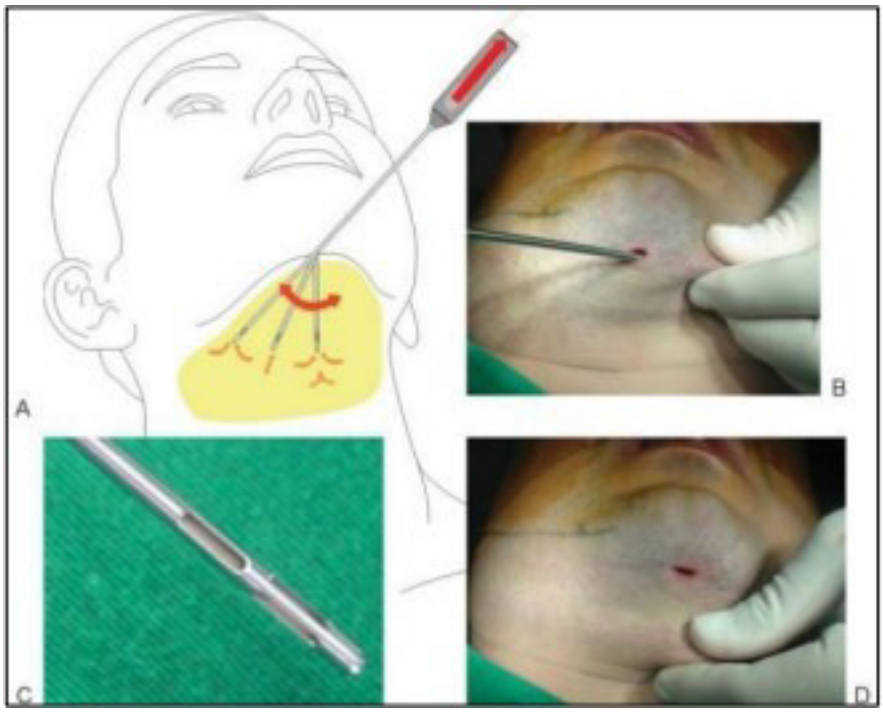

ESPINOSA; VALENCIA, 2013

Após a sutura, é aplicada uma bandagem de pressão no pescoço, que é removida no dia seguinte. O paciente é orientado a aplicar pressão no pescoço por quatro dias após a cirurgia e a usar um curativo todas as noites por um mês. Geralmente, o período de recuperação não ultrapassa quatro dias, embora seja aconselhado que o paciente evite exercícios por três semanas (ESPINOSA; VALENCIA, 2013).

A escolha do tipo e calibre da cânula utilizada na lipoaspiração de papada é crucial para o sucesso do procedimento, uma vez que a lipoaspiração na região

facial requer precisão e a mínima agressão possível. A cânula deve ter um calibre pequeno, mas ainda ser capaz de aspirar a gordura de forma eficiente. Além disso, a precisão na delimitação do plano cirúrgico é de extrema importância, levando em consideração que as ramificações nervosas da face, especialmente as motoras, encontram-se mais profundamente em relação

à camada de tecido adiposo subcutâneo. Portanto, não há risco de lesões nervosas nessenível (MARTIRE JUNIOR, 2011).

Outro aspecto relevante é a técnica utilizada durante o procedimento, a qual contribui para sua precisão. Normalmente, o procedimento é iniciado pelo orifício de acesso central,tratando a região cervical, submentoniana e submandibular. Em seguida, conforme neces- sário, as outras regiões são abordadas através de acessos laterais. Na porção mediana da região cervical e submentoniana, para obter resultados ainda melhores, é recomendado realizar a abordagem em direções opostas, o que pode ser alcançado através dos acessos laterais (MARTIRE JUNIOR, 2011).

Uma técnica um pouco mais invasiva, mencionada por Balaji e Balaji (2020), é a plicatura do platisma para corrigir o queixo duplo, conhecida como lipectomia submentoniana isolada com plicatura platisma. Essa abordagem modificada da lipectomia submentoniana busca uma remoção cuidadosa da gordura. Segundo os autores, na prática, quanto mais posterior a incisão submentoniana, melhor é o acesso ao pescoço. No entanto, a localização da incisão deve ser decidida com base em uma cuidadosa consideração da anatomia local, especialmente dos nervos e vasos sanguíneos.

Essa cirurgia é indicada nos casos em que, além do acúmulo de gordura superficial ao platisma, há também flacidez do platisma e/ou acúmulo de gordura profunda no platisma. Nesse caso, o músculo é plicado ao longo da linha média após a conclusão da lipoaspiração do pescoço (ESPINOSA; VALENCIA, 2013).

Balaji e Balaji (2020) explicam que o procedimento é realizado sob anestesia geralcom preparação padrão. Em seguida, os contornos cirúrgicos são delineados com uma caneta marcadora e o procedimento segue a sequência abaixo (Figuras 15 e 16):

Uma única incisão de 3 a 4 cm é feita ao longo da prega submentoniana, em uma direção transversal, de forma que a incisão fique na superfície côncava oculta do pescoço e dentro da sombra natural da região, a fim de camuflar a cicatriz.

O comprimento da incisão depende da extensão da remoção de gordura e da plicatura necessária.

A extensão lateral da incisão deve ser planejada de acordo com a necessidade. O plano de dissecção pode se estender até o músculo esternocleidomastoideo, desde a linha da mandíbula até a base do pescoço. Essa incisão proporciona acesso total para a completa dissecção dessas áreas, dependendo da avaliação pré-operatória.

Dependendo da necessidade, é realizada a dissecção com tesoura (para áreas amplas) ou romba (para áreas pequenas) ao longo do plano subcutâneo. Isso facilita a separação do músculo platisma da camada de gordura subcutânea.

Essa dissecção pode ser necessária para se estender até a cartilagem tireoide e otriângulo submandibular.

Compartimentos de gordura excessivos entre as bandas platismais mediais devemser removidos para garantir um campo cirúrgico adequado.

Se a área subplatismal estiver envolvida, o nervo mandibular marginal e as veiasjugulares anteriores devem ser identificados e preservados cuidadosamente.

A modelagem da gordura deve ser suave, de modo a alcançar uma transição natural.

As bordas mediais do platisma são identificadas durante a remoção da gordurasubmentoniana.

As bordas mediais são plicadas com sutura de vicryl 2.0 para criar uma cinta muscular.

Em seguida, as bordas são realinhadas.

Qualquer excesso de gordura presente na área é removido ou aparado, e, se neces-sário, um dreno pode ser utilizado.

As incisões submentonianas e quaisquer outras incisões são fechadas com fioabsorvível rápido 6-0, em uma técnica de sutura simples e contínua.

Figura 15 – Figura 15: Lipoaspiração de papada com plicatura de platisma. (A) A incisão da lipoaspiração é ampliada para 3-4 cm. (B) Dissecção subcutânea com tesoura. (C) Imagemde incisão cervical e elevação do retalho cutâneo com afastador. O platisma foi preso nalinha média usando uma pinça hemostática e uma tesoura é usada para cortar o excesso de músculo por baixo. (D) As bordas do músculo platisma são identificadas após estamanobra. (E) As bordas do platisma são então suturadas ao longo da linha média.

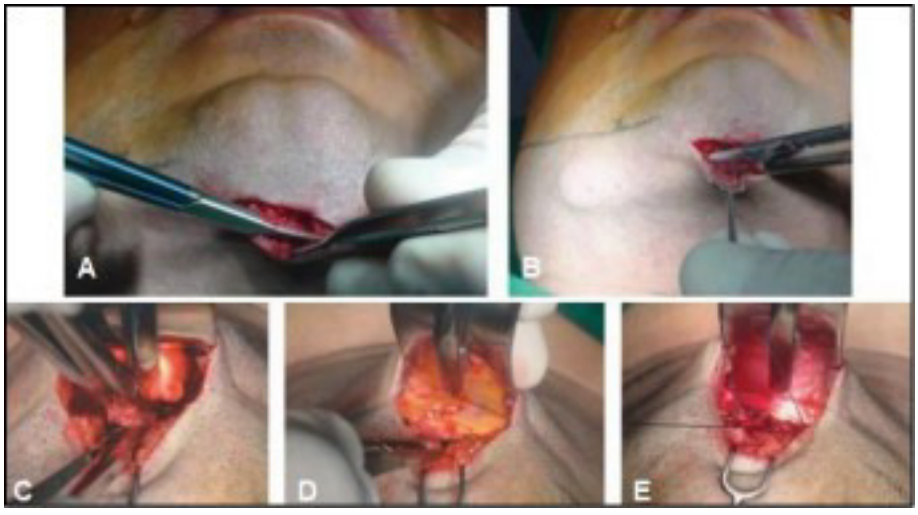

ESPINOSA; VALENCIA, 2013

Figura 16 – Figura 16: Plicatura de plastima. (A, B e C) Colocação da primeira sutura para tensionar oplatisma, no qual as bordas do músculo são puxadas profundamente. (D e E) Uma segunda sutura é então colocada para tensionamento adicional do músculo platisma. (F)Se necessário, uma terceira sutura pode ser colocada para formar a platismaplastia do espartilho (cinta).

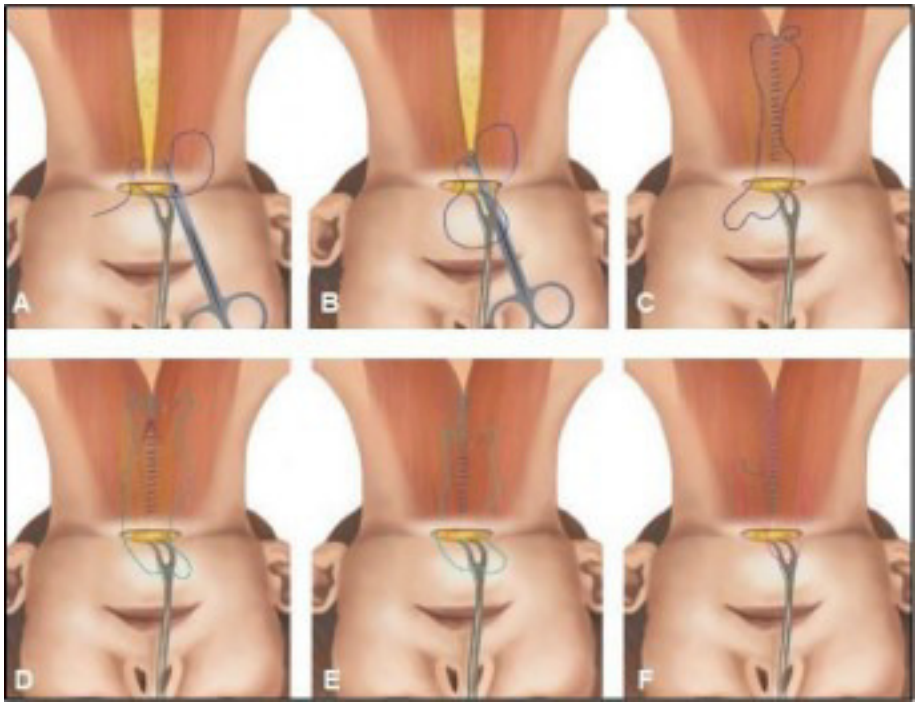

ESPINOSA; VALENCIA, 2013.

Ao final da cirurgia, é aplicada uma bandagem de pressão. O curativo é removido no dia seguinte, e o paciente é instruído a manter pressão no pescoço por mais quatro dias e a usar o curativo todas as noites durante um mês. Normalmente, o período de recuperação não ultrapassa cinco dias, mas é recomendado evitar exercícios por três semanas. Em pacientes com pescoços largos e curtos, suturar as bordas platismais à mastoide, formando uma espécie de tipoia ou rede, resultará em um contorno mandibular melhor. Em alguns casos de excesso de pele redundante ou pele fina e inelástica, é importante remover a pele periauricular para acomodar o retalho. Isso é realizado por meio de uma incisão de lifting, puxando as bordas posteriores do platisma e trabalhando nos terços médio e inferior da face (ESPINOSA; VALENCIA, 2013).

Segundo Balaji e Balaji (2020), com essa técnica, a remoção da gordura com- partimentada é facilitada. A anatomia da gordura submentoniana desempenha um papel importante nesse processo. A camada de gordura não é contínua, mas sim dividida em compartimentos com bordas formadas por septos fasciais. Cada septo se estende da fáscia profunda ou periósteo até a derme. Essa

camada de gordura pode ser descrita como uma câmara areolar discreta dentro da gordura pré-platismal. Superficialmente, esse comparti- mento de gordura é limitado pela derme e pelo platisma. A prega submentoniana, dentro da gordura, é refletida como o septo submentoniano, que forma a borda anterior/mesial

e se estende até o septo hioide, que forma a borda distal ou posterior. Lateralmente, é limitado pelos septos digástricos. Portanto, a morfologia equilibrada desse compartimento de gordura contribui para a estética do pescoço e, consequentemente, da face como um todo. Nos procedimentos de rejuvenescimento do pescoço, recriar a anatomia normal é crucial, e o uso de ultrassonografia para avaliar esses compartimentos pode ser útil.

Principais complicações

Deve-se considerar que, em um pescoço jovem, a pele se adapta mais rapidamente à nova forma após a cirurgia. No entanto, com o envelhecimento, a elasticidade da pele diminui e a adaptação se torna mais lenta. Isso significa que uma dissecção mais extensa é necessária e o período de recuperação é mais longo. Peles mais finas com numerosas linhas finas também têm uma capacidade limitada de se adaptar à nova forma do pescoço. Peles hispânicas, em geral, são mais espessas e escuras, o que dificulta a visualização das estruturas do pescoço, exigindo a remoção de uma quantidade significativa de gordura superficial ao platisma. Como resultado, o processo de readaptação à nova forma obtida pela cirurgia é mais longo (ESPINOSA; VALENCIA, 2013).

Na técnica de lipectomia submentoniana isolada com plicatura platisma, Balaji e Balaji (2020) mencionam que um excesso de plicatura do platisma pode levar à formação de bandas platismais. Portanto, é essencial ter um bom conhecimento da anatomia local, especialmente dos vasos sanguíneos faciais, para evitar complicações durante a cirurgia.

Durante a cirurgia cervical, a hemostasia e o enfaixamento de pressão desempe-nham um papel fundamental na obtenção de um resultado adequado com um período de recuperação curto e poucas complicações. Em alguns pacientes com pele muito fina, ine-lástica ou redundante, a remoção da pele pré-auricular é necessária. Se apenas a plicatura do platisma for realizada sem a remoção da pele pré-auricular, a pele não se adaptará totalmente, resultando em deformidades difíceis de corrigir (ESPINOSA; VALENCIA, 2013). A lipoaspiração mecânica da papada também pode levar a problemas e complicações, pois pode resultar na remoção inadequada e não intencional da gordura subcutânea, essencial para uma aparência natural e jovem. Isso pode expor problemas subjacentes da camada profunda do pescoço. Quando aplicada de maneira inadequada ou em excesso, ou quando técnicas agressivas são utilizadas com entusiasmo excessivo, a lipoaspiração nessa região pode resultar

em ressecção excessiva da gordura subcutânea, resultando em aparências não naturais. Esses problemas geralmente não são visíveis imediatamente após a cirurgia, quando os tecidos cervicais estão inchados, mas se tornam mais evidentes posteriormente e são difíceis de corrigir. O uso inadequado da lipoaspiração, combinado com o aperto excessivo da pele do pescoço, também pode levar ao deslocamento da linhado cabelo e cicatrizes pós-auriculares largas, agravando a deformidade geral (MARTEN;

ELYASSNIA, 2018).

Embora a insatisfação seja a complicação mais comum associada a qualquer pro- cedimento cosmético, devido a resultados insuficientes ou inesperados, existem outras potenciais complicações que devem ser evitadas, se possível. Em relação à cirurgia, he- matomas e seromas são comuns no pós-operatório imediato, especialmente em pacientes hipertensos e que usam anticoagulantes. Homens têm maior risco de desenvolver hema- toma devido ao aumento do fluxo sanguíneo dérmico associado aos folículos capilares no rosto e pescoço. A ressecção excessiva de gordura na área submentoniana pode resultar na deformidade conhecida como “pescoço de cobra”, e a tensão excessiva no fechamento pode puxar o lóbulo da orelha para baixo, causando uma deformidade chamada de “orelha de duende”. Ambas as complicações podem ser evitadas com a técnica cirúrgica adequada (PÉREZ; HOHMAN, 2021).

Deve-se ter atenção especial à assimetria para evitar deixar a região desigual. O volume de tecido adiposo aspirado não é um fator relevante nesse sentido, sendo mais importante promover ou restaurar o contorno facial. Portanto, é necessário medir o volume aspirado em ambos os lados do pescoço para comparar a quantidade removida de cada lado, a fim de alcançar igualdade. É importante ter em mente que um lado muitas vezes difere do outro, e, portanto, o critério mais relevante durante o procedimento deve ser a observação do contorno obtido durante e após o processo (MARTIRE JUNIOR, 2011).

Por fim, embora a literatura descreva algumas complicações decorrentes da lipoas- piração facial, como irregularidades e remoção excessiva de gordura, especialmente na região submandibular, e ocorrência de lesões nervosas, desde que sejam tomados todos os cuidados necessários, como a seleção adequada dos pacientes e a aplicação de técnicas cirúrgicas apropriadas, a incidência de complicações pode ser considerada insignificante (MARTIRE JUNIOR, 2011).

5 Discussão

Conforme mencionado por Espinosa e Valencia (2013), o pescoço desempenha um papel fundamental na aparência facial. Um pescoço longo e bem definido, com uma linha mandibular nítida e pouca gordura, cria uma aparência jovem e vibrante que não pode ser alcançada apenas com outros procedimentos faciais. Geralmente, ao buscar rejuvenescimento, os pacientes também abordam o pescoço junto com o facelift, obtendo resultados bastante satisfatórios.

No entanto, como observado ao longo do estudo, o principal problema em alguns desses pacientes está localizado no pescoço, especificamente na região do queixo du- plo/papada, exigindo um procedimento específico para corrigi-lo. É por meio da lipoaspiração de papada que se consegue obter o resultado desejado.

Martire Junior (2011) destaca que a lipoaspiração facial apresenta a vantagem de ser aplicável em várias áreas com relativa segurança e baixa incidência de complicações graves, desde que sejam seguidos os cuidados necessários, como anestesia adequada, escolha correta do calibre e tipo de cânula, via de acesso e planejamento cirúrgico. Além disso, pode ser realizada como um procedimento isolado ou combinada com outros procedimentos estéticos faciais, reduzindo a necessidade de cirurgias mais invasivas, como o lifting facial, sem comprometer o resultado.

Fattahi (2012), por outro lado, afirma que a lipoaspiração isolada é benéfica apenas em um grupo específico de pacientes, geralmente mais jovens. Quando o objetivo é além da remoção de gordura, rejuvenescer o pescoço, a platismaplastia se faz necessária, sendo uma cirurgia superior à lipoaspiração isolada da área submentoniana. Embora a lipoaspiração desempenhe um papel relevante no rejuvenescimento do pescoço, ela não aborda todos os componentes anatômicos que contribuem para a plenitude submentoniana, sendo necessário combinar com a platismaplastia e, em alguns casos, o lifting facial.

Portanto, ao examinar um paciente, é essencial considerar vários fatores para determinar a melhor técnica a ser utilizada. A aparência da região central do pescoço, a flacidez e o tom da pele devem ser avaliados, levando em conta a idade do paciente, uma vez que peles mais jovens tendem a ser mais firmes e elásticas. A plenitude na região anterior do pescoço também deve ser avaliada, considerando se é devido à gordura subcutânea, à anatomia dos músculos platisma direito e esquerdo ou a ambos.

Durante a avaliação, é importante solicitar ao paciente que empurre a língua contra o palato duro para avaliar a quantidade de gordura supraplatismal e

observar a posição do músculo platisma contraído em relação a essa camada de gordura. A anatomia dos múscu- los platisma também desempenha um papel na aparência da região anterior do pescoço, podendo resultar em redundância platismal ou bandas platismais visíveis, dependendo dadecussação dos músculos. Essas características são mascaradas pela presença de gordura superficial.

É crucial determinar o tratamento cirúrgico adequado para cada paciente durante a fase pré-cirúrgica. Os componentes críticos dessa avaliação incluem a idade do paciente, a quantidade de gordura na área submentoniana, o estado do platisma e a presença de papada ou redundância da pele e dos músculos. A remoção apenas da gordura superfi- cial, sem tratar a redundância muscular subjacente, pode não resolver completamente a preocupação do paciente. Portanto, é necessário identificar corretamente os elementos anatômicos antes de decidir o procedimento mais adequado.

Um estudo retrospectivo realizado por Balaji e Balaji (2020) analisou casos de lipoaspiração de papada entre 2012 e 2017, na Índia, em que 16 pacientes foram submetidos à lipectomia submentoniana isolada com plicatura platisma. A média de idade foi de 44,38
± 5,49 anos, com uma faixa de 37 a 54 anos. O acompanhamento médio foi de 16,2 ±3,4 meses. Não foram relatadas complicações graves, apenas um caso de hematoma. Não houve envolvimento de vasos importantes e nenhum paciente precisou de incisões ou drenos adicionais. Todos os pacientes tiveram uma recuperação completa. A análise qualitativa indicou que pacientes com distribuição difusa da gordura foram mais difíceis de tratar do que aqueles com gordura compartimentada. Também foi mais desafiador tratar pacientes com obesidade moderada ou alta e cintura abdominal mais pronunciada.

Fattahi (2012) destaca que a remoção da gordura superficial, sem abordar a re- dundância ou as bandas musculares subjacentes, pode não solucionar completamente a preocupação do paciente. Isso é particularmente evidente em casos em que as bandas platismais estão mascaradas pela gordura superficial, pois sua remoção destacará a faixa muscular subjacente. A falta de contração adequada da pele e a falha em tratar o problema muscular subjacente são complicações frequentemente citadas após a lipoaspiração isolada da área submentoniana.

Portanto, a avaliação pré-cirúrgica desempenha um papel fundamental na deter- minação da melhor técnica a ser utilizada para atender às expectativas e necessidades do paciente. A lipoaspiração é um procedimento cirúrgico estético de grande utilidade e importância para a face e a região cervical, pois pode melhorar ou restaurar o contorno facial, o que é essencial para a beleza e juventude, e, consequentemente, para a autoestima do indivíduo, desde que seja aplicada de forma adequada e segura.

6 Considerações Finais

As cirurgias estéticas do pescoço são consideradas procedimentos altamente sa- tisfatórios dentro da cirurgia plástica facial. No entanto, para alcançar o sucesso desejado, é crucial selecionar cuidadosamente a técnica a ser utilizada, levando em consideração as características e necessidades específicas de cada paciente. Essa seleção é um dos principais fatores determinantes para o resultado final.

Existem diferentes abordagens dependendo das circunstâncias individuais. Alguns pacientes podem se beneficiar apenas da lipoaspiração da papada, enquanto outros podem necessitar de suturas nas bordas do músculo platisma. Há ainda aqueles que só obterão o resultado desejado por meio de um lifting facial ou mesmo um implante de queixo.

No caso de pacientes jovens sem evidências de frouxidão ou bandas platismais, a lipoaspiração isolada da área submentoniana pode ser suficiente. No entanto, se houver qualquer sinal de flacidez ou bandas musculares, é recomendada a realização da plasti- maplastia. Embora seja um procedimento mais extenso do que a lipoaspiração isolada, os benefícios superam em muito as desvantagens e complicações potenciais. A plastimaplastia é o principal componente da cervicoplastia e desempenha um papel significativo na melhora do ângulo cervicomental, abordando de forma mais abrangente os componentes da região submentoniana responsáveis pela aparência indesejada que muitos pacientes desejam corrigir.

Para evitar possíveis complicações durante o procedimento, é importante utilizar cânulas com o menor diâmetro possível para minimizar o trauma na área. Além disso, é fundamental realizar a lipoaspiração na região cervical em um plano superficial, direcionando o orifício da cânula para a profundidade ou derme. A hemostasia e a aplicação de uma bandagem de pressão também são essenciais, contribuindo para um resultado adequado e um período de recuperação mais curto.

Referências:

BALAJI, S.M.; BALAJI, P. Plication of neck strap muscles and platysma for doublechin correction - a retrospective study. Annals of Maxillofacial Surgery, v.10, n.2, p.417421,2020.

BARDIN, L. Análise de conteúdo. São Paulo: Edições 70, 2016.

CAVALCANTI, A.N.; AZEVEDO, J.F.; MATHIAS, P. Harmonização orofacial: A Odon- tologia além do sorriso. Revista Bahiana de Odontologia, v.8, n.2, p.35-36, 2017.

CHARAFEDDINE, A.H.; DRAKE, R.; MCBRIDE, J.; ZINS, J.E. Facelift: History and anatomy. Clinics in Plastic Surgery, v.46, n.4, p.505-513, 2019.

COTOFANA, S.; LACHMAN, N. Anatomy of the facial fat compartments and their relevance in aesthetic surgery. Journal der Deutschen Dermatologischen Gesellschaft, v.17, n.4, p.399-413, 2019.

CUSTÓDIO, A.L.N.; SILVA, A.M.R.; FRANCO, C.C.; PACHECO, R.F.P.; SOUZA, M.S.

Harmonização facial cirúrgica: área de atuação do cirurgião-dentista. Aesthetic Orofacial Science, v.1, n.1, p.9-19, 2020. DERBY, B.M.; CODNER, M.A. Evidence-based medicine: Face lift. Plastic and Reconstructive Surgery, v.139, n.1, p.151-167, 2017.

ESPINOSA, J.; VALENCIA, D.P. Management of the neck in thick-skinned patients.

Facial Plastic Surgery, v.29, n.3, p.214-224, 2013.

FATTAHI, T. Submental liposuction versus formal cervicoplasty: which one to choose? Journal of Oral and Maxillofacial Surgery, v.70, n.12, p.2854-2858, 2012.

GIL, A.C. Como elaborar projetos de pesquisa. 6.ed. São Paulo: Atlas, 2017. LEITE, D.F.; LEITE, J.R.N.F. Cirurgia plástica estética. São Paulo: Clínica DFL, 2016.

MACHADO, A.L.R.; SILVA, R.H.A. Conhecimento de graduandos em Odontologiasobre a Harmonização Orofacial. Revista da ABENO, v.20, n.2, p.16-25, 2020. MADEIRA,

M.C. Anatomia da face: bases anatomofuncionais para a prática odontológica. 6.ed. SãoPaulo: Sarvier, 2013.

MARTEN, T.; ELYASSNIA, D. Neck lift: defining anatomic problems and choosingappropriate treatment strategies. Clinics in Plastic Surgery, v.45, n.4, p.455-484, 2018.

MARTIRE JUNIOR, L. Lipoaspiração na Face. Revista Ciências em Saúde, v.1, n.1,p.1-9, 2011.

MINAYO, M.C.S.; DESLANDES, S.F.; CRUZ NETO, O.; GOMES, R. Pesquisa social:

teoria, método e criatividade. 21.ed. Petrópolis: Vozes, 2002.

PÉREZ, P.; HOHMAN, M.H. Neck rejuvenation. StatPearls Publishing, 2021. Disponí- vel em: . Acesso em: 25 jun. 2021.

PRUDENTE, N.R. Tratamentos cosméticos e sua relação com a vaidade: quando a estética chega, depois que os relacionamentos amorosos se foram. In: ALMEIDA, T. Relacionamentos amorosos: o antes, o durante. . . e o depois. Vol. 4. São Carlos: Pedro & João Editores, 2020. Cap.8, p.223-246.

RADLANSKI, R.J.; WESKER, K.H. A face: atlas ilustrado de anatomia. São Paulo:Quintessence Editora, 2016.

STANDRING, S. Gray's anatomia: a base anatômica da prática clínica. 40.ed. [VersãoDigital]. Rio de Janeiro: Elsevier, 2010. TAMURA, B.M. Anatomia da face aplicada aos preenchedores e à toxina botulínica - Parte I. Surgical & Cosmetic Dermatology, v.2, n.3, p.195-202, 2010a.

TAMURA, B.M. Anatomia da face aplicada aos preenchedores e à toxina botulínica - Parte II. Surgical & Cosmetic Dermatology, v.2, n.4, p.291-303, 2010b.

VON ARX, T.; NAKASHIMA, M.J.; LOZANOFF, S. The face — a musculoskeletalperspective. A literature review. Swiss Dental Journal, v.128, n.9, p.678-688, 2018.

VON ARX, T.; TAMURA, K.; YUKIYA, O.; LOZANOFF, S. The face — a vascular

perspective. A literature review. Swiss Dental Journal, v.128, n.5, p.382-392, 2018.

WHO – World Health Organization. What is the WHO definition of health? Disponível em: . Acesso em: 25 jun. 2021.