FACSETE - FACULDADE SETE LAGOAS

AMANDA KARLA DE OLIVEIRA
BRUNA HASTENREITER PORTES FERREIRA
CLÁUDIA HOTT FERNANDES MORAIS

ATENDIMENTO MULTIDISCIPLINAR AO PACIENTE COM CEFALEIA SECUNDÁRIA À DOR MIOFASCIAL - RELATO DE CASO

BELO HORIZONTE/MG
2020

AMANDA KARLA DE OLIVEIRA
BRUNA HASTENREITER PORTES FERREIRA
CLÁUDIA HOTT FERNANDES MORAIS

ATENDIMENTO MULTIDISCIPLINAR AO PACIENTE COM CEFALEIA SECUNDÁRIA À DOR MIOFASCIAL - RELATO DE CASO

Monografia apresentada ao curso de Especialização em Dor Orofacial e Disfunção Temporomandibular da Faculdade Sete Lagoas - FACSETE, como requisito parcial para conclusão do curso
Área de concentração: Odontologia.
Orientador: Frederico Mota Gonçalves Leite

BELO HORIZONTE/MG
2020

Monografia intitulada "Atendimento multidisciplinar ao paciente com cefaleia secundária à dor miofascial - relato de caso" de autoria de Amanda Karla de Oliveira, Bruna Hastenreiter Portes Ferreira e Cláudia Hott Fernandes Morais, aprovada pela banca examinadora constituída pelos seguintes professores:

_____

Frederico Mota Gonçalves Leite

_____

Nome do examinador

Belo Horizonte/MG, _____ de _____ de _____.

RESUMO

A dor miofascial é o conjunto dos sintomas sensoriais, motores e autonômicos que incluem dor local e referida, diminuição da amplitude de movimento e fraqueza. É considerada uma das disfunções temporomandibulares (DTM) de origem muscular mais comuns e também causa comum de queixa de dor de cabeça. É caracterizada pela presença de pontos gatilho miofascial (trigger points) (PGM) nos músculos envolvidos que apresentam características clínicas bem distintas. Para o diagnóstico da dor miofascial, é fundamental a história detalhada sobre a condição clínica. Em relação ao tratamento, várias são as propostas terapêuticas reversíveis e irreversíveis que têm sido usadas para reduzir a dor e a disfunção associadas a DTM. Este trabalho descreve o caso de uma paciente do sexo feminino, 45 anos, tendo como queixa principal dor de cabeça que sempre iniciava no lado direito da cabeça, na têmpora direita e depois se espalhava para o lado direito. Durante a primeira avaliação, classificava a sua dor como 10 na escala visual analógica de dor para todos os pontos nos músculos avaliados. Foram apresentados a sequência clínica de plano de tratamento em questão que envolveu avaliação com um cirurgião-dentista e um fisioterapeuta especialista em Disfunção Temporomandibular e Dor Orofacial (DTM/DOF), farmacoterapia, fisioterapia, trabalho cognitivo comportamental, aconselhamento para exercícios domiciliares, posturais e ergonômicas no trabalho e atividade física, manutenção do controle da cefaleia primária com o neurologista. Concluiu-se que desde de que a efetividade a longo prazo da terapia reversível tem sido repetidamente documentada para problemas miofasciais, esse tratamento deveria ser considerado a terapia inicial de escolha para a maioria dos pacientes com DTM.

Palavras-chave: Dor orofacial. Disfunção temporomandibular. Cefaleia secundária.

ABSTRACT

Myofascial pain is the set of sensory, motor and autonomic symptoms, which includes local and referred pain, a reduction of range of motion and weakness. It is considered one of the most common temporomandibular disorders (TMD) and it is also a common cause of headache complaints. It is characterized by the presence of trigger points (TrP) in the muscles involved that presents very distinct clinical characteristics. For the diagnosis of the myofascial pain, a detailed history of the clinical condition is essential. Regarding the treatment, there are several reversible and irreversible therapeutic methods that have been used to reduce pain and dysfunction associated with TMD. This Case Report describes the case of a 45-year-old female patient, with the main complaint of a headache that always started on the right side of the head, on her right temple and then spread to her right side. During her first medical assessment, for all points on the muscles that were evaluated, she ranked her pain as 10 on the Visual Analogue Scale. The clinical sequence of the treatment program, which involved the assessment with a dental surgeon and a physiotherapist specializing in temporomandibular dysfunction and orofacial pain, pharmacotherapy, physiotherapy, cognitive behavioral therapy, tips for doing exercise at home, postural and ergonomic exercises to do at work and physical activity, and maintenance of primary headache control with a neurologist. Drawing a conclusion that the long –term effectiveness of the reversible therapy has been repeatedly documented for myofascial problems, this treatment should be considered the first choice therapy for most TMD patients.

Keywords: Orofacial pain. Temporomandibular disorder. Secondary headache.

SUMÁRIO

1 INTRODUÇÃO **6**
2 REVISÃO DE LITERATURA **7**
3 RELATO DE CASO **12**
4 RESULTADOS **14**
5 CONCLUSÃO **15**
REFERÊNCIAS BIBLIOGRÁFICAS **16**

1 INTRODUÇÃO

A dor miofascial é um problema de saúde significante que acomete 85% da população geral em algum momento da vida, enquanto a prevalência global estimada é de 46%. É o conjunto dos sintomas sensoriais, motores e autonômicos que incluem dor local e referida, diminuição da amplitude de movimento e fraqueza. O impacto sobre a saúde da dor miofascial pode ser bastante grave, pois os pacientes com transtorno não apenas estão associados ao estado funcional diminuído, a dor musculoesquelética e a perda de função, mas também a problemas de humor alterado e à diminuição da qualidade de vida (LIST; JENSEN, 2017) embora a dor miofascial seja complexa na sua apresentação, o início e a persistência da síndrome são conhecidos por serem causados por pontos gatilhos miofasciais (PGM) (JAFRI, 2014).

A dor miofascial é considerada uma das disfunções temporomandibulares (DTM) de origem muscular mais comuns e também causa comum de queixa de dor de cabeça. A história detalhada sobre a condição clínica é fundamental para o diagnóstico, especialmente destacando a ocorrência ou não de sobrecargas musculoesqueléticas; posturas inadequadas adotadas durante a execução de tarefas; investigação sobre os antecedentes pessoais e familiares; e o exame físico geral fisiátrico/fisioterápico e neurológico (YENG; KAZIYAMA; TEIXEIRA, 2003). Em relação ao tratamento, várias são as propostas terapêuticas reversíveis e irreversíveis que têm sido usadas para reduzir a dor e a disfunção associadas a DTM (ZAMPERINI, 2005).

O objetivo deste trabalho é relatar um caso clínico de cefaleia secundária a DTM causada por dor miofascial.

2 REVISÃO DE LITERATURA

A DTM pode ser definida como um conjunto de problemas clínicos que envolvem os músculos da mastigação, articulação temporomandibular (ATM) e demais estruturas relacionadas. Muitos fatores como os emocionais e problemas oclusais podem levar ao desequilíbrio funcional do aparelho estomatognático e da biomecânica da ATM, predispondo os pacientes ao desenvolvimento de sinais e sintomas de DTM. Dor ao fechar a mandíbula; dor ou zumbido no ouvido; estalos; cansaço; limitação de abertura de boca; espasmos musculares; crepitação; dor irradiada no pescoço e cefaleia estão entre os principais sinais e sintomas de DTM. Dentre esses, estão mais frequentemente associados à DTM, a cefaleia e as dores na região orofacial, sendo a dor de cabeça, o efeito físico mais relatado pelos pacientes que buscam por atendimento (TEIXEIRA; SOUZA, 2015; FEHRENBACH; SILVA; BRONDANI, 2018; REIS, 2018).

A cefaleia atribuída à ATM é caracterizada por uma dor de cabeça na área temporal secundária à dor relacionada com DTM, sendo afetada pelo movimento da mandíbula, pela função ou parafunção.

A dor de cabeça ocorre com o teste de provocação do sistema mastigatório, sendo:

a) anamnese: positivo para dor de cabeça para qualquer tipo na têmpora e dor de cabeça modificada pelo movimento da mandíbula;

b) exame físico: positivo para a confirmação da localização da dor de cabeça na região do músculo temporal; dor de cabeça familiar em área temporal provocada por palpação do músculo temporal, movimento de abertura máxima assistida ou não, lateralidade direita ou esquerda ou protrusão (VALLE; GROSSMANN, 2019).

Em um grande estudo de base populacional, 83% dos sujeitos que sofriam de DTM relataram uma condição de dor comórbida e 59% relataram pelo menos dois. As condições dolorosas comórbidas mais comumente relatadas em pessoas com dor de DTM são dor de cabeça, dor de garganta e dor nas costas, sendo que, a maioria dos adultos e adolescentes relatam cefaleia. Os indivíduos com dor em relação à DTM apresentaram até 8,8 vezes mais probabilidade de ter cefaleia em comparação com indivíduos sem DTM. Do mesmo modo, a dor de cabeça parece preceder a dor de DTM em muitos adolescentes com dor. Um estudo de caso-controle descobriu que

adultos com dor de cabeça pelo menos uma vez por semana tinham um risco aumentado de dor orofacial. Um estudo de corte para adolescentes constatou que, para aqueles com dor de cabeça, a chance de desenvolver dor relacionado à DTM foi 2,7 vezes maior do que para adolescentes sem cefaleia. Outro estudo descobriu que os adultos que frequentemente experimentaram dor de cabeça eram mais propensos a apresentar sinais e sintomas de DTM agravados do que os indivíduos com menor frequência de cefaleia. Geralmente, adultos e adolescentes com DTM relatam dor no pescoço e nas costas e os estudos mostraram que os indivíduos com dor relacionada à DTM são 2,6 vezes mais propensos a ter dor lombar em comparação com indivíduos sem DTM (LIST; JENSEN, 2017).

Outra condição é a dor miofascial caracterizada pela presença de PGM nos músculos envolvidos que apresentam características clínicas bem distintas; presença de sensibilidade dolorosa circunscrita em um nódulo que é parte de uma banda tensa palpável formada de fibras musculares; reconhecimento, por parte do paciente, da dor despertada pela pressão sobre o ponto sensível como lhe sendo familiar; dor referida no padrão característico do PGM localizado nesse músculo; resposta de abalo local; restrição dolorosa da amplitude de movimento de distensão e uma certa fraqueza deste músculo, muitas vezes ocasionada por sobrecarga (MENSE; SIMONS; RUSSEL, 2008; TEIXEIRA; SOUZA, 2015; REIS, 2018).

Os PGM podem ser desenvolvidos em qualquer pessoa independente de idade, gênero e profissão, porém acomete mais as mulheres entre 20 e 50 anos. Essas mesmas características também são vistas nas DTM e na dor miofascial, que são disfunções ligadas aos PGM nos músculos mastigatórios (REIS, 2018).

Os PGM são pontos hipersensíveis com 2mm a 5mm de diâmetro, localizados nos músculos, tendões e ligamentos. Pode ser ativo ou latente. Os sintomas associados aos PGM podem incluir diferentes sensações, isto é, dor profunda, dor distante, dor surda, formigamento, sensação de queimação e não apenas dor (LAS PEÑAS; NIJS, 2019). Uma de suas principais características é, quando ativos, provocar a irradiação da dor para uma determinada zona de referência (MENEZES et al., 2008; OLIVEIRA, 2010; DONNARUMMA et al., 2010). Essa irradiação da dor pode, muitas vezes, ser confundida com uma dor de cabeça primária e, caso seja tratada como tal, poderá resultar em insucesso com prejuízos óbvios para o paciente. Quando estão latentes, não ocorre dor espontânea, apenas à palpação. Outros sintomas, que com frequência acompanham a dor miofascial, incluem distúrbios

psicológicos (ansiedade e depressão) e má qualidade de sono (DONNARUMMA et al., 2010; REIS, 2018).

Para o diagnóstico da dor miofascial, é fundamental a história detalhada sobre a condição clínica, especialmente destacando a ocorrência ou não de sobrecargas musculoesqueléticas; posturas inadequadas adotadas durante a execução de tarefas (sono, lazer, no lar, no trabalho e atividades esportivas); investigação sobre os antecedentes pessoais e familiares, enfatizando afecções traumáticas, inflamatórias, metabólicas, oncológicas, viscerais, neuropáticas ou musculoesqueléticas pregressas; e o exame físico geral fisiátrico/fisioterápico e neurológico, centrando a atenção para a inspeção das atitudes, posturas, conformação e padrão de movimento das estruturas musculoesqueléticas e assimetria dos membros para a pesquisa por palpação dos PGM (YENG; KAZIYAMA; TEIXEIRA, 2003).

Profissionais que relacionam a dor e a DTM às desordens funcionais, geralmente prescrevem tratamentos conservadores, como placas oclusais, exercícios, medicação anti-inflamatória, entre outros. Entre essas modalidades, estão o aconselhamento, a farmacoterapia, a fisioterapia, a confecção de placas oclusais e as injeções nos PGM (ZAMPERINI et al., 2005; REIS, 2018).

A American Academy of Craniomandibular Disorders e a Minnesota Dental Association citaram a fisioterapia como tendo um papel importante no tratamento das DTM. A fisioterapia destina-se a aliviar a dor musculoesquelética, reduzir a inflamação e restaurar a função motora normal. Dentre as intervenções adotadas pela fisioterapia estão as modalidades de eletroterapia, exercícios e técnicas de terapia manual (MALUF et al., 2008, OLIVEIRA, 2010)

Muitos estudos têm demonstrado o efeito de alguns recursos terapêuticos que podem reduzir a dor e restabelecer a função dos músculos mastigatórios. Sob esse aspecto, a estimulação elétrica nervosa transcutânea (tens) merece atenção especial, pois é segura e permite a redução da dor e diminuição da atividade eletromiográfica (EMG) dos músculos mastigatórios em repouso e em pacientes com DTM. Há diversos estudos sobre os efeitos da terapia com tens (GROSSMANN et al., 2012).

A terapia manual é geralmente usada para melhora da dor e restauração da mobilidade articular (MALUF et al., 2008). Através da mobilização articular passiva é possível promover melhora da dor e da amplitude de movimento da articulação. Sugere-se a mobilização cervical como meio de ganho para amplitude de abertura da

boca, porém o uso isolado dessa técnica apresenta ganhos pouco significativos (OLIVEIRA, 2010).

Vários tratamentos de agulhas são propostos para o tratamento de dor miofascial. De fato, duas aplicações de agulhas diferentes podem ser usadas para desativar o PGM: agulhas úmidas (injeções) ou agulhamento seco. Agulhamento úmido refere-se à injeção de uma substância na área do PGM através de um sistema hipodérmico utilizando uma agulha com aresta de corte chanfrada; enquanto agulhamento seco refere-se à inserção de uma agulha filiforme sólida em um PGM sem a introdução de qualquer substância. Além disso, o agulhamento seco também pode ser combinado com corrente dando outras modalidades, como agulhas elétricas a seco ou eletrólise percutânea (LAS PEÑAS; NIJS, 2019). O agulhamento seco é realizado através de agulhas estéreis de mono filamento fino (agulhas de acupuntura) para inserir no PGM específico, diretamente na banda tensa muscular, resultando numa melhora da contratura do músculo afetado, da circulação local, diminuição do edema e dispersão dos produtos químicos. A técnica é rápida e com limiar baixo de dor. Após a aplicação ocorre uma redução da dor e a melhora da função. A aplicação de agulhamento seco de PGM ativos no músculo masseter induziu aumentos significativos nos níveis de PPT (limiar de dor a pressão) e abertura maxilar livre de dor - quando comparado ao agulhamento seco simulado em pacientes com DTM (CAMERO et al., 2010). O agulhamento seco nunca deve ser o único plano de tratamento para indivíduos com dor crônica. Por recomendações baseadas em evidências, um programa de gerenciamento abrangente para pacientes com dor crônica deve incluir programas de exercícios, autogestão (incluindo atividade classificada), controle do estresse (psicológico), e outros aspectos individualmente restaurados de autogestão (LAS PEÑAS; NIJS, 2019).

A terapia a laser de baixa intensidade, atua com suas ações marcadamente analgésicas e anti-inflamatórias, caracterizadas pela produção aumentada de β-endorfinas e o controle da produção de prostaglandinas. A aplicação do laser diminui a dor, ao mesmo tempo que reduz a contração muscular, por meio da bioestimulação das fibras dos músculos envolvidos. A laserterapia é eficiente sempre que um efeito local seja necessário, estimulando a microcirculação, bem como o tropismo celular local ou quando se necessita de um efeito terapêutico geral, promovendo o alívio da dor de diversas etiologias, inclusive para irradiar PGM em dor miofascial, agindo na reparação tecidual, na redução do edema e da hiperemia (SHINOZAKI et al., 2006).

Em conclusão, esta revisão demonstrou que estudos anteriores sobre terapia por exercício aplicados no tratamento da DTM dolorosa mostraram seus efeitos positivos em várias condições clínicas da DTM dolorosa. Além dos argumentos sobre inconsistência em termos de manejo de cada condição, bem como terminologia, um desses problemas a serem considerados para estudos futuros é esclarecer a duração da terapia por exercício de acordo com cada diagnóstico de DTM. Isso deve ser considerado para consenso entre todos os pesquisadores e clínicos. Esperamos que esta revisão ajude isso nesta questão (SHIMADA et al., 2019).

3 RELATO DE CASO

Paciente R.K., 45 anos, gênero feminino, compareceu a Clínica Orofacial, tendo como queixa principal dor de cabeça que sempre iniciava no lado direito da cabeça, na têmpora direita e depois se espalhava para o lado direito. “A sensação era de que a cabeça estava numa prensa e que uma hora iria explodir...” (Figura 1). Sentia dores de cabeça há 10 anos e neste tempo já havia passado por quatro neurologistas. Fazia uso de Depakote® 500mg; Atenotol® 25mg e Amplictil® 4% prescritos pelo último neurologista. Já tinha diagnóstico de cefaleia primária após anamnese e exame clínico foi diagnosticado também com cefaleia secundária a dor miofascial atribuída a PGM localizados nos músculos temporal anterior e masseter, esternocleidomastóideo e trapézio superior bilateral. Durante a primeira avaliação, classificava a sua dor como 10 na escala visual analógica de dor para todos os pontos nos músculos citados acima.



Figura 1: Paciente R.K mostrando o local da dor.[1]

Foram apresentados a sequência clínica de plano de tratamento em questão que envolveu avaliação com um cirurgião-dentista e um fisioterapeuta especialista em Disfunção Temporomandibular e Dor Orofacial (DTM/DOF), farmacoterapia, fisioterapia, trabalho cognitivo comportamental, aconselhamento para exercícios

[1] Fonte: autoria própria.

domiciliares, posturais e ergonômicas no trabalho e atividade física, manutenção do controle da cefaleia primária com o neurologista.

A farmacoterapêutica proposta para o tratamento foi: Sumax® 50 mg (abortivo de enxaqueca) e Cloridrato de ciclobenzaprina 5mg.

O seguinte tratamento fisioterápico foi proposto: duas sessões semanais de fisioterapia: um dia com 30 minutos de Tens “parâmetro Analgesia já programado no aparelho” e um dia com fisioterapia, com a seguinte sessão:

1) Agulhamento a seco nos pontos que eram mais familiares a sua queixa de dor de cabeça (temporal anterior e masseter bilateral).
2) Alongamento intra oral (relaxamento facial).
3) Aplicação de laser de baixa intensidade 6j na área muscular onde havia sido feito o agulhamento, com distância de 1mm por 1 minuto em cada ponto (Figura 2).
4) Liberação miofacial em temporal bilateral.
5) Alongamento passivo dos músculos trapézio e esternocleidomastóideo.
6) Orientações para exercícios caseiros: exercícios mandibulares; inicialmente para relaxamento da musculatura e posteriormente para reforço, alinhamento e estabilidade articular; compressa quente na face em masseter e temporal anterior.
7) Orientações para atividade física geral, principalmente aeróbico.
8) Uso do dispositivo interoclusal.



Figura 2: Aplicação de laser de baixa intensidade.[2]

[2] Fonte: autoria própria.

4 RESULTADOS

A cada um mês e meio, a paciente era reavaliada quanto ao grau de dor dos PGM que lhe causavam a dor de cabeça e reavaliação dos medicamentos. Analisando o gráfico (Figura 3), é “gritante” a melhora do quadro de dor e consequentemente da qualidade de vida geral da paciente.

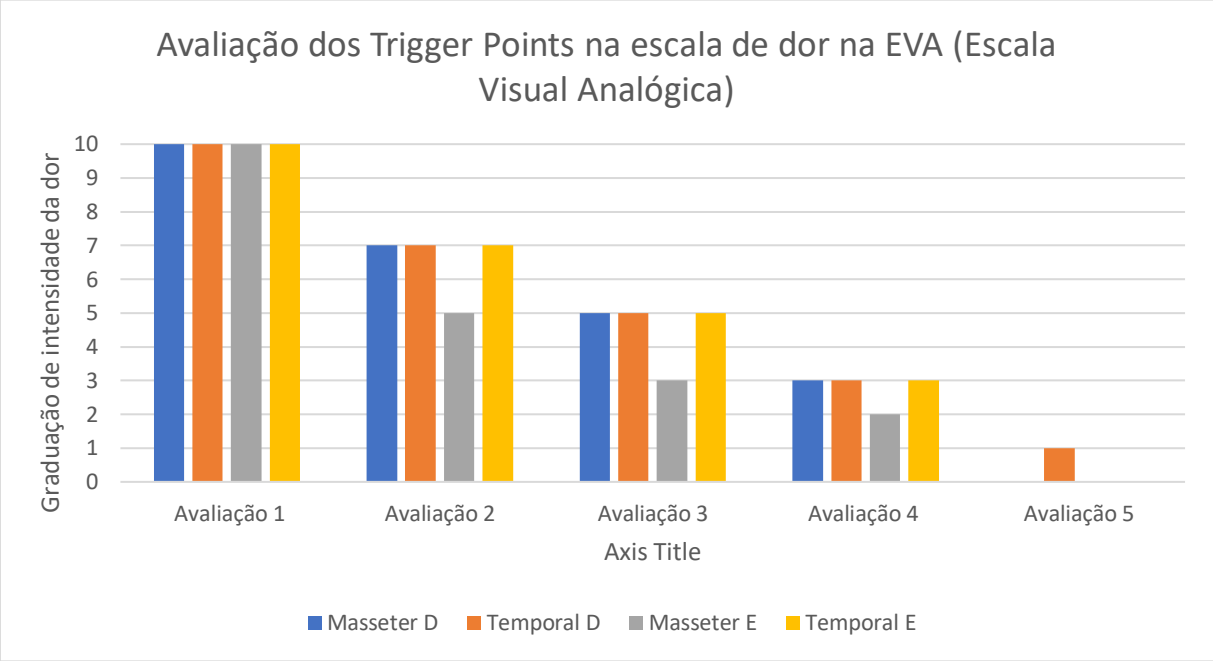

Figura 3: Avaliação dos PGM na escala de dor na Escala Visual Analógica.[3]

A paciente que antes tinha dor de cabeça todos os dias, passou a ter dor (cefaleia primária) a cada 15 dias chegando a 20 dias sem queixa. Observamos então o quanto a cefaleia secundária pode disparar a primária e aumentar a frequência das cefaleias. Além disso, não conseguia realizar atividade física, pois reclamava que era um fator provocador da dor, hoje faz caminhada e pula corda três vezes por semana. Relata melhora da qualidade de sono e redução do estresse e ansiedade no dia a dia.

[3] Fonte: autoria própria.

5 CONCLUSÃO

As dores de cabeça são sintomas frequentemente apontados pelos pacientes que sofrem de DTM. Alguns estudos recentes demonstraram uma relação significativa entre cefaleia e sinais e sintomas de DTM, especificamente com dor miofascial. Quando essa associação ocorre, o tratamento deve ser direcionado para a dor miofascial, que é a causa do problema, ou, com certeza, resultará em insucesso e prejuízos para o paciente.

Ainda são necessários mais estudos sobre parâmetros e para avaliar o quanto os PGM podem influenciar pacientes com cefaleia primária.

REFERÊNCIAS BIBLIOGRÁFICAS

CAMERO, J. F. et al. Short-Term Effects of Dry Needling of Active Myofascial Trigger Points in the Masseter Muscle in Patients With Temporomandibular Disorders. **Journal of Orofacial Pain**, v. 24, n. 1, 2010.

DONNARUMMA, M. D. C. et al. Disfunções temporomandibulares: Sinais, sintomas e abordagem multidisciplinar. **Rev. CEFAC**, v. 12, n. 5, p. 788-794, set./out. 2010.

FEHRENBACH, J.; SILVA, B. S. G.; BRONDANI, L. P. A associação da disfunção temporomandibular à dor orofacial e cefaleia. **Journal of Oral Investigations**, Passo Fundo, v. 7, n. 2, p. 69-78, ago. 2018.

GROSSMANN, E. et al. O uso da estimulação elétrica nervosa transcutânea na disfunção temporomandibular. **Rev Dor**, São Paulo, v. 13, n. 3, p. 271-6, jul./set. 2012.

JAFRI, M. S. Mechanisms of Myofascial Pain. **International Scholarly Research Notices**, 2014.

LAS PEÑAS, C. F.; NIJS, J. Trigger point dry needling for the treatment of myofascial pain syndrome: current perspectives within a pain neuroscience paradigm. Journal of Pain Research, 2019.

LIST, T.; JENSEN, R. H. Temporomandibular disorders: Old ideas and new concepts. **Cephalalgia**, v. 0, n. 0, p. 1-13, 2017.

MALUF, S. A. et al. Exercícios terapêuticos nas desordens temporomandibulares: uma revisão de literatura. **Fisioterapia e Pesquisa**, São Paulo, v. 15, n. 4, p. 408-15, out./dez. 2008.

MENEZES, M. S. et al. Correlação entre cefaleia e disfunção temporomandibular. **Fisioterapia e Pesquisa**, São Paulo, v. 15, n. 2, p. 183-7, abr./jun. 2008.

MENSE, S.; SIMONS, D. G.; RUSSEL, J. I. **Dor Muscular - Natureza, Diagnóstico e Tratamento.** 1.ed. Manole, 2008. 473p.

OLIVEIRA, K. B. et al. A abordagem fisioterapêutica na disfunção da articulação temporomandibular. Revisão da literatura. **Med Reabil**, v. 29, n. 3, p. 61-4, 2010.

REIS, G. M. **Agulhamento seco no tratamento da dor miofascial por ponto gatilho nos músculos mastigatórios - masseter e temporal: relato de caso.** 2018. 45f. Monografia (Bacharelado em Odontologia). Faculdade Maria Milza. Governador Mangabeira, 2018.

SHIMADA, A. et al. Effects of exercise therapy on painful temporomandibular disorders. **J Oral Rehabil**, v. 46, p. 475–481, 2019.

SHINOZAKI, E. B. et al. Avaliação eletromiográfica de pacientes com DTM após a laserterapia. **RGO**, Porto Alegre, v. 54, n. 4, p. 334-339, out./dez. 2006.

TEIXEIRA, C.; SOUZA, T. M. **Intervenção fisioterapêutica na cefaleia relacionada à DTM.** 2015. 24f. Trabalho de Conclusão de Curso (Fisioterapia). Faculdade De Ciências Da Educação E Saúde – FACES, Centro Universitário De Brasília. Brasília, 2015.

VALLE, R. T.; GROSSMANN, E. Disfunções Temporomandibulares - **Novas Perspectivas**. 1.ed. Tota, 2019. 464p.

YENG, L. T.; KAZIYAMA, H. H.; TEIXEIRA, M. J. Síndrome dolorosa miofascial. **JBA**, Curitiba, v. 3, n. 9, p. 27-43, jan./mar. 2003.

ZAMPERINI, C. A. et al. Management of headache related to myofascial pain: clinical case report. **Rev Odontol UNESP**, v. 34, n. 1, p. 31-6, 2005.