FACULDADE DE SETE LAGOAS

PÓS GRADUAÇÃO EM IMPLANTODONTIA

Emilia Gomes Costa

CIRURGIA GUIADA NA INSTALAÇÃO DE IMPLANTES DENTARIOS: RELATO DE CASO

Sete Lagoas

2025

FACULDADE DE SETE LAGOAS

PÓS GRADUAÇÃO EM IMPLANTODONTIA

Emilia Gomes Costa

CIRURGIA GUIADA NA INSTALAÇÃO DE IMPLANTES DENTARIOS: RELATO DE CASO

Trabalho de conclusão de curso apresentado à Faculdade de Sete Lagoas-FACSETE, como parte dos requisitos necessários para obtenção de título de Especialista em Implantodontia.

Orientador: Takeshi Kato Segundo

Sete Lagoas

2025

FOLHA DE APROVAÇÃO

Monografia intitulada “CIRURGIA GUIADA NA INSTALAÇÃO DE IMPLANTES DENTARIOS: RELATO DE CASO” de autoria da aluna EMILIA GOMES COSTA, como pré requisito a obtenção do título de especialista em Implantodontia.

Aprovada em 13/03/2025 pela banca constituída dos seguintes professores:



Takeshi Kato Segundo

Sete Lagoas

2025

RESUMO

A instalação de implantes osseointegrados é uma solução eficaz para pacientes com edentulismo parcial ou total, mas apresenta desafios, como a necessidade de considerar fatores anatômicos e o volume ósseo durante o procedimento. A *cirurgia guiada* surgiu como evolução técnica, aumentando a precisão e previsibilidade por meio do uso de dispositivos de planejamento digital e guias personalizados baseados em tomografias computadorizadas de feixe cônico (TCFC). Esses guias facilitam a execução da cirurgia, reduzindo o tempo operatório, o desconforto pós-operatório e a taxa de complicações. Apesar de apresentar inúmeras vantagens em termos de precisão e eficiência, ainda existem desafios, como a estabilização do guia durante o procedimento, a curva de aprendizado para dentistas e equipe técnica, custos adicionais e erros relacionados à qualidade da imagem ou planejamento inadequado. O objetivo deste trabalho é demonstrar um relato de caso em que uma paciente foi submetida ao planejamento e execução da cirurgia guiada após extração de dentes e enxerto ósseo.

Palavras-chave: Cirurgia guiada, Implante dental, odontologia digital, STL, Dicom.

Abstract

The placement of osseointegrated implant is na effective solution for patients with partial or total edentulism. But it presents challenges, such as the need to consider anatomical factors and bone volume during the procedure. Guided surgery emerged as a technical devices and customized guuides based on cone beam computed tomography. These guides facilite the execution of the surgeruy, reducing operative time, postoperative discomfort and the rate of complications. Despite presenting numerous advantages in terms of precison and efficiency, these are still challenges, such as guide stabilization during the procedure, the learning curve for dentists and tehchnical staff, additional costs and erros related to image quality or inadequate planning. The aim of this study is to demonstrate a case report in wich a patient underwent guided surgery planning and execution after tooth extraction and boné grafting.

Keywords: Guided surgery, dental implants, digital odontology, STL, Dicom.

LISTA DE FIGURAS

FIGURA 1…… 10
FIGURA 2……11
FIGURA 3……11
FIGURA 4……12

SUMARIO

RESUMO …… 6
ABSTRACT …… 7
INTRODUÇÃO …… 8
APRESENTAÇÃO DO CASO…… 10
DISCUSSÃO …… 12
CONCLUSÃO …… 14

1. INTRODUÇÃO

A perda de dentes é um problema comum que traz consigo desafios significativos para as funções estéticas e mastigatórias. O implante dentario é uma técnica odontológica consolidada, surge como uma solução eficaz para restaurar tanto a função quanto a estetica e função do paciente (SCHNUTENHAUS et al., 2021). O objetivo primordial do implante dentário é substituir o dente perdido com um elemento protético que imita a raiz e a coroa do dente natural, garantindo não apenas a recuperação estética, mas também a funcionalidade mastigatória, proporcionando uma reabilitação oral satisfatória e completa (MISCH et al., 2008).

O sucesso do implante dentário dependia da tomada de decisões durante o procedimento cirúrgico, o que resultava em uma maior incidência de erros (MACEDO et al., 2018). No entanto, com o avanço das tecnologias, o planejamento digital e a cirurgia guiada surgiram como alternativas precisas e eficazes para reduzir complicações (MISTRY et al., 2021). A cirurgia guiada, que envolve o uso de guias cirúrgicos personalizados baseados em planejamento virtual, tem se tornado cada vez mais relevante na odontologia moderna. Essa técnica permite uma inserção mais precisa dos implantes, reduzindo a necessidade de decisões intraoperatórias e aumentando a previsibilidade do procedimento, o que resulta em menor risco de falhas (SCHUBERT et al., 2019).

Para adaptar as diferentes condições clinicas os guias cirúrgicos podem ser classificados em três categorias: muco-suportada, dento-suportada e osso-suportada. A abordagem muco-suportada é benéfica em pacientes edêntulos, enquanto a dento-suportada utiliza os dentes remanescentes do paciente em procedimentos de implantação individual. A modalidade osso-suportada é indicada quando a mucosa não permite a abordagem muco-suportada, proporcionando um suporte sólido através de uma incisão que expõe o osso subjacente. Essas opções destacam a versatilidade do guia cirúrgico, adaptando-se às necessidades específicas de cada paciente (MORA; CHENIN e ARCE, 2014). O guia cirúrgico deve permitir ao profissional posicionar o implante com precisão na posição desejada com tolerância mínima que seja não flexível e permaneça estável durante o procedimento cirúrgico (VAN ASSCHE, N. et.al 2007).

O objetivo deste estudo é descrever um caso clínico de uma cirurgia guiada na região anterior da maxila e mostrar as vantagens da técnica.

2. DESCRIÇÃO DO CASO

Paciente sexto feminino, de 55 anos de idade, procurou a clínica para avalição para implantes, a paciente relatou que havia extraído alguns dentes e feito enxerto ósseo há 6 meses atrás, ao exame clinico a paciente apresentava ausência dos dentes 12,11, 21 e 22 e usava uma prótese provisória acrílica removível. Ao exame de radiografico identificamos regiões de radiopacas compatíveis com enxertos ósseos nos alvéolos.

Planejamento Cirúrgico

Para o planejamento do caso, o primeiro passo envolveu a obtenção de um tomografia computadorizada para avaliação tridimensional das estruturas anatômicas. A segunda etapa foi a realização de escaneamento intra oral para aquisição de modelo digital. Com esses dados, foi realizada uma simulação do procedimento utilizando software de planejamento, que permitiu determinar o tipo e o número de implantes necessários, bem como a posição ideal de cada um, garantindo a angulação correta e o espaçamento adequado para futuras próteses (fig.1 e 2). Com base no planejamento digital foi fabricado guia cirúrgico em resina acrílica utilizando uma impressora 3D para garantir a precisão e a adaptação aos arcos dentários do paciente (fig.4).

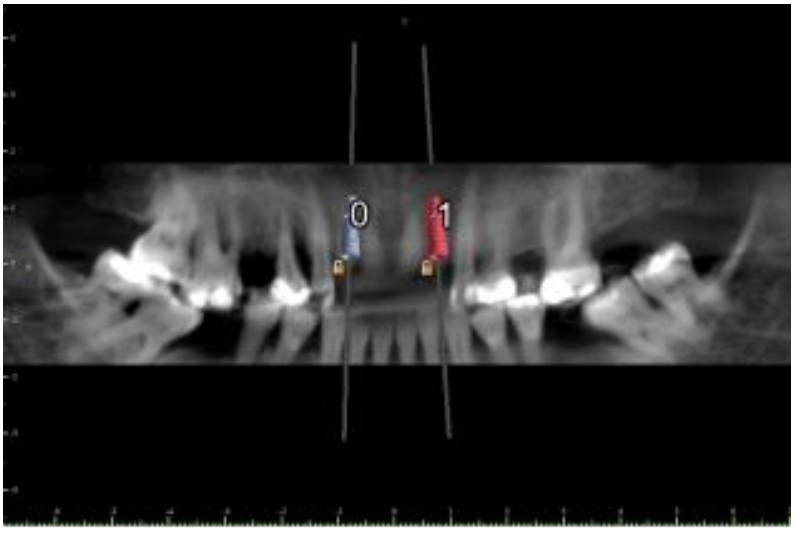

Figura 1 – Planejamento digital com inserção dos implantes.

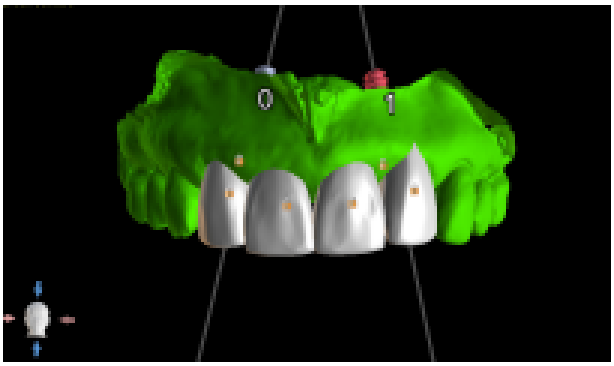

Figura 2 – Planejamento digital protético.

Execução da Cirurgia Guiada

Antes do procedimento cirúrgico propriamente dito, procedeu-se a prova e adaptação do guia cirúrgico no paciente. Essa etapa tem como objetivo verificar a adaptação, retenção e estabilidade do guia (Fig.3).

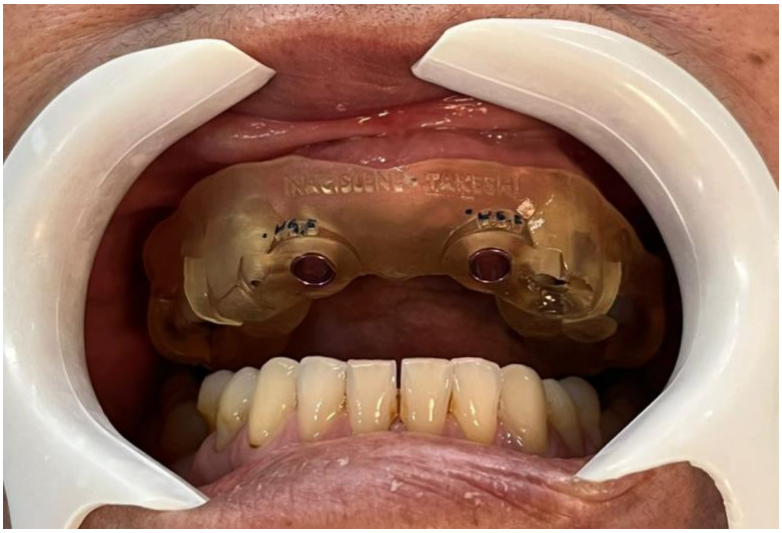

Figura 3 - Guia cirúrgico confeccionado e realizando sua prova.

Após essa etapa o guia foi colocado sob imersão em solução de clorexidina 2% por 30 minutos. Após correta antissepsia intra e extra oral e anestesia da região foi realizado a instalação do guia cirúrgico iniciou-se a fresagem, foi usado o kit Epikut Guided Surgery Sin Implant System. Não foi necessário realizar incisão ou usar o

extrator de mucosa (instrumental usado para remoção detecido mole). O início da fresagem foi realizado com a broca lança, eseguiu correta sequencia de fresas ate o diametro 3,3 mm, com irrigação abundante com soro fisiológico 0,9%, Após a fresagem instalou-se os implantes (Epikut cone morse 3,8x11,5) ambos obtiveram torque maior que 32 N o que possibilitou a instalação imediata de cicatrizadores. Não foi necessário sutura (Fig.4).



Figura 4 - Aspecto clínico final da cirurgia.

3. DISCUSSÃO

O planejamento pré-operatório é essencial para o sucesso das reabilitações orais com implantes. Nesse contexto, a cirurgia guiada permite um planejamento detalhado do processo de colocação dos implantes, utilizando imagens geradas por tomografia computadorizada (TC) e softwares especializados na manipulação e reconstrução dessas imagens (OZAN et al. 2009). Alinhados ao plano de tratamento protético, a cirurgia guiada se torna ferramenta valiosa nos procedimentos de reabilitação. Com essa abordagem, próteses provisórias podem ser confeccionadas previamente, permitindo que provisorioas ja sejam instalalas logo após a cirurgia, o que contribui para a redução de tempo e custos, além de aprimorar os resultados clínicos, especialmente na zona estética (GRANDI T. et. al. 2014)

TALLARICO et al. (2018) realizaram um estudo clínico randomizado de 5 anos para comparar as diferenças entre a colocação de implantes por meio da técnica manual e pela cirurgia guiada. Os resultados mostraram que apesar de que ambas as abordagens foram eficazes durante o período de acompanhamento a dor e o edema pós-operatórios foram significativamente menores na técnica de cirurgia guiada.

Apesar das inúmeras vantagens técnica de cirurgia guiada não está isenta de limitações. Em primeiro lugar, a curva de aprendizado associada à implementação desse novo método é significativa, tanto para o dentista quanto para a equipe técnica. A necessidade de familiarização com o software de planejamento, o manuseio de guias cirúrgicos e o processo de manufatura desses guias aumenta o tempo dedicado ao planejamento pré-cirúrgico. Esse fator pode tornar o tempo de planejamento consideravelmente maior em comparação com os protocolos tradicionais de cirurgia de implantes (COLOMBO et al., 2017). Além disso, o uso de tecnologia avançada implica custos adicionais relacionados à formação da equipe, aquisição de equipamentos específicos e realização dos guias cirúrgicos, o que pode ser um desafio econômico para muitas clínicas e pacientes (LALEMAN et al., 2016).

De acordo com GARGALLO-ALBIOL et al. (2019), além do maior custo e tempo, outra desvantagem é a dificuldade de realizar o procedimento em pacientes que apresentam restrição na amplitude de abertura bucal. Isso pode acarretar dificuldades tanto na adaptação do guia cirúrgico quanto inviabilizar a utilização da broca durante a cirurgia.

LALEMAN et al., 2016; em sua revisão sistemática de cirurgias guiadas em maxilas edeuntulas apontou a possibilidade de erros durante a execução da cirurgia guiada. Apesar dos avanços tecnológicos significativos no uso da tomografia computadorizada de feixe cônico (TCFC) e nos softwares de planejamento e manufatura de guias cirúrgicos, podem ocorrer falhas na aquisição de imagens (por exemplo, qualidade reduzida ou presença de artefatos), bem como erros durante o planejamento e a fabricação dos guias. Esses erros podem comprometer a precisão da cirurgia, lembrando que nem mesmo os sistemas guiados estão livres de falhas.

4. CONCLUSÃO

A técnica guiada permitiu a execução dos furos de perfuração com alta precisão, reduzindo a manipulação do tecido ósseo e diminuindo o risco de complicações, como a perfuração acidental do seio maxilar ou o comprometimento do nervo alveolar inferior. Além disso, observou-se uma redução significativa no tempo cirúrgico em relação à abordagem convencional, o que resultou em menor desconforto durante o procedimento. No entanto, ainda existem algumas limitações, como a necessidade de o cirurgião-dentista estar bem familiarizado com a técnica, o que pode impactar a sua aplicação, além de possíveis falhas na aquisição das imagens para o planejamento, que são suscetíveis a erros. Outro desafio é a limitação na abertura bucal do paciente, que pode interferir na execução do procedimento.

REFERÊNCIAS

COLOMBO M, MANGANO C, MIJIRITSKY E, KREBS M, HAUSCHILD U, FORTIN T. Clinical applications and effectiveness of guided implant surgery: a critical review based on randomized controlled trials. BMC Oral Health. 2017 Dec 13;17(1):150.

GARGALLO-ALBIOL, J. et al. Advantages and disadvantages of implant navigation surgery. A systematic review. Annals Of Anatomy - Anatomischer Anzeiger, v. 225, n. 8, p. 1-10, set. 2019.

GRANDI T, GUAZZI P, SAMARANI R, MAGHAIREH H, GRANDI G. One abutment-one time versus a provisional abutment in immediately loaded post-extractive single implants: a 1-year follow-up of a multicentre randomised controlled trial. Eur J Oral Implantol. 2014 Summer;7(2):141-9. PMID: 24977249.

LALEMAN I, BERNARD L, VERCRUYSSEN M, JACOBS R, BORNSTEIN MM, QUIRYNEN M. Guided Implant Surgery in the Edentulous Maxilla: A Systematic Review. Int J Oral Maxillofac Implants. 2016;31 Suppl:s103-17.

MACEDO, T. T. A. M. et al. Cirurgia de implantes guiada por computador: relato de caso clínico. Journal Of Dentistry & Public Health, v. 9, n. 2, p. 161-169, 25 jun. 2018.

MISTRY A, UCER C, THOMPSON JD, KHAN RS, KARAHMET E, SHER F. 3D Guided Dental Implant Placement: Impact on Surgical Accuracy and Collateral Damage to the Inferior Alveolar Nerve. Dent J (Basel). 2021 Sep 2;9(9):99.

MORA, M. A.; CHENIN, D. L.; ARCE, R. M. Software Tools and Surgical Guides in Dental-Implant-Guided Surgery. Dental Clinics Of North America, v. 58, n. 3, p. 597-626, jul. 2014.

MISCH, CARL E. DDS, MDS; PEREL, MORTON L. DDS, et al.. Implant Success, Survival, and Failure: The International Congress of Oral Implantologists (ICOI) Pisa Consensus Conference. Implant Dentistry 17(1):p 5-15, March 2008.

ORENTLICHER, G.; GOLDSMITH, D.; ABBOUD, M. Computer-Guided Planning and Placement of Dental Implants. Atlas Of The Oral And Maxillofacial Surgery Clinics, v. 20, n. 1, p. 53-79, mar. 2012.

OZAN O, TURKYILMAZ I, ERSOY AE, MCGLUMPHY EA, ROSENSTIEL SF. Clinical accuracy of 3 different types of computed tomography-derived stereolithographic surgical guides in implant placement. J Oral Maxillofac Surg. 2009 Feb;67(2):394-401.

SCHNUTENHAUS S, WAGNER M, EDELMANN C, LUTHARDT RG, RUDOLPH H. Factors Influencing the Accuracy of Freehand Implant Placement: A Prospective Clinical Study. Dent J (Basel). 2021 May 10;9(5):54.

SCHUBERT O, SCHWEIGER J, STIMMELMAYR M, NOLD E, GÜTH JF. Digital implant

planning and guided implant surgery - workflow and reliability. Br Dent J. 2019 Jan 25;226(2):101-108.

VAN ASSCHE N, VAN STEENBERGHE D, GUERRERO ME, HIRSCH E, SCHUTYSER F, QUIRYNEN M, JACOBS R. Accuracy of implant placement based on pre-surgical planning of three-dimensional cone-beam images: a pilot study. J Clin Periodontol. 2007 Sep;34(9):816-21.