FACULDADE SETE LAGOAS – FACSETE
CURSO DE ESPECIALIZAÇÃO EM ENDODONTIA

RAÍSSA MEDEIROS DE OLIVEIRA

TRATAMENTO ENDODÔNTICO EM DENTE MOLAR EM FORMA DE “C”: RELATO DE CASO

RECIFE – PE

2021

RAÍSSA MEDEIROS DE OLIVEIRA

TRATAMENTO ENDODÔNTICO EM DENTE MOLAR EM FORMA DE “C”: RELATO DE CASO

Monografia apresentada ao curso de Especialização *Lato Sensu* da Faculdade Sete Lagoas - FACSETE como requisito parcial para conclusão do Curso de Especialização em Endodontia.

Orientador: Prof. Mestre e Especialista em Endodontia Alessandra Souza Leão Costa Lima

RECIFE – PE

2021

FACULDADE SETE LAGOAS - FACSETE

Monografia intitulada " Tratamento Endodôntico em Dente Molar em forma de “C”: Relato de Caso clínico de autoria da aluna Raissa Medeiros de Oliveira aprovada pela banca examinadora constituída pelos seguintes professores

Aprovado em 17/09/21 pela banca constituída dos seguintes professores:

Aline Pimentel Silva

Prof. MSc. Aline Pimentel Silva

Vanessa Lessa C. de Araújo

Profa. Dra. Vanessa Lessa Cavalcanti de Araújo

Alessandra

Profa. MSc. Alessandra Souza Leão Costa Lima

RECIFE 17 de setembro, de 2021.

“A Endodontia deve ser ensinada da anatomia para os instrumentos, e não dos instrumentos para a anatomia”.

Francisco José de Souza Filho – FOP - UNICAM

RESUMO

O tratamento endodôntico é de grande relevância para a saúde bucal do ser humano, que vai além da estética, por ser uma ciência etiológica que estuda as causas das doenças existentes dentro do dente. Assim, o endodontista pode tentar solucionar possíveis dores ou doenças irreversíveis no paciente através dos procedimentos endodônticos. Com isso, o objetivo deste trabalho foi relatar um tratamento endodôntico em dente molar com forma de “C”. Este relato de caso foi realizado em uma paciente de 57 anos que procurou a clínica de pós graduação, onde a mesma foi encaminhada devido as limitações anatômicas do seu dente. Onde foi realizado já de início anamnese para a obtenção de informações mais precisas sobre a saúde oral e sistêmica da paciente que se encontrava saudável para dar continuidade ao tratamento, e após o raio X do elemento 38 e sua abertura, foi solicitado uma Tomografia de Feixe Cônico, a partir daí foi descoberto que a anatomia interna do dente era em forma de C. Sendo assim, um bom diagnóstico, modelagem e obturação são sempre um grande desafio, onde se faz necessário o uso de técnicas de instrumentação e obturação avançadas para alcançar o sucesso endodôntico desejado.

Palavras-chaves: Canal Radicular. Polpa Dentária. Endodontia.

ABSTRACT

Endodontic treatment is of great relevance for human oral health, which goes beyond aesthetics, as it is an etiological science that studies the causes of diseases within the tooth. Thus, the endodontist can try to solve possible pain or irreversible diseases in the patient through endodontic procedures. Thus, the aim of this study was to report an endodontic treatment in a "C"-shaped molar tooth, this case report was carried out in a 57-year-old patient who sought the postgraduate clinic, where she was referred due to anatomical limitations of your tooth. Where anamnesis was carried out from the beginning to obtain more precise information about the oral and systemic health of the patient who was healthy to continue the treatment, and after the X-ray of element 38 and its opening, a Beam Tomography was requested Conical, from then on it was discovered that the internal anatomy of the tooth was C-shaped. Therefore, a good diagnosis, modeling and filling are always a great challenge, where it is necessary to use advanced instrumentation and filling techniques to achieve the desired endodontic success.

Keywords: Root Canal. Dental Pulp. Endodontics.

SUMÁRIO

1 INTRODUÇÃO..... 07
2 RELATO DE CASO CLÍNICO..... 09
3 DISCUSSÃO..... 12
3.1 Anatomia externa e interna dos molares..... 14
3.2 Molar em forma de c..... 14
3.3 As dificuldades no tratamento endodôntico de molares em forma de "c"..... 15
4 CONCLUSÃO..... 18
REFERÊNCIAS..... 19

1 INTRODUÇÃO

É indiscutível que na Odontologia, a Endodontia é a especialidade inerente para a saúde bucal dos pacientes que buscam tratamento de canais ou diagnosticar possíveis doenças. Por ser uma área que envolve a etiologia que estuda as causas das infecções dentro do dente, ela promove a preservação através do diagnóstico, prognóstico e tratamento especializado de possíveis alterações na polpa dentária de forma a evitar também o avanço de doenças na raiz e nos tecidos periapicais. (GAVINI, 2018, p.12).

Com isso, o endodontista além de fazer com que o paciente se sinta mais confortável, deve adquirir conhecimento sobre a formação anatômica dentária, sobres os tipos de canais e como combater possíveis infecções, além dos procedimentos corretos para o tratamento das cáries dentárias profundas. (COSTA, 2019, p. 03).

Assim, o molar inferior pode ser de difícil execução, devido à falta de identificação das variações complexas da morfologia do seu canal radicular. A alta incidência de múltiplos canais em primeiros molares inferiores pode explicar o insucesso deste tratamento no referido grupo dentário. (SIQUEIRA, 2012, p.15).

Ressalta-se a importância de uma cuidadosa interpretação de radiografias anguladas, o uso de imagens tridimensionais, bem como a preparação adequada da cavidade de acesso, e uma detalhada exploração dos canais radiculares, pois é comum em molares inferiores, a presença de múltiplos canais radiculares, deltas apicais e canais laterais. Além disso, a cavidade de acesso é relativamente pequena, o que resulta em um menor campo de visão, podendo acarretar um tratamento endodôntico inadequado. (COSTA, 2019, p.03).

Segundo Silveira e Haas (2012, p.06) o tratamento endodôntico de um molar em forma de "C" apresentam algumas características peculiares dificultando assim uma boa limpeza de toda região interna do dente. Características essas como, maior probabilidade de remoção parcial de tecidos pulpares e a possível obturação deficiente, por apresentar canais muito estreitos e região istmo, podendo nessa região ficarem espaços vazios, além da maior chance de perfuração no assoalho da câmara pulpar.

Portanto, o objetivo deste trabalho foi relatar um tratamento endodôntico em dente molar com forma de “C”, assim, vale ressaltar que um bom planejamento de todas as etapas do tratamento é indispensável para a obtenção do sucesso na saúde

bucal do paciente, para que isso ocorra de maneira eficaz vale salientar que obter o conhecimento sobre a endodontia e a relevância que pode proporcionar a saúde dos pacientes fica indispensável. (COSTA, 2019, p.03).

2 RELATO DE CASO CLÍNICO

Paciente M. C. M. L. do gênero feminino, 57 anos procurou a clínica de Endodontia do Centro de Pós-Graduação em Odontologia, na cidade de Recife – Pernambuco, e na primeira consulta foi feita a avaliação do elemento dentário terceiro molar inferior esquerdo (38) por meio da anamnese para obter todas as informações sobre a saúde oral e sistêmica da paciente, onde através do histórico médico da paciente a mesma se encontrava saudável, estando assim apta para procedimentos clínicos.

A mesma tinha sido encaminhada por outro colega dentista devido a limitação da anatomia interna do canal endodôntico sugestiva em forma de C. Sua queixa principal consistia em dor provocada e de intensidade curta, tendo relatado sua necessidade de realizar o tratamento endodôntico.

Em seguida, foram realizados testes do frio usando EndoIce (Maquira, Brasil), respondendo de forma positiva. Ao exame de percussão vertical e horizontal ambos apresentaram sintomáticos, tendo assim um diagnóstico como pulpite irreversível. Através do exame radiográfico pode-se constatar ausência de lesão periapical. (FIG.01)

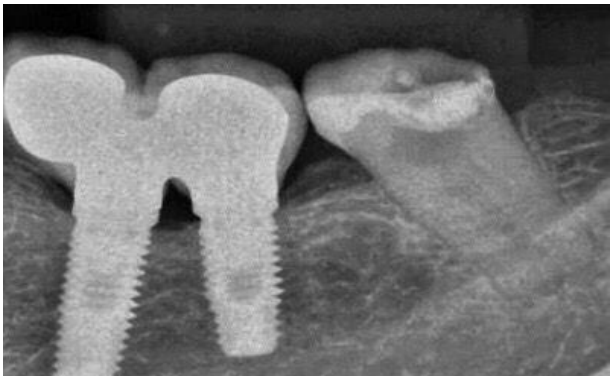

Figura 01 – Raio x inicial do elemento 38 ao chegar na clínica
Fonte: Evidência da própria autora

Logo após foi realizada a anestesia infiltrava Lidocaína a 2% com epinefrina (Alphacaine, DFL, Rio de Janeiro, RJ, Brasil) e o isolamento absoluto com lençol de borracha (AllPrime, São José – SC) com o grampo 14 (Golgran, São Caetano do Sul/SP), em seguida a abertura coronária foi executada com broca diamantada esférica 1014 (KG Sorensen, Cotia/SP, Brasil). (FIG.02)

No momento seguinte foi feito a irrigação da câmara pulpar com hipoclorito de sódio a 2,5% (Asfer, São Caetano do Sul, Brasil), com auxílio de uma seringa plástica

descartável de 5 ml (Descarpack, Paulista/PE) e agulhas Navitip (Ultradent, Indaiatuba/SP). A localização dos canais foi feita com lima manual C-pilot #8 (VDW, Munique, Alemanha). Foi colocado a medicação tricresol formalina (Biodinamica, Ibiporã-PR, Brasil) e cimento de ionômero de vidro restaurador (DFL, Rio de Janeiro) como material restaurador provisório. Sendo solicitado uma Tomográfica Computadorizada de Feixe Cônico. (FIG. 03).



Figura 02 – Abertura Coronária, mostrando anatomia interna em C
Fonte: Evidência tirada pela própria autora

Na segunda sessão após o retorno da paciente foi analisado com bastante cautela da tomografia que havia sido solicitada, sendo feito assim um bom planejamento, dando início ao tratamento endodôntico propriamente dito.

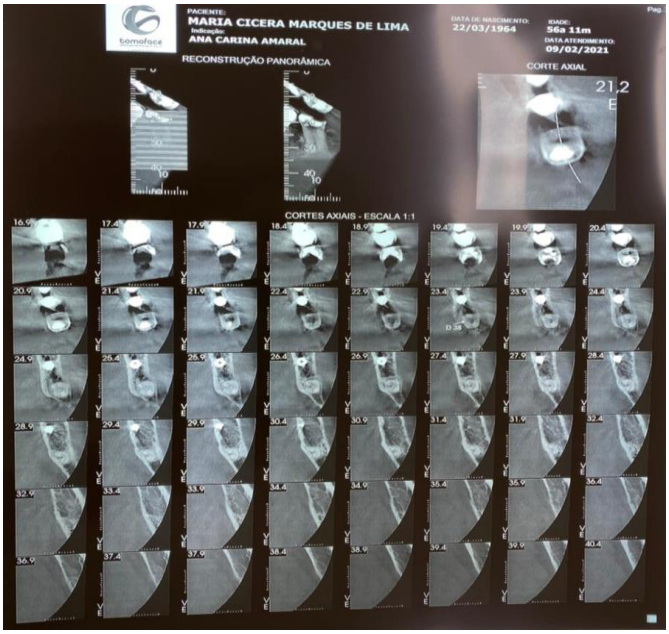

Figura 03- Tomografia de Feixe Cônico
Fonte: Evidência da própria autora

Então foi realizada a anestesia, o isolamento absoluto e utilizado o grampo 14, fazendo assim irrigação com hipoclorito de sódio. O glide-path manual foi feito com limas manuais c-pilot #8 e #10 (VDW, Munique, Alemanha) no CAD – 2mm, visto que o comprimento aparente dos canais mesial e distal eram 17mm. O refinamento das paredes dos canais radiculares foi realizado com auxílio da lima Proglide #16.02 (Dentsply Sirona, Pirassununga, SP, Brasil) e o sistema logic #15.05, #25.05, #30.05 (Easy Equipamentos Odontológicos, Belo Horizonte, Brasil) para preparo do terço cervical e médio dos canais radiculares.

A odontometria foi realizada com lima tipo Kerr #15 (Dentsply Sirona, Pirassununga, SP, Brasil) com auxílio do localizador eletrônico apical Romiapex A-15 (Romidan, Kiryat Ono, Israel) onde foi verificado que o CRD de ambos canais eram 16mm. Em seguida, foi realizado o preparo apical com limas logic #25.05 e #30.05 em ambos os canais, mesial e distal, sempre irrigando entre cada troca de lima com a solução irrigadora: hipoclorito 2,5%. Ao final do preparo mecânico, utilizou-se a lima XP endo finisher (FKG, La Chaux-de-Fonds, Suíça) para a limpeza e remoção de smear layer. Foi usado como medicação intracanal o hidróxidoH de cálcio Ultracal XS-Ultradent (Ultradent, Itaici – Indaiatuba, SP) e selado com material provisório ionômero de vidro (DFL, Rio de Janeiro)

Na terceira sessão, foi realizada anestesia, o isolamento absoluto e utilizado o grampo 14, foi feita irrigação com hipoclorito de sódio 2,5% para remoção do ultracal, recapitulação do canal mesial e distal com a lima foraminal #30.05. Em seguida foi realizado prova do cone extra longo Fx (ODOUS DE DEUS, Belo Horizonte, MG, Brasil) no canal distal. O cone foi calibrado com auxílio da régua calibradora (MK Life, São Paulo). No canal mesial utilizou-se o cone #35.04 (Dentsply, Petrópolis – RJ) (FIG.4)

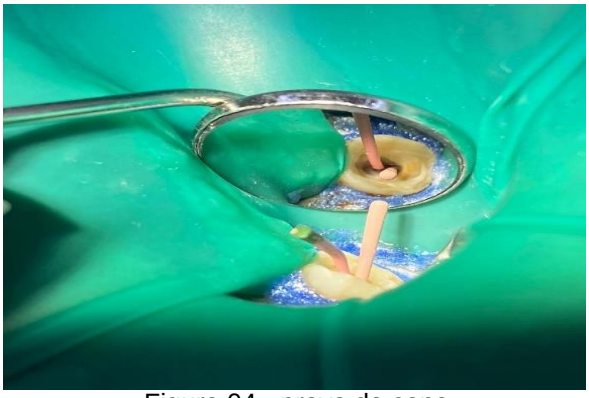

Figura 04 - prova do cone
Fonte: Evidência tirada pela própria autora

A imagem a seguir apresenta de forma mais precisa e visual a comprovação da prova do cone que foi realizada no elemento 38. (FIG.5)

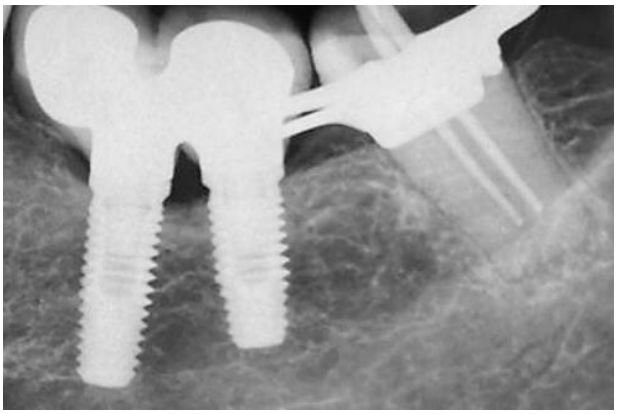

Figura 05 - Prova do cone de guta - percha
Fonte: Evidência tirada pela própria autora

Em seguida foi realizado o protocolo de irrigação ultrassônica passiva (PUI). Realizou três ciclos de 20 segundos com hipoclorito de sódio (2,5%), três ciclos de 20 segundos com ácido etilenodiamino tetra-acético (EDTA) a 17% e em seguida três ciclos por 20 segundos com NaOCl (2,5%) e irrigação com soro fisiológico ao final. Após isso, foi realizada secagem dos canais com pontas de papel absorvente de conicidade #30 (Dentsply Sirona, Pirassununga, SP, Brasil).(FIG.6)

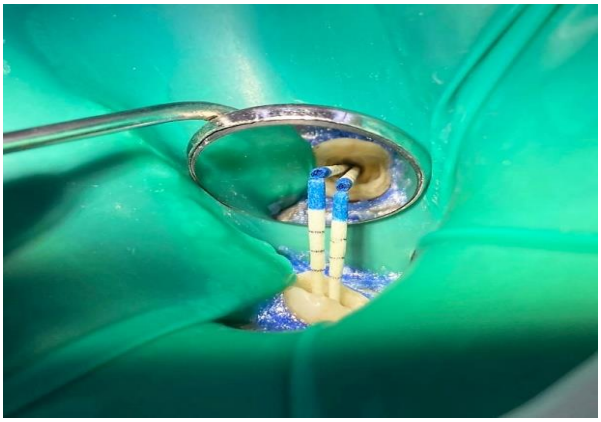

Figura 06 - Secagem dos canais com pontas de papel absorvente
Fonte: Evidência tirada pela própria autora

Depois foi realizado agitação do cimento endodôntico AH Plus (Dentsply Sirona, Pirassununga, SP, Brasil) com auxílio da ponta ultrassónica E1 (Helse, Santa Rosa de Viterbo – SP) para que o cimento endodôntico penetrasse nos canais secundários e na região de istmo.(FIG7)

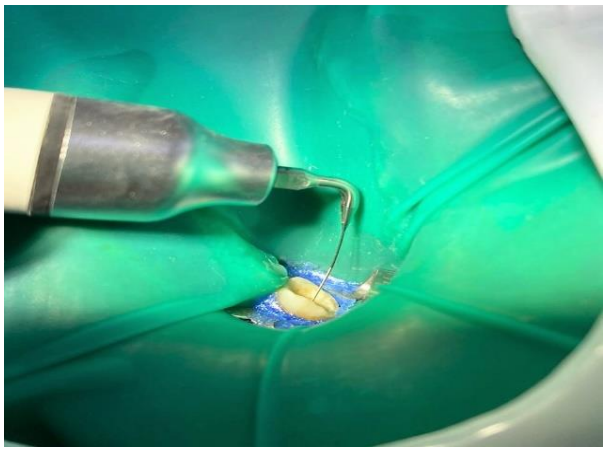

Figura 07 – ponta ultrassónica E1
Fonte: Evidência tirada pela própria autora

Por último foi realizado a obturação dos canais em técnica de cone único, utilizando o condutor de calor (ODOUS DE DEUS, Belo Horizonte, MG, Brasil) aquecido para remover o excesso de guta percha, e logo em seguida foi realizado a condensação vertical até alcançar a região cervical do canal radicular.

Ao concluir o tratamento endodôntico, foi realizado o selamento do canal com obturador provisório Coltosol (Villevie, Joinville-SC, Brasil) diretamente sob a guta e a restauração definitiva com Resina composta cor A2 (Dentsply Sirona, Pirassununga, SP, Brasil). (FIG.8)

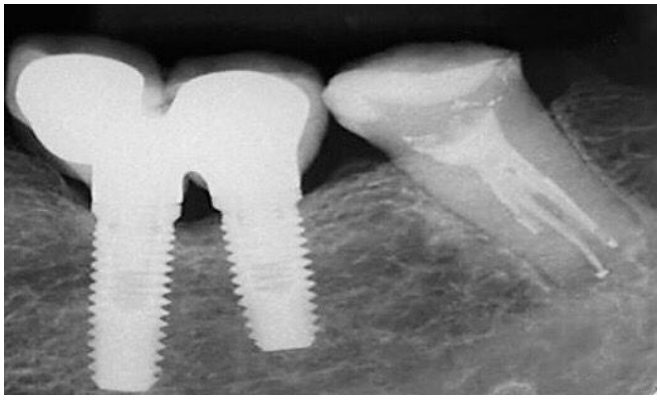

Figura 08 – obturação do canal em C
Fonte: evidência tirada pela autora

3 DISCUSSÃO

3.1 Anatomia Externa e Interna dos molares

Quando se trata de dentes molares, os riscos durante o tratamento endodôntico aumentam, devido a amplitude da câmera pulpar, a quantidade de canais existentes, sem contar que para localizá-los é preciso ter um domínio anatômico deste grupo dentário, devido as peculiaridades de curvaturas e o estreitamento entre eles. De acordo com Leonardo (2014, p.03) “passa a ser necessário que o profissional organize mentalmente, isto é, que o profissional imagine a conformação desse espaço endodôntico. Isto só é possível através do estudo da anatomia interna dos dentes”.

O conhecimento preciso da câmera pulpar e dos canais radiculares é fundamental para aumentar a porcentagem de sucesso endodôntico. Uma vez que a cavidade pulpar foge à nossa visualização direta, ou seja, não pode ser vista, mas apenas sentida por meio de nossa sensibilidade tátil. (LEONARDO, 2014, p.03).

Contudo, chama-se a atenção de todos os profissionais de Endodontia, para a personalização de cada caso com o uso de imagens por radiografias que auxiliam na observação da anatomia dentária, porém a tomografia de feixe cônico é de grande relevância, onde de forma minuciosa conseguimos identificar os problemas existentes dentro do dente de acordo com cada caso em particular, gerando mais segurança no diagnóstico, planejamento e execução do trabalho endodôntico. (COSTA, 2019, p.12).

3.2 MOLAR em forma de C

É comum que cada pessoa tenha em sua arcada dentária variações de tamanhos, formas, quantidade de raízes de cada dente. Quanto ao dente em forma de C no caso clínico apresentado, acaba por ser um tratamento complexo devido a atrésia, presença de curvaturas acentuadas ou mais de uma curvatura. (SIQUEIRA, 2012, p.26).

Isso exige que o endodontista examine detalhadamente o dente com auxílio de exame de imagem em terceira dimensão e em seguida execute um planejamento de tratamento. Segundo, Silva et al (2011, p.101), o formato de “C” é de difícil diagnóstico pelo método radiográfico convencional e somente pode ser confirmado com a exposição do assoalho da câmera pulpar, durante os procedimentos endodônticos”.

A variação anatômica em forma de C conhecida pelos especialistas como C-shaped Liewehr FR (1993) apud é encontrada com frequência no grupo dos molares. De acordo com Silva et al (2011, p.102) “sua morfologia consiste na configuração de uma anatomia em forma de fenda, o que dificulta a sua identificação radiográfica e também o seu tratamento, seja na limpeza, no preparo ou na obturação do sistema de canais radiculares”.

Por isso, esse tipo de padrão anatômico, precisa de cuidados e técnicas endodônticas adequadas para cada situação, pois segundo Vieira apud Silva (2011, p.101) “O possível risco de perfuração de uma molar em forma de “C”, quando da instrumentação na área do “C”, por conta de as paredes serem bem delgadas. O istmo de dentina que une as paredes distal e mesial é muito fino”. Assim, o uso apenas da radiografia se torna em algumas complexidades ineficiente, tornando a necessidade da tomografia de feixe cônico essencial.

Para a modelagem de um dente em forma de “C”, uma opção é instrumentar a área da fenda e, se presente, modelar separadamente o conduto isolado. Ademais a solução irrigadora empregada nesses casos assume papel extremamente necessário, em função de promover uma limpeza eficaz do sistema de canais radiculares. Silva et al (2011, p.101).

O profissional deve estar ciente antes de dar início ao tratamento endodôntico sobre as variações anatômicas do dente, das circunstâncias que levam aos pacientes a sofrem por causa da dor devido a infecção do canal, bem como ser capaz de realizar seu trabalho de maneira que consiga satisfazer o paciente dando-lhe mais segurança e confiança no trabalho. (HADDAD, 2018, p.28).

3.3 As dificuldades no Tratamento Endodôntico de Molares em forma de “C”

As dificuldades encontradas durante o tratamento endodôntico de um molar em forma de "C" é a maior probabilidade de remoção parcial de tecidos pulpares e a possível obturação deficiente em razão de ficarem espaços vazios, sem contar com a maior chance de perfuração no assoalho da câmara pulpar, pois, os molares são anormalidades radiculares que o profissional de endodontia deve estar ciente da sua existência embora ocorram inconstantemente. De acordo com SIQUEIRA, RÓÇAS, LOPES, ALVES, OLIVEIRA, ARMADA e PROVENZANO (2012, p.02) “O tratamento endodôntico apresenta três etapas principais de controle da infecção: o preparo

químico-mecânico, a medicação intracanal e a obturação do sistema de canais radiculares".

Após a remoção o Endodontista, deve finalizar o procedimento quando limpar o espaço pulpar e com os canais esvaziados, preparar para o preenchimento correto o mais breve possível. Porém, de acordo com ALVES, BARROS, DRAMANTE e SILVA (2011, p.28), a localização, o nível e o tamanho da perfuração, apresentando ou não contaminação vão ter uma influência no sucesso. Perfurações que melhor respondem ao tratamento são as que se localizam nas áreas proximais ou palatinas, já as que se encontram nas áreas vestibulares não apresentam uma resposta tão favorável, por conta da anatomia dessa região.

Ou seja, quanto mais próxima a perfuração ficar do radicular e distante da crista óssea, sempre em forma circular, o prognóstico do tratamento pode apresentar grandes resultados, pois a abertura do dente precisa ser realizada com cuidado e de menor tamanho. Segundo SIQUEIRA et al. (2012, p.01) "A necessidade de se prevenir ou controlar a infecção endodôntica, visando ao reparo das estruturas perirradiculares e ao restabelecimento da função dentária normal e da saúde bucal, forma a base sólida na qual se fundamenta a Endodontia Contemporânea".

De acordo com CARPENA (2015, p.12) Os casos mais comuns de polpa dentária que se encontra infeccionada ou morta são: dente quebrado, cárie profunda, dano no dente como traumas ou acidentes. E não sendo tratada pode causar danos à saúde não apenas bucal mais ao próprio organismo devido a contaminação bacteriana advindo da formação de pus na ponta da raiz dentro do osso maxilar, formando assim um abcesso que pode destruir o osso que protege o dente.

SIQUEIRA et al. (2012, p.01) As infecções endodônticas são causadas por biofilmes bacterianos intrarradiculares. Na infecção primária, muitas células bacterianas encontram-se em suspensão nos fluidos presentes na luz do canal principal, mas agregados bacterianos na forma de biofilmes são usualmente visualizados aderidos às paredes dentinárias do canal. A infecção pode se propagar para túbulos dentinários e para ramificações apicais, canais laterais, istmos e túbulos dentinários.

Com isso, o tratamento de molares em forma de C acontece por meio de várias etapas respeitando sempre as limitações emocionais, físicas e tempo dos

pacientes que dependendo do caso precise de várias consultas até alcançar o objetivo final do tratamento. (SILVA, 2011, p.15).

4 CONCLUSÃO

Em virtude dos fatos mencionados, a condição anatômica em “C”, tem a característica de ser anatomicamente mais complexa, exige cautela do Endodontista que acompanha o caso, mesmo que apresente dificuldades técnicas, quando corretamente abordada, permite o adequado tratamento endodôntico e reabilitação do dente.

Por isso, é preciso ter um bom planejamento de todas as etapas do tratamento, desde uma criteriosa análise radiográfica, a fim de promover uma boa qualificação do sistema de canais radiculares e consequentemente uma obturação endodôntica hermética.

Portanto, o conhecimento anatômico e as formas de tratamento tendem a guiar o Endodontista para a correta condução do caso, levando-o a obter índices satisfatórios do sucesso.

REFERÊNCIAS

CARPENA, Lucas Pinto; PAZIN, Igor do Carmo; ALCÂNTARA, Letícia Moreira; FERREIRA, Nádia de Souza e BARBIN, Eduardo Luiz. Princípios do Tratamento Endodôntico em Molares. Plataforma de Ensino Continuado de Odontologia e Saúde (PECOS), Pelotas, 2015.Disponível em: phttps://wp.ufpel.edu.br/pecos/files/2015/12/princ_trat_end_mol_2015_12_14.pdf. Acesso em: 14 de agosto de 2021.

COSTA, Edson D. J.; Anatomia Dentária de Interesse Endodôntico. Cadernos Endodônticos: a prática da ciência. Área de Endodontia do Departamento de Odontologia pela Universidade de Brasília – UNBDF, 2017, disponível em: https://creativecommons.org/licenses/by-nc-nd/4.0/. Acesso em 12 de agosto de 2021.

GAVINI, Giulio. Manual de fundamentos teóricos e práticos em endodontia / Giulio Gavini, organização. –- 1. ed. -- São Paulo: FOUSP, 2018. 130 p. il. Inclui bibliografia. ISBN 978-85-7040-011-6. Disponível em: http://repositorio.fo.usp.br:8013/jspui/bitstream/fousp/40/2/Manual%20Endo%20Completo%202019.pdf. Acesso em 28 de julho de 2021.

HADDAD FILHO, M. S. Endodontia de vanguarda. São Paulo: Napoleão, 2014. 511 phttps://wp.ufpel.edu.br/pecos/files/2015/12/princ_trat_end_mol_2015_12_14.pdf. Acesso em 12 de agosto de 2021.

LEONARDO, T. Filho. Materiais obturadores de canais radiculares. In: Leonardo e Leal. Tratamento de canais radiculares. Editora Artes Médicas, 2014.

SIQUEIRA, José Freitas Jr; RÔÇAS, Isabela N.; LOPES, Hélio Pereira; ALVES, Flávio R. F.; OLIVEIRA, Julio Cezar M.; ARMADA, Luciana Armada; PROVENZANO, José C.; Princípios biológicos do tratamento endodôntico de dentes com polpa necrosada e lesão perirradicular, Professores do Programa de Mestrado e Doutorado em Endodontia da Unesahttp://revodonto.bvsalud.org/pdf/rbo/v69n1/a04v69n1.pdf. Acesso em 23 de agosto de 2021.

SILVA, Kathrein Tapia da.; SOARES, Renata Grazziotin.; MELO, Tiago André Fontoura de.; Tratamento Endodôntico em molar em forma d “C”. Programa de Pós-graduação em Odontologia da ULBRA. 2011. https://revista.aborj.org.br/index.php/rbo/article/view/1688. Acesso em 15 de agosto de 2021.

SOUZA FILHO, F. J. Endodontia passo a passo: evidências clínicas. (resursos eletrônicos)/Organizador, Francisco Jose de Souza Filho.1ª ed. - São Paulo: Artes Médicas: 2015. 216 p. Editado também como livro impresso. ISBN 978-85-367-0250-6.

SILVEIRA, João Luiz Gurgel Calvet da; HAAS, Natacha Alves Tato. C-sahped canal: aspectos de interesse para o clínico e para o especialista. **Rev. paul. odontol**, p. 32-35, 2012.

SILVEIRA LFM, LUIZ JS, KLEIN I, Martos J.; Segundo molar inferior com configuração do canal radicular em forma de “C”: relato de caso [I] C-shaped canal configuration of mandibular second permanent molar: case report Clín. Pesq. Odontol., Curitiba, v. 6, n. 2, p. 169-174. ISSN 1807-5274 Rev., maio/ago. 2010 Licenciado sob uma Licença Creative Commons file:///C:/Users/User/Desktop/23167-40886-1-SM.pdf. Acesso em 13 de agosto de 2021.