FACULDADE SETE LAGOAS – FACSETE
Gabriela Almeida Souza Leão Simonton

FACETA DENTÁRIA EM DISSILICATO DE LÍTIO PARA CORREÇÃO DE SUBSTRATO ESCURECIDO POR TRAUMA: CASO CLÍNICO

RECIFE
2022

FACULDADE SETE LAGOAS - FACSETE
Gabriela Almeida Souza Leão Simonton

FACETA DENTÁRIA EM DISSILICATO DE LÍTIO PARA CORREÇÃO DE SUBSTRATO ESCURECIDO POR TRAUMA: CASO CLÍNICO

Artigo científico apresentado ao Curso de Especialização *Lato Sensu* da Faculdade Sete Lagoas – FACSETE / CPGO, como requisito parcial para conclusão do Curso de Especialização em Dentística.

Orientador: Prof. Dr. Luís Felipe de Espíndola Castro.

RECIFE

2022

FACULDADE SETE LAGOAS – FACSETE

Artigo intitulado “**FACETA DENTÁRIA EM DISSILICATO DE LÍTIO PARA CORREÇÃO DE SUBSTRATO ESCURECIDO POR TRAUMA: CASO CLÍNICO”** de autoria da aluna Gabriela Almeida Souza Leão Simonton, aprovada pela banca examinadora constituída pelos seguintes professores:



Prof. Dr. Cláudio Heliomar Vicente da Silva – CPGO Recife



Prof. Dr. Luís Felipe de Espíndola Castro – CPGO Recife



Profa. Ms. Eloiza Leonardo de Melo – CPGO Recife

Recife, 18 de outubro de 2022

FACETA DENTÁRIA EM DISSILICATO DE LÍTIO PARA CORREÇÃO DE SUBSTRATO ESCURECIDO POR TRAUMA: CASO CLÍNICO

Gabriela Almeida Souza Leão Simonton
Luís Felipe de Espíndola Castro

RESUMO

Os traumatismos dentários acometem, com mais frequência, as crianças e são considerados um problema de saúde pública, uma vez que apresentam alta prevalência e podem causar, dentre outros danos, fraturas, calcificação pulpar e escurecimento coronário. Alterações de cor e fraturas podem contribuir negativamente em como o indivíduo se vê, afetando sua autoestima e interferindo no seu convívio social. O objetivo desse trabalho é relatar um caso clínico envolvendo a correção de um substrato escurecido por trauma na infância. O tratamento foi feito por meio da realização de clareamento dentário pela técnica combinada (2 sessões de clareamento em consultório com peróxido de hidrogênio 35%, HP Blue – FGM e 2 semanas de clareamento supervisionado com peróxido de carbamida 22%, Potenza Bianco, 1h diariamente). Após a obtenção de uma cor satisfatória nos dentes adjacentes, foi realizada a confecção de uma faceta cerâmica em dissilicato de lítio. Prosseguiu-se com o preparo dental por meio da técnica da silhueta com redução incisal, seguido de moldagem com silicone de adição e instalação do provisório. Na sessão seguinte, foi realizada a cimentação da peça cerâmica com cimento resinoso fotoativado (Allcem Veneer – FGM). A peça foi tratada com ácido fluorídrico 10% por 20s, seguido da aplicação do silano e adesivo (sem fotopolimerizar). O substrato dental foi tratado com ácido fosfórico 37% (15s em dentina e 30s em esmalte) e adesivo (também sem fotopolimerização). A cerâmica foi preenchida pelo cimento e levada em posição sob pressão de modo a escoar o excesso dele pelas margens e, após sua remoção, foi realizada a fotopolimerização por 40 segundos em cada face. Essa escolha foi fundamental para elevar a autoestima da paciente, aliando função e estética, devolvendo a qualidade de vida.

Palavras-chave: Traumatismos dentários, Clareamento dental, Cerâmica, Facetas dentárias, Estética dentária.

1 INTRODUÇÃO

Os traumatismos dentoalveolares (TDA) podem ser definidos como lesões geradas por impactos nos dentes e/ou tecidos duros e moles no interior e/ou exterior da cavidade bucal. Essas lesões ocorrem, na maioria das vezes, de forma súbita e acidental e acometem diversas faixas etárias, porém são mais comuns em indivíduos de até 12 anos de idade e do sexo masculino (LIMA *et al*., 2017; PRADO; SALLIM, 2018). As causas mais frequentes são quedas, violência física e acidentes esportivos e de trânsito. Geralmente, os dentes anteriores superiores, tanto na dentição decídua ou permanente, são os mais afetados (CERVANTES; TORRES, 2019; SILVA; VASCONCELOS; VASCONCELOS, 2021).

Como o emocional do paciente acometido e dos seus familiares é afetado, esses traumatismos são considerados um problema de saúde pública, pois apresentam alta prevalência e causam danos estéticos, funcionais e psicológicos. A conduta realizada nesses casos interfere diretamente nos resultados do tratamento, por isso, é importante que o cirurgião dentista possua conhecimentos adequados sobre como agir frente a essas lesões (ANDERSSON; PETTI; GLENDOR, 2018).

Dentre as complicações mais frequentes devido aos traumatismos dentoalveolares, estão: fratura dental, avulsão dental, necrose pulpar, periodontite apical, descoloração da coroa dentária, calcificação do canal radicular, fístula, reabsorção radicular e anquilose. Exames periódicos são necessários para monitorar a saúde pulpar e periodontal das estruturas acometidas e as avaliações clínicas mensais devem ser programadas para os primeiros 6 meses e, posteriormente, serão sucedidas por visitas anuais ao longo de 5 anos (SILVA; VASCONCELOS; VASCONCELOS, 2021).

Quando se trata especificamente de calcificação pulpar, a obliteração do canal radicular pode ser observada radiograficamente pela presença de um estreitamento no conduto e, clinicamente, por uma coloração amarelada da coroa dentária (CHAVES *et al*., 2022). Geralmente, as calcificações são assintomáticas e, na ausência de sinais de acometimento periodontal e periapical, o tratamento endodôntico não é indicado (LARA-MENDES *et al*., 2018).

A harmonia ao sorrir é um fator determinante para a autoestima do ser humano que busca melhorar a estética dental. Diante disso, a Odontologia está em constante avanço no que diz respeito a materiais e métodos que possibilitam tratamentos que supram não só as necessidades dos pacientes, mas também as suas expectativas (SOUZA *et al*., 2017). Pode-se citar, então, as técnicas de clareamento dental e as cerâmicas odontológicas que, devido ao seu melhoramento clínico e propriedades desejáveis de forma semelhante aos dentes naturais, estão cada vez mais sendo requisitadas nos consultórios (ANDRADE *et al*., 2017).

Quando há grande comprometimento da estrutura dental, além do seu escurecimento significativo, a faceta em cerâmica pode ser uma alternativa para a resolução do caso. Esse material apresenta excelentes propriedades: versatilidade, estabilidade de cor, translucidez, biocompatibilidade, resistência e durabilidade (JÚNIOR *et al*., 2018).

Portanto, o presente trabalho tem como objetivo relatar um caso clínico de reabilitação estética do dente 21 escurecido com a associação de clareamento externo em consultório e supervisionado, para obter harmonia de cor dos dentes adjacentes, e a cimentação de uma faceta cerâmica estratificada em dissilicato de lítio.

2 RELATO DO CASO CLÍNICO

Paciente C.T.M, sexo feminino, 25 anos, normossistêmica, compareceu à clínica de Dentística do CPGO-Recife com queixa de escurecimento do dente 21, o qual já se apresentava restaurado.

Na anamnese, foi relatado que ela havia feito faceta em resina, após ter sofrido um trauma (bateu o rosto na parede aos 07 anos de idade). A paciente não relatou sintomatologia dolorosa aos testes de sensibilidade e percussão no referido dente e, ao exame radiográfico, foi constatada uma calcificação com pouca observação da luz do conduto.

No exame clínico extrabucal não apresentou alterações e no intrabucal foi observado o escurecimento no dente 21 (Figura 01), corroborando com a história

pregressa contada pela paciente. Foi sugerido, então, a terapêutica na seguinte sequência: (1) clareamento dental pela técnica combinada; (2) preparo dental e (3) cimentação de faceta cerâmica em dissilicato de lítio.



Figura 01: Aspecto clínico inicial. (A) Avaliação do sorriso; (B) radiografia digital periapical do dente 21 com estreitamento do conduto e ausência de lesão periapical.

Após o consentimento do plano de tratamento proposto e análise da radiografia (Figura 01b), constando-se normalidade no dente em questão, foi iniciado o tratamento estético por etapas.

2.1 Etapa 1: Clareamento dental por meio da técnica combinada

Foram realizadas duas sessões de clareamento em consultório com peróxido de hidrogênio a 35% (Whiteness HP Blue / FGM, Joinville, Santa Catarina, Brasil) e duas semanas de clareamento supervisionado com peróxido de carbamida a 22% (Potenza Bianco / PHS DO BRASIL LTDA, Joinville, Santa Catarina, Brasil), durante 1hora/dia (Figura 02).

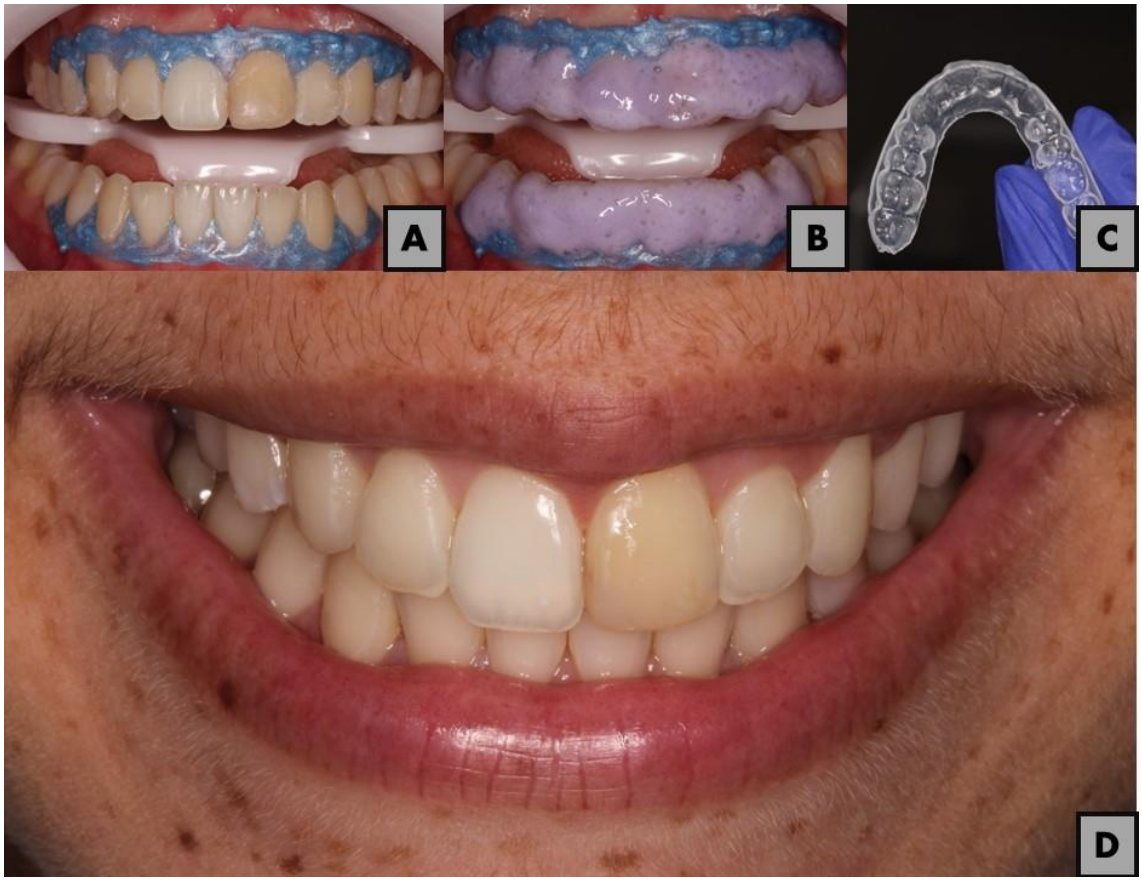

Figura 02: Clareamento dental combinado. (A) Proteção dos tecidos moles com afastador labial, protetor lingual e barreira gengival; (B) aplicação do gel clareador; (C) confecção de moldeira individualizada de clareamento supervisionado; (D) aspecto clínico final pós clareamento dental.

2.2 Etapa 02: Preparo dental e moldagem

Antes da etapa do preparo dental, foi realizada uma moldagem dos dentes anteriores superiores com silicone de condensação para obtenção de uma guia e confecção da restauração provisória. Logo em seguida, o preparo foi realizado por meio da técnica da silhueta com redução incisal e pontas diamantadas (American Burrs): esférica (#1014) para confecção da canaleta de orientação marginal; tronco-cônica para confecção de canaletas de orientação longitudinal (#4138) e em formato de roda para redução incisal (#1050) – Figura 03.

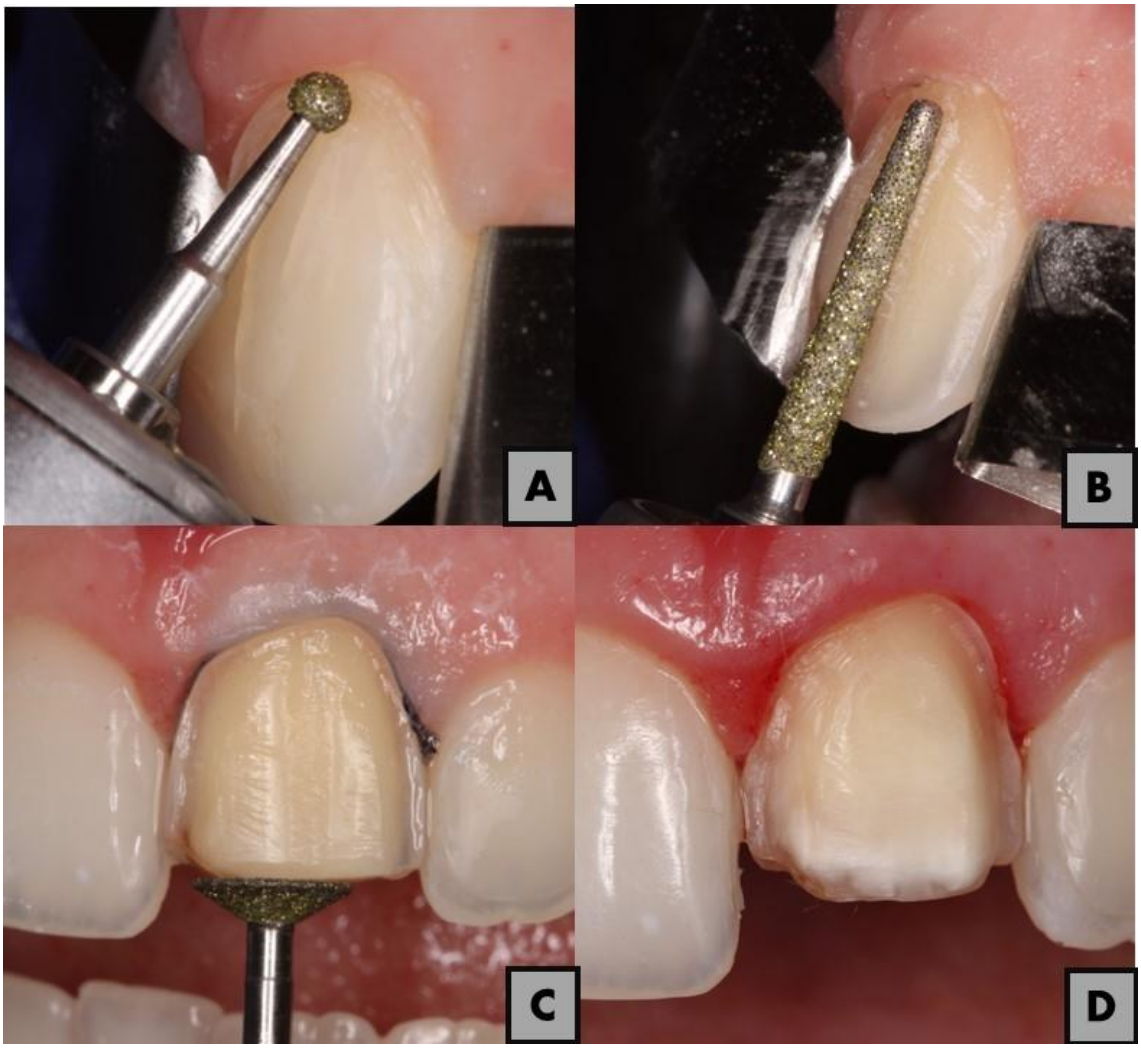

Figura 03: Preparo para faceta dentária em cerâmica. (A) Confecção da canaleta marginal; (B) sulcos longitudinais; (C) redução incisal; (D) aspecto clínico após o preparo finalizado.

Posteriormente, foram realizadas moldagens do arco em questão com silicone de adição em dois passos (Panasil Initial Contact Light / Ultradent, Indaiatuba, São Paulo, Brasil) e do antagonista com alginato (Hydrogum 5 / Zhermack, São Paulo, Brasil), que foram enviadas ao laboratório para vazamento. Além disso, houve a confecção do provisório em resina bisacrílica A2 (Primma Art / FGM, Joinville, Santa Catarina, Brasil) e cimentação dele com Provicol (VOCO / Porto Alegre, Rio Grande do Sul, Brasil) - Figura 04.

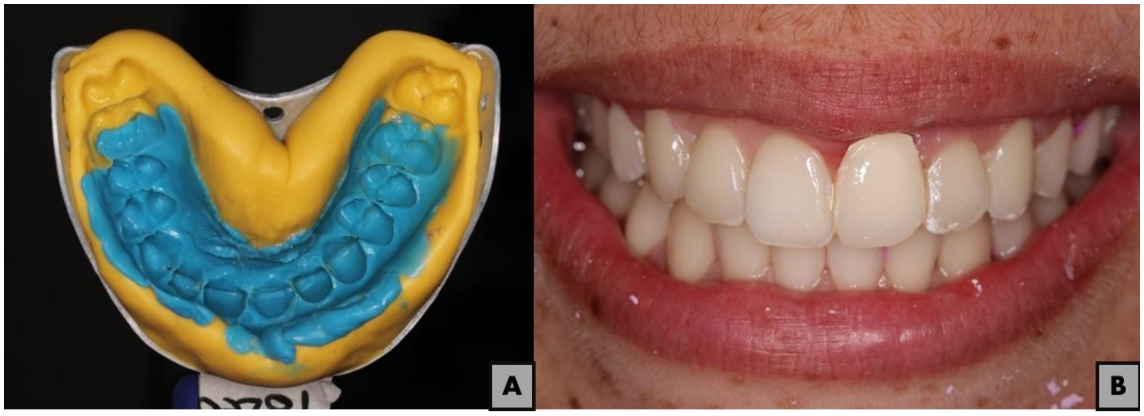

Figura 04: Moldagem e confecção do provisório. (A) Moldagem do arco superior com silicone de adição; (B) provisório cimentado.

Foi realizada a escolha de cor de acordo com o dente vizinho (11), com o auxílio da escala Vita 3D Master – 1M2 na cervical e 1M1 em terço médio e incisal. O material escolhido foi o Dissilicato de Lítio.

Em posse da faceta cerâmica, foram realizadas as etapas de profilaxia e provas seca e molhada (*try in*). A cor escolhida para cimentação final foi a OW e o cimento resinoso fotopolimezável usado foi o Allcem Veneer (FGM, Joinville, Santa Catarina, Brasil) – Figura 05. Após constatação da boa adaptação da peça, foi realizada a etapa 03.

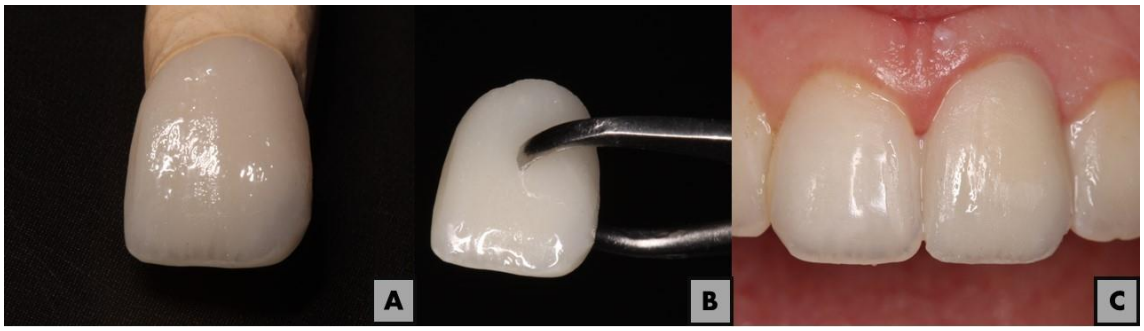

Figura 05: Avaliação e prova da faceta. (A) Faceta posicionada no troquel e avaliação da adaptação marginal; (B) avaliação da espessura da peça com especímetro; (C) prova úmida com pasta Try-in Allcem Venner (FGM).

2.3 Etapa 03: Cimentação da Faceta

A peça foi preparada com ácido fluorídrico 10% (Condac Pocelana / FGM, Joinville, Santa Catarina, Brasil), por 20s, depois foi aplicado o silano (Angelus / Londrina, Paraná, Brasil) e esperado evaporar durante 1 minuto; após isso, foi colocado o adesivo universal (Single Bond / 3M, São Paulo, Brasil) – apenas uma gota (Figura 06).

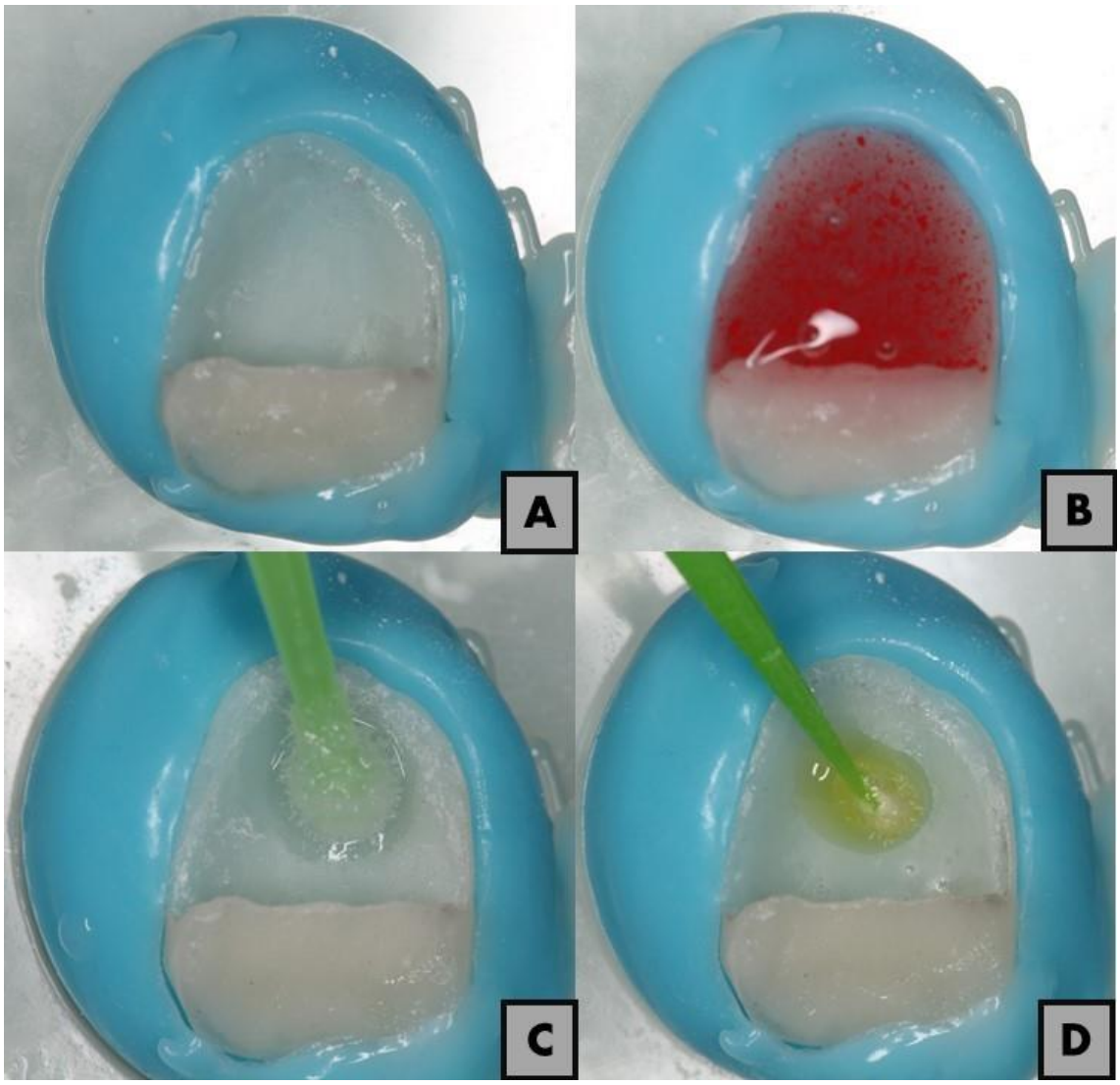

Figura 06: Tratamento da peça. (A) Estabilização em silicone de adição fluido; (B) ácido fluorídrico 10%; (C) silano; (D) adesivo universal.

Já o preparo do substrato foi realizado com profilaxia com pasta de pedra pomes e água, seguido de ácido fosfórico 37% (Condac / FGM, Joinville, Santa Catarina, Brasil), por 15 segundos em dentina e 30 segundos em esmalte e adesivo universal sob fricção, duas vezes, por 20s cada e com jato de ar, sem a fotopolimerização do mesmo (Figura 07).

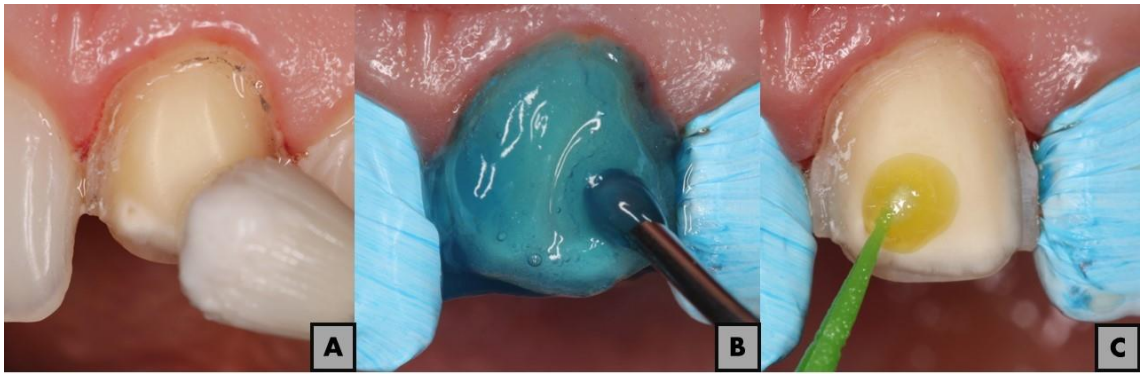

Figura 07: Tratamento do dente. (A) Profilaxia com pasta de pedra pomes e água; (B) ácido fosfórico 37%; (C) adesivo universal.

Finalizados os preparos da peça e do remanescente dental, foi realizada a cimentação preenchendo a face interna da faceta com cimento resinoso fotoativado e ela foi pressionada sob a superfície dental de modo que o excesso de cimento escoasse por todas as margens do laminado. O que restou foi removido com pincel e fio dental. Logo em seguida, foi feita a fotopolimerização por 40 segundos em cada face (Radii – Cal / SDI). Após a cimentação, foram realizados os ajustes com broca multilaminada cônica na região cervical, seguido de polimento com pontas de borracha e disco de pêlo de cabra (Figura 08).

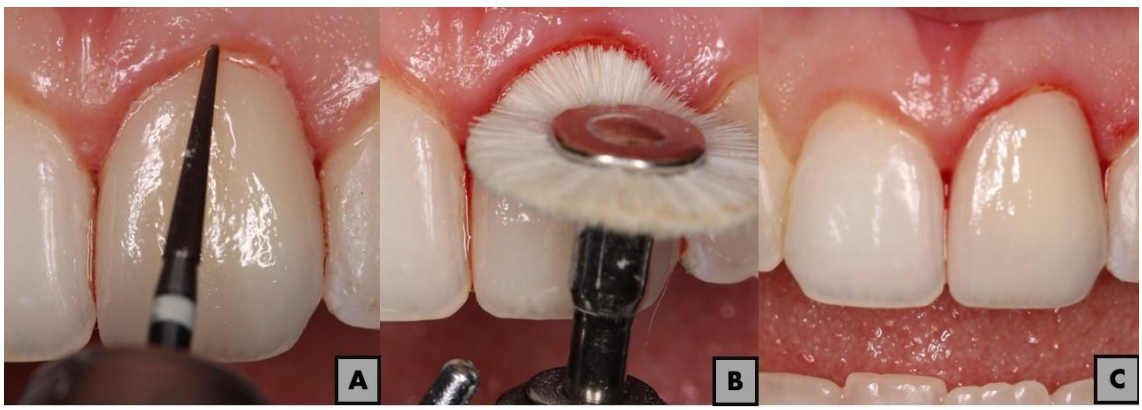

Figura 08: Ajustes após a cimentação. (A) Remoção de excessos cervicais; (B) polimento do término cervical; (C) aspecto clínico final imediato após a cimentação.

Na consulta de retorno um mês após cimentação, a faceta foi reavaliada, bem como os aspectos de cicatrização gengival que podem ser consultados na Figura 09.



Figuras 09: Aspecto clínico final. (A) Vista do sorriso; (B) aspecto clínico inicial de perfil; (C) aspecto clínico final de perfil.

3 DISCUSSÃO

O trauma dentário cada vez mais vem recebendo atenção dos profissionais de saúde, visto que tem apresentado alta prevalência. Ele pode envolver desde uma pequena fratura em esmalte, até a perda completa do dente (avulsão dentária) e gerar danos irreparáveis em alguns casos, tanto no momento dos acidentes, como no decorrer do tratamento, ou até mesmo no futuro (VIEIRA *et al*., 2022).

O sucesso do tratamento do traumatismo dentário depende de vários fatores como: a idade da criança na época do trauma, do tipo e da severidade da injúria e do tempo de atendimento após o trauma. De maneira geral, no tratamento, é importante restabelecer a forma e a função normais do aparelho mastigatório (PRADO; SALLIM, 2018). Silva, Vasconcelos e Vasconcelos (2021) ressaltam ainda que a radiografia é indispensável para detectar de forma precisa qual o tipo de traumatismo o paciente foi acometido. A escolha da tomada radiográfica deve acontecer de forma individualizada, levando-se em consideração as necessidades específicas de cada indivíduo.

O aparecimento de áreas mineralizadas que causam obliteração no tecido pulpar do canal radicular, podem acontecer em dentes traumatizados. Chaves *et al.* (2022) e Villa – Machado *et al.* (2022) complementam esse assunto afirmando que geralmente as calcificações pulpares são assintomáticas e, clinicamente, os pacientes podem apresentar alguma descoloração na coroa do dente afetado, devido a uma maior espessura na deposição de dentina. O tratamento do canal radicular em dentes calcificados deve apenas ser iniciado se o dente apresentar sintomas ou sinais radiográficos de doença periapical e/ou comprometimento periodontal (MELO-MOURA *et al*., 2017).

Uma vez que a paciente foi acompanhada periodicamente pós trauma, não apresentava sintomatologia dolorosa, lesão periapical no dente 21 e problemas periodontais, mas escurecimento coronário, os profissionais que diagnosticaram inicialmente o caso optaram por realizar uma faceta em resina. Segundo Neto *et al.* (2021), ela fornece resultado estético funcional, além de ser um tratamento terapêutico simples e seguro, que não ocasiona modificações significativas no esmalte e dentina. Entretanto, como a resina composta apresenta sorção e solubilidade, comumente

acontece seu escurecimento que, combinado com a alteração de cor do substrato dental pós trauma, tornou cada vez mais evidente a discrepância cromática no referido dente. Gresnigt *et al*. (2019) compararam resinas compostas e laminados cerâmicos e observaram que as primeiras apresentam rugosidade superficial, degradação marginal e falhas na adesão, sendo necessárias manutenções periódicas. Deste modo, foi proposto a paciente a realização de uma faceta em cerâmica, por minimizar tais inconvenientes. Para Carrijo *et al*. (2019), as cerâmicas odontológicas possuem maior durabilidade e resistência contra as forças de trações, proporcionam boa conservação e retratam apresentações similares aos elementos dentais naturais.

O clareamento dental é considerado um procedimento estético que acontece muito na rotina clínica de um consultório odontológico, visto que os pacientes frequentemente se preocupam com o sorriso, sendo os dentes brancos um indicativo de beleza e os amarelados motivo de queixas (ROCHA *et al*., 2021). Fatores extrínsecos ou intrínsecos podem ser responsáveis pelo escurecimento dental, ou seja, as causas variam, bem como o tipo de tratamento de escolha que visa resolver ou melhorar a condição bucal do indivíduo (ZANOLLA *et al*., 2017; ROCHA *et al*., 2022).

Existem duas formas para realizar o clareamento em dentais vitais: a técnica supervisionada, que é orientada pelo dentista e a técnica de consultório, que é realizada pelo próprio profissional. Segundo Zanolla *et al*. (2017), é necessário estabelecer as prováveis causas que desencadearam essa alteração de cor nos dentes para, assim, determinar um plano de tratamento individualizado (AQUINO *et al*., 2020). Donassollo *et al*. (2021) também concordam de que o clareamento dental em dentes com vitalidade pulpar é considerado um procedimento seguro, eficiente, minimamente invasivo e muito aceito. Desta forma, em consonância com os achados clínicos e radiográficos e a presença de sensibilidade, optou-se pelo clareamento dentário pela técnica combinada.

Após obter a coloração agradável da cor com os dentes adjacentes (próximos da cor da esclera do olho), foi realizada a restauração indireta em cerâmica. Ela é indicada quando mais da metade da estrutura de um dente se encontra comprometida seja por alteração de cor, posição, forma e textura, podendo-se fazer uso no recobrimento das superfícies vestíbulo-proximais-incisais dos dentes anteriores,

contribuindo para harmonia e função. Esta modalidade terapêutica tem vantagem de minimizar os problemas que as facetas em resina composta podem apresentar: degradação da parte orgânica e instabilidade de cor, dentre outros (BISPO, 2018).

Como relatado por Silva *et al.* (2021), os laminados cerâmicos podem ser classificados em facetas e lentes de contato. Sua composição pode variar entre cerâmicas reforçadas por leucita, dissilicato de lítio e porcelana feldspática, sendo assim, estéticas, duráveis (apresentam boas propriedades mecânicas) e biocompatíveis (JÚNIOR; MORETTI, 2017). Para o caso clínico deste trabalho, foi escolhida a cerâmica reforçada por dissilicato de lítio, porque apresenta excelentes propriedades ópticas e uma elevada resistência mecânica (MAZIOLI *et al*., 2017).

Conforme Vieira *et al.* (2018), as facetas cerâmicas necessitam de preparos entre 0,6 a 1,2mm para, principalmente, disfarçar a cor do substrato dental. Porém, há uma relação entre o sistema cerâmico de escolha e a atuação óptica do cimento resinoso, para obtenção de um resultado cromático desejável. Por isso, é realizada a fase de prova (Try-in) com pastas de teste de cor não polimerizáveis que acompanham os cimentos e permitem previsibilidade de resultado.

O sucesso das restaurações indiretas depende de uma adequada união entre o cimento e o substrato dental. Para a cimentação da peça cerâmica, foi utilizado um cimento resinoso fotoativado, devido a espessura do laminado, que permite a passagem de luz do fotopolimerizador. Os cimentos resinosos apresentam melhores propriedades mecânicas (a exemplo de melhor resistência de união) e estéticas, quando comparados aos cimentos resinosos duais (MAZIOLI *et al*., 2017).

Diante do exposto, para obter o resultado satisfatório, é necessário combinar o diagnóstico preciso com a sequência correta dos protocolos das técnicas envolvidas no tratamento. Os laminados cerâmicos quando bem indicados, promovem o sucesso e satisfação do paciente, pois devolvem a naturalidade do sorriso, elevando a autoestima.

4 CONCLUSÃO

O presente caso clínico relatou o uso de facetas indiretas por dissilicato de lítio (E-max), comprovando que elas podem ser usadas sob substratos escurecidos em reabilitações estéticas. A estratégia de tratamento escolhida conseguiu alcançar as expectativas estéticas da paciente sem a necessidade de envolver outros dentes.

LITHIUM DISSILICATE DENTAL FACET FOR TRAUMA DARKENED SUBSTRATE CORRECT: CLINICAL CASE

Gabriela Almeida Souza Leão Simonton
Luís Felipe de Espíndola Castro

ABSTRACT

Dental traumas affect children more often and are considered a public health problem because they are highly prevalent and can cause damage such as fractures, pulp calcification and coronary darkening. Color changes and fractures can contribute negatively to the individual's self-esteem and social life. The objective of this work is to report a clinical case that corrected a tooth darkened by trauma in childhood. The treatment was performed by performing tooth whitening using the combined technique (2 in-office bleaching sessions with 35% hydrogen peroxide, HP Blue – FGM and 2 weeks of supervised bleaching with 22% carbamide peroxide, Potenza Bianco, 1 h daily). A ceramic veneer in lithium disilicate was made, after obtaining a satisfactory color in the other teeth. The tooth was prepared for veneering using the silhouette technique with incisal reduction, followed by molding with silicone addition and installation of the provisional. The ceramic piece was cemented with light-cured resin cement (Allcem Veneer – FGM) in the next session. The piece was treated with 10% hydrofluoric acid for 20s, followed by the application of silane and adhesive (without light-curing). The dental substrate was treated with 37% phosphoric acid (15s in dentin and 30s in enamel) and adhesive (also without light-curing). The ceramic was filled with cement and brought into position under pressure, to drain the excess of it along the margins, and light curing was performed for 20 seconds on each face. This choice was fundamental to raise the patient's self-esteem, as it generated function, aesthetics and returned the quality of life.

Keywords: Dental injuries, Tooth whitening, Ceramics, Dental veneers, Dental aesthetics.

REFERÊNCIAS

ANDERSSON, L; PETTI, S.; GLENDOR, U. World traumatic dental injury prevalence and incidence, a meta-analysis—One billion living people have had traumatic dental injurie. **Dental Traumatology**, v. 34, n. 2, p. 71-86, 2018.

ANDRADE, A. O. et al. Cerâmicas odontológicas: classificação, propriedades e considerações clínicas. **Salusvita**, Bauru, v. 36, n. 4, p. 1129-1152, 2017.

AQUINO, J. M. et al. Clareamento dental, aplicação em dentes vitais: uma revisão de literatura. **REAS**, v. 47, p. e3886, 2020.

BISPO, L. B. Laminados cerâmicos na clínica integrada. **Rev. Odontol. Univ. Cid. São Paulo**, v. 30, n. 1, p. 83-94, 2018.

CARRIJO, D. J. et al. Direct And Indirect Aesthetic Restorations: A Literature. **Revista Uningá**, v. 56, n. 5, p. 1-11, 2019.

CERVANTES, A. P.; TORRES, S.C. Management of the postraumatic dental complication. A case report. **Odontologia Vital,** v. 30, p. 7-14, 2019.

CHAVES, VESTREH. G. S. et al. Calcificação pulpar em dentes traumatizados – uma revisão da literatura. **Research, Society and Development**, v. 11, n. 7, p. e36011729293, 2022.

DONASSOLLO, S. H. et al. Triple-blinded randomized clinical trial comparing efficacy and tooth sensitivity of in-office and at-home bleaching techniques. **J. Appl. Oral. Sci.**, v. 29, p. 20200794, 2021.

GRESNIGT, M. M. M. Randomized clinical trial on indirect resin composite and ceramic laminate veneers: Up to 10-year findings. **J Dent.**, v. 86, p. 102-109, 2019.

JUNIOR, W. S. et al. Restaurações cerâmicas multicamadas e monolíticas: uma revisão de literatura. **RFO UPF**, Passo Fundo, v. 23, n. 3, p. 353-360, set./dez. 2018.

JUNIOR, J. M.; MORETTI, C. O. I. Reconstrução do sorriso: uma abordagem conservadora através de laminados cerâmicos – relato de caso. **Prosthes Lab Sci.**, v. 6, n. 22, p. 44-48, 2017.

LARA-MENDES, S. T. O. et al. A New Approach for Minimally Invasive Access to Severely Calcified Anterior Teeth Using the Guided Endodontics Technique. **JOE**, v. 44, n. 10, p. 1578-1582, 2018.

LIMA, T. F. R. et al. Relationship between Initial Attendance after Dental Trauma and Development of External Inflammatory Root Resorption. **Braz. Dent. J.,** v. 28, n. 2, p. 201-205, 2017.

MAZIOLI, C. G. et al. Resistência de união de diferentes cimentos resinosos a cerâmica à base de dissilicato de lítio. **Rev Odontol Unesp**, v. 46, n. 3, p. 174-178, 2017.

MELLO-MOURA, A. C. V. et al. Pulp Calcification in Traumatized Primary Teeth - Classification, Clinical and Radiographic Aspects. **J Clin Pediatr Dent.**, v. 41, n. 6, p. 467-471, 2017.

NETO, J. M. A. S. et al. Restabelecimento funcional e estético utilizando as facetas na odontologia moderna. **REAS**, v. 13, n. 1, p. e5873, 31 jan. 2021.

PRADO, R.; SALIM, M. Cirurgia bucomaxilofacial: diagnóstico e tratamento**.** 2 ed. Rio de Janeiro: Guanabara Koogan, 2018.

SILVA, E. T. C.; VASCONCELOS, M. G.; VASCONCELOS, R. G. Traumatismo dento-alveolar: uma visão geral sobre aspectos epidemiológicos, etiológicos, abordagem clínico-terapêutica e classificação. **Research, Society and Development**, v. 10, n. 1, p. e1041011564, 2021.

SILVA, L. L. C. S. et al. Influência da técnica de preparo sobre o contorno cervical dos laminados cerâmicos: relato de caso. **Revista Ciência Plural**, v. 7, n. 2, p. 287-298, 2021.

SOUZA, C. R. et al. Reabilitação estética de dente anterior escurecido: relato de caso. **Arch Health Invest.**, v. 6, n. 8, p. 377-381, 2017.

ROCHA, A. O. et al. Intervenção estética anterior por meio de facetas diretas em resina composta: relato de caso. **REAS**, v. 13, n. 4, p. e6439, 13 mar. 2021.

ROCHA, A. O. et al. Evidências atuais sobre clareamento dental: uma revisão integrativa. **REAS**, v. 15, n 4, p. e10097, 4 abr. 2022.

VIEIRA, A. C. et al. Reabilitação estética e funcional do sorriso com restaurações cerâmicas de diferentes espessuras. **Revista Odontológica de Araçatuba**, v. 39, n. 3, p. 32-38, 2018.

VIEIRA, T. S. et al. Prevalência e etiologia do traumatismo dental entre crianças e adolescentes: revisão de literatura**. Brazilian Journal of Development**, Curitiba, v. 8, n. 4, p. 7164-7172, 2022.

VILLA-MACHADO, P. A. et al. Application of computer-assisted dynamic navigation in complex root canal treatments: Report of two cases of calcified canals. **Aust Endod J.**, v. 48, p. 1–10, 2022.

ZANOLLA, J. et al. Influência do clareamento dental na microdureza do esmalte dentário: revisão sistemática e metanálise. **Aust. Dent. J.**, v. 62, n. 3, p. 276-282, 2017.