FACULDADE SETE LAGOAS – FACSETE

Luciana Barros Vieira de Mello

TRATAMENTO PRECOCE DE MALOCLUSÃO CLASSE III SEVERA: RELATO DE CASO

RECIFE

2018

FACULDADE SETE LAGOAS – FACSETE

Luciana Barros Vieira de Mello

TRATAMENTO PRECOCE DE MALOCLUSÃO CLASSE III SEVERA: RELATO DE CASO

Artigo Científico apresentado ao Curso de Especialização *Lato Sensu* da Faculdade Sete Lagoas – FACSETE / CPGO, como requisito parcial para conclusão do Curso de Especialização em Ortodontia.

Área de Concentração: Ortodontia

Orientador: Prof. Guaracy Fonseca

RECIFE

2018

FACULDADE SETE LAGOAS – FACSETE

Artigo intitulado "**TRATAMENTO PRECOCE DE MALOCLUSÃO CLASSE III SEVERA: RELATO DE CASO**" de autoria da aluna Luciana Barros Vieira de Mello, aprovada pela banca examinadora constituída pelos seguintes professores:

Prof.Ms. Guaracy Fonseca – CPGO Recife

Prof. Dr. Stenyo Tavares – CPGO Recife

Recife, 06 de dezembro de 2018

TRATAMENTO PRECOCE DE MALOCLUSÃO CLASSE III SEVERA: RELATO DE CASO

Luciana Barros Vieira de Mello
Guaracy Fonseca

RESUMO

A maloclusão classe III pode ser definida como uma discrepância esquelética facial na qual a mandíbula se apresenta em posição mais anterior e/ou a maxila se apresenta em uma posição mais posterior em relação à base do crânio, podendo ter origem esquelética ou dentoalveolar. Seu tratamento é considerado um desafio para o ortodontista, devendo ser realizado o mais precoce possível. O tratamento mais utilizado é a expansão rápida de maxila (ERM) associada à protração maxilar com a máscara facial. O objetivo do presente trabalho foi relatar um caso de maloclusão classe III severa em paciente em fase de dentição mista que apresentava mordida cruzada anterior e posterior bilateral. O tratamento realizado foi a ERM com disjuntor palatino Hyrax seguida da utilização de máscara facial de Petit. Após 13 meses de tratamento, foi possível observar estabelecimento de relação classe I, com correção da mordida cruzada anterior e posterior. Após um ano do término do tratamento, foi solicitada uma nova documentação ortodôntica e foi possível observar a estabilidade dos resultados. Assim, é possível concluir que a ERM associada à protração maxilar consiste em uma alternativa eficaz no tratamento da maloclusão classe III, podendo ser empregada em dentição decídua ou mista.

Palavras-chaves: Ortodontia. Má oclusão. Ortodontia corretiva.

1 INTRODUÇÃO

A maloclusão classe III é considerada uma das mais complexas em Ortodontia, visto que existe um grande comprometimento estético e envolve estruturas esqueléticas, dentárias ou uma combinação de ambas (PROFFIT; FIELDS; SARVER, 2012). Trata-se de uma condição com incidência variável entre 3 a 13%, podendo ser definida como uma discrepância esquelética facial que acarreta distorções morfológicas e funcionais aos pacientes (KAGY; MORO, 2008).

Com relação a sua etiologia, essa condição é resultante da interação de fatores que influenciam no crescimento e desenvolvimento normal, não havendo fator etiológico específico. Todavia, o fator hereditário é considerado o mais atuante (BATTAGEL, 1993).

O paciente com padrão classe III apresenta um forte comprometimento estético, possuindo um perfil com terço inferior da face evidente, havendo um desenvolvimento sagital excessivo e proeminência do plano ântero-posterior. Observam-se também um deslocamento anterior dos tecidos moles da maxila e uma projeção significativa do lábio inferior, resultantes do excesso mandibular (LINDEN, 2010; MEDEIROS, 2011).

Essa condição deve ser diagnosticada o mais precoce possível, visto que há um agravamento do caso ao longo do crescimento, principalmente a partir da adolescência (OLTRAMARI et al., 2005). Assim, o tratamento representa para o ortodontista um grande desafio, devendo ser executado o mais breve possível, podendo ter início mesmo na dentição decídua (MIGUEL et al., 2008).

Nesse contexto, a protração maxilar, associada ou não à expansão rápida da maxila (ERM), é considerada a melhor terapia para pacientes que estão em fase de crescimento. A terapia com máscara facial possui uma aceitação crescente, visto que, nesse método, ocorre uma otimização do tempo de tratamento (CHA, 2003).

A máscara facial é um dispositivo que está indicado nos casos em que há retrusão maxilar, hipoplasia maxilar associada a prognatismo mandibular, após

algumas cirurgias e quando existem deformidades craniofaciais associadas à deficiência maxilar (GOH; KAAN, 1992).

Dentre os efeitos observados com esse dispositivo, estão a movimentação anteroinferior da porção posterior de maxila e dos dentes superiores, sendo observada também uma rotação da maxila em sentido horário e inclinação lingual dos incisivos inferiores (GOH; KAAN, 1992; MARTINS et al., 1994). Esteticamente, ocorre uma movimentação do nariz para frente, redução da concavidade do perfil, deixando-o mais harmonioso (MERMIGOS; FULL; ANDREASEN, 1990).

Assim, o presente trabalho teve como objetivo relatar um caso de maloclusão classe III severa tratada com expansão rápida de maxila com máscara de Petit.

2 REVISÃO DE LITERATURA

2.1 Maloclusão classe III

Angle (1899) definiu a maloclusão classe III como a relação anormal entre os maxilares, em que a cúspide mesio-vestibular do primeiro molar permanente superior oclui distalmente com o sulco mesio-vestibular do primeiro molar permanente inferior. Nesses casos, a disposição dentária na arcada é bastante variável, desde um quase alinhamento até um apinhamento e uma sobremordida exagerada.

Bortolozo et al. (2002) definiram a maloclusão classe III como uma discrepância esquelética facial que possui como característica principal a mandíbula em posição mais anterior em relação à base do crânio e/ou à maxila. Tal condição é resultante da morfologia entre as bases apicais, maxila e mandíbula, tanto em sentido vertical como em sentido sagital, podendo ser observadas características como excesso ou diminuição da altura facial inferior anterior, prognatismo mandibular, retrusão maxilar ou ainda a combinação de ambos.

Bishara (2004) destacou que, na avaliação da classe III, tanto em dentição decídua como em dentição mista, é importante considerar se o problema apresenta origem dentoalveolar ou esquelética. Como sintomas dessa maloclusão, é possível observar a mordida cruzada anterior, o trespasse horizontal justo ou, ainda, a inclinação dos incisivos para lingual.

Boeck et al. (2005) citaram como característica do padrão classe III a inclinação de incisivos e caninos inferiores para lingual, enquanto seus homólogos superiores encontram-se inclinados para vestibular. Os autores ainda acrescentaram que é possível observar mordida cruzada anterior, podendo haver uma relação lábio- dente diferente do normal que se associa com a inversão do trespasse horizontal.

Marzola (2008) destacou que as deformidades dentofaciais que possuem relação com as bases ósseas produzem um binômio funcional e estético,

originando diversas anormalidades. Entre elas, incluem-se a apneia obstrutiva do sono, a desarmonia facial frontal, a respiração bucal e a maloclusão, justificando, assim, o fato de seu tratamento ser complexo para o ortodontista.

1.1 Tratamento da maloclusão classe III

Ngan et al. (1996) destacaram que a expansão rápida de maxila deve ser indicada em pacientes que apresentam maloclusão classe III, apresentando deficiência maxilar real ou relativa. Os autores salientaram que a ERM ocasiona a separação da sutura mediana, havendo, assim, um deslocamento do ponta A para frente e para baixo. A máscara facial, por sua vez, aumenta esse deslocamento, visto que a maxila é mais suscetível às forças ortopédicas.

Capellozza Filho et al. (2002) sugeriram que a ERM associada à tração maxilar causa um desarranjo nas relações entre maxila e mandíbula, produzindo um aumento no crescimento maxilar e também um desajuste funcional que desestabiliza o amplo crescimento mandibular. Os autores citaram como opções de aparelhos para ERM o expansor Haas e o Hyrax, sendo este mais fácil de ser confeccionado, já que é pré-fabricado.

Franchi et al. (2004) avaliaram em seu trabalho pacientes classe III tratados inicialmente com expansão rápida de maxila associada à máscara de protração e, posteriormente, com terapia de braquetes Edgewise pré-ajustados. Os resultados observados foram mais efetivos quando o tratamento foi iniciado em uma fase mais jovem de desenvolvimento da dentição.

Lima-Filho et al. (2004) relataram um caso de tratamento de maloclusão classe III com expansão rápida da maxila e máscara facial. O paciente apresentava dentição mista e o tratamento foi dividido em duas fases, sendo inicialmente realizada a expansão rápida da maxila com o expansor Haas e, posteriormente, instalada a máscara facial. Após seis meses de tratamento, foi possível observar o estabelecimento da relação classe I. Assim, o trabalho concluiu que a expansão rápida de maxila associada à máscara facial representa uma opção eficaz de tratamento para a maloclusão classe III, apresentando resultados notáveis e positivos.

Oltramari et al. (2005) discutiram em seu estudo o tratamento ortopédico da

classe III em diferentes padrões faciais. Os autores salientaram a importância do tratamento precoce, destacando que todas as medidas a fim de evitar o retorno do padrão original de crescimento sejam tomadas, a exemplo da sobrecorreção do trespasse horizontal, do estabelecimento do trespasse vertical adequado e da contenção ortopédica por período prolongado. Assim, destacaram a importância de conscientização dos pais da importância do tratamento precoce.

A máscara facial associada a um dispositivo de tração reversa consiste em uma alternativa eficaz de tratamento da classe III, podendo ser instalada em períodos de dentição decídua ou mista, de forma que as mudanças esqueléticas são feitas aproveitando o potencial de crescimento do paciente. A autora ainda destacou que, quanto mais precoce for realizado o tratamento, mais estáveis e melhores serão os resultados (CARBALLO, 2006).

A expansão rápida de maxila consiste em um procedimento fundamental para que o equilíbrio transversal seja estabelecido. Além disso, os autores citaram que a utilização de aparelhos para protração maxilar traz resultados expressivos, podendo este fato ser atribuído à atividade celular intensa nas suturas, decorrentes da expansão maxilar (ARAÚJO; ARAÚJO, 2008).

Ainda em 2008, Moraes et al. realizaram uma revisão de literatura com o objetivo de avaliar os resultados do tratamento da maloclusão classe III com máscara facial e aparelho Skyhook. A revisão destacou que o tratamento deve ser o mais precoce possível, de forma que melhores efeitos ortopédicos são obtidos. Com relação aos dispositivos, eles podem ser utilizados em dentição decídua ou mista, apresentando resultados favoráveis. Todavia, o aparelho Skyhook proporciona um melhor controle vertical, reduzindo o tempo de tratamento, já que a magnitude das forças aplicadas nesse aparelho é maior do que as forças aplicadas na máscara facial.

Mandall et al. (2010) realizaram um trabalho com o objetivo de investigar a eficácia do tratamento de pacientes com maloclusão classe III com máscara facial. Para tanto, 73 pacientes foram avaliados, sendo estes divididos em dois grupos (35 – grupo de tratamento; 38 – grupo controle). Os resultados mostraram que, quando avaliado a curto prazo, o tratamento ortopédico de classe III apresentou resultados favoráveis.

Buscando avaliar as alterações dentárias resultantes da expansão rápida da maxila associada à máscara facial reversa, Antunes et al. (2010) analisaram os dados pré e pós-tratamento de 14 pacientes que apresentavam dentição decídua, mista e permanente. Não foram observadas alterações angulares significativas nos elementos dentários, todavia, alterações lineares foram observadas nos primeiros molares e caninos. Assim, o trabalho concluiu que a terapia de ERM associada à máscara facial reversa foi eficaz na normalização anteroposterior de caninos e primeiros molares superiores.

Fernandes (2010) relatou um caso clínico de maloclusão classe III com mordida cruzada anterior e ausência de espaço na maxila tratada sem exodontias, com controle de crescimento. O tratamento proposto consistiu na utilização de um disjuntor Hyrax juntamente com um aparelho Skyhook. Após seis meses de utilização, foi possível observar a correção da classe III, bem como das mordidas cruzadas anterior e posterior, sendo removidos o disjuntor e o aparelho de protração e instalando-se aparelhos ortodônticos fixos para alinhamento e nivelamento. Assim, o autor concluiu que essa terapêutica apresenta resultados positivos que permaneceram estáveis após um período de seis anos.

Na busca de avaliar os efeitos dentários e esqueléticos do tratamento com máscara facial utilizando duas magnitudes de forças, Abdelnaby e Nassar (2010) avaliaram 50 pacientes divididos em três grupos (grupo 1 – 20 pacientes tratados com força de 600 g; grupo 2 – 20 pacientes tratados com força de 300 g e grupo controle – 10 pacientes sem nenhum tratamento). Os cefalogramas foram analisados e os autores concluíram que, no grupo onde a força empregada foi de 600 gramas, a relação de base maxilomandibular foi aumentada, todavia, poucos efeitos esqueléticos foram observados. Com relação ao grupo no qual foi empregada a força de 300 gramas, os mesmos efeitos foram observados, mas com intensidade menor.

No ano seguinte, Fontes e Thiesen (2011) avaliaram as mudanças ocorridas após o tratamento de pacientes com maloclusão classe III através de tração reversa da maxila e mecânica intermaxilar. A amostra foi composta por 10 pacientes tratados com disjuntor palatino, arco lingual modificado, elásticos intermaxilares e máscara facial de Petit. O tratamento foi realizado durante um período de nove meses. Após análise das telerradiografias, foi possível observar

que ocorreram alterações esqueléticas mais significantes no início do tratamento, de forma que estas se mantiveram constantes até o final dele. Assim, foi possível observar correção do trespasse horizontal, melhoria na relação sagital entre as bases ósseas e melhoria na estética facial.

Mandall et al. (2012) estudaram os efeitos do tratamento de classe III com máscara facial após três anos de acompanhamento. Foi possível observar a estabilidade dos resultados após esse período, quando 70% dos pacientes apresentaram overjet positivo, sendo este um indicador de sucesso contínuo da terapia.

Em uma revisão de literatura realizada por Solano-Mendoza et al. (2012) evidenciou-se que existe uma tendência à indicação do tratamento com ancoragem esquelética nos casos de classe III. Isso seria justificado pelo fato de haver uma redução dos efeitos dentoalveolares, havendo, assim, uma taxa de recidivas menor e maior eficiência ortopédica dentofacial. Nesse contexto, a terapia utilizando miniplacas e mini-implantes seria viável, permitindo, assim, uma abordagem puramente ortopédica.

Seehra et al. (2012) compararam a efetividade de duas técnicas de tratamento da maloclusão classe III, a terapia Twin-block e a terapia com máscara facial e protração maxilar. Para tanto, foram avaliadas as alterações esqueléticas e dentárias por meio de análise de cefalogramas. Os resultados mostraram alterações esqueléticas significativamente maiores no grupo tratado com protração maxilar, principalmente no que diz respeito à translação anterior da maxila, enquanto o grupo tratado com twin-block apresentou maiores efeitos dentoalveolares, a exemplo da proclinação dos incisivos superiores e da retroclinação dos incisivos inferiores.

Penhavel et al. (2013) relataram um caso de tratamento de maloclusão classe III com expansão rápida de maxila e protração maxilar. O paciente apresentava mordida cruzada anterior e mordida cruzada posterior unilateral, estando no segundo período transitório da dentadura mista. Na primeira fase do tratamento, foi realizada a expansão rápida da maxila com tração reversa até que o trespasse horizontal adequado fosse obtido. No último dia de expansão, foi instalada a máscara facial, além disso, foram utilizados elásticos com uma força de

até 400 g. Após 4 meses, foi instalada uma contenção noturna na máscara facial. Foi observada melhora na convexidade do perfil, aumento do SNA, diminuição do SNB, redução do ângulo nasolabial, aumento do comprimento efetivo da maxila e rotação horária da mandíbula. Assim, ficou claro que a utilização desses dispositivos associados à colaboração do paciente permitiram a obtenção de ótimos resultados clínicos.

Gallão et al. (2013) relataram um caso clínico com o objetivo de demonstrar a importância do tratamento precoce da maloclusão classe III para correção das estruturas comprometidas. Os autores salientaram que o grau de envolvimento tanto de maxila quanto de mandíbula deve ser avaliado, de forma que o tratamento seja direcionado à base óssea com maior envolvimento para que os objetivos sejam alcançados. Além disso, o tratamento deve ser realizado no período em que as zonas de crescimento sejam capazes de responder aos estímulos biomecânicos, trazendo resultados eficazes, melhorando a função, a estética e equilibrando a função muscular, devendo o paciente ser acompanhado até o final do crescimento.

No ano seguinte, Ramos (2014) relatou um caso de paciente com maloclusão classe III tratado com máscara facial e aparelho fixo convencional. O paciente estava no final da dentição mista. Os resultados mostraram que houve o restabelecimento da relação harmoniosa entre maxila e mandíbula, além do reposicionamento dos incisivos inferiores. Tais resultados mantiveram-se estáveis mesmo após 10 anos de conclusão do tratamento, o que demonstrou a eficiência do dispositivo no tratamento dessa maloclusão.

Nardoni et al. (2015) realizaram um trabalho com o objetivo de avaliar as variáveis cefalométricas preditoras dos resultados de tratamento de maloclusão classe III com expansão rápida de maxila e tração reversa. A amostra foi constituída de 26 crianças que foram avaliadas no início do tratamento, após um período de 6 anos e 10 meses. Dessa forma, o tratamento seria classificado como prognóstico desfavorável quando observada uma altura facial anterior inferior aumentada juntamente com uma redução do ângulo entre o eixo condilar e o plano mandibular. Assim, foi possível concluir que o tratamento com expansão rápida de maxila associada à tração reversa apresenta previsibilidade de 88,5% dos resultados.

Suryadevara e Begum (2015) relataram um caso clínico de um paciente de 10 anos de idade portador de maloclusão classe III tratado com terapia ortopédica e ortodontia fixa. O tratamento foi estabelecido com o objetivo de corrigir o desvio funcional da mandíbula para a frente, deixando a maxila em posição avançada, atingindo, assim, um desenvolvimento normal. Na primeira fase do tratamento, foi utilizada uma máscara facial por 14 horas diárias por um período de 8 meses. Em seguida, foi ativada a expansão rápida da maxila e foram utilizados elásticos com o objetivo de correção da mordida aberta. Após 14 meses de tratamento, foi possível observar a completa correção da mordida cruzada, havendo resultados bem sucedidos no tratamento precoce. Já na segunda fase do tratamento foi instalado aparelho ortodôntico fixo edgewise para nivelamento e alinhamento dos arcos.

Lione et al. (2015) realizaram um trabalho com o objetivo de analisar os efeitos dentários do tratamento da maloclusão classe III com expansão rápida e máscara facial, utilizando modelos odontológicos digitais. A amostra foi formada por 29 pacientes tratados inicialmente com expansão rápida de maxila e, posteriormente, sendo utilizadas as máscaras faciais. Pacientes com oclusão normal formaram um grupo controle. Os resultados mostraram uma maior dimensão transversal do arco superior no grupo teste, de forma que foi possível concluir que o tratamento ortopédico com expansão rápida de maxila associada à máscara facial proporcionou uma expansão significativa da arcada maxilar, bem como uma mesialização dos elementos posteriores e uma redução da profundidade do arco.

Perillo et al. (2016) estudaram os resultados de splints, elásticos classe III, mentoneira e tratamento com expansão rápida de maxila e máscara facial a curto prazo. A amostra foi dividida em três grupos: 25 pacientes tratados com splints, elásticos classe III e mentoneira, 32 pacientes tratados com expansão rápida de maxila e máscara facial e 23 pacientes formaram o grupo controle. Os resultados mostraram que as duas terapias foram eficientes no tratamento da classe III, todavia, o grupo 1, tratado com splints, elásticos e mentoneira, proporcionou um controle mais favorável nas relações verticais intermaxilares.

Woon e Thiruvenkatachari (2017) realizaram uma revisão de literatura com o objetivo de avaliar os efeitos dos métodos ortopédicos e ortodônticos utilizados

no tratamento precoce da maloclusão classe III. O primeiro resultado avaliado foi a correção do overjet, seguido das mudanças esqueléticas, ósseas, qualidade de vida, efeitos adversos e tempo de tratamento. As evidências mostraram que o tratamento com máscara facial apresenta melhoras positivas tanto esqueléticas quanto dentárias, em um curto prazo, todavia, houve falta de evidências desses resultados a longo prazo.

Souza et al. (2017) afirmaram em seu trabalho que a maloclusão classe III severa é uma indicação para o tratamento orto-cirúrgico, pois a cirurgia ortognática proporciona que sejam feitos movimentos nos maxilares nas três dimensões, possibilitando a previsibilidade e estabilidade dos resultados. Todavia, os autores evidenciaram também a importância da realização do tratamento ortodôntico, sendo este responsável por melhorar o perfil facial e a estética do sorriso.

Ferreira et al. (2018) demonstraram em seu trabalho o tratamento da maloclusão classe III por meio da técnica bifuncional, na qual são utilizados bráquetes com torque lingual de coroa nos incisivos superiores e torque vestibular nos incisivos inferiores. Essa técnica apresenta resultados satisfatórios, podendo inclusive ser utilizada em pacientes adultos que apresentem resistência ao tratamento cirúrgico.

3 RELATO DE CASO

Paciente M. E. R. S., gênero feminino, 10 anos e 4 meses de idade, compareceu à Clínica de Ortodontia com a seguinte queixa principal: “Meus dentes inferiores são tronchos. Gostaria de ficar com os dentes bonitos”.

No exame clínico, foi possível observar a presença de cáries nos elementos posteriores, presença de elementos decíduos e alguns elementos permanentes em erupção. Na análise facial, foi possível observar perfil facial côncavo, ausência de assimetria facial, terço inferior ligeiramente aumentado, corredor bucal escuro, ângulo naso-labial reto, lábio superior tocando a linha subnasal verdadeira e lábio inferior à frente do superior e da linha subnasal verdadeira (Figura 01 – A-H).





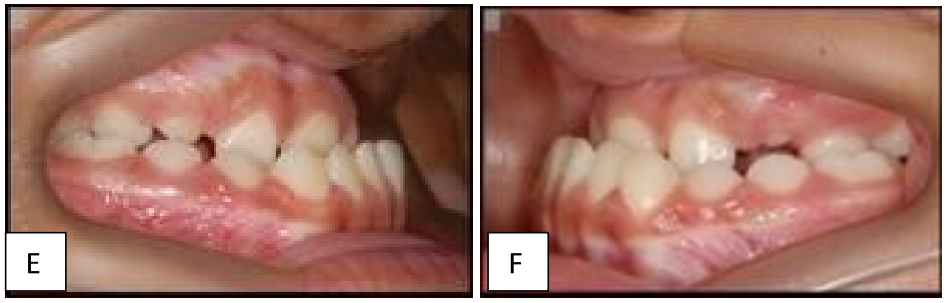

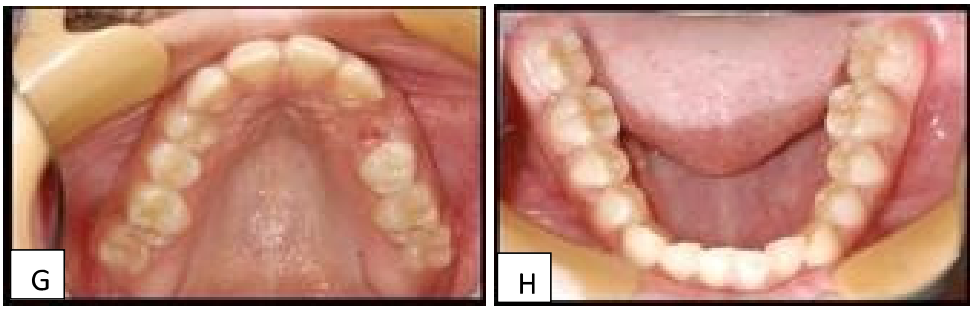

Figura 01 (A-H): Fotografias extra bucais e intra bucais da paciente.

Nos exames radiográficos, foi possível observar topografia alta e mesioversão dos germes dos elementos 13 e 23, com prevista dificuldade de erupção e aumento dos espaços pericoronários (Figura 2 – A e B). A radiografia de mão e punho forneceu uma idade óssea de 11 anos e 0 meses, com menarca há aproximadamente 06 meses (Figura 3).

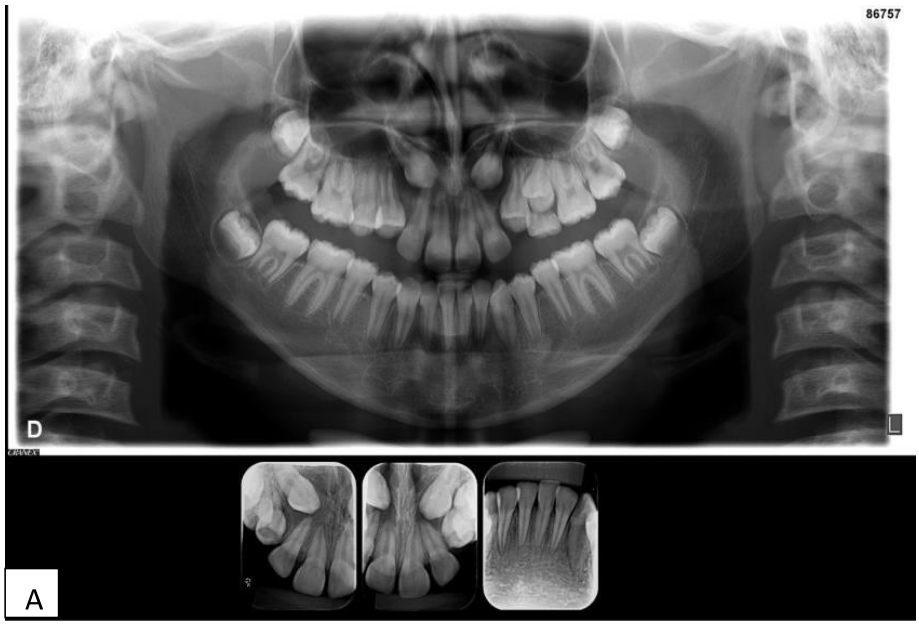

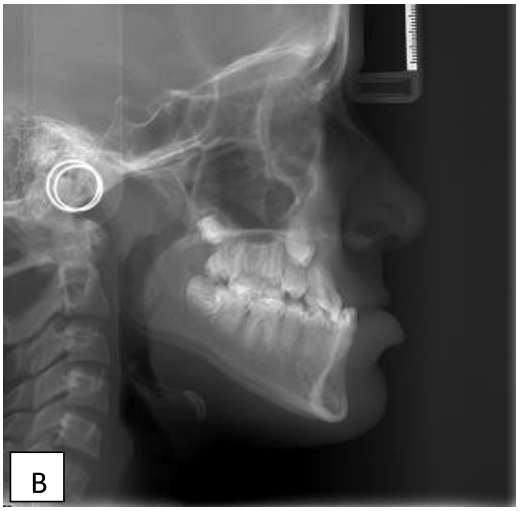

Figura 02 (A e B): Radiografias panorâmica, periapicais e telerradiografia da paciente.



Figura 03: Radiografia de mão e punho.

Na análise de McNamara, foi possível observar retrusão maxilar e protrusão mandibular, com altura facial anterior inferior (AFAI) aumentada e tendência a crescimento vertical (Figura 4).

Assim, foi estabelecido o diagnóstico de maloclusão classe III severa com mordida cruzada anterior e posterior bilateral. O tratamento proposto foi expansão rápida de maxila com protração maxilar utilizando máscara de Petit e reavaliação do caso após 01 ano.

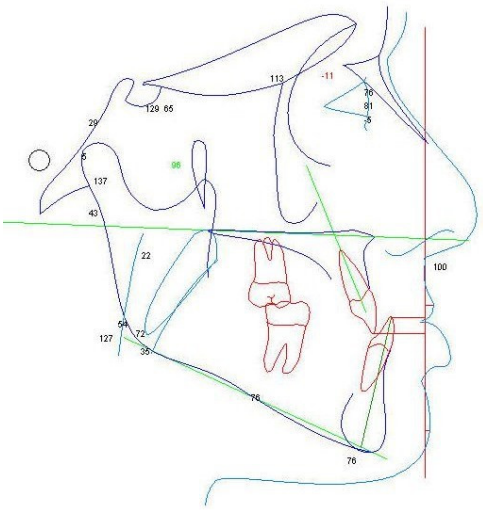

Figura 04: Análise cefalométrica.

Na primeira fase do tratamento, foi feita a instalação do disjuntor Hyrax com gancho para máscara facial e arco lingual com gancho para uso noturno de elástico classe III. A ativação foi realizada durante 20 dias, sendo de 2/4 de volta. Após esse período, foi instalada a máscara facial com elástico ½ pesado (Figura 05). Cerca de 1 mês depois, foi feito o travamento do parafuso do Hyrax e continuou a terapia com a máscara facial com elástico ½ pesado.



Figura 05: Utilização da máscara facial de Petit.

No mês seguinte, foi feita a remoção do Hyrax e a instalação de barra

transpalatina juntamente com a colagem de braquetes nos incisivos superiores (edgewise) e mola aberta. Após três meses, foi removida a barra transpalatina e o uso da máscara facial foi suspenso. Dois meses depois, foi removido o arco lingual e foram colados os braquetes nos incisivos inferiores, com colagem dos tubos nos elementos 36 e 46 e desgastes proximais nos incisivos inferiores. Além disso, foi orientado o retorno da utilização da máscara facial no gancho das bandas dos elementos 26 e 16.

Após dois meses, foi suspenso o uso da máscara facial e o restante dos braquetes inferiores foi colado, sendo utilizados elásticos classe III e desgastes proximais nos incisivos inferiores. Nesse momento, foi solicitada a exodontia dos elementos 13 e 23, devido a impactação dos mesmos e reabsorção radicular dos elementos 12 e 22 (Figura 06). Cinco meses depois, foram instalados fios 0,16 x 0,22 NiTi nos elementos inferiores, sendo realizados desgastes e utilizado elastic do 36 ao 46. Além disso foi instalado fio 0,18 x 0,25 NiTi nos elementos superiores, com elástico 3/16M classe III (Figura 07 – A-C).



Figura 06: Imagem tomográfica evidenciando contato dos elementos 13 e 23 com as raízes dos elementos 12 e 22.



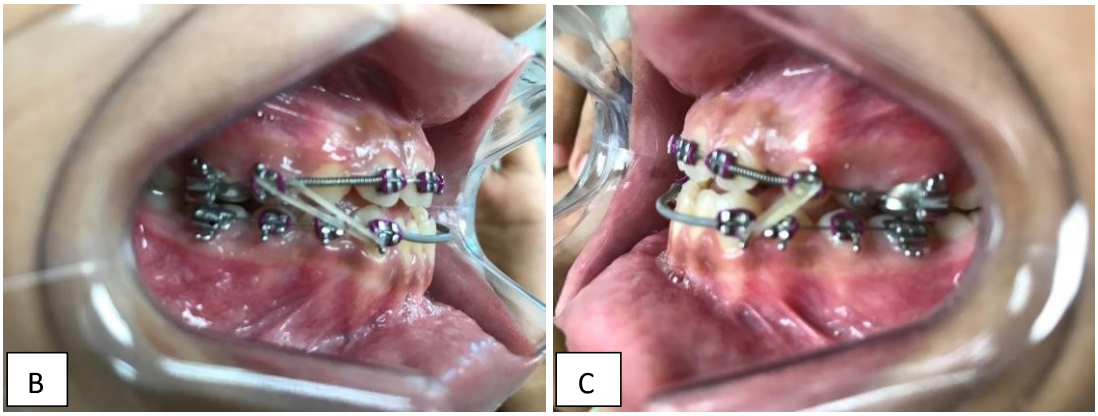

Figura 07 (A-C): Aparelho ortodôntico fixo após remoção da máscara facial.

Após 01 ano do tratamento, foi solicitada uma nova documentação ortodôntica, sendo observadas melhoria no perfil da paciente e melhor adaptação dos tecidos moles, refletindo na estética (Figura 08 – A-B). Além disso, foi possível a correção da mordida cruzada anterior e posterior e a correção da maloclusão classe III, havendo retrusão mandibular, trespasse horizontal e vertical adequados, conforme observado nas fotos intra-orais (Figura 09 – A-C), na análise cefalométrica (Figura 10) e na telerradiografia (Figura 11).



Figura 08 (A-B): Aspecto facial após um ano de tratamento.

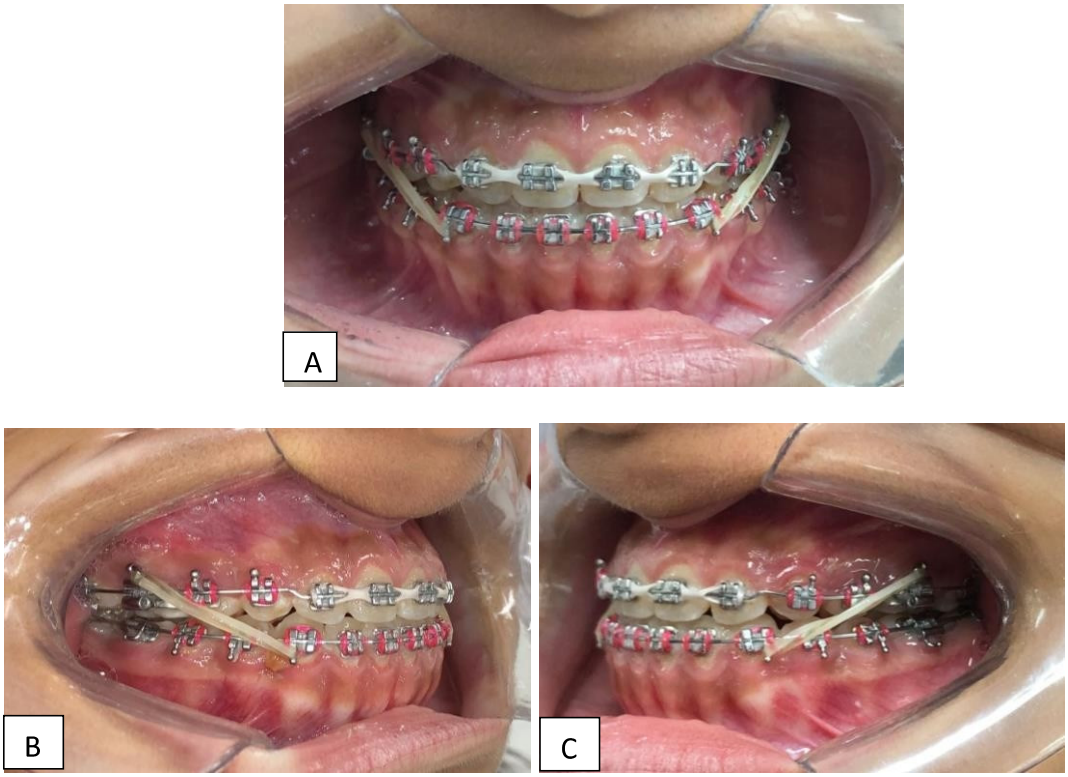

Figura 09 (A-C): Fotos intra-orais finais.

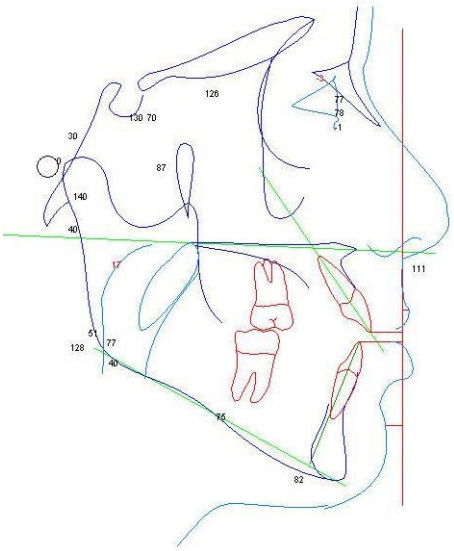

Figura 10: Análise cefalométrica após um ano de tratamento.



Figura 11: Telerradiografia após um ano de tratamento.

4 DISCUSSÃO

A maloclusão classe III ocorre quando a cúspide mesio-vestibular do primeiro molar permanente superior oclui distalmente com o sulco mesio-vestibular do primeiro molar permanente inferior, podendo ter origem esquelética ou dentoalveolar, conforme descrito por Angle (1899); Bortolozo et al. (2002); Bishara (2004).

Foi descrito um caso de uma paciente de 10 anos e 04 meses de idade, em fase de dentadura mista, o que também foi observado nos trabalhos de Lima-Filho et al. (2004); Carballo (2006); Antunes et al. (2010); Fernandes (2010); Penhavel et al. (2013); Ramos (2014), pois assim as mudanças esqueléticas são realizadas aproveitando-se o potencial de crescimento do paciente.

O tratamento proposto foi a expansão rápida de maxila associada à protração maxilar com a máscara facial de Petit, visto que a expansão maxilar leva a uma ruptura da sutura palatina mediana e, quando associada à máscara facial, ocorre um aumento do deslocamento do ponto A para frente e para baixo, aumentando, assim, o crescimento maxilar, o que está de acordo com Ngan et al. (1996); Capellozza Filho et al. (2002); Penhavel et al. (2013).

No caso relatado, também foi observada mordida cruzada anterior e posterior bilateral, o que corrobora com os trabalhos de Bishara (2004); Boeck et al. (2005); Fernandes (2010); Penhavel et al. (2013). O tratamento foi realizado em duas fases, sendo na primeira fase feita a expansão maxilar com disjuntor Hyrax e posteriormente utilizada a máscara facial de Petit, assim como observado no caso relatado por Lione et al. (2015). O Hyrax foi utilizado em decorrência da facilidade de sua confecção, já que é pré-fabricado.

A máscara facial foi utilizada para que fosse alcançada uma movimentação anteroposterior da maxila, melhorando, assim, a relação sagital entre as bases ósseas, corrigindo o trespasse horizontal e vertical e melhorando a estética. Essa terapia apresentou resultados favoráveis nos trabalhos de Franchi et al. (2004); Carballo (2006); Mandall et a. (2010); Antunes et al. (2010); Abdelnaby; Nassar (2010); Fontes; Thiesen (2011); Mandall et al. (2012); Penhavel et al. (2013); Gallão et al. (2013); Lione et al. (2015). Posteriormente, foi instalado aparelho

ortodôntico fixo Edgewise para alinhamento e nivelamento, o que está em conformidade com Franchi et al. (2004) e Suryadevara; Begum (2015).

Todavia, resultados eficazes também foram observados quando utilizado o aparelho Skyhook, conforme evidenciado por Moraes et al. (2008) e Fernandes (2010). Segundo esses autores, esse dispositivo proporciona um melhor controle vertical, além de estabilidade de resultados mesmo após seis anos de acompanhamento.

Após um ano de tratamento, foi possível observar melhora no perfil da paciente, com melhor adaptação dos tecidos moles, estabelecimento de relação classe I, trespasses horizontal e vertical adequados, assim como evidenciado nos estudos de Suryadevara; Begum (2015); Lione et al. (2015); Woon; Thiruvenkatachari (2017).

5 CONCLUSÃO

Os resultados observados no caso descrito permitiram concluir que a expansão rápida da maxila associada à utilização da máscara facial de Petit consiste em uma alternativa viável de tratamento de maloclusão classe III, mesmo se tratando de um caso severo. Dentre os resultados observados, estão a correção da relação classe III, a correção do trespasse horizontal, a melhora na relação das bases ósseas e a harmonização do perfil facial, melhorando, assim, a estética da paciente. Além disso, trata-se de uma terapia que, a curto prazo, apresenta estabilidade de resultados.

EARLY TREATMENT OF SEVERE CLASS III MALOCCLUSION: CASE REPORT

Luciana Barros Vieira de Mello
Guaracy Fonseca

ABSTRACT

Class III malocclusion can be defined as a skeletal facial discrepancy in which the mandible is in a more anterior position and / or the maxilla presents in a later position in relation to the base of the skull, being able to have skeletal or dentoalveolar origin. Its treatment is considered a challenge for the orthodontist, and should be performed as early as possible. The most commonly used treatment is rapid maxillary expansion (MRA) associated with maxillary protraction with the facial mask. The objective of the present study was to report a case of severe Class III malocclusion in a mixed dentition patient who presented bilateral anterior and posterior crossbite. The treatment performed was the MRA with Hyrax palatine breaker followed by the use of Petit facial mask. After 13 months of treatment, it was possible to observe establishment of class I relationship, with correction of anterior and posterior crossbite. After a year of treatment completion, new orthodontic documentation was requested and the stability of the results could be observed. Thus, it is possible to conclude that MRA associated with maxillary protraction is an effective alternative in the treatment of class III malocclusion, and may be used in deciduous or mixed dentition.

Keywords: Orthodontics. Malocclusion. Orthodontics, Corrective.

REFERÊNCIAS

ABDELNABY, Y.L.; NASSAR, E.A. Chin cup effects using two different force magnitudes in the management of Class III malocclusions. **Angle Orthod**, v.80, n.5, p.957-62, 2010.

ANGLE, E. H. Classification of malocclusion. **Dental Cosmos**, v. 41, n. 18, p. 248-264, Mar. 1899.

ANTUNES, C.F.; CAMAROTE, E.A.; QUAGGIO, A.M. et al. Alterações dentárias decorrentes da expansão rápida da maxila e máscara facial reversa. **Braz Dent Sci**, v.13, n.6, p.36-41, 2010.

ARAÚJO, E.A.; ARAÚJO, C.V. Abordagem clínica não-cirúrgica no tratamento da maloclusão classe III. **R Dental Press Ortodon Ortop Facial**, v.13, n.6, p.128-157, 2008.

BATTAGEL, J.M. The aetiological factors in Class III malocclusion. **Eur J Orthod**, v.15, n.5, p.347-70, 1993.

BISHARA, S.E. **Ortodontia**. São Paulo: Santos, 2004.

BOECK, E. M. et al. Orthodontic-surgical treatment of Class III malocclusion. **R Clin Ortodon Dental Press**, Abr/Mai, v.4, p.46-52, 2005.

BORTOLOZO, M.A.; TOME, M.C.; KRUGER, A.R. Terapia interdisciplinar: expansão rápida e tração maxilar com acompanhamento fonaudiológico. **Rev Dent Press**, v.7, n.4, p.69-79, 2002.

CAPELOZZA FILHO, L. et al. Tratamento ortodôntico da Classe III: revisando o método (ERM e tração, por meio de um caso clínico). **Rev. Dental Press Ortodon. Ortop. facial**, Maringá, v. 7, n. 6, p. 99-119, nov./dez, 2002.

CARBALLO, L.S. Tratamiento de la maloclusión de clase III con máscara facial. **Acta Odontol Venez**, v.44, n.3, p.424-30, 2006.

CHA, K. S. Skeletal changes of maxillary protraction in patients exhibiting skeletal Class III malocclusion: a comparison of three skeletal maturation groups. **Angle Orthod,** v.73, p.26-35, 2003.

FERNANDES, S.R.C. Má oclusão classe III de Angle, subdivisão direita, tratada sem exodontias e com controle de crescimento. **Dental Press J Orthod**, v.15, n.6, p.131-42, 2010.

FERREIRA, R.A.C. et al. Tratamento não-cirúrgico da classe III com a técnica

bifuncional em paciente adulto jovem. **Revista Uningá**, v.41, n.1, p. 10-14, 2018.

FONTES, J.O.L.; THIESEN, G. Estudo cefalométrico prospectivo dos efeitos da terapia de tração reversa da maxila associada à mecânica intermaxilar. **Dental Press J Orthod,** v.16, n.6, p.1-9, 2011.

FRANCHI, L.; BACCETTI, T.; MCNAMARA, J.A. Postpubertal assessment of treatment timing for maxillary expansion and protraction therapy followed by fixed appliances. **Am J Orthod Dentofacial Orthop**, v.126, n.5, p. 555-68, 2004.

GALLÃO, S.; MARTINS, L.P.; FALTIN Jr, K. et al. Diagnóstico e tratamento precoce da Classe III: relato de caso clínico. **J Health Sci Inst**, v.31, n.1, p.104-8, 2013.

GOH, G.; KAAN, S.K. Dentofacial orthopaedic correction of maxillary retrusion with the protraction facemask: a literature review. **Aust Orthod J**, v.12, n.3, p.143-50, 1992.

KAGY, V.; MORO, A. Tratamento Da Má oclusão De Classe III Com Disjunção. **Revista Dens**, v. 16, n. 2, p.63, 2008.

LIMA FILHO, R.M.A.; LIMA, A.C.; BOLOGNESE, A.M. Tratamento de maloclusão classe III com expansão rápida de maxila e máscara facial. **J Bras Ortodon Ortop Facial**, v.9, n.52, p.1-7, 2004.

LINDEN, F. P. V. D. **Development of the Human Dentition**. 1ª Edição ed. Holanda: Quintessence Publishing Co, 2010.

LIONE, R.; BUONGIORNO, M.; LAGANA, G. et al. Early treatment of Class III malocclusion with RME and facial mask: evaluation of dentoalveolar effects on digital dental casts. **Eur J Paediatr Dent,** v.16, n.3, p.217-20, 2015.

MANDALL, A.N.; DIBIASE, A.; LITTLEWOOD, S. et al. Is early Class III protaction facemask treatment effective? A multicentre, randomized, controlled trial: 15-month follow-up. **J Orthod,** v.37, n.3, p.149-61, 2010.

MANDALL, A.N.; COUSLEY, R.; DIBIASE, A. et al. Is early Class III protaction facemask treatment effective? A multicentre, randomized, controlled trial: 3-year follow-up. **J Orthod,** v.39, n.3, p.176-85, 2012.

MARTINS, D.R. et al. Tratamento da má oclusão de Classe III com a máscara de protração maxilar (tração reversa). Parte I. **Odontomaster: Ortodontia**, v.1, n.1, p.110, 1994.

MARZOLA, C. **Fundamentos de Cirurgia Buco Maxilo Facial**. São Paulo: Ed. Big Forms, 2008, p.110-121.

MEDEIROS, R.F.B. **Tratamento ortodôntico compensatório de Padrão III –** Uma nova abordagem terapêutica (Especialização). FUNORTE Minas, Niterói, RJ; 2011 29p.

MERMIGOS, J.; FULL, C.A.; ANDREASEN, G. Protraction of the maxillofacial complex. **Am J Orthod Dentofac Orthop**, v.98, n.1, p.47-55, 1990.

MIGUEL, J. A. M. et al. Class III malocclusion diagnosis by graduation students. R **Dental Press Ortodon Ortop Facial**, Nov/Dez, v. 13, p. 118-127, 2008.

MORAES, M.L.; MARTINS, L.P.; MAIA, L.G.M. et al. Máscara facial versus aparelho Skyhook: revisão da literatura e relato de casos clínicos. **Ortodontia SPO**, v.41, n.1, p.27-32, 2008.

NARDONI, D.N.; SIQUEIRA, D.F.; CARDOSO, M.A. et al. Cephalometric variables used to predict the sucess of interceptative treatment with rapid maxillary expansion and face mask. A longitudinal stugy. **Dental Press J Orthod**, v.20, n.1, p.85-96, 2015.

NGAN, P.; HÄGG, U.; YIU, O. et al. Soft tissue and dentoskeletal profile changes associated with maxillary expansion and protraction headgear treatment. **Am J Orthod Dentofacial Orthop,** v.109, p.38-49, 1996.

OLTRAMARI, P.V.P.; GARIB, D.G.; CONTI, A.C.C.F. et al. Tratamento ortopédico de classe III em padrões faciais distintos. **R Dental Press Ortodon Ortop Facial**, v.10, n.5, p.72-82, 2005.

PENHAVEL, R.A.; SOUZA, H.A.; PATEL, M.P. et al. Tratamento da má oclusão de Classe III com a máscara facial. **Revista Uningá,** v.1, n.38, p.107-120, 2010.

PERILLO, L.; VITALE, M.; MASUCCI, C. et al. Comparisons of two protocols for the early treatment of Class III dentoskeletal disharmony. **European Journal of Orthodontics**, v.38, n.1, p.51-56, 2016.

PROFFIT, W.R.; FIELDS, H.W. JR.; SARVER, D.M. **Ortodontia Contemporânea**. Rio de Janeiro: Elsevier. 5.ed. 2012. 754p.

RAMOS, A.L. Class III treatment using facial mask: Stability after 10 years. **Dental Press J Orthod,** v.19, n.4, p.123-35, 2014.

SEEHRA, J.; FLEMING, P.S.; MANDALL, N. et al. A comparison of two diferentes techniques for early correction of Class III malocclusion. **Angle Orthodontist**, v.82, n.1, p.96, 101, 2012.

SOLANO-MENDOZA, B.; IGLESIAS-LINEARES, A.; YAÑEZ-VICO, R.M. et al. Maxillary Protaction at early ages. The Revolution of new bom Anchorage

appliances. **Journal of Clinical Pediatric Dentistry,** v.37, n.2, p.219-229, 2012.

SOUZA, L.S. et al. Tratamento orto-cirúrgico da classe III e mordida aberta anterior esqueletal: relato de caso clínico. **Archives of health onvestigation**, v.6, n.1, p.2-4, 2017.

SURYADEVARA, S.; BEGUM, M. Early treatment of class III malocclusion – a case report. **International Journal of Dental Clinics**, v.7, n.2, p.37-41, 2015.

WOON, S.C.; THIRUVENKATACHARI, B. Early orthodontic treatment for Class III malocclusion: a systematic review and meta-analysis. **American Journal of Orthodontics e Dentofacial Orthopedicis**, v.151, n.1, p.28-52, 2017.

DECLARAÇÃO DE CORREÇÃO DE NORMAS TÉCNICAS E METODOLÓGICAS

Eu, Paula Andrea de Melo Valença, declaro para os devidos fins e para fazer prova junto à Faculdade SETE LAGOAS – FACSETE, que realizei a revisão de normas técnicas e metodológicas do TCC / Monografia, intitulado "**Tratamento precoce de maloclusão classe III severa: relato de caso**" de autoria do aluno Luciana Barros Vieira de Mello, do curso de Especialização Lato Sensu em Ortodontia, pela Faculdade de Sete Lagoas – FACSETE, consistindo em correção de citações, referências bibliográficas e normas metodológicas.

Por ser verdade, firmo a presente,

Recife, 29 de julho de 2018.

Paula Valença

CPF: 020.321.594-06

DECLARAÇÃO DE CORREÇÃO DA LÍNGUA PORTUGUESA

Eu, Tereza Gonçalves de Medeiros Pereira, declaro para os devidos fins e para fazer prova junto à Faculdade SETE LAGOAS – FACSETE, que realizei a revisão e correção da língua Portuguesa do TCC / Monografia, intitulado "**Tratamento precoce de maloclusão classe III severa: relato de caso**" de autoria da aluna Luciana Barros Vieira de Mello, do curso de Especialização Lato Sensu em Ortodontia, pela Faculdade de Sete Lagoas – FACSETE.

Por ser verdade, firmo a presente,

Recife, 29 de julho de 2018.

Tereza G. de M. Pereira

CPF: 490.860.654-49

DECLARAÇÃO DE CORREÇÃO DA LÍNGUA INGLESA

Eu, Tereza Gonçalves de Medeiros Pereira, declaro para os devidos fins e para fazer prova junto à Faculdade SETE LAGOAS – FACSETE, que realizei a revisão e correção da Língua Inglesa do TCC / Monografia, intitulado "**Tratamento precoce de maloclusão classe III severa: relato de caso**" de autoria da aluna Luciana Barros Vieira de Mello do curso de Especialização Lato Sensu em Ortodontia, pela Faculdade de Sete Lagoas – FACSETE.

Por ser verdade, firmo a presente,

Recife, 29 de julho de 2018.

Tereza G. de Medeiros Pereira

CPF: 490.860.654-49