CURSO DE PÓS-GRADUAÇÃO EM ORTODONTIA

ELSON TELES DA SILVA JUNIOR

LARISSA BATISTA WEBERLING

UMA VISÃO MULTIDISCIPLINAR NA TERAPIA DA DESIMPACTAÇÃO DO INCISIVO CENTRAL SUPERIOR: Um relato clínico.

VITÓRIA DA CONQUISTA - BA
2022

ELSON TELES DA SILVA JUNIOR

LARISSA BATISTA WEBERLING

UMA VISÃO MULTIDISCIPLINAR NA TERAPIA DA DESIMPACTAÇÃO DO INCISIVO CENTRAL SUPERIOR: Um relato clínico.

Monografia apresentada ao curso de pós-graduação em Ortodontia da Faculdade Sete Lagoas como forma de obtenção do título de Especialista em Ortodontia.

VITÓRIA DA CONQUISTA - BA
2022

FACSETE
Faculdade Sete Lagoas

ELSON TELES DA SILVA JUNIOR
LARISSA BATISTA WEBERLING

Uma visão multidisciplinar na terapia da desimpactação do incisivo central superior: Um relato clínico.

Monografia apresentada ao curso de pós-graduação em Ortodontia da Faculdade Sete Lagoas como forma de obtenção do título de Especialista em Ortodontia.

Aprovado em 02/08/2022 pela banca constituída dos seguintes professores:

BANCA EXAMINADORA

Prof. Dr. Sisenando Itabaiana Sobrinho
Coordenador

Prof. Esp. Geraldo José Correa
Orientador

Prof. Joel T. Nolasco
Professor Convidado

VITÓRIA DA CONQUISTA – BA
2022

RESUMO

A retenção dentária é frequentemente verificada na clínica ortodôntica e seus fatores etiológicos são múltiplos, como por exemplo, a perda ou retenção prolongada de um dente decíduo, discrepância ósteo-dentais, presença de dentes supranumerários, anomalias de formação radicular, odontomas, dentre outros. O diagnóstico deve ser realizado por meio de avaliação clínica, juntamente com o exame radiográfico, que é utilizado para localizar o dente e estudar seu posicionamento intraósseo. Uma abordagem multidisciplinar envolvendo principalmente a Ortodontia e a Cirurgia se faz necessária como opções de tratamentos nestes casos. Neste trabalho foi relatado o tratamento de uma paciente de 9 anos e 7 meses que apresentava impacção do incisivo central superior esquerdo, em decorrência de um *mesiodens*. O paciente foi submetido à duas intervenções cirúrgicas. A primeira para a remoção *do mesiodens* e a segunda para a colagem de acessório ortodôntico no incisivo central superior esquerdo, para a realização do seu tracionamento. O tracionamento do dente 21 foi realizado através de aparatologia fixa com elásticos apoiados em um arco base de *Ricketts* em um período de 12 meses.

Palavras-chave: Impactação dentária, *mesiodens*, ortodontia interceptativa, tracionamento dentário.

ABSTRACT

Dental retention is often seen in orthodontic practice in everyday life. The etiological factors are multiple, such as, for example, the loss or prolonged retention of a deciduous tooth, bone-dental discrepancy, the presence of supernumerary teeth, anomalies of root formation, odontomas, among others. The diagnosis must be made through clinical evaluation, together with the radiographic exam, which is used to locate the tooth and study its intraosseous positioning. A multidisciplinary approach involving mainly Orthodontics and Surgery is necessary as treatment options in these cases. In this work, the treatment of a 9-year-old and 7-month-old patient who presented an impaction of the left upper central incisors, due to mesiodens, was reported. The patient underwent two surgical interventions. The first for removing mesiodens and the second for bonding an orthodontic accessory to the upper left central incisor, to perform its traction to the occlusal plane. The traction of the tooth21 was performed through a fixed apparatus with elastics supported on a Ricketts base arch over a period of 12 months.

Key words: Tooth impaction, mesiodens, orthodontie interceptative, tracionamento tooth desimpaction.

LISTA DE FIGURAS

Figura 1 – (A, B) Aspectos clínicos faciais frontais evidenciando a harmonia dos segmentos. (C, D) Vista lateral enfatizando o perfil reto, além do selamento passivo do paciente.....16

Figura 2 – Aspectos clínicos intrabucais. (A) ausência do dente 21. (B, C) Evidencia a presença do overjet e overbite e uma relação de classe I. (D, E) Normalidade transversal e cáries profundas nos elementos dentários 16, 26 e 36.....17

Figura 3 - (A) Radiografia panorâmica. (B) radiografias periapicais iniciais, ambas mostrando a presença do mesiodens e o bloqueio do dente 21. (C) Radiografia cefalométrica em norma lateral. (D) Traçado cefalométrico lateral de Ricketts.....21

Figura 4 – (A) Exposição cirúrgica evidenciando o dente extranumerário. (B) Após a remoção do dente extranumerário.....23

Figura 5 - (A) Incisão tecidual para a exposição cirúrgica. (B) Coroa do dente 21, totalmente exposta.....24

Figura 6 – Instalação do arco base de Ricketts com o Vibend e uma mola nitinol. Ressalta o uso de elástico de tracionamento do dente 21.....24

Figura 7 - (A) Completa extrusão do dente 21. (B) Colagem completa dos braquetes superiores e inferiores com emprego de fios NiTi.....25

Figura 8 – Cefalometria intermediária apontando a correção dos trespasses horizontais e verticais.....25

Figura 9 - (A) Fechamento de diastemas anteriores com elástico *Lastek*. (B, C) - Nivelamento lateral com fios NiTi.....26

Figura 10 - (A) Finalização do alinhamento inferior, mostrando o alinhamento do dente 43. (B) Alinhamento dentário superior, mostrando o alinhamento do dente 21.....27

Figura 11 - Radiografia ortopanorâmica intermediária identificando o bom posicionamento do dente 21, além de não se observar nenhuma reabsorção radicular.....27

LISTA DE TABELAS

Tabela 1: Valores cefalométricos iniciais de Ricketts.....20

Tabela 2: Valores cefalométricos iniciais de Ricketts.....21

SUMÁRIO

1 INTRODUÇÃO.....08

2 OBJETIVOS.....10

2.1 Objetivo geral.....10

2.2 Objetivos específicos.....10

3 REVISÃO DE LITERATURA.....11

4 DIAGNÓSTICO.....17

4.1 Avaliação radiográfica.....19

5 MÉTODOS.....23

6 RESULTADOS.....24

7 DISCUSSÃO.....29

8 CONCLUSÃO.....31

REFERÊNCIAS.....32

1 INTRODUÇÃO

A impactação dentária é a não erupção normal, espontânea dos dentes na arcada dentária em um intervalo de tempo. Dentes impactados podem causar uma série de problemas dentários, funcionais, estéticos e até mesmo problemas psicológicos quando o dente não irrompido acomete a região anterior da maxila [(1).]

Com exceção dos terceiros molares, os caninos são os dentes que apresentam a maior prevalência de não irrompimento, entre 0,9 e 3,3%. Já os incisivos centrais superiores apresentam menor prevalência, de 0,06% a 0,2% da população em geral [(1)]

A etiopatogenia das impactações dentárias é multifatorial. A literatura revela várias causas de impactações dentárias, e pode ser dividida em fatores locais e sistêmicos [(1).]

O diagnóstico é realizado por meio de anamnese, avaliação clínica e radiológica. Durante a *anamnese*, é importante observar a idade do paciente e seus antecedentes familiares de agenesias ou retenções dentárias. Dentre os sinais clínicos de um incisivo central superior impactado incluem, erupção assimétrica de mais de 06 meses em relação ao seu homólogo, alteração da sequência e cronologia de erupção, retenção do dente, desvio da linha média, fechamento de espaço e elevação do tecido mole, palato ou mucosa labial [(1).]

As alternativas para o tratamento de impactações de incisivos centrais superiores são: a extração do dente impactado e reabilitação com prótese ou implante após a fase de crescimento, extração e fechamento do espaço com o incisivo lateral permanente com posterior reanatomização estética e tracionamento ortodôntico-cirúrgico [(2).]

No presente trabalho o objetivo foi relatar um caso clínico de um paciente com 09 anos e 07 meses de idade, com má oclusão de Classe I e incisivo central superior esquerdo impactado, bloqueado por um *mesiodens* no qual se utilizou uma abordagem conservadora multidisciplinar para a resolução do problema.

Em função da maloclusão de classe I dentária com a ausência do dente (21), ausência de alterações estruturais, transversais, sagitais e do perfil reto, optou-se pela mecânica mais conservadora, aqui representada pela a abertura dos espaços, remoção cirúrgica do elemento extra-numerário, tracionamento ortodôntico do elemento dentário 21 e equilíbrio dos trespasses vertical e horizontal.

Os objetivos do tratamento traçados inicialmente foram alcançados. O dente 43, ocupando o seu espaço previsto e o dente 21, desimpactado, e em seu leito ósseo, o trespasse horizontal corrigido e a oclusão classe I mantida.

O tempo aproximado do tratamento foi de 36 meses, considerando as faltas e demais intercorrências.

Ao final do tratamento, observou-se o cumprimento das metas traçadas de forma satisfatória, que foram: a remoção do *mesiodens* e tracionamento do incisivo central superior esquerdo, correção dos trespasses horizontal e vertical e estabelecimento da oclusão normal.

2 OBJETIVOS

2.1 Objetivo geral

- Relatar caso clínico de paciente com 09 anos e 07 meses de idade, com má oclusão de Classe I e incisivo central superior esquerdo impactado, bloqueado por um mesiodens no qual se utilizou uma abordagem conservadora multidisciplinar para a resolução do problema.

2.2 Objetivos específicos

- Demonstrar método de remoção do mesiodens e tracionamento do incisivo central superior esquerdo.
- Demonstrar correção dos trespasses horizontal e vertical.
- Analisar estabelecimento da oclusão normal.

3 REVISÃO DA LITERATURA

Embora várias denominações sejam utilizadas para caracterizar os dentes com erupção atrasada ou retardada, essa condição se caracteriza por duas situações: dentes que não irromperam na cronologia normativa baseada em estudos epidemiológicos e dentes que não irromperam independentemente do grau de formação radicular. Sendo assim, os dentes impactados seriam aqueles com erupção atrasada relacionada a alguma barreira física que impede o trajeto normal de erupção [3].

Durante o processo de desenvolvimento da oclusão, uma das fases mais importantes e esperadas é a erupção dos dentes permanentes. E nesse quesito, podemos dar uma ênfase maior aos dentes anteriores (incisivos), visto que os mesmos são de fácil identificação visual, compõe uma boa estética, além das suas funções desenvolvidas em conjunto com os outros dentes. Se por algum fator etiológico local não se processarem a erupção de todos os dentes, estes dentes serão denominados de impactados [4].

Comumente emprega-se o termo dente incluso ou impactado aqueles dentes que apresentem anomalias em sua posição, ou alguma situação que os impeça de erupcionar normalmente na arcada dentária [5,6].

Dentre os elementos dentários que são acometidos por essa condição, os incisivos superiores são os mais facilmente diagnosticados pelos pais e pelas próprias crianças na fase da dentição mista, sendo uma das anomalias que requerem interceptação precoce, pois representa um desafio na clínica ortodôntica.

A incidência de retenção de dentes anteriores ocorre em 1 a 2% dos pacientes que procuram o tratamento ortodôntico devido a problemas estéticos e psicológicos decorrentes da ausência dos incisivos, que afetam tanto a criança quanto seus pais [7].

Okesson (1992) ressalta que do ponto de vista funcional, a não erupção de um incisivo central superior, acarreta alterações patológicas no movimento de protrusão anterior, podendo acarretar danos para a articulação temporo-mandibular e trauma oclusal no incisivo adjacente, o que justifica a necessidade de tracionamento destes dentes, sendo de grande importância o diagnóstico prematuro da impactação para a obtenção de um prognóstico favorável [8].

A etiopatogenia das impactações dentárias é multifatorial, dos quais pode-se descrever, fatores locais, tais como, mau posicionamento do germe dentário, discrepância do arco dentário, condensação óssea exagerada, dilacerações radiculares, mucosa resistente e espessa, traumatismos, dentes anquilosados, retenção prolongada ou perda prematura de dentes decíduos, dentes supranumerários e patologias como neoplasias odontogênicas [9-17] e também fatores sistêmicos, por exemplo, desordens endócrinas, palato fissurado, irradiação, doenças febris, disostose cleidocraniana, Síndrome de Gardner, Síndrome de Down [14,18,19].

Considerando os dentes extranumerários como um dos principais fatores de impactações dentárias, eles podem ocorrer em ambos os arcos dentários. Trata-se de um problema que pode ser entendido como um distúrbio do desenvolvimento. Os dentes extranumerários se configuram como uma hiperdontia, se caracterizando pelo maior número de dentes do que deveria se ter [20].

No que diz respeito à prevalência de casos de aparecimento de extranumerários é de cerca de 0,15 a 3,8% em termos populacionais com predileção de 90 a 98% na maxila, onde o local mais favorecido é a premaxila, sendo o público masculino mais atingido, verificando-se prevalência de 2:1 [21].

Do ponto de vista do diagnóstico, além de uma minuciosa avaliação clínica, torna-se imperioso uma avaliação radiográfica. Neste caso, opta-se pela radiografia panorâmica, teleradiografia em norma lateral e periapicais, podendo também em alguns casos lançar mão de uma tomografia computadorizada. Essas opções diagnósticas são fundamentais para determinar a localização do dente impactado, o fator determinante de sua impactação, assim como verificar o estado de formação radicular, presença de dilacerações ou reabsorções, além de avaliar sua relação com as estruturas vizinhas, para que se possa constituir um correto tratamento sem provocar injúrias ao dente envolvido nem às estruturas circunvizinhas.

As alternativas terapêuticas são múltiplas, variando desde os procedimentos mais conservadores, como a extração dos dentes decíduos, até as intervenções cirúrgicas, seguidos ou não de tracionamento mecânico ortodôntico.

De modo geral, requerem um caráter multidisciplinar envolvendo as especialidades odontológicas, tais como Ortodontia, Cirurgia Oral, Odontopediatria e Prótese [22].

A opção de tratamento orto-cirúrgico de dentes impactados envolvem primeiramente a recuperação de espaço na arcada para posterior erupção natural ou

tracionamento dentário, permitindo um melhor posicionamento e estabilização do dente impactado no arco dentário [6,23,14] .

Para alguns autores [23], [24], o tracionamento ortodôntico é a melhor opção de tratamento de dentes não erupcionados, mesmo frente à dilaceração. Porém, o tratamento cirúrgico para o tracionamento ortodôntico deve ser o mais conservador possível e, de preferência, em campo fechado, permitindo que os dentes tracionados tenham coroas clínicas praticamente normais, livres de recessões gengivais e com gengiva inserida quando o dente estiver no plano oclusal.

Vieira et al. (1997) relataram um caso de tracionamento de incisivo central superior direito permanente, retido por um odontoma em uma paciente do sexo feminino de 8 anos, com auxílio de aparelho ortodôntico removível. Para os autores, o uso de aparelho removível durante o tracionamento pôde permitir a movimentação do dente retido sobre as raízes dos dentes contíguos, evitando reabsorções radiculares e facilitando sua movimentação. O tracionamento com aparelho removível pode ser realizado com sucesso, desde que bem planejado através da atuação multidisciplinar [25].

Stuani et al. (2004) descreveram um caso clínico de desimpactação do incisivo central superior. Primeiramente foi realizado a exposição cirúrgica deste dente e aguardou a sua erupção espontânea. Posteriormente, houve a necessidade de instalar aparelho fixo parcial para finalizar o alinhamento do dente. Além do êxito obtido na desimpactação dentária, os autores mostraram a necessidade de atuação multidisciplinar nos casos de dentes impactados, salientando a importância de atuar precocemente nestes casos [26].

Trabalho semelhante ao do Vieira et al (1997) foi realizado por Villas Boas, et al (2004). Os autores conduziram um caso clínico de desimpactação de incisivos superiores que se encontravam bloqueados por um odontoma. O tratamento foi conduzido em paciente jovem de 07 anos e 08 meses que apresentava uma impacção dos incisivos central e lateral esquerdo. A paciente foi submetida à intervenção cirúrgica para a remoção de odontoma e colagem de acessório ortodôntico no incisivo lateral superior esquerdo, o qual foi tracionado através de aparelho removível com mola digital e, após nova intervenção cirúrgica, no incisivo central superior esquerdo, possibilitando assim o tracionamento do mesmo através de aparatologia ortodôntica adequada, para então objetivar uma posição correta no arco dentário[25], [27].

Susigan, et al. (2004) também relataram os resultados de um caso clínico de desimpactação do incisivo central superior, cujo tracionamento foi feito através de técnica de erupção fechada e com a utilização de aparelho ortodôntico removível. Para os autores, a proposta deste trabalho foi apresentar o caso clínico, salientando a importância de se atuar precocemente nestes casos [28].

Machado et al (2007) em uma abordagem conservadora visando a criação de espaços e permitir a erupção espontânea de incisivo impactado, empregaram um arco extraoral cervical para o tratamento da classe II molar associado à uma mecanoterapia fixa superior. Após a abertura ortodôntica do espaço, os incisivos centrais irromperam espontaneamente na cavidade bucal, alcançando um resultado estético e funcional favorável [29].

Menezes et al. (2019) demonstraram um novo dispositivo utilizado para tracionamento de incisivos impactados, após a remoção cirúrgica de um odontoma, localizado na região anterior da maxila. O tracionamento total dos dentes 11 e 21 foi realizado ao longo de 04 meses. Segundo os autores, um arco palatino modificado, desenvolvido neste caso clínico, promoveu a desimpactação e tracionamento dos incisivos centrais superiores e reestabelecimento da oclusão mista normal para a idade [30].

Zanettin et al. (2019), reportou um caso clínico de uma paciente de 13 anos de idade, com impactação dentária de um incisivo central superior esquerdo associado a um odontoma. O plano de tratamento proposto foi a remoção cirúrgica do odontoma e tracionamento do dente não irrompido. Segundo os autores a remoção cirúrgica de patologias associadas e as manobras referentes aos dentes envolvidos devem ser realizadas no momento mais oportuno e com adequado planejamento, evitando lesões a estruturas nobres e permitindo, assim, um processo de reparo adequado e uma completa restauração da saúde bucal do paciente [31].

Cachapuz et al (2002) relataram um tratamento ortodôntico interceptativo de uma maloclusão provocada pela presença de um *mesiodens* em um menino na fase de dentição mista. Após diagnosticar o *mesiodens* como causador de translação distal do incisivo central esquerdo superior procedeu-se a sua remoção cirúrgica iniciando-se a seguir o tratamento ortodôntico. Este consistiu de movimento de translação mesial do incisivo central esquerdo superior, por meio de uma combinação de aparelhos ortodônticos fixo e removível. Após correção do posicionamento de incisivo central esquerdo criou-se espaço para a erupção de incisivo lateral

esquerdo. Desta forma, o sorriso e a estética facial do paciente foram recuperados. O artigo mostra a importância do diagnóstico e da intervenção precoce em caso de dentes supranumerários para prevenir ou interceptar estas malocusões [32].

Do ponto de vista mecanoterápico, uma inovação na desimpactação dentária foi proposta por Itabaiana Sobrinho (2014). O autor empregando magnetos da liga Neodímio-ferro-boro (NdFeb), desimpactou um incisivo central superior direito (11) em uma paciente com idade de 27 anos. Preliminarmente, foi removido um odontoma que bloqueava a erupção do dente (11). Em seguida foi empregado dois magnetos atrativos cujos os polos magnéticos foram fixados no dente em questão e o outro em uma prótese removível que a paciente empregava. Os níveis de forças atrativas empregadas oscilaram entre 40 g/f à 90 g/f. O período total de desimpactação dentária foi de 60 dias após a instalação do sistema magnético. Vale ressaltar que as forças magnéticas seguem o modelo de Coulomb das cargas, ou seja, ($F=1/d^2$), diferentemente das forças mecânicas convencionais. Estas seguem o modelo de Hook ($F=k.x$) [33].

O parágrafo anterior é claro, um dos fatores etiológicos geradores das impactações dos dentes incisivos, é a presença de dilaceração radicular dos mesmos [14]. Fator etiológico este que funciona como um travamento do movimento eruptivo.

Silva et al, (2018) relataram uma desimpactação do incisivo central superior direito que apresentava uma dilaceração radicular considerável. Diferente dos outros casos clínicos, este não apresentava odontomas bloqueando a erupção. Neste caso foi empregado uma aparatologia fixa constando de arcos segmentados e quadrihélix como pontos de apoio às forças elásticas. Após a finalização do tracionamento ortodôntico, o dente foi submetido à uma terapia endodôntica e posteriormente, cirúrgica para a remoção do ápice que se encontrava curvado para vestibular. Mais uma vez nota-se a presença da interdisciplinaridade na terapia. O êxito obtido neste caso clínico foi decorrente da interação das técnicas ortodônticas, endodônticas e cirúrgicas que propiciaram a manutenção do dente desimpactado, preservando a sua estética e função [34].

Conforme a literatura, os fatores etiológicos das impactações dos incisivos são múltiplos, dentre eles, as dilacerações radiculares, os odontomas, os dentes extranumerários e outros mais. Do ponto de vista terapêutico, existe quase que uma unanimidade quanto à remoção cirúrgica destes fatores, além de uma abordagem

multidisciplinar. Entretanto o que difere são os mecanismos encontrados pelos ortodontistas, para guiar os dentes impactados à sua normalidade oclusal.

4 DIAGNÓSTICO

O paciente T.D.S.L, 9 anos e 7 meses de idade do gênero masculino, Leucoderma, foi encaminhado por um cirurgião dentista à clínica do Curso de Especialização em Ortodontia da Faculdade Facsete, (Vitória da Conquista – Ba), para uma avaliação ortodôntica. A queixa do paciente e dos pais era a falta do dente permanente na frente.

São várias as abordagens para obter estas desimpactações, todas com enfoque multidisciplinar.

Pela avaliação clínica, a principal suspeita levantada pelo profissional era de uma possível impactação do elemento dentário 21, devido ao retardo em sua erupção. O responsável pela criança relatou não haver história pregressa desta anomalia entre os familiares do paciente e nem fatores traumáticos na região bucal. Foi solicitado toda a documentação ortodôntica necessária para avaliação e planejamento ao paciente.

Avaliando os aspectos faciais do paciente, pôde-se constatar uma harmonia entre os segmentos faciais superior, médio e inferior, não denotando nenhum látero-desvio maxilo-mandibular, conforme as imagens da Figura (1 A, B). Em norma lateral o paciente apresenta um perfil convexo (Figura 1 C e D), pôde ser observada uma inversão labial inferior, e um selamento labial passivo.

A B



C D

Figura 1 – (A, B) Aspectos clínicos faciais frontais evidenciando a harmonia dos segmentos. (C, D) Vista lateral enfatizando o perfil reto, além do selamento passivo do paciente.

A avaliação clínica intrabucal, numa vista anterior, identificou-se uma dentição mista denotando uma fase do patinho feio. Notou-se a ausência do elemento 21 e 83 com perda do espaço dental inferior e um desvio da linha média inferior para a direita, conforme a imagem da Figura (2A). Os demais dentes estavam presentes, sem apresentarem alterações clínicas oclusão de Classe I de Angle bilateral, conforme a imagem da Figura 2(B e C) além da presença de sobremordida e discreto *overjet*.

Analisando as imagens das Figuras 2 (D) e (E), constatou-se normalidade transversal de ambas as arcadas, não denotando nenhuma atresia dentária e nem estrutural. No entanto é visível a ausência do dente 83. O responsável pelo paciente relata uma extração precoce do mesmo. Nota-se também um discreto apinhamento dentário. Os elementos dentários 16, 26 e 36 encontravam-se amplamente cariados com suspeita clínica de comprometimento pulpar.

Em seguida, após a avaliação clínica, foi preenchida a ficha de *anamnese*, com identificação, história médica e odontológica.

Como de praxe, foi solicitado ao paciente a documentação ortodôntica completa, constando de radiografias periapicais, panorâmica e radiografia cefalométrica com traçado computadorizado de *Ricketts*.

A **B** **C**



D **E**

Figura 2 – Aspectos clínicos intrabucais. (A) ausência do dente 21. (B, C) Evidencia a presença do overjet e overbite e uma relação de classe I. (D, E) Normalidade transversal e cáries profundas nos elementos dentários 16, 26 e 36.

4.1 Avaliação radiográfica

Ambas as radiografias panorâmicas e periapicais (Figura 3A e B) ratificaram a impactação do incisivo central superior esquerdo (dente 21), além de identificar a presença de um dente extra-numerário (mesiodens), aparentemente bloqueando a erupção do dente (21).

As medidas cefalométricas chancelaram a harmonia estrutural, (Figura 3C), não obstante apresentar um discreto retroposicionamento mandibular podendo ser comprovado pela Posição do Pório (ATM) 45 mm, Norma Clínica 37,5 mm, bem como a Posição do Ramo Mandibular 69º, Norma Clínica 76 º associado à um trespasse vertical ligeiramente diminuído), podendo ser comprovado pela Altura Facial Inferior 41º, Norma Clínica 47 º .O trespasse horizontal também apresenta-se mais acentuado, *Overjet* 10 mm.

No campo dentário identificou-se um retroposicionamento nos incisivos inferiores. Cogita-se que a exodontia do elemento dentário 83, tenha propiciado não apenas um desvio da linha mediana inferior como também uma inclinação lingual dos mesmos. Vide a medida cefalométrica (protrusão do incisivo inferior, 1ApO), cujo o valor de referência é ±2,00 mm e se encontra em -0,5 mm.

Nome: Thiago Douglas Sales Lira Idade: 09 anos 07 meses

CAMPO I	**PROBLEMAS DENTÁRIOS**	Valor Obtido	Norma Clínica
1	Relação Molar	1,2 mm	-3
2	Relação Canina	0,7 mm	-2
3	Trespasse Horiz.(overjet)	10 mm	2,5
4	Trespasse Vert.(overbit)	2,8 mm	2,5
5	Extrusão Molar Inferior	3,9 mm	2,5
6	Ângulo Interincisivo	127 gr	130

CAMPO II	**PROBLEMAS ESQUELETICO**	Valor Obtido	Norma Clínica
7	Convexidade do ponto A	1,5 mm	2,5
8	Altura facial inferior	41,3 gr	47

CAMPO III	**PROBLEMAS DENTO-ESQUELETICO**	Valor Obtido	Norma Clínica
9	Posição do 1º Molar Sup.	12 mm	9
10	Posição do Incisivo Inf.	- 0,5mm	1
11	Posição do Incisivo Sup.	8,4 mm	3,5
12	Inclinação do Incisivo Inf.	24 gr	22

13	Inclinação do Incisivo Sup.	28 gr	28
14	Plano Oclusal do Ponto XI	6,7 mm	1,8
15	Inclin. do planp oclusal	10 gr	21

CAMPO IV	PROBLEMAS ESTÉTICOS	Valor Obtido	Norma Clínica
16	Protrusão lábio inferior	2,5 mm	-1,5
17	Comprimento do lábio sup.	24 mm	24
18	Comissura. ao plano oclusal	8 mm	-3,2

CAMPO V	PROBLEMAS CRÂNIO – FACIAL	Valor Obtido	Norma Clínica
19	Profundidade Facial	87 gr	86
20	Eixo Facial	90 gr	90
21	Cone Facial	66 gr	68
22	Profundidade da maxila	88 gr	90
23	Altura da maxila	61 gr	51,5
24	Plano palatino – Frankfurt	3 gr	1
25	Ângulo do plano mand.	27 gr	26,9

CAMPO VI	ESTRUTURAS INTERNAS	Valor Obtido	Norma Clínica
26	Deflexão Craniana	26 gr	27
27	Comp. Craniano anter.	59 mm	53
28	Altura Facial posterior	54 mm	53
29	Posição do ramo mandib.	69 gr	76
30	Posição do Pório (ATM)	45 mm	37,5
31	Arco mandibular	32 gr	24,8
32	Comp. do corpo mandib.	63 mm	61

Tabela 1: Valores cefalométricos iniciais de Ricketts.

Nome: Thiago Douglas Sales Lira Idade: 12 a 4 meses

CAMPO I	PROBLEMAS DENTÁRIOS	Valor Obtido	Norma Clínica
1	Relação Molar	0 mm	-3
2	Relação Canina	0,7 mm	-2
3	Trespasse Horiz.(overjet)	3,2 mm	2,5
4	Trespasse Vert.(overbit)	2,0 mm	2,5
5	Extrusão Molar Inferior	- 1,5mm	2,5
6	Ângulo Interincisivo	111 gr	130

CAMPO II	PROBLEMAS ESQUELET	Valor Obtido	Norma Clínica
7	Convexidade do ponto A	2,7 mm	2,5
8	Altura facial inferior	41 gr	47

CAMPO III	PROB. DENTO-ESQUELET.	Valor Obtido	Norma Clínica
9	Posição do 1º Molar Sup.	17 mm	9
10	Posição do Incisivo Inf.	4 mm	1
11	Posição do Incisivo Sup.	7 mm	3,5
12	Inclinação do Incisivo Inf.	37 gr	22
13	Inclinação do Incisivo Sup.	31 gr	28
14	Plano Oclusal do Ponto XI	- 2 mm	1,8
15	Inclin. do plano oclusal	23 gr	21

CAMPO IV	PROBLEMAS ESTÉTICOS	Valor Obtido	Norma Clínica
16	Protrusão lábio inferior	0, 0 mm	-1,5
17	Comprimento do lábio sup.	26 mm	24
18	Comissura ao plano oclusal	0,3 mm	-3,2

CAMPO V	PROBLEMAS CRÂNIO – FACIAL	Valor Obtido	Norma Clínica
19	Profundidade Facial	90 gr	86
20	Eixo Facial	90 gr	90
21	Cone Facial	64 gr	68
22	Profundidade da maxila	93 gr	90
23	Altura da maxila	63 gr	51,5
24	Plano palatino - Frankfurt	3,9 gr	1
25	Ângulo do plano mand.	25 gr	26,9

CAMPO VI	ESTRUTURAS INTERNAS	Valor Obtido	Norma Clínica
26	Deflexão Craniana	29 gr	27
27	Compr. Craniano anter.	60 mm	53
28	Altura Facial posterior	55 mm	53
29	Posição do ramo mandib.	71 gr	76
30	Posição do Pório (ATM)	45 mm	37,5
31	Arco mandibular	27 gr	24,8
32	Compr. do corpo mandib.	69 mm	61

Tabela 2: valores cefalométricos final de ricketts.

Identificou-se um perfil reto, paralelismo dos 3 eixos (longo eixo dos incisivos superiores, eixo facial e eixo do ramo mandibular) e uma relação dentária de classe I. Constatou-se que o padrão de crescimento facial aferido é mesocefálico (Figura 2D)

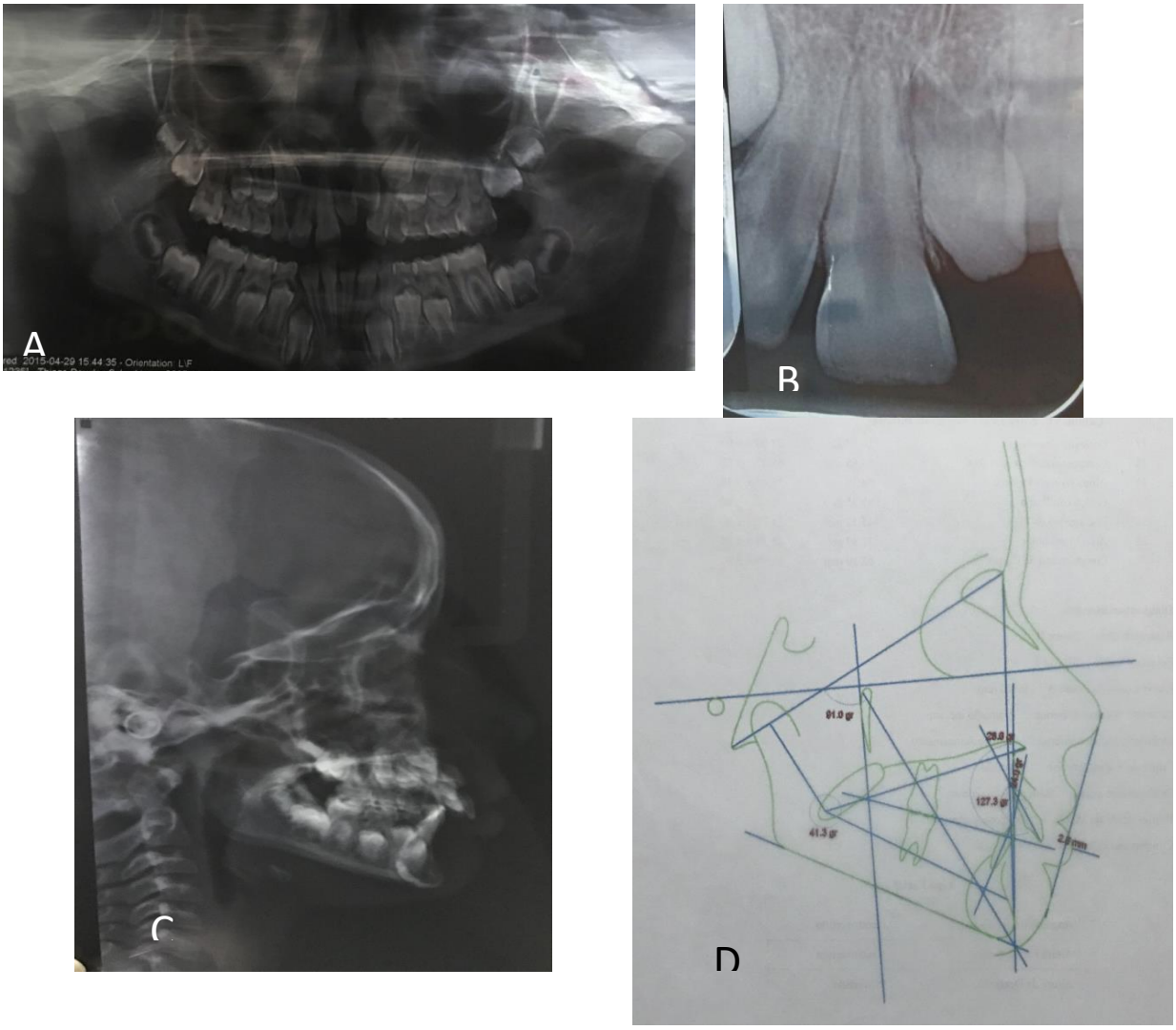

Figura 3 - (A) Radiografia panorâmica. (B) radiografias periapicais iniciais, ambas mostrando a presença do mesiodens e o bloqueio do dente 21. (C) Radiografia cefalométrica em norma lateral. (D) Traçado cefalométrico lateral de Ricketts.

Em função da maloclusão de classe I dentária com a ausência do dente (21), ausência de alterações estruturais, transversais, sagitais e do perfil reto, optou-se pela mecânica mais conservadora, aqui representada pela a abertura dos espaços, remoção cirúrgica do elemento extra-numerário, tracionamento ortodôntico do elemento dentário 21 e equilíbrio dos trespasses vertical e horizontal.

5 MÉTODOS

Preliminarmente aos procedimentos clínicos, foi redigido um documento “termo de esclarecimento e consentimento”, que foi lido, discutido e assinado pelo responsável da paciente.

Inicialmente foi realizada uma abordagem cirúrgica cuja finalidade foi a remoção do *mesiodens* e aguardo da erupção do dente impactado. Caso não ocorra a erupção espontânea, posteriormente, após a cicatrização, uma nova cirurgia será indicada para otimizar o tracionamento dentário (dente 21). O plano de tratamento ortodôntico proposto constou das seguintes etapas: alinhamento e nivelamento dentários superior e inferior com fios da liga NiTi e emprego de mola aberta NiTi para a obtenção do espaço, emprego de uma mecânica segmentada para ancorar as forças elásticas de desimpactação e corrigir o trespasse vertical (arco base de Ricketts), nivelamento final e estabilização dos resultados obtidos.

6 RESULTADOS

Concluídos o diagnóstico e o planejamento, iniciaram-se os procedimentos clínicos. O paciente foi submetido à uma primeira intervenção cirúrgica, sob efeito de anestesia local. Foi feita uma incisão de Newman entre os dentes 11 e 22, levantamento do retalho cirúrgico (Figura 5A), e a remoção do elemento supranumerário, situado sob o dente 21, (Figura 5 B).

Após a sutura do retalho mucoso, aguardou-se pelo processo de cicatrização tecidual (120 dias). Buscou-se neste intervalo uma erupção espontânea do dente 21. Anteriormente (60 dias), foram instalados os braquetes e bandas ortodônticas, para a obtenção do nivelamento dentário e abertura de espaço visando a erupção espontânea do dente 21, posteriormente.

Seguiu-se o nivelamento e alinhamento da arcada superior, por meio de fios superelásticos da liga NiTi, Morelli,® (Sorocaba - SP) dimensões (0,012”; 0,014”; 0,016”).

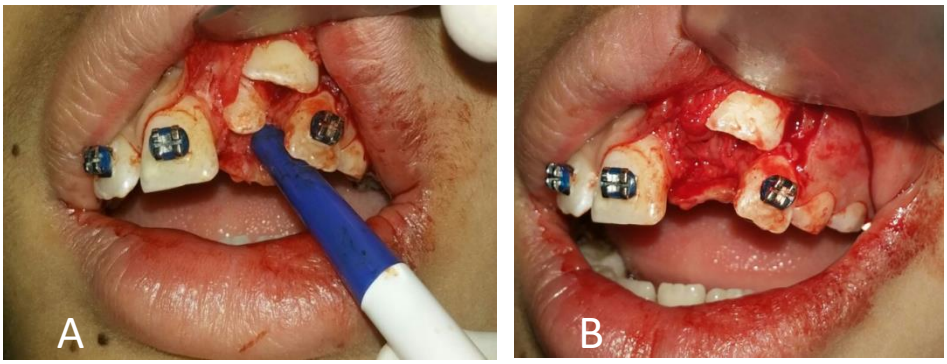

Figura 4 – (A) Exposição cirúrgica evidenciando o dente extranumerário. (B) Após a remoção do dente extranumerário.

Após avaliação radiográfica, em decorrência da não erupção do dente 21, optou-se por um novo procedimento cirúrgico com o objetivo de colagem de acessório ortodôntico no mesmo. (Figura 6 A, B). Este procedimento cirúrgico também foi realizado sob anestesia local, em ambiente ambulatorial. A exposição da coroa do dente foi realizada através de incisões verticais tangenciando a borda mesial do dente 22 e do dente 11. Uma vez exposta e em ambiente seco, realizou-se a fixação de um braquete ortodôntico na região vestibular do dente impactado, por meio de resina composta ortodôntica (Durafill VS, Kulser, Gmbh, Alemanha).

Uma semana após a fixação do dispositivo, iniciou-se o tracionamento por meio de elásticos ortodônticos, empregando forças leves.

A B



Figura 5 - (A) Incisão tecidual para a exposição cirúrgica. (B) Coroa do dente 21, totalmente exposta.

Posteriormente, foi instalado um arco base de Ricketts, confeccionado em *Elgiloy* azul, 0,016” x 0,016”, da empresa *Rock Moutain Orthodontics*, (EUA), como sistema de ancoragem apoiado nos dentes 16,12,11,22 e 26, portando um *v bend* para cervical, cuja a finalidade era servir de ponto de apoio à aplicação de forças elásticas de tracionamento (Figura 6).

Vale ressaltar que nesta etapa, procedeu-se a instalação de uma mola aberta (nitinol 0,010”x 0,030”, leve), comprimida entre os dentes 11 e 22, cuja finalidade era a manutenção do espaço entre os dentes 11 e 22, preparando o leito para a erupção do dente 21.



Figura 6 – Instalação do arco base de Ricketts com o Vibend e uma mola nitinol. Ressalta o uso de elástico de tracionamento do dente 21.

Após a erupção completa da coroa do dente 21, que durou aproximadamente 4 meses, foi instalado todo o aparelho em ambas arcadas e iniciado o alinhamento e nivelamento dentário antero-posterior por meio de fios da liga NiTi com diâmetros (0,012";0,014";0,016", Morelli® (Sorocaba,SP-Brasil) (Figura 8 A, B).

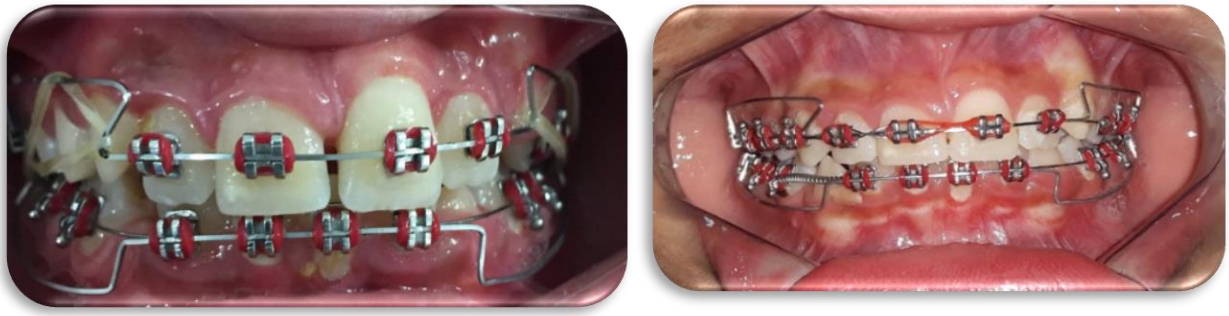

Figura 7 - (A) Completa extrusão do dente 21. (B) Colagem completa dos braquetes superiores e inferiores com emprego de fios NiTi.

Uma vez completada a desimpactação dentária (21), que era um dos objetivos almejados, buscou-se na etapa subsequente, a terapia do trespasse vertical por meio do arco base de Ricketts, portando uma ativação de *Tip Back* em suas extremidades distais (Figura 7A).

Vale realçar que cefalometricamente, foi identificado um retroposicionamento dos incisivos inferiores face a exodontia do dente 83. Portanto, através de uma ativação sagital do arco base inferior de *Ricketts*, foi realizada uma expansão anterior dos dentes 32, 31, 41 e 42. Este procedimento mecânico, possibilitou a centralização da linha mediana inferior, bem como, a correção do trespasse horizontal. A imagem cefalométrica intermediária abaixo (Figura 8), evidência esta correção.

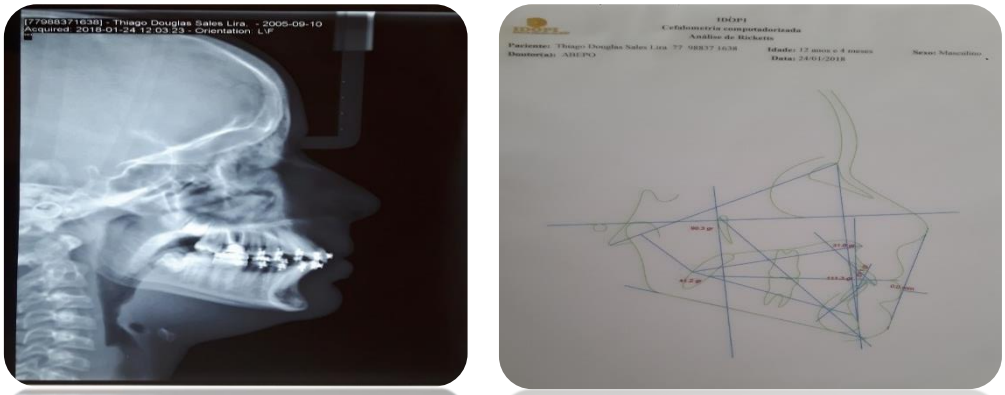

Figura 8 – Cefalometria intermediária apontando a correção dos trespasses horizontais e verticais.

Após as correções no plano vertical e sagital, o passo seguinte constou do fechamento de alguns diastemas superiores com elásticos (*Lastek*), surgidos por um

discreto avanço superior, além da leitura dos slots dos braquetes (Figura 10A). Esta etapa de nivelamento e alinhamento durou aproximadamente 08 meses, não considerando as intercorrências de quebras de *braquetes* e faltas às consultas ortodônticas.



Figura 9 - (A) Fechamento de diastemas anteriores com elástico *Lastek*. (B, C) - Nivelamento lateral com fios NiTi.

Os objetivos do plano de tratamento traçados inicialmente, foram alcançados. O dente 43, ocupando o seu espaço previsto (Figura 10 A) e o dente 21, desimpactado, e em seu leito ósseo (Figura 10 B), o trespasse horizontal corrigido e a normooclusão estabelecida de classe I mantida, conforme descrita inicialmente.

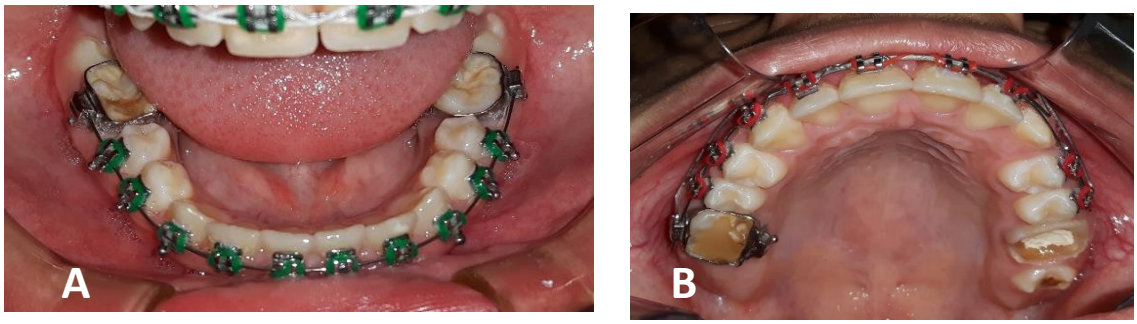

Figura 10 - (A) Finalização do alinhamento inferior, mostrando o alinhamento do dente 43. (B) Alinhamento dentário superior, mostrando o alinhamento do dente 21.

Notou-se através da avaliação cefalométrica intermediária, a manutenção de alguns dados cefalométricos, no entanto, observou-se uma inclinação dos incisivos inferiores, além de uma protrusão.

Através da radiografia panorâmica intermediária, (Figura 11) foi constatado o bom posicionamento do elemento 21 e dos demais, além de não verificar reabsorção apical no dente tracionado, mesmo em face do longo percurso transitado.



Figura 11 - Radiografia ortopanorâmica intermediária identificando o bom posicionamento do dente 21, além de não se observar nenhuma reabsorção radicular.

Ao final do tratamento, observou-se o cumprimento das metas traçadas de forma satisfatória, que foram: a remoção do mesiodens e tracionamento do incisivo central superior esquerdo, correção dos trespasses horizontal e vertical e estabelecimento da oclusão normal.

É salutar que a preservação dos resultados, em destaque ao dente 21, seja conduzida periodicamente. A partir de agora, inicia-se uma das etapas mais importantes da terapia do paciente que é a contenção dos resultados obtidos. O tempo total de tratamento aferido foi de aproximadamente 36 meses, considerando as intercorrências, tais como, faltas às consultas e outros percalços.

7 DISCUSSÃO

O tratamento orto-cirúrgico da desimpactação de incisivos previamente bloqueados por *mesiodens*, é um desafio na clínica ortodôntica. Na maioria dos casos clínicos, quando o diagnóstico é feito precocemente, a possibilidade de êxito na abordagem terapêutica é aumentada. Entretanto, quando a detecção do problema é feito tardiamente, mais fatores limitadores da terapia se interpõe ao sucesso terapêutico.

A revisão da literatura prévia à este relato clínico, mostrou um consenso relativo aos fatores locais e sistêmicos que propiciam a impactação dentária, sendo esses: a falta de espaço no arco dentário, retenção prolongada ou perda precoce do dente decíduo, barreira óssea ou mucosa, posição anormal do germe dentário, presença de fissura palatina, anquilose, formação de cistos ou neoplasias, dilaceração radicular, presença de supranumerário ou odontoma, má formação coronária e/ou apical, trauma no dente decíduo, além das iatrogenias e das condições idiopáticas, enquanto os fatores sistêmicos podem ser: distúrbios endócrinos, fatores hereditários, doenças febris e irradiação.

Outro fator importante é que a principal causa da impactação de incisivos são os dentes supranumerários atingindo um percentual de 56- 60% dos casos, podendo causar obstrução direta do caminho eruptivo, estreitamento da arcada dentária, deslocamento do germe do dente permanente, má formações da raiz do dente impactado, entre outros.

Quanto aos dispositivos empregados nos tracionamentos, em alguns casos utilizou-se elásticos para tracionar os dentes impactados sob forças leves, apoiados em um arco lingual com uso noturno. Outras opções empregadas pelos autores para apoiar os elásticos de tracionamento foram, aparelho removível, quadrihélix e aparatologia fixa.

A alternativa magnética empregada na desimpactação mostrou-se promissora devidos aos níveis de forças desenvolvidas. Vale comentar que este mecanismo magnético de movimentação dentária, segue um novo paradigma, próprio do campo magnético, onde a força é inversamente proporcional ao quadrado da distância. Clinicamente, isto quer dizer que quanto menor a distância entre os magnetos, maior a força desenvolvida pelo sistema, contrário ao mecanismo convencional.

O caso relatado apresenta uma incidência recorrente na literatura, o que vem confirmar a alta incidência desta patologia bucal. O diagnóstico clínico é de extrema importância associado pelas imagens radiográficas. Em decorrência disto, pode-se elaborar um bom plano de tratamento de forma mais conservadora possível.

Embora haja inúmeros procedimentos técnicos divergentes entre si, o êxito foi alcançado em todos.

Machado et al (2007) optaram por uma conduta bastante conservadora. Após a abertura ortodôntica do espaço, os incisivos centrais irromperam espontaneamente na cavidade bucal, alcançando um resultado estético e funcional favorável [28].

Susigan et al. (2004) preconizam uma abordagem orto-cirúrgica, provocando uma erupção dentária mergulhada no tecido gengival, com a utilização de aparelho ortodôntico removível. A desimpactação fechada conforme relata o autor, está parcialmente de acordo com os resultados deste trabalho. Após a exposição cirúrgica do dente, o retalho fibromucoso foi cicatrizado e o dente em questão tracionado submucoso. Confirmando a premissa de uma melhor inserção da gengiva inserida ao final do processo [27].

Mesmo apresentando divergências em suas condutas mecânicas, todos os trabalhos enfatizaram a importância do diagnóstico precoce e de uma visão interdisciplinar na condução dos casos.

Quando os resultados favoráveis são obtidos no tratamento dos incisivos impactados, o ganho estético é notório, o que na maioria das vezes contribui no aspecto psicológico dos pacientes.

8 CONCLUSÃO

Diante do exposto até aqui, concluiu-se da importância de um diagnóstico precoce associado a uma visão interdisciplinar na terapia das impactações dentárias.

O êxito terapêutico foi possível, pela interação das técnicas ortodônticas e cirúrgicas que propiciaram a manutenção do dente 21, preservando a sua estética e função, reverberando na autoestima do paciente.

Salienta-se ainda que neste trabalho não está esgotado o tema e, que deverão ser efetuados estudos para cada vez mais elucidar e achar propostas de tratar este tipo de anomalia.

REFERÊNCIAS

1 – GIGLIO, F. P. M.; GURGEL, J. A. Abordagem cirúrgico-ortodôntica de dentes não irrompidos. **Ortodontia**. 2010; 43(3): 27986

2 – PENHAVEL, R. A.; KOBAYASHI, T. Y.; CARVALHO, F. P.; SILVA, S. M. B. da; MACHADO, M. A. de A. M.; ABDO, R. C. de C.; OLIVEIRA, T. M. de. Tracionamento ortodôntico-cirúrgico de incisivo superior impactado. **Rev. clín. Ortodon. Dental Press**. 2011; 5: 100-105.

3 - MOYERS, R. E. Desenvolvimento da oclusão e da dentição. In: MOYERS, R. E. **Ortodontia**. 4. ed. Rio de Janeiro: Guanabara Koogan, 1999. p. 86-126

4 – SHAFER, W. G.; HINE, M. K.; LEVY, B. M. **Tratado de patologia bucal**. Rio de Janeiro: Interamericana; 1987.

5 – NORONHA, M. P.; STUANI, M. B. S.; STUANI, A. S.; SANT´ANNA, E. F. **Tracionamento ortodôntico do incisivo central superior.**

6 - SANTOS-PINTO, A. et al. Tracionamento de incisivos centrais inclusos com aparelho ortodôntico removível: caso clínico. **J Bras Ortodon Ortop Facial**, Curitiba, n. 23, p. 406-413, 1999.

7 - SURI, L.; GAGARI, E.; VASTARDI, H. Delayed tooth eruption: pathogenesis,diagnosis and treatment: a literature review. Am **J. Orthod Dentofacial Orthop**, St. Louis, v. 126, n. 4, p.432-445, Oct. 2004.

8 - OKESON, J. P. **Fundamentos de oclusão e desordens temporo-mandibulares**. 2. ed. São Paulo: Artes Médicas, 1992. p. 73.

9 – GROVER, P. S.; LORTON, L. The incidence of unerupted permanent teeth and related clinical cases. **Oral Surg Oral Med Oral Pathol** 1985; 59(4):420-5.

10 – BISHARA, S. E. Impacted maxillary canines: a review. **Am J Orthod Dentofacial Orthop** 1992; 101(2):159-71.

11 – MOREIRA, J. G. C. Dentes inclusos. In: TODESCAN, F.F.; BOTTINO, M. A. **Atualização na clínica odontológica**: a prática na clínica geral. 1ª ed. São Paulo: Artes Médicas; 1996, p.17-32.

12 – TOLEDO, O. A. **Odontopediatria**: fundamentos para a prática clínica. 2ª ed. São Paulo: Premier; 1996.

13 – KRAMER, P. F.; OTT, H. A.; RECHE, R. Tração ortodôntica de incisivos superiores. Stomatos 1997; 5:25-11-Puricelli E. Retenção dentária: novos conceitos no tratamento orto-cirúrgico. In: GONÇALVEZ, E. A. N.; FELLER, C. **Atualização na clínica odontológic**a: a prática na clínica geral. 1ª ed. São Paulo: Artes Médicas; 1998. p.3-28.

14 – BETTS, A.; CAMILLERI, A. A review of 47 cases of unerupted maxillary incisors. **Int J Paediatric Dent** 1999; 9(4):285-92.

15 – PURICELLI, E. Retenção dentária: novos conceitos no tratamento orto-cirúrgico. In: GONÇALVEZ, E. A. N.; FELLER, C. **Atualização na clínica odontológica**: a prática na clínica geral. 1ª ed. São Paulo: Artes Médicas; 1998. p.3-28

16 – TANAKA, E.; WATANABE, M.; NAGAOKA, K.; YAMAGUCHI, K.; TANNE, K. Orthodontic traction of an impacted maxillary central incisor. **J Clin Orthod,** 2001; 35(6):375-8.

17 – KUROL, J. Early treatment of tooth-eruption disturbances. **Am J Orthod,** 2002; 121(6):588-91.

18 - O'CONNEL, A.; TORSKE, K. R. Primary failure of tooth eruption. **Oral Surg Oral Med Oral Pathol Oral Radiol Endod,** 1999; 87(6):714- 20.

19 – OLIVEIRA, M.G.; WEISMANN, R.; JÚNIOR, A. N. S.; CERQUEIRA, A.; SOMACAL, T. P. Métodos diagnósticos em retenções dentárias maxilares: relato de 2 casos. **Rev Fac Odonto da UFBA**, 1999; 18:72-5.

20 - FARDIN, Angélica et al. Quarto molar retido: a importância do diagnóstico precoce. **Revista da Faculdade de Odontologia-UPF**, v. 16, n. 1, 2011.

21- MEIGHANI, G.; PAKDAMAN, A. Diagnosis and management of supernumerary (mesiodens): a review of the literature. **Journal of dentistry (Tehran, Iran)**, v. 7, n. 1, p. 41, 2010.

22 – LIN, Y. T. J. Treatment of an impacted dilacerated maxillary central incisor. **Am J Orthod Dentofacial Orthop**, 1999; 115(4):406-9.

23 – ANDRADE, S. B. M.; LACERDA, A. C. Anomalias eruptivas dos dentes anteriores. **Rev Goiana Ortod,** 1996; 2(1):5-10.

24 – VAN, Gool A. V. Injury to the permanent tooth germ after trauma to the deciduous predecessor. **Oral Surg Oral Med Oral Pathol**, 1973; 35(1):2-11.

25 – VIEIRA, E. H.; HEBLING, J.; BASSI, A. P. F. Tracionamento de incisivo central superior retido por odontoma. RevImpacted maxillary central incisor in mixed dentition treatment. **Am J Orthod Dentofacial Orthop**, 1997; 112(7):1-7.

26 – STUANI, A. S.; SOUZA, A. H. F.; STUANI, A. S.; STUANI, M. B. S. Alternative solution for impacted maxillary incisor. **Rev Ibero-am Odontopediatr Odontol Bebê**, 2004; 7(38):335-40

27-.VILLAS BOAS, P.C.; BERNARDES, L. A. A.; PITHON, M. M.; ENGEL, D. P.; Tracionamento ortodôntico de incisivos central e lateral superiores impactados: caso clínico. **R Clín Ortodon Dental Press**, Maringá, v. 3, n. 3, p. 79-86 - jun./jul. 2004

28 - SUZIGAN, L. C.; STUANI, A. S.; STUANI, A. S.; STUANI, M. B. S. Incisivo superior impactado: técnica de erupção fechada. **J Bras Ortodon Ortop facial**, Curitiba, v. 9,n. 50, p.156-160, 2004.

29- MACHADO, A. W.; LORIATO, L. B.; SOUKI, B. Q.; PEREIRA, T. J. **Rev. Clín. Ortodon. Dental Press**, Maringá, v. 5, n. 6 - dez. 2006/jan. 2007.

30- MENEZES, B. S; AMORIM, C. S.; MONTEIRO, A. S.N.M.; MAIA, L. C.; PITHON, M. M. Arco palatino modificado: uma opção para o tracionamento de incisivos centrais superiores impactados pela presença de odontomas. **Rev. Bras. Odontol.** 2019;76:(Supl.2):51.

31 - ZANETTINI, L. M. S.; NORONHA, R. A.; ANDRIOLA, F. O.; PAGNONCELLI, R. M. Odontoma composto associado a incisivo central superior impactado: relato de caso. **RFO UPF**, Passo Fundo, v. 24, n. 1, p. 38-43, jan./abr. 2019.

32 - CACHAPUZ, P. F.; SIQUEIRA, F. S.; PRIETSH, J. R Tratamento ortodôntico interceptativo de maloclusäo causada por mesiodente: relato de caso. **Rev. Fac. Odontol. Porto Alegre** *;* 43(1): 18-22, jul. 2002.

33 – ITABAIANA SOBRINHO, S. Obtenção de nanocompósitos na forma de filmes finos a partir do processo sol-gel, para proteção anticorrosiva de magnetos de NdFeb empregados em Ortodontia". Tese de Doutorado. Engenharia de Materiais, Redemat. **UFOP**, 2014.142p.

34 - SILVA, R. F. D.; PEREIRA, O. L. D.; CORREA, G. J.; COMUNIAN, C. R.; ITABAIANA SOBRINHO, S. Abordagem multidisciplinar no tratamento das dilacerações radiculares: relato de caso clínico. **Rev. clínica Ortodontia Dental Press**. Out-nov.;17(5):57-66. 2018.