GIOVANNI MARIA GARCIA MARTINS

VERTICALIZAÇÃO DE MOLARES INFERIORES ATRAVÉS DE CANTILEVER EM PACIENTE ONCOLÓGICO: relato de caso

CAMPO GRANDE- MS

2024

VERTICALIZAÇÃO DE MOLARES INFERIORES ATRAVÉS DE CANTILEVER EM PACIENTE ONCOLÓGICO: relato de caso

Artigo apresentado ao Curso de Especialização da FACSETE-Unidade Avançada Campo Grande- MS como requisito parcial para conclusão do Curso de Ortodontia.

Orientador: Prof. Ms. Matheus M. Valieri

CAMPO GRANDE- MS

2024

FACSETE

Monografia intitulada: **Verticalização de Molares Inferiores através de Cantilever em Paciente Oncológico: Relato de Caso**, de autoria da aluna: Giovanni Maria Garcia Martins, aprovada pela banca examinadora constituída pelos seguintes professores:

CD- Ms. Matheus M. Valieri- orientador
AEPC-Associação de Ensino Pesquisa e Cultura Prof. Sidnei Valieri

Fabiano Ferreira Regalado – orientador
AEPC- Associação de Ensino Pesquisa e Cultura de Mato Grosso do Sul

CD- Ms. Isabela Mascaro Martins - coorientadora
AEPC-Associação de Ensino Pesquisa e Cultura Prof. Sidnei Valieri

Campo Grande –MS, 06 de julho de 2024.

SUMÁRIO

1. INTRODUÇÃO.....6
2. RELATO DE CASO CLÍNICO 9
3. DISCUSSÃO 16
4. CONSIDERAÇÕES FINAIS 18
5. REFERÊNCIAS.....19

RESUMO

A verticalização de molares inferiores está presente na rotina de consulta de ortodontia, principalmente em paciente com mutilação dentária e com necessidade de restabelecer a oclusão dentária seja por prótese, periodontal e implante**.** A ausência do primeiro molar permanente, ocorre a migração dentaria causando a inclinação mesial do segundo molar permanente, pois necessita a recuperação de espaço pela perda do dente ausente. Este relato clínico tem objetivo de discutir e ilustrar a mecânica de verticalização de molares inferiores através do cantiléver confeccionado de liga de titânio molibdênio (TMA) em paciente oncológico. Sendo que é um método de arcos segmentados, com a finalidade de correção de inclinação de molares inferiores, para manter ou melhorar as condições dentárias. O cantiléver fornece força simples com evolução determinada, tendo como benefício uma técnica de fácil manuseio, custo baixo e uma alternativa não cirúrgica na correção de inclinação. Concluiu-se que verticalização com cantiléver obteve resultado satisfatório na melhora de inclinação e oclusão.

Palavras-chave: técnica de arco segmentado; titânio molibdênio; técnicas de movimentação dentária.

ABSTRACT

Uprighting of lower molars is presente in routine orthodontic consultations, especially in patients with dental mutilation and in need of reestablishing dental occlusion whether through prosthesis, periodontal or implant. In the absence of the first permanente molar, tooth migration occurs causing the mesial orientation of the second permanent molar, as ir requires space recovery due to the loss of the missing tooth. This clinical report aims to discuss and illustrate the mechanics of verticalization of lower molars using a cantiléver made of Titanium molybdenum alloy (TMA) in na oncology patient. It is a method of segmented archés, with the purpose of correcting the orientation of lower molars, to maintain or improve dental conditions. The cantiléver provides simple force with determined evolution, with the benefit of na easy-to-train, low-cost technique and a non-surgical alternative for orientation correction. It was concluded that cantilelver verticalization achieved na overwhelming serult in improving direction and occlusion.

Keywords: segmented arch techniques; titanium molybdenium; tooth movement techniques.

1. INTRODUÇÃO

A preservação dos elementos dentários, tornam-se um fator de grande relevância para a qualidade de vida, seja na questão estética, funcional e fonética. Durante a infância, a dentição decídua tem o papel importante na orientação de espaço, para os dentes sucessores permanentes. A perda precoce dos molares decíduos rompe com a sequência de troca natural, tendo consequências como falta de espaço para o sucessor, redução na arcada dentária, má oclusão e posição inadequada dos dentes permanentes (MUNHAES E SOUZA, 2022).

Nas consultas de rotinas, observou-se um aumento nos casos de jovens e adultos com ausência de primeiros molares permanentes, tendo como implicação alteração na arcada. Portanto, o incentivo do cuidado através da higiene oral, tem a função de evitar a perda dentária pela doença cárie e periodontal. Vale ressaltar o dever do zelo dos primeiros molares, pois apresenta o papel importante de manter uma oclusão adequada (OLIVEIRA et.al, 2023).

Há vários dispositivos e mecânicas que são aplicados para a correção de inclinação de molares inferiores, tendo ancoragem dentária ou óssea. Tais como a técnica simples para a verticalização onde são confeccionadas molas helicoidais, técnicas ortodônticas de arco contínuo associada com instalação de mini implante e técnica segmentada quando é instalado tubo acessório no molar que deseja a mesialização (GOUVEIA, 2021)

Quando ocorre a inclinação de molares, é indicado a verticalização do dente para a posição de oclusão correta. O procedimento ortodôntico de grande significado para a

verticalização de molares inferiores, são os cantilévers (BARROS et.al,2022).

Os primeiros cantilévers eram confeccionados com fio de aço inoxidável retangular, somente na década de 80, foram introduzidos fios de liga de titânio molibdênio (TMA) na ortodontia. Sendo que a produção convencional pode ser realizada tanto em ligas metálicas de aço inoxidável como em TMA (JARAMILLO, 2022).

Quando o cantiléver é feito com aço inoxidável, é confeccionado uma mola helicoide para ter maior comprimento e amenizar a força aplicada. O fio de TMA como apresenta maior flexibilidade e libera menos força, não há necessidade da confecção de mola helicoide (RODRIGUES, 2021)

Para Bilinska et.al,2022 é um tipo de biomecânica comum para o tratamento de verticalização, é a técnica segmentada onde uma extremidade do cantiléver é inserido no tubo acessório do molar inclinado e outra extremidade é conectado no segmento anterior dos dentes, causando a extrusão e rotação no sentido horário no molar, porém na parte anterior ocorre a intrusão dos dentes.

A força aplicada pelo cantiléver causa outros tipos de movimentos além da verticalização como trações, retrações, correção da curva profunda de spee, intrusão ou extrusão em um ou vários dentes ao mesmo tempo (JACOB et.al, 2020).

Durante a mecânica de verticalização deve ter cautela, pois efeito adverso como a extrusão de molar pode acontecer. Para ter um melhor controle de extrusão, os tamanhos dos cantilevers influenciam na força. Portanto, quanto maior o cantiléver, terá menor extrusão. O oposto ocorre, quando menor é o cantiléver, maior será a extrusão do molar (RODRIGUES, 2021).

Figura 1: Cantiléver longo 20mm

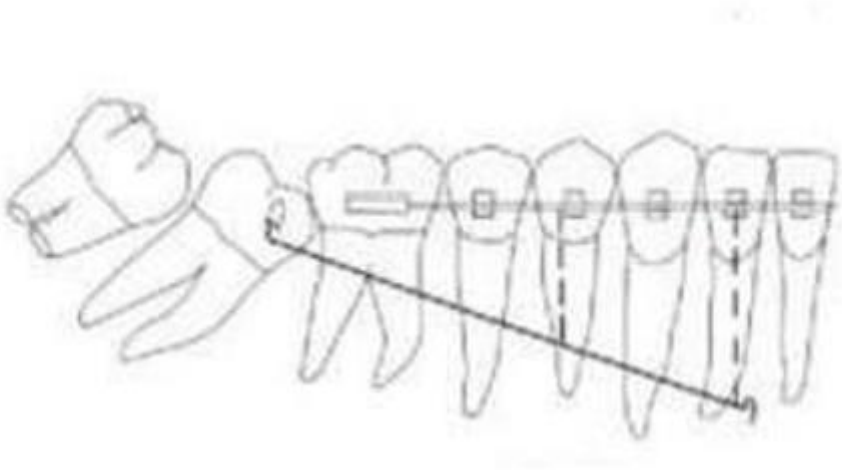

Fonte: Rodrigues 2021

Figura 2: Cantiléver curto 10-15 mm

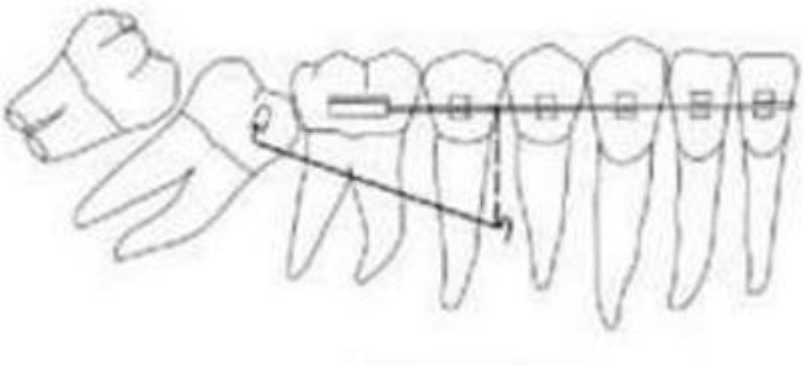

Fonte: Rodrigues 2021

2. RELATO DE CASO

Paciente E.R.A, do sexo feminino, 45 anos e 8 meses de idade, compareceu a clínica do Curso de Especialização em Ortodontia da Associação de Ensino, Pesquisa e Cultura (AEPC/FACSETE) tendo relatado como queixa principal “boca murcha”.

Na primeira sessão foi realizado exame clínico e avaliação de documentação ortodôntica, para definir o plano de tratamento. No exame extrabucal observou-se a presença de vedamento labial, simetria facial e perfil reto, enquanto a linha queixo e pescoço não estavam satisfatórios.

Figura 3: Paciente E.R.A, fotos iniciais frontal, lateral e sorrindo.



Fonte: Arquivo curso especialização de ortodontia- FACSETE Campo Grande -MS

Ao exame intrabucal identificou-se linha média superior centralizada, linha média inferior desviada para direita, corredor bucal desfavorável, má oclusão Classe II, relação canino ½ de Classe II, apinhamento, área posterior edêntula bilateralmente com ausência dos dentes 14,15,16,24,26,27,37,46 e 47, inclinação

mesial do terceiro molar inferior bilateralmente, mordida profunda e giroversões.

Figura 4: Fotos iniciais intrabucais frontal e laterais.



Fonte: Arquivo curso especialização de ortodontia- FACSETE Campo Grande- MS

Figura 5: Fotos iniciais intrabucais oclusais superior e inferior.

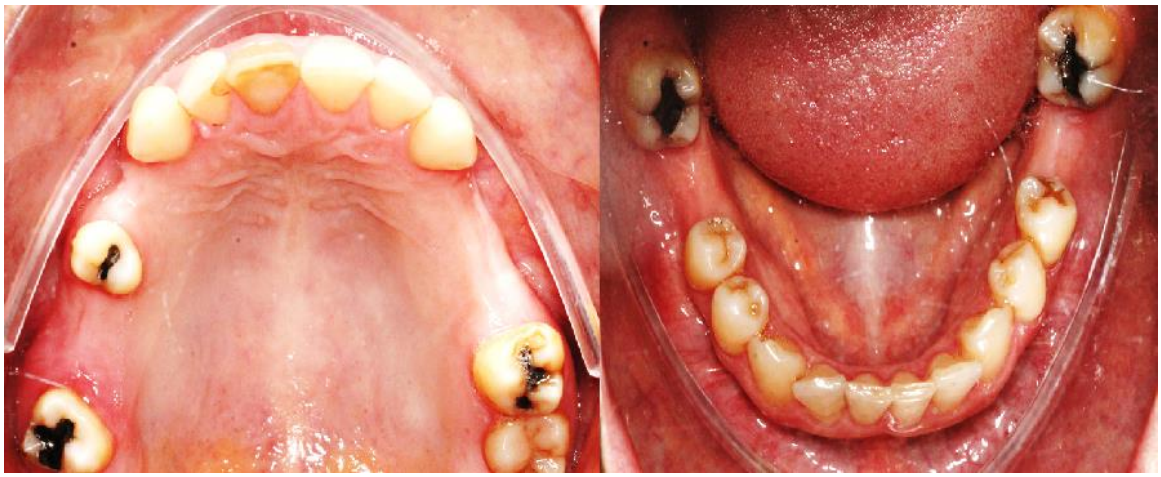

Fonte: Arquivo curso especialização de ortodontia- FACSETE Campo Grande- MS

Na radiografia panorâmica observou-se áreas edêntulas, ausência de primeiro e segundo molares, causando inclinação mesial ao terceiro molar inferior bilateralmente.

Figura 6: Panorâmica inicial

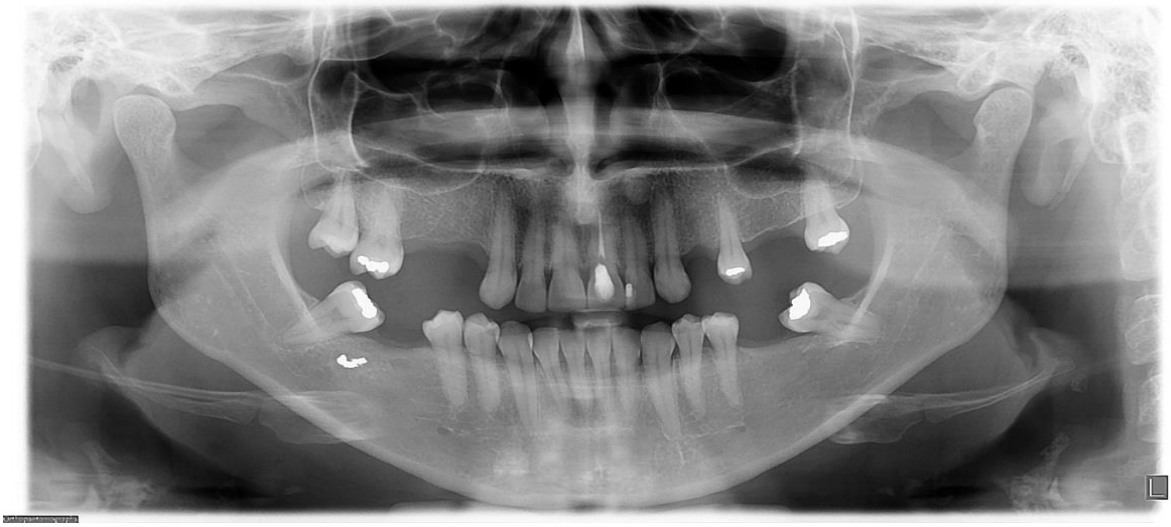

Fonte: Arquivo curso especialização de ortodontia- FACSETE Campo Grande- MS

A projeção Cefalometria lateral apresentou uma sínfise de largura adequada, tipo de perfil mesofacial e inclinação dos incisivos centrais lingualizados.

Figura 7: Telerradiografia inicial.



Fonte: Arquivo curso especialização de ortodontia- FACSETE Campo Grande- MS

No decorrer do tratamento, a paciente foi diagnosticada com câncer de mama e iniciou o tratamento de quimioterapia associado a radioterapia com suspensão de procedimentos cirúrgicos.

O tratamento ortodôntico sugerido inicialmente foi a instalação de aparelho fixo com brâquetes de prescrição MBT de canino a segundo pré-molar superior e de segundo pré-molar a segundo pré-molar inferior. Colagem de bite turbo nos incisivos centrais superiores, para a correção de overbite. Instalação do mini implante intra-alveolar inferior bilateral, para a verticalização de molares. Alinhamento e nivelamento com fios NiTi, coordenação e intercuspidação das arcadas, uso de elástico Classe II. Encaminhamento para reabilitação de implantodontia, finalização e contenção 3x3 barra reta e placa acetato na arcada superior.

Entretanto, com a necessidade da adequação do tratamento ortodôntico ao tratamento oncológico da paciente, optou-se por instalação de aparelho fixo com brâquetes de prescrição MBT e nos molares foram instalados tubos duplos. Colagem de bite turbo nos incisivos centrais superiores, para correção de mordida profunda anterior. Alinhamento e nivelamento foram através de fios NiTi, coordenação e intercuspidação das arcadas, verticalização dos molares inferiores por meio de cantiléver, uso de elástico Classe II. Encaminhamento para reabilitação de prótese, finalização e contenção 3x3 barra reta e placa acetato na arcada superior.

Para a verticalização de molares inferiores optou-se pela mecânica com cantiléver confeccionado de liga de titânio molibdênio (TMA), com fio .017´´x .025´´, instalado no tubo duplo de molar, tendo apoio no segmento anterior entre canino e segundo pré-molar. O Cantiléver foi apoiado no fio contínuo de aço

.019´´x.025´´ para verticalização no lado esquerdo. Já no lado direito, foi utilizado fio contínuo de aço .020´´.

Figura 8: instalação cantiléver lado direito



Fonte: Arquivo curso especialização de ortodontia- FACSETE Campo Grande- MS

Figura 9: instalação cantiléver lado esquerdo



Fonte: Arquivo curso especialização de ortodontia- FACSETE Campo Grande- MS

A avaliação e manutenção foram realizadas após 30 dias, sendo necessário a cada manutenção novas ativações. Com 1 mês, o lado direito, obteve verticalização adequada e foi removido o cantiléver. O lado esquerdo, teve duração de 5 meses, para chegar na verticalização desejada.

Figura 10: Panorâmica de controle após verticalização dos molares inferiores.

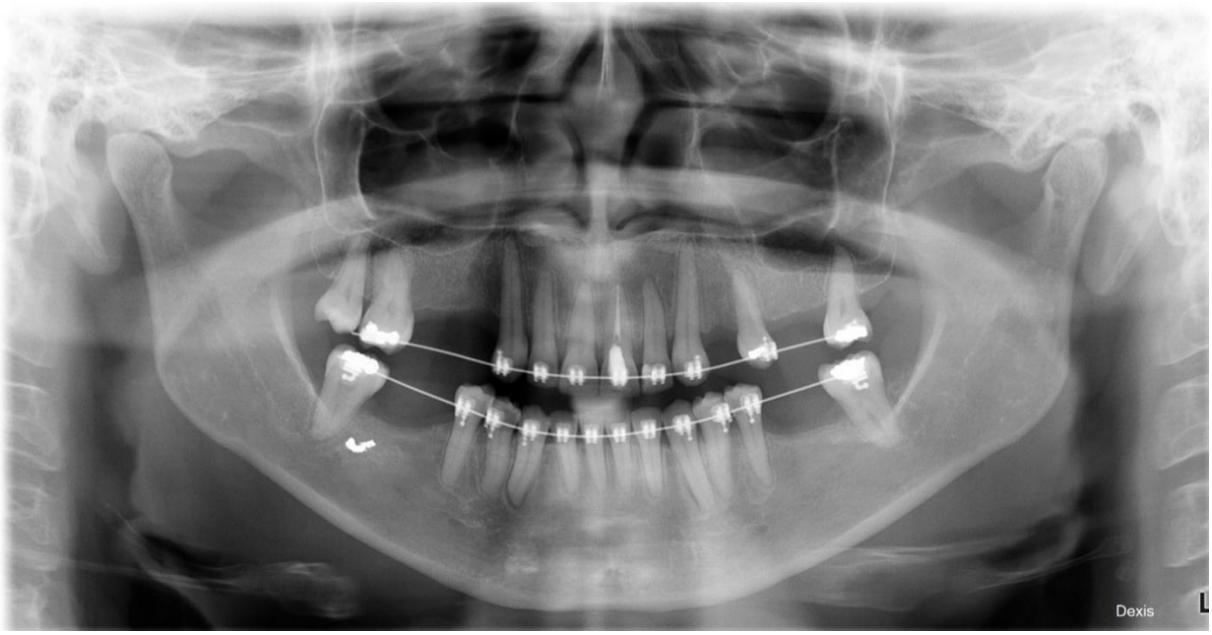

Fonte: Arquivo curso especialização de ortodontia- FACSETE Campo Grande- MS

Figura 11: Fotos laterais após verticalização

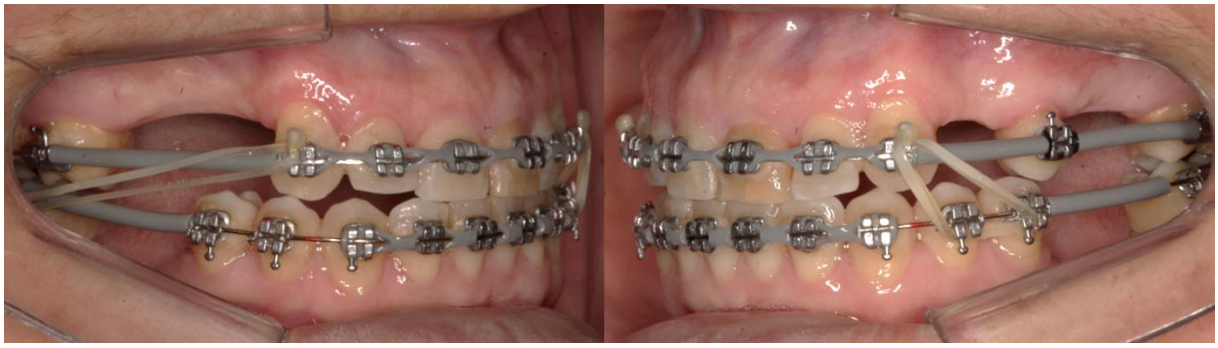

Fonte: Arquivo curso especialização de ortodontia- FACSETE Campo Grande- MS

3. DISCUSSÃO

A odontologia por muito tempo, foi a área focada somente em dentes. Com a evolução do conhecimento foi observado que a cavidade bucal não estava isolada, que há ligação com o corpo todo. Com isso, houve a necessidade de atendimento multiprofissional na área da saúde, onde vê o paciente como um todo, não somente em partes (Dapper et.al, 2020).

Pacientes oncológicos estão presente nas consultas odontológicas que podem surgir alterações na cavidade bucal. Vale lembrar que essas alterações são efeitos indesejados dos tratamentos associados ou isolados de quimioterapia e radioterapia (Melo, 2021)

Um meio de tratamento contra o câncer é a utilização da radioterapia através da radiação ionizante, que pode surgir sequelas durante ou depois do tratamento finalizado (INCA, 2024). Alguns dos danos afetam as glândulas salivares que resulta em boca seca (xerostomia), carie por radiação e osteorradionecrose (ORN) que é a morte do tecido ósseo. As características da osteorradionecrose podem ser classificadas como simples até severas, tendo exposição ósseo, podendo chegar à fratura (NOGUEIRA et.al,2022).

Para o Instituto Nacional de Câncer (INCA), classifica a doença câncer como uma das grandes causas de morte do mundo. Diversos fatores estão relacionados com o desenvolvimento da doença. Tais como: causa externas que estão relacionados ao ambiente, indústria química, alimentos e medicamentos. Ou questões internas como sistema imunológico, alteração do material genético e hormonal. Tendo grandes números de casos da doença, tornou-se um grave problema de saúde pública (INCA, 2024).

Portanto o cirurgião-dentista precisa ter o conhecimento suficiente para abordar o paciente oncológico, para realizar uma

avaliação adequado, pois a doença afeta além no sistema estomatognático (NOGUEIRA et al, 2022).

Atualmente existem várias biomecânicas, mas cada paciente deve ter um planejamento personalizado conforme sua necessidade (FREITAS, 2019). Através do domínio da técnica empregada para alcançar a posição correta, deve levar em considerações um planejamento minucioso pelas radiografias, telerradiografia e fotos oclusais (MOURA E NOGUEIRA, 2023). A desvantagem apresentada pela verticalização é a força de extrusão causada pelo cantiléver durante a verticalização do molar, sendo uma força indesejável no decorrer do tratamento (RODRIGUES, 2021).

4. CONSIDERAÇÃO FINAL

Existem diversas técnicas para a correção de verticalização de molares inferiores, que deve ter relevância na contraindicação e indicação para cada necessidade. Portanto, cada caso deve ter um planejamento minucioso, levando em consideração a complexidade da inclinação, condições sistêmica, saúde periodontal e custo-benefício. Dominar a técnica e com indicação conforme a necessidade do paciente, torna-se uma mecânica segura e de sucesso.

Por meio deste relato clínico, concluiu-se que é possível realizar a correção da verticalização de molares inferiores inclinados por meio da mecânica de cantiléver em paciente oncológico. Obteve a correção do terceiro molar inferior lado direito em 1 mês, lado esquerdo foram 5 meses com a necessidade de ativações nas manutenções a cada 30 dias. Sendo uma alternativa não cirúrgica, segura e adaptável para a condição de saúde da paciente.

REFERÊNCIAS

BARROS, S.E; FARIA; CEVALLOS, K.J; CHIQUETO,K; MACHADO, L; NORITOMI, P. Torqued and conventional contilever for uprighting mesially impacted molars: A 3-dimensional finite element analyses. Am J Orthod Dentofacial Orthop. 2022 Oct;162(4):e203-e215. Disponível em https://doi.org/10.1016/j.ajodo.2022.07.014 Epub 2022 Aug 20. PMID: 35999156. Acessado em junho 2024

BILINSKA, M; Kristensen, K.D; Dalstra, M. Cantilevers: Multi-Tool in Orthodontic Treatment. Dent. J. 2022, 10, 135. Disponível em https:// doi.org/10.3390/dj10070135. Acesso em junho 2024.

DAPPER, P. M., Pizzolatto, G., da Silva, F. L., & Corralo, D. J. (2020). Visão dos enfermeiros e técnicos de enfermagem sobre a importância da higiene bucal em pacientes internados. Revista da Faculdade de Odontologia-UPF, 25(2), 224-231. Disponível em https://doi.org/10.5335/rfo.v25i2.10545. Acesso em junho 2024.

FREITAS, R.B. Verticalização de molares. Factese,2019. Disponível em https://faculdadefacsete.edu.br/monografia/items/show/4158. Acesso junho de 2024

GOUVEIA, L.Verticalização e mesialização de molares com uso de ancoragem esquelética: relato de caso clínico. J Multidiscipl Dent. 2021 Jan Apr;11(1):193-9. Disponível em https://orcid.org/0000-0003-2897-2162. Acessado em junho 2024.

INCA (2024). O que causa o câncer? Disponível em https://www.gov.br/inca/pt-br/assuntos/causas-e-prevencao-do-cancer/o-que-causa-o-cancer/ Acesso em 2024

INCA (2024). Tratamento do câncer. Disponível em https://www.inca.gov.br/tratamento/radioterapia Acesso 2024

JACOB HB, GONZAGA AS, Trinh B, Le ET, English JD. Effects of stress relaxation in beta-titanium cantilevers used in orthodontic mechanics. Dental Press J Orthod. 2021;26(6):e212069. Disponível em https://orcid.org/0000-0003-2642-0540. Acesso em junho 2024

JARAMILLO, K.E.C. Cantilever torqueado e convencional pra verticalização do molar mesialmente impactado: análise 3D por elementos finitos. 2022. Disponível em www.lume.ufrgs.br/bitstream/handle/10183/246211/001146840.pdf?sequence=1 Acesso em junho 2024

Melo, B. B. D. C., Vasconcelos, G. B., Vasconcelos, R. B., Falcão, A. C. D. S. L. A., & Amorim, V. C. S. D. A. (2021). Condição de saúde bucal de pacientes oncológicos. Odontol. Clín.-Cient, 25-29. Acesso em junho 2024

MOURA BG, NOGUEIRA WA. Verticalização de molares com o uso de mini-implantes. Multidiscipl Dent. 2023 May Aug;13 (2):11-9. Disponível em https://orcid.org/0009-0005-5284-9131. Acesso em junho 2024

MUNHAEZ, A.B; SOUZA, J.A.S. Perda dental precoce em odontologia: etiologia, possíveis consequências e opções terapêuticas. Revista Ibero-Americana de Humanidades, Ciências e Educação. São Paulo, v.8.n.03. mar. 2022. ISSN - 2675 – 3375. Acesso em junho 2024.

NOGUEIRA, I. M.; COELHO, P. V. da S.; LIMA, I. A. B. Dental treatment in cancer patients. Research, Society and Development, *[S. l.]*, v. 11, n. 15, p. e38111536986, 2022. DOI: 10.33448/rsd-v11i15.36986. Disponível em https://rsdjournal.org/index.php/rsd/article/view/36986. Acesso em: junho 2024.

OLIVEIRA, J.J.T. D; DANTAS, M.D.F; BIJELA, M.F.B; CARVALHO, P.R.M.D.A; JACOB, R.J; SILVA, D.S.D.D; JÚNIOR, J.C.V.D.B; PINHEIRO, R.M.S; NOBRE, C.K. Perda precoce de primeiro molar permanente. Ciências da Saúde, Volume 27- Edição 123/jun2023/13/06/2023. Disponível em: PERDA PRECOCE DE PRIMEIRO MOLAR PERMANENTE – ISSN 1678-0817 Qualis B2 (revistaft.com.br). Acesso em junho 2024.

RODRIGUES, F.D.P. Verticalização de molares inferiores. Facsete, 2021. Disponível em https://faculdadefacsete.edu.br/monografia/items/show/5234. Acesso em junho 2024.