ALVARO JOSUE RIVERA GUEVARA

REABILITAÇÃO ANTERIOR DA ROG A PRÓTESE: RELATO DE CASO CLÍNICO

CURITIBA/PR

2024

REABILITAÇÃO ANTERIOR DA ROG A PRÓTESE: RELATO DE CASO CLÍNICO

PRIOR REHABILITATION OF ROG TO PROSTHESIS: CLINICAL CASE REPORT

Alvaro Josue Rivera Guevara[1]
Jairo Marcos Gross[2]

.

RESUMO

A reabilitação oral por meio de implantes dentários tem se consolidado como uma abordagem amplamente aceita para restabelecer a função mastigatória e a estética em pacientes edêntulos ou parcialmente edêntulos. Este trabalho relata um caso com instalação de implantes e com regeneração óssea guiada além da reabilitação final, onde havia uma grande perda óssea, para isso foi realizado um enxerto em bloco autógeno fixado com parafusos da marca Systhex® no comprimento de 11 mm e espessura de 1.4 de diâmetro, após 8 meses desta ROG foram utilizados três implantes do modelo Slim da marca KOPP® na região do 13 ao 21 com assentamento de torque de 20 Ncm o qual garantiu a estabilidade inicial primaria pórem utilixou se de enxerto com um enxerto aloplástico e que em seguida foi protegido pelo próprio periósteo da paciente, como resultado a paciente teve que esperar por mais quatro meses para a segunda fase cirúrgica da reabertura e reabilitação, sendo que se pode concluir que a regeneração óssea bem como os implantes e sua reabilitação tardia são procedimentos frequentes na clínica diária de implantes restabelecendo e mantendo a arquitetura tecidual bem como mastigação do paciente.

Palavras-chaves: Implantodontia. Enxerto Ósseo. Reabilitação Oral.

ABSTRACT

Oral rehabilitation using dental implants has established itself as a widely accepted approach to reestablish masticatory function and aesthetics in edentulous or partially edentulous patients. This work reports a case with the installation of implants and guided bone regeneration in addition to the final rehabilitation, where there was a large bone loss, for which an autogenous block graft was performed, fixed with Systhex® brand screws with a length of 11 mm and a thickness of 1.4 in diameter, after 8 months of this ROG, three Slim model implants from the KOPP® brand were used in the region from 13 to 21 with a torque setting of 20 Ncm, which guaranteed initial primary stability, however, grafting was used with an alloplastic graft and which was then protected by the patient's own periosteum, as a result the patient had to wait for another four months for the second surgical phase of reopening and rehabilitation, and it can be concluded that bone regeneration as well as the implants and their delayed rehabilitation are frequent procedures in the daily implant clinic, restoring and maintaining tissue architecture as well as patient chewing.

Keywords: Implantology. Bone Graft. Oral rehabilitation.

.

[1]Especializando em Implantodontia pela Faculdade Sete Lagoas (FACSETE).
[2]Coordenador e orientador.

INTRODUÇÃO

Implantes osteointegrados posterior a ROG têm sido uma pratica muito comum na especialidade de Implantodontia, este recurso facilita a instalação de implantes em uma melhor posição tridimensional e favorece a reabilitação com próteses.

A enxertia óssea autógena consiste na transferência de osso do próprio paciente para áreas deficitárias, como aquelas com reabsorção óssea após extrações dentárias ou devido à doença periodontal e ou pós trauma ou acidentes. Essa técnica oferece vantagens significativas, incluindo biocompatibilidade, baixa taxa de rejeição e capacidade de estimular a formação de osso vital. Além disso, a combinação da enxertia óssea com a instalação de implantes permite restaurar a função mastigatória e a estética, contribuindo para a melhoria da qualidade de vida dos pacientes.

Regeneração é o processo pelo qual ocorre a substituição de tecidos afetados por um novo. O osso é um dos tecidos do corpo que tem a capacidade de cicatrizar favoravelmente após uma lesão. Nesse contexto, a enxertia óssea autógena emerge como uma técnica essencial para aumentar a quantidade e a qualidade do osso alveolar, possibilitando a instalação segura e estável dos implantes. É muito importante saber como ocorre a cicatrização de defeitos ósseos, identificando os diferentes processos e técnicas para acelerar a neoformação óssea, o uso de materiais de enxerto de acordo com sua origem são de suma importância na reabilitação oral segundo (Rebolledo *et al.,* 2011).

Nas últimas décadas tem sido observado uma constante preocupação com a estética bucal que somada as constantes inovações tecnológicas, permitindo aos implantodontistas oferecerem aos seus pacientes tratamentos com mais resultados. Fatores que somados revelam a importância dos implantes dentários realizados em alvéolos cicatrizados e regenerados com ROG e osso sintético segundo Echevarría (1999).

A reabilitação oral por meio de implantes dentários tem se consolidado como uma abordagem amplamente aceita para restabelecer a função mastigatória e a estética em pacientes edêntulos ou parcialmente edêntulos. Contudo, a disponibilidade óssea adequada é um requisito fundamental para o sucesso desses procedimentos assim sendo este trabalho tem como objetivo a descrição de um caso clinico que segue

esta filosofia de trabalho ou seja enxerto autógeno seguido de implantes dentários osteointegrados posteriormente reabilitados com próteses fixas metalo cerâmica.

DESENVOLVIMENTO

Relato de caso

A descrição deste caso relata a instalação de implante e regeneração óssea guiada e reabilitação protética de uma paciente que sofreu um acidente de bicicleta onde teve como consequência a avulsão e perda dos elementos dentários 13, 12 , 11 e 21, trata se de uma jovem E.L.T.M de 17 anos a época da primeira cirurgia e de boa saúde geral, a paciente estava no momento da cirurgia de enxerto sem alterações sistêmicas e sem diagnostico patológico geral, ela foi atendida na clínica dentária RIVERA na cidade de Comayagua-Honduras e posteriormente na clínica de odontologia ICABO também localizada na cidade de Comayagua-Honduras. Foi passado o plano de tratamento para a paciente e para seus familiares os quais assinaram o TECLE para o início do tratamento onde foram relatados as vantagens e desvantagens do tratamento.

A partir do exame clinico e radiográfico inicial foi possível constatar a perda de continuidade óssea dos elementos 13,12,11 e 21 bem como uma extensa reabsorção causada pela cicatrização pós trauma além de um desalinhamento dentário e inchaço cicatricial e uma cicatriz labial causada pelo trauma sofrido (Figs 1A, 1B e 1C).

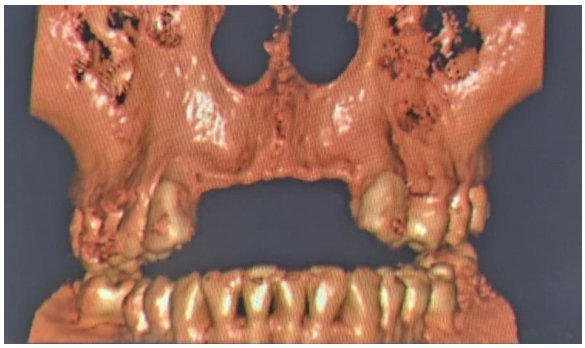

Figura 1A: Tomografia inicial notar ausência dos dentes 13,12,11 e 21 e necessidade de enxerto.
Fonte: Autoria própria (2021).



Figura 1B: Rx panoramico inicial.
Fonte: Autoria própria (2021).



Figura 1C: Foto intra bucal inicial notar perda óssea.
Fonte: Autoria própria (2021).

A área doadora de enxerto foi a região retro molar do lado direito por se tratar do lado com o maior número de perdas superiores assim minimizando os sítios cirúrgicos (Fig.2).



Figura 2: Região doadora já suturado.
Fonte: Autoria própria (2021).

Onde foi colhido um bloco de 10mm por 8mm com espessura de 3mm, o qual foi remodelado e adaptado na região do 13, 12, 11 e 21 posteriormente fixado com dois parafusos de fixação de enxerto da marca Systhex e 11mm por 1,4 de diâmetro, com o kit de fixação de enxerto da própria marca depois deste procedimento foi suturado e solicitado retorno com 20 dias (Fig. 3) sendo em seguida depois deste procedimento a paciente foi liberada por um período de cicatrização de 8 meses para integração do bloco ósseo.



Figura 3: Região enxertada do 13 ao 21 já suturado dia da remoção de sutura.
Fonte: Autoria própria (2021).

Ao retornar 8 meses após a ROG foi solicitado novos exames de imagem para constatar a espessura óssea conseguida.

Em seguida realizado o planejamento virtual e digital (Fig. 4).

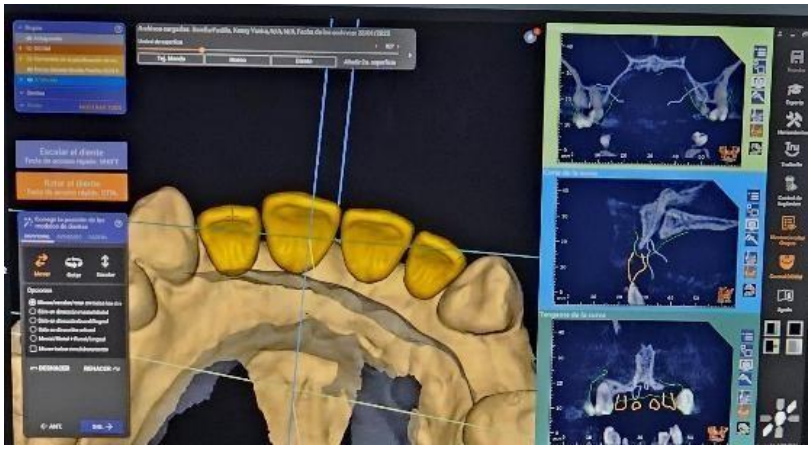

Figura 4: Planejamento Virtual Digital.
Fonte: Autoria própria (2022).

Foi confeccionado a guia cirúrgica para instalação de três implantes na região afetada tendo em vista que o espaço mesio distal não comportaria quatro implantes devido a pequena espessura de osso neoformado na região foi decidido e planejado apenas três implantes mais finos os quais foram instalados obtendo uma estabilidade inicial primária boa deixando 1,5mm de osso na vestibular e palatina para sua melhor proteção, estes foram deixados com cicatrizadores de perfil baixo para cicatrização e melhor acomodação gengival e sutura (Fig. 5), foi conseguido um torque de 20 NCM constatado pelo torquimetro manual.



Figura 5: Implantes instalados com cicatrizador perfil baixo e sutura gengival.
Fonte: Autoria própria (2022).

Os implantes neste caso foram utilizados do modelo Slim, marca KOOP® (Figs 6 e 7), com uma plataforma cone morse de 11,5 graus de conicidade e dimensão de 3.0mm de largura por 9mm de comprimento, que foram instalado pelo método de inserção manual chave tufo até a estabilização do implante totalmente com chave e depois a catraca para este fim, checando que o torque de instalação foi de 20Ncm.

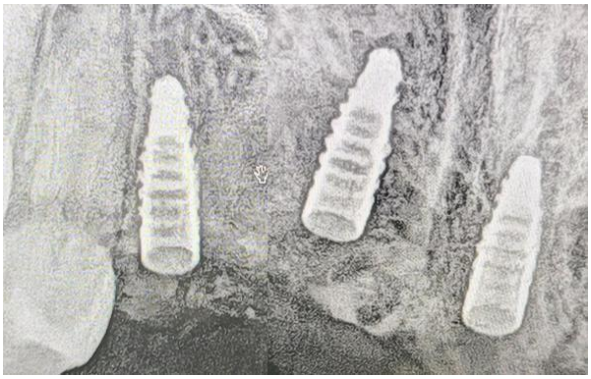

Figura 6: Radiografia pós-operatório dos implantes.
Fonte: Autoria própria (2022).

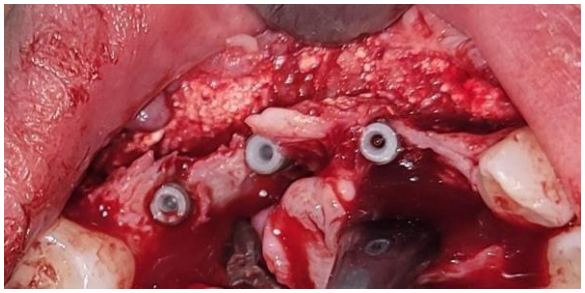

Figura 7: Implantes instalados.
Fonte: Autoria própria (2022).

Ainda para a instalação do implante foi confeccionado um guia cirúrgico com placa de acetato de 1,0mm de espessura demarcando a localização ideal para inserção do implante de maneira tridimensionalmente correta copiado do planejamento digital. Em seguida a instalação foi realizada a enxertia com biomaterial de nome BLUE BONE da marca REGENER para fechamento de todos os micro GAP´s que permaneceram devido a remoção dos parafusos de fixação do bloco ósseos bem como da perfuração para realização do alvéolo implantário, não foi utilizado membrana optou-se pelo fechamento com o próprio periósteo da paciente (Fig. 8).

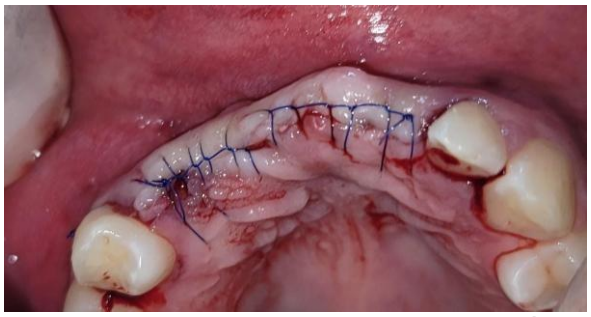

Figura 8: Sutura e recobrimento com periósteo.
Fonte: Autoria própria (2022).

Após este procedimento a paciente permaneceu com os implantes por um período de 5 meses sem manipulação, para a cicatrização e para o processo de osteointegração seguindo a filosofia primaria para maxila de Branemark.

O processo cicatricial e de osteointegração foram obtidos em 5 meses, após este tempo foi realizada a segunda fase cirúrgica que trata-se da reabertura dos implantes osteointegrados, neste procedimento ao contrário de instalar cicatrizadores mais altos, foi optado por instalar os mini pilares sendo que esses minipilares foram torqueados com 32ncm (Fig. 9).



Figura 9: Mini-pilares instalados.
Fonte: Autoria própria (2023).

Por se tratar de um implante de 11,5 graus que permite este torque segundo o fabricante e estes foram protegidos com protetores de mini pilares (Fig. 10) até sua cicatrização gengival de 30 dias, além da tomada da cor dos dentes.



Figura 10: Protetores de mini-pilar e tomada da cor dos remanescentes.
Fonte: Autoria própria (2023).

Após este período foi realizada a impressão com silicone de condensação utilizando de componentes rotacionais para confecção dos provisórios, 15 dias após a impressão foram instalados os provisórios realizados sobre bases tipo UCLA de titânio para este fim, o qual permaneceu condicionando os tecidos gengivais por um período de 60 dias (Fig. 11).



Figura 11: Provisórios instalados.
Fonte: Autoria própria (2023).

Após esse condicionamento gengival foi realizada nova impressão para confecção da metalo cerâmica, esta seguiu o passo convencional onde foram utilizadas UCLAS de plástico com a base cromo para este fim as UCLAS forma enceradas e fundidas pelo protético. Após a confecção da estrutura metálica esta foi provada em boca (Fig. 12) e posteriormente ajustada no seu formato e em seguida realizado os registros de mordida para aplicação da cerâmica.



Figura 12: Prova da estrutura metálica sem os ajustes.
Fonte: Autoria própria (2023).

Depois disso a aplicação de cerâmica foi realizada além de uma prova e os devidos ajustes, tendo em vista que a paciente tinha um grande desvio e aumento da espessura labial do lado esquerdo tudo isso causado pelo trauma prévio, foi optado pela realização de uma lente de contato para o elemento 22 (Fig. 13).



Figura 13: Preparo para cimentação da lente do elemento 22.
Fonte: Autoria própria (2023).

Assim adequando melhor a arquitetura dentaria da paciente, o qual pôde ser notado no sorriso final com a prótese já instalada entra e extra bucal (Figs 14A, 14B e 14C).



Figura 14A: Vista intra bucal do trabalho reabilitador concluído.
Fonte: Autoria própria (2023).



Figura 14B: Vista intra bucal lado direito do trabalho reabilitador concluído
Fonte: Autoria própria (2023).

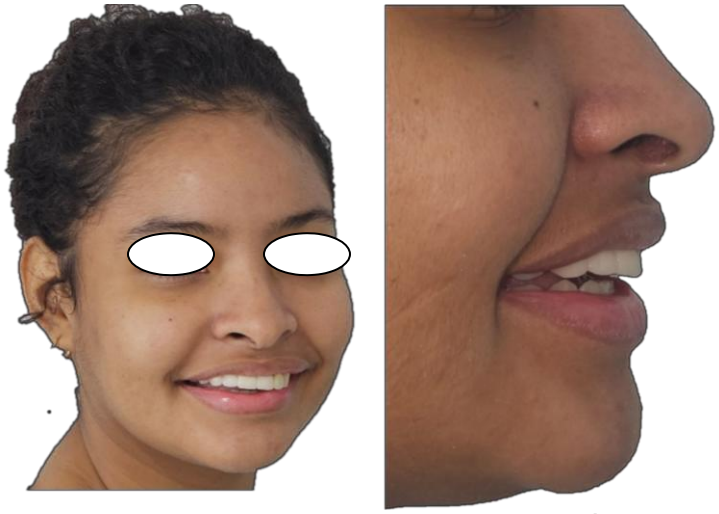

Figura 14C: Vista Extra bucal do trabalho reabilitador concluído frente e close de perfil
Fonte: Autoria própria (2023).

Discussão

A utilização dos implantes dentários requer um rígido protocolo para garantir o processo de osteointegração o que deve ser ressaltado são procedimentos prévios ou

imediatamente após a extração tais como enxertia e regeneração guiada (Hämmerle, Chen, 2004).

Casos clínicos com necessidade de enxertia previa anterior são muito comuns conforme o artigo apresenta um caso clínico de Oliveira, Costa (2018) em que um bloco ósseo autógeno foi removido da mandíbula e utilizado para enxertia na maxila anterior, seguido pela instalação de implantes igual ao caso realizado neste artigo.

Souza, Lima (2020), em seu estudo avaliaram os resultados da enxertia óssea autógena em pacientes com maxila atrófica, demonstrando a viabilidade dessa técnica para reabilitação com implantes desde que sejam respeitados todos os princípios biológicos de regeneração bem como cicatrização óssea, indo ao encontro com este caso clinico apresentado.

Os implantes dentários são uma alternativa previsível para a reabilitação de maxilares edêntulos, no entanto o sucesso do tratamento pode ser comprometido quando há atrofias maxilares severas. Para o tratamento destes casos técnicas complexas de regeneração óssea foram desenvolvidas, incluindo regeneração óssea guiada e enxertos em bloco (Gonzalez *et al.,* 2020).

A regeneração óssea guiada manifesta comprovado sucesso e previsibilidade no aumento ósseo e os implantes colocados em osso regenerado demonstram sucesso a longo-prazo (Gonzalez *et al.,* 2020), assim como demostrado neste caso clinico.

O padrão de reabsorção pode ser influenciado pela espessura óssea vestibular a literatura é controversa quanto a espessura ideal, entretanto procedimento de regeneração óssea guiada tem se mostrado uma técnica de sucesso para promover o preenchimento de defeitos ósseos presentes, bem como para aumentar as dimensões dos rebordos alveolares atróficos antes da reabilitação protética convencional ou implantossuportada.

CONCLUSÃO

A manutenção da arquitetura alveolar pode ser afetada por acidentes ou traumas faciais, porem é dever do cirurgião dentista em especial ao implantodontista reabilitador planejar e reabilitar estes casos da melhor maneira possível. Seguindo sempre o planejamento digital e por meio de imagem radiológicas o que foi devidamente

comprovado e respeitado, neste caso clinico, onde o objetivo de manutenção e conformação dos tecidos circundantes de sustentação e de proteção foram recuperados de maneira eficiente para uma excelente reabilitação com implantes e próteses fixas.

REFERÊNCIAS

ECHEVARRÍA, JORGE ALBERTO A.. **Exodoncia - regeneración ósea - implantes: Reporte de un caso / Tooth extraction - bone regeneration - implants: Report of a case** Rev. Fac. Odontol. Univ. Antioq ; 10(2): 23-7, ene.-jun. 1999.

GONZÁLEZ FERNÁNDEZ-TRESGUERRES, F; LECO BERROCAL, MI; FERNÁNDEZ-TRESGUERRES HERNÁNDEZ-GIL, I; CARBALLIDO FERNÁNDEZ, J; BACA GONZÁLEZ, L; TORRES GARCÍA-DENCHE, J. **Regeneración ósea vertical y horizontal mediante la técnica de Khoury tras un fracaso implantológico / Vertical and horizontal bone regeneration by the Khoury technique after implant failure** Cient. dent. (Ed. impr.) ; 17(1): 35-40, ene.-abr. 2020.

HÄMMERLE ,CHRISTOPH H. F., CHEN STEPHEN T. **Consensus Statements and Recommended Clinical Procedures Regarding the Placement of Implants in Extraction Sockets Special** . The International Journal of MicroDentistry Supplement 2004. Volume 19 , Issue 7.

OLIVEIRA, L. S.; COSTA, F. O. **Remoção de Bloco Ósseo Autógeno da Mandíbula para Recuperação da Espessura Óssea na Região Anterior da Maxila**: Revista de Cirurgia e Traumatologia Buco-Maxilo-Facial, vol. 18, nº 3, p. 123-128, 2018.

REBOLLEDO M, HARRIS J, HIGGINS E, MOLINARES L. **Cicatrización y regeneración ósea de los maxilares después de una quistectomía: reporte de un caso y revisión de la literatura.** Univ Odontol. 2011 Jul-Dic; 30(65): 71-78

SOUZA, M. A.; LIMA, R. B. **Reconstrução Óssea em Maxila Atrófica com Enxerto Ósseo Autógeno**:Revista de Implantologia e Reabilitação Oral, vol. 27, nº 4, p. 112-118, 2020.

DEDICATÓRIA

Dedico este trabalho a Deus primeiramente.

A minha esposa e minhas filhas que sempre me apoiaram em minhas conquistas e são fonte de inspiração na minha vida.

A FACSETE Brasil que nos proporcionou esta pós-graduação e o estudo sem fronteiras.

AGRADECIMENTOS

Minha gratidão aos professores em especial ao professor Jairo Gross e Alexander Moncada e a sua equipe professora Andrea Gross, Enrique Espel, Ricardo Moreno e todos que fizeram parte da minha trajetória na vida da implantodontia.

Aos meus pais que amo tanto e que sempre me apoiaram em minhas conquistas profissionais.

Ao povo de Honduras onde ganho meu sustento e trato a população que necessita de um novo sorriso.

"Pessoas que inspiram sabedoria são aquelas que caem, se levantam, se sacodem, curam seus machucados, sorriem ao longo da vida e dizem: "Aqui vou eu novamente."

O Pensador

Portaria MEC 278/2016 DOU 19/04/2016
Portaria MEC 946/2016 DOU 19/08/2016

FOLHA DE APROVAÇÃO

ALVARO JOSUE RIVERA GUEVARA

Reabilitação anterior da ROG a prótese: relato de caso clínico

Monografia apresentada ao programa de pós-graduação em Odontologia da Faculdade Sete Lagoas — FACETE, como requisito parcial para obtenção do título de especialista em Implantodontia.

Aprovada em 05/09/2024 pela banca construída pelos seguintes professores.

Prof. Dr Jairo Marcos Gross - FACSETE

Profa. Ms Andrea Gross – Simandic Curitiba

Prof. Esp. Alexander Marin Moncada Rubio- FACSETE

Curitiba, 05 de setembro de 2024.