FACULDADE DE TECNOLOGIA DE SETE LAGOAS – FACSETE

ESPECIALIZAÇÃO EM ORTODONTIA

RAFAEL HENRIQUES ARANTES SILVÉRIO

TRATAMENTO ORTODÔNTICO DA MORDIDA ABERTA ANTERIOR EM ADULTOS

BELO HORIZONTE

2021

RAFAEL HENRIQUES ARANTES SILVÉRIO

TRATAMENTO ORTODÔNTICO DA MORDIDA ABERTA ANTERIOR EM ADULTOS

Revisão de Literatura apresentada a Faculdade Sete Lagoas, como requisito parcial para a conclusão do curso de Especialização em Ortodontia Área de concentração: Ortodontia

ORIENTADOR: Janaina Crespo

BELO HORIZONTE

2021

FACULDADE DE TECNOLOGIA DE SETE LAGOAS – FACSETE

Artigo intitulado “Tratamento Ortodôntico da mordida aberta anterior em adultos” de autoria do aluno Rafael Henriques Arantes Silvério, aprovado pela banca examinadora constituída pelos seguintes professores:

_____

Prof. MSc.–

_____

Orientador Prof. MSc - FACSETE (Belo Horizonte)

_____

Profª. MSc. Annie Duque Ferreira – FACSETE (Belo Horizonte)

Belo Horizonte, 2021

Dedico este trabalho aos meus pais, Raquel e Neylo por todo amor, apoio e incentivo em todos os dias da minha vida. Eu amo vocês.

AGRADECIMENTOS

Em primeiro lugar agradeço a Deus, que fez com que meus objetivos fossem alcançados, durante todos os meus anos de estudos.

Aos meus pais Raquel e Neylo e ao meu irmão Neylo Junio, que sempre estiveram do meu lado, dividindo todos os momentos da minha vida, me apoiando ajudando e acima de tudo me ensinando sempre a ser uma pessoa melhor.

Agradeço aos meus tios por me receberem em seu lar durante o período do curso, sempre me apoiando e incentivando.

Agradeço à minha namorada Rafhaela que sempre esteve ao meu lado durante o meu percurso acadêmico.

Aos professores, por todos os conselhos, pela ajuda e pela paciência com a qual guiaram o meu aprendizado, em especial meu professor Bruno Vieira, orientador do meu trabalho.

Ao CETRO-BH e todos os seus colaboradores, que sempre estiveram prontos para nos ajudar em todos os momentos.

Aos pacientes que confiaram em nós a sua saúde e seu bem-estar.

“Conheça todas as teorias, domine todas as técnicas,

mas ao tocar uma alma humana, seja apenas outra alma humana”.

Carl Jung

RESUMO

A mordida aberta anterior é uma maloclusão caracterizada por um trespasse vertical negativo entre os dentes anteriores, quando os dentes posteriores estão em oclusão. O tratamento da mordida aberta anterior em indivíduos adultos representa um grande desafio para o ortodontista. O diagnóstico dessa má oclusão considera diferentes abordagens, dependendo de sua classificação e severidade. Para que se estabeleçam metas e procedimentos para o tratamento ortodôntico é necessário e importante diferenciar a mordida aberta anterior dentária, esquelética e dentoalveolar. Esse trabalho tem como objetivo realizar uma revisão de literatura sobre a etiologia; o diagnóstico e os tipos de tratamentos ortodônticos mais empregados na correção da mordida aberta anteriores em adultos. Existem vários tipos de tratamento, por movimentação ortodôntica, com diferentes objetivos terapêuticos, para que o tratamento seja mais eficaz, é necessária a atuação multidisciplinar entre o ortodontista, o otorrinolaringologista e o fonoaudiólogo, os quais, após avaliação, irão encaminhar o paciente para os especialistas das demais áreas, psicologia, pediatria e fisioterapia, caso seja necessário.

Palavras chave: Mordida aberta anterior; Tratamento ortodôntico; Odontologia.

ABSTRACT

Anterior open bite is a malocclusion characterized by a negative overbite between the anterior teeth when the posterior teeth are in occlusion. The treatment of anterior open bite in adult individuals represents a great challenge for the orthodontist. The diagnosis of this malocclusion considers different approaches, depending on its classification and severity. In order to establish goals and procedures for orthodontic treatment, it is necessary and important to differentiate between dental, skeletal and dentoalveolar anterior open bite. This work aims to carry out a literature review on the etiology; the diagnosis and types of orthodontic treatments most used in the correction of anterior open bite in adults. There are several types of treatment, by orthodontic movement, with different therapeutic objectives, so that the treatment is more effective, a multidisciplinary approach is needed between the orthodontist, the otolaryngologist and the speech therapist, who, after evaluation, will refer the patient to the specialists from other areas, psychology, pediatrics and physiotherapy, if necessary.

Keywords: Anterior open bite; Orthodontic treatment; Dentistry.

SUMÁRIO

1 INTRODUÇÃO..... 9

2 PROPOSIÇÃO..... 11

3 REFERENCIAL TEÓRICO..... 12
3.1 Etiologia Da Mordida Aberta Anterior..... 12
3.2 Diagnóstico Da Mordida Aberta Anterior 18
3.3Tratamento Ortodôntico da Mordida Aberta Anterior em Adultos..... 20

4 DISCUSSÃO 23

5 CONCLUSÃO..... 25

REFERÊNCIAS BIBLIOGRÁFICAS..... 26

1 INTRODUÇÃO

Mordida Aberta Anterior (MAA) é considerada como a ausência de contato vertical entre os dentes do arco superior e inferior, sendo que o grau de abertura pode variar, dependendo de sua gravidade e de sua etiologia, de indivíduo para indivíduo (MACIEL, LEITE, 2005)

Esta má oclusão causa grande comprometimento das funções mastigatórias, por dificultar a apreensão e o corte de alimentos e a pronúncia de alguns fonemas, prejudicando a estética e consequentemente a autoestima do indivíduo, justificando-se sua correção (ENGLISH *et al*, 2002).

Sua etiologia é complexa, envolvendo fatores como o esquelético, dentário, respiratório, neurológico e ambiental, sendo o tratamento geralmente orientado para a obtenção de transpasse positivo dos incisivos superiores e inferiores com sobrecorreção (GREENLEE *et al*, 2011).

Diversos fatores podem contribuir para esta displasia, entretanto a presença de hábitos bucais deletérios (sucção digital, chupeta e/ou mamadeira), amídalas hipertróficas, adenoides aumentadas, respiração bucal, anquilose dentária, anormalidades no processo de erupção dentária, padrão de crescimento, postura mandibular anormal, função ou tamanho anormal da língua, patologias congênitas ou adquiridas tem sido apontada como fator decisivo no seu desenvolvimento (CHEVITARESE; VALLE; MOREIRA 2002).

Devido a vários fatores etiológicos a MAA é considerada uma das mais difíceis más-oclusões a serem tratadas, tornando-se assim fundamental o conhecimento etiológico para o plano de tratamento em todas as fases de desenvolvimento do arco dentário, corrigindo-se inicialmente o problema morfológico e, posteriormente, o funcional (ALMEIDA *et al.,* 2000),

A MAA em adultos é historicamente tratada por meio de recurso ortodôntico aliado ou não ao cirúrgico, mas estudos realizados nos últimos anos sugerem que é possível tratar efetivamente através do ajuste oclusal (JANSON *et al*, 2010).

Abordagens terapêuticas vêm sendo propostas para o tratamento ortodôntico não cirúrgico, sendo de acordo com o diagnóstico e características do caso, havendo a necessidade de atuação multidisplinar entre o ortodontista, o otorrinolaringologista, o fonoaudiólogo e psicólogo para que o tratamento ocorra sem

recidiva (COSTA, 2017), justificando-se assim o presente trabalho de revisão de literatura através do tema: Tratamento Ortodôntico da mordida aberta anterior em adultos.

2 PROPOSIÇÃO

Realizar uma revisão de literatura sobre a etiologia; o diagnóstico e os tipos de tratamentos ortodônticos mais empregados na correção da mordida aberta anteriores em adultos.

3 REVISÃO DE LITERATURA

3.1 Etiologia Da Mordida Aberta Anterior

Almeida; Santos; Santos (1998) através de estudo clínico, intitulado: Mordida Aberta Anterior - Considerações e Apresentação de um Caso Clínico, tendo como objetivos revisar alguns conceitos a respeito de sua etiologia e dos tipos de tratamento mais usualmente empregados em sua correção, seguindo-se com a apresentação de um caso clínico. O estudo se deu através dos seguintes materiais e métodos: o paciente R.S.F., melanoderma, sexo masculino, com 9 anos e 6 meses de idade, apresentava uma mordida aberta anterior ocasionada por um hábito de sucção de chupeta e interposição lingual. O plano de tratamento foi dividido em duas etapas: a ortodontia interceptora, na fase de dentadura mista e a ortodontia corretiva, quando da irrupção total de todos os dentes permanentes. O tratamento interceptor foi realizado com a instalação de uma grade palatina removível, utilizada durante 8 meses consecutivos, durante 24 horas por dia, até a normalização funcional e oclusal da região anterior. Após esse período, o paciente continuou a utilizar o aparelho como contenção, sendo acompanhado a cada 3 meses, até a irrupção dos dentes permanentes, quando, então, o aparelho fixo foi montado. Após a finalização do tratamento corretivo foi instalada a contenção inferior (3 x 3) e o paciente passou a usar duas placas de Hawley no arco superior alternadamente: uma sem a grade palatina, durante o dia, e outra, com a grade palatina, durante a noite. Esta última tinha como objetivo impedir a interposição da língua durante o sono, diminuindo as chances de recidiva da mordida aberta anterior, trazendo resultados satisfatórios, concluindo assim que as alterações morfológicas desenvolvidas através de hábitos desde a infância, irá depender de três fatores: a frequência; a intensidade e a duração desse hábito (Tríade de Graber), assim como a tendência individual de cada criança que está relacionada ao tipo de crescimento facial.

Warren *et al.* (2001) citaram que com o objetivo de analisar os efeitos da duração dos hábitos orais nas características dentais na dentição decídua, tema do estudo, foi realizado um estudo clínico, com os materiais e métodos através da coleta de dados longitudinais sobre sucção não nutritiva entre crianças por meio de uma série de questionários preenchidos regularmente pelos pais, os pesquisadores

examinaram as crianças com idades entre 4 e 5 anos e obtiveram modelos de estudo. Os modelos foram medidos para os parâmetros da arcada dentária (incluindo largura do arco, comprimento e profundidade do arco) e avaliados para overjet , overbite e mordida cruzada posterior. Os autores compararam a arcada dentária e as condições oclusais entre grupos de crianças com hábitos de sucção não nutritiva de diferentes durações, obtendo o resultado que crianças com hábitos de sucção não nutritivos que continuaram até 48 meses de idade ou mais demonstraram muitas diferenças significativas em relação às crianças com hábitos de menor duração: larguras de arco maxilar mais estreitas, maior sobressaliência e maior prevalência de mordida aberta e cruzada posterior. Além disso, em comparação com aqueles que deixaram o hábito aos 12 meses de idade, aqueles com hábitos aos 36 meses de idade tinham larguras de arco canino inferior , profundidade do arco canino superior e overjet significativamente maiores , enquanto aqueles com hábitos aos 24 meses e 36 meses tinham profundidades palatinas significativamente menores. Resultando a prevalência de mordida aberta anterior, mordida cruzada posterior e sobressaliência excessiva (> 4 milímetros) aumentou com a duração dos hábitos, concluindo assim que, enquanto os hábitos de sucção não nutritiva contínua de 48 meses ou mais produziram as maiores mudanças na arcada dentária e nas características oclusais, as crianças com durações de sucção mais curtas também tiveram diferenças detectáveis daquelas com durações mínimas de hábitos.

Conforme Almeida (*et al.,* 2003) com o objetivo de realizarem uma revisão sobre a mordida aberta anterior, e a estabelecerem um protocolo de tratamento durante a fase da dentadura mista que consiste na utilização da grade palatina removível ou fixa, associada ao uso noturno da mentoneira, e apresentam ainda, através de casos clínicos, com acompanhamento longitudinal enfocando a estabilidade da correção. No caso clínico realizado, trata-se de uma paciente com 4 anos de idade apresentando dentadura decídua e interposição lingual com mordida aberta dentária anterior (incipiente) e mordida cruzada posterior, sendo que devido à idade da paciente e a dificuldade de colaboração com aparelhos removíveis optou-se pela instalação de um arco em “W” fixo com grade palatina. Após 5 meses de uso do aparelho notou-se uma sobremordida e um melhor relacionamento transversal entre os arcos superior e inferior, sendo que a paciente foi acompanhada longitudinalmente até os 15 anos de idade sem a necessidade de uso de outros

aparelhos, denotando-se o desenvolvimento normal da oclusão até a dentadura permanente completa. Os autores concluíram que a interceptação da mordida aberta anterior, na fase de dentadura mista, quando apresenta ainda um caráter dentoalveolar, possui um prognóstico favorável, entretanto, nos casos em que há o envolvimento de componentes esqueléticos na sua composição, nem sempre as compensações dentárias produzidas pelo tratamento ortodôntico trazem resultados satisfatórios, sendo que muitas vezes, é necessário combinar um tratamento ortodôntico corretivo com a cirurgia ortognática, ressaltando-se, ainda, que, a despeito do tipo de intervenção realizada, a recidiva pode ocorrer em qualquer caso de mordida aberta anterior, mesmo quando tratada com cirurgia ortognática, mas, quando interceptada adequadamente em uma época precoce, eliminando-se todos os seus fatores etiológicos e realizando um bom diagnóstico associado a um tratamento com a mentoneira, a estabilidade da correção aumenta significantemente.

Silva (2006) através da realização de um artigo de cunho bibliográfico publicado na Revista Paraense de Medicina em 2006, com o objetivo de Identificar os hábitos bucais deletérios, citou que foi através de um estudo para avaliação da influência de hábitos bucais na instalação de maloclusões na dentição decídua de crianças de 3 a 5 anos de idade, numa amostra de 329 crianças, onde foi encontrada a presença de hábitos de sucção em 194 crianças, sendo 149 com alterações de oclusão, destas, 119 eram portadoras de mordida aberta anterior, 18 possuíam mordida aberta anterior e mordida cruzada posterior e 12, mordida cruzada posterior. Das 135 crianças cujas mães relataram não apresentar hábitos de sucção, 22 possuíam alterações de oclusão. Destas, 15 eram mordidas abertas anteriores, 6 mordidas cruzadas posteriores e 1 mordida aberta anterior e mordida cruzada posterior, sendo que, 113 não apresentaram alterações da oclusão. Ainda neste mesmo estudo, com relação à faixa etária, 75,40% das crianças com hábitos de sucção aos 3 anos tinham alterações de oclusão, sendo que, das que não apresentaram hábitos, apenas 9,37% possuíam alterações oclusais. Já na faixa etária de 4 anos, 63,33% apresentaram hábitos de sucção, sendo que, das livres de hábitos, 84,19% não possuíam alterações, sendo assim, Silva (2006) conclui que os hábitos bucais deletérios necessitam de uma abordagem odontopediátrica englobando não só o controle mecânico do processo, mas, também, o controle

psicológico, com a interrelação multidisciplinar, a fim de proporcionar um atendimento holístico ao paciente infantil.

Conforme estudos clínicos realizados por Artese *et al.* (2011) com o objetivo de rever os conceitos de etiologia, tratamento e estabilidade da mordida aberta anterior e apresentar critérios para o diagnóstico e tratamento dessa má oclusão, baseados em sua etiologia, e exemplificados por casos tratados e estáveis em longo prazo, através do primeiro de caso sobre postura alta de língua em repouso, realizada em paciente do sexo feminino com 8 anos de idade, em fase de dentição mista, apresentava má oclusão do tipo Classe I de Angle, com MAA, overjet levemente aumentado, incisivos superiores projetados e diastemas interincisais na arcada superior, sendo que a arcada inferior era normal, a face era simétrica e o perfil facial levemente convexo. Na anamnese, não houve relato de hábitos de sucção, portanto, conclui-se que a MAA é causada por postura anormal de língua ao repouso, as características morfológicas dessa MAA, a paciente apresentava postura de língua alta, uma vez que não houve alteração do plano oclusal na arcada inferior, no entanto os incisivos superiores estão projetados e acima do plano oclusal. Optou-se por um tratamento através da utilização de uma placa de Hawley com grade, utilizada por um período de 2 anos, até que a paciente estivesse na fase final de dentição mista e continuou sendo acompanhada até o estabelecimento da dentição permanente. Houve o fechamento da mordida aberta, redução do overjet e dos diastemas interincisais. Nenhum outro tipo de tratamento foi realizado nessa paciente, que obteve um resultado estável como pôde ser visto 32 anos após o tratamento, concluindo assim que apenas a remoção da postura inadequada da língua permitiu o estabelecimento de um trespasse horizontal normal, removendo o fator etiológico da MAA e garantindo um resultado estável por muitos anos.

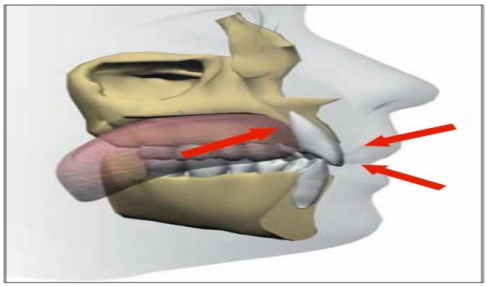

Figura 1 - Esquema ilustrando o equilíbrio entre as forças dos lábios e língua (setas), permitindo o contato incisal dos dentes anteriores e, por conseguinte, o estabelecimento de uma sobremordida normal. Fonte: Artese *et al* (2011)

Conforme estudos realizados por Gisfrede *et al,* (2016) com o objetivo de revisar a literatura vigente sobre os hábitos bucais deletérios e suas consequências em Odontopediatria, através da metodologia de busca nas bases de dados Bireme e Pubmed/MEDLINE, utilizando como palavras-chave: sistema estomatognático, hábitos bucais e Odontopediatria, o autor teve como resultado que os hábitos bucais (nutritivos e não nutritivos) encontraram-se diretamente relacionados com as funções do sistema estomatognático, acarretando em inadequações no posicionamento dos maxilares, lábios, língua e palato, alterações no desenvolvimento e posição dos dentes, problemas de fala e na respiração e alterações nos movimentos necessários para mastigar e deglutir os alimentos, concluindo que é de extrema importância um diagnóstico precoce e um trabalho multidisciplinar para uma possível remoção do hábito bucal deletério e suas consequências.

3.2 Diagnóstico da Mordida Aberta Anterior

Com o objetivo de associar disfunções orofaciais e hábitos orais deletérios à mordida aberta anterior, reunindo evidências que colaborem para o melhor entendimento da etiologia e do desenvolvimento da mordida aberta anterior e sua potencial associação a alterações miofuncionais na amostra estudada Maciel; Leite (2005) com a autorização do Comitê de Ética em Pesquisa do Hospital Universitário da Universidade Federal de Juiz de Fora através do método de estudo exploratório, derivando medidas de associação entre as condições clínicas, hábitos de sucção e alterações miofuncionais de 130 escolares, estudo este realizado em duas etapas, sendo a primeira a devolução de um questionário remetido ao responsável sobre hábitos bucais e a segunda caracterizada pelo exame clínico odontológico e fonoaudiológico dos menores autorizados, concluiu que os pacientes diagnosticados com mordida aberta anterior, geralmente acabam posicionando a parte anterior da língua entre as bordas incisais dos incisivos superiores e inferiores no momento da deglutição, acentuando a progressão da desordem durante a dentadura mista. Já os pacientes que mantém a relação interincisal normal, não empregam essa projeção da língua.

Após estudo clínico realizado por Janson *et al.,* (2010) com 17 pacientes com mordida aberta que apresentaram recidiva da sobremordida vertical negativa após o tratamento ortodôntico e foram retratados com ajuste oclusal. Sendo que as alterações cefalométricas foram avaliadas em cefalogramas laterais obtidos antes e depois do ajuste oclusal e em longo prazo (média, 3,4 anos após o ajuste oclusal). A sensibilidade dentinária também foi avaliada antes do ajuste oclusal e 1,35 meses, 4,61 meses e 3,4 anos depois. Os estados cefalométricos entre as 3 avaliações foram comparados com a análise de variância (ANOVA) e testes de Tukey. As porcentagens de recidiva clinicamente significativa foram calculadas. Para comparar a sensibilidade dentinária nos vários estágios, obtendo os seguintes resultados, a recidiva estatisticamente significativa da mordida aberta anterior ocorreu em 33,3% dos pacientes, aqueles que realizaram o procedimento antes dos 21 anos de idade tinham maior probabilidade de recaída e a sensibilidade dentinária permaneceu dentro da faixa normal em longo prazo, concluindo assim que apesar da recidiva estatisticamente significativa da mordida aberta anterior, a estabilidade clinicamente significativa foi encontrada em 66,7% dos pacientes.



Fig. 2 – Caracterização esquelética da mordida aberta anterior.
Fonte: Valarelli; Janson (2014)

Conforme descrito no trabalho de Antoun *et al.,* (2018) sobre “Mordida Aberta Anterior – uma revisão da literatura”, a mordida aberta anterior é vista como um dos maiores desafios dos ortodontistas; essa má oclusão ainda é muito discutida por sua origem multifatorial, congênita ou adquirida, e por ser considerada de grande

importância aos pacientes pelo fator estético, sendo assim, classificar a etiologia da mordida aberta anterior e a idade do paciente é o primeiro passo, e de grande importância, para entender e solucionar essa má oclusão que acomete tanto o gênero masculino quanto feminino, principalmente na infância e durante a troca de dentição. A mordida aberta anterior (MAA) pode ser definida como a presença de um trespasse vertical negativo entre as bordas incisais dos dentes anteriores superiores e inferiores. Os autores concluem citando que os profissionais da saúde precisam identificar precocemente a presença de hábitos bucais deletérios, pois a prevenção resulta em melhor qualidade de vida do paciente, favorecendo condições adequadas de alimentação, respiração e fala, melhorando harmonia e equilíbrio oral facial. Essa má oclusão, quando diagnosticada precocemente, aumenta as chances de sucesso da terapia ortodôntica

Silva *et al*, (2019) citam através de revisão de literatura intitulada Mordida Aberta Anterior: origem e tratamento, com o objetivo de destacar a importância do diagnóstico e tratamento da mordida aberta anterior, bem como mostrar o que pode causá-la, interferindo no correto funcionamento do sistema estomatognático e bem-estar do paciente. Através da revisão de literatura os autores citaram sobre os Hábitos Bucais Deletérios; Hábitos de Sucção de Dedo e/ou Chupeta; Adenoides e Tonsilas Hipertróficas; Deglutição Atípica com Interposição Lingual e sobre o Tratamrnto, concluindo que para se estabelecer as condutas é necessário diferenciar a mordida aberta anterior dentária da mordida aberta anterior esquelética, pois ambas têm etiologias e características morfofisiológicas distintas, bem como tipos diferentes de tratamento, pois o diagnóstico deve ser bem fundamentado no período do tratamento. Quanto mais atentar-se para a identificação do problema em questão, melhor será o prognóstico.

Conceição *et al* (2020) através do seu estudo de caso com o objetivo de descrever o uso da grade lingual removível como auxiliar no tratamento da mordida aberta esquelética em adulto, através de um relato de caso, citou que o paciente, sexo feminino, 38 anos, clinicamente apresentando terço inferior facial aumentado, sem assimetria, relação labial deficiente, sem exposição dos incisivos superiores quando em repouso e sorriso gengival de 3mm ao sorrir, após análise cefalométrica, foi diagnosticada com mordida aberta esquelética e foi ratificado o padrão face longa, sendo assim optou-se pelo tratamento com grade lingual removível o qual não é usualmente adotado em adultos, como coadjuvante

no tratamento da mordida aberta esquelética. Os autores considerando o caso relatado, concluíram que a grade lingual removível é um dispositivo de fácil confecção e foi satisfatório na conduta do tratamento ortodôntico empregado, sendo eficaz na terapêutica da correção da mordida aberta.

3.3 Tratamento Ortodôntico Da Mordida Aberta Anterior em Adultos

No estudo clínico realizado por Kim *et al*, (2000) com o objetivo de avaliar os efeitos do tratamento da multiloop edgewise arco terapia na correção de mordida aberta e investigar a estabilidade da correção durante um período de acompanhamento de 2 anos, sendo que contou com 55 pacientes brancos que apresentavam mordida aberta anterior, divididos em 2 grupos: o grupo em crescimento incluiu 29 pacientes e o grupo que não cresceu incluiu 26 pacientes. Os cefalogramas laterais foram analisados para alterações esqueléticas, estéticas e dentoalveolares, análise cefalométrica pré e pós tratamentos. Os traçados revelaram que a sobremordida aumentou em média 4 mm tanto no grupo em crescimento como no não crescimento. A análise das radiografias cefalométricas pós-tratamento e de acompanhamento comprovou que os resultados do tratamento obtidos por esta terapia foram muito estáveis. As mudanças na sobremordida durante o período de acompanhamento de 2 anos não foram significativas.

Machado *et al* (2016) através de um artigo intitulado tratamento da mordida aberta anterior pela intrusão de molares superiores utilizando ancoragem absoluta, publicado em 2015 na revista UNINGÁ Review, com o objetivo de revisar a literatura quanto à indicação da utilização do mini implante ou mini-placa para o tratamento da mordida aberta anterior como recurso de ancoragem para intrusão de molares superiores, e apresentar um caso clínico de um paciente gênero masculino, 17 anos de idade que queixou-se de alterações dentárias, sendo assim foi submetido a exame clinico e uma anamnese detalhada, e solicitação da documentação ortodôntica e os devidos exames para conclusão de um diagnóstico. Após análise de todos os exames foi feita a proposta de tratamento, com instalação de mini implantes na região dos primeiros molares superiores associado com aparelho fixo auto ligado, e após seis meses instalados os mini-implantes no elemento 16 e 26 (vestibular) na lingual o

mais apicalmente possível respeitando o limite da mucosa ceratinizada para intrusão póstero-superiores, com ajuda de elásticos, associado a mecânica de arcos denominada multi-loop (MEAW), esta tem se mostrado bastante eficiente para fechamento da mordida aberta anterior. O paciente foi acompanhado mensalmente até que obteve o resultado esperado, a intrusão dos molares posteriores e fechamento da mordida aberta pela mecânica escolhida, após 18 meses foi removido o aparelho superior, e devidamente moldado para confecção de uma placa de Hawley para devida contenção, no mês seguinte a parte inferior foi removida e moldada para barra de contenção lingual. Depois de finalizado o tratamento, o paciente passou por outra sessão de fotografias e exames radiográficos para constatar a eficácia alcançada. Os autores concluíram que as mini-placas e mini-implantes constituiram um excelente método para intrusão de molares superiores, proporcionando ótimo método de ancoragem muito eficiente para movimentos intrusivos complexos. A intrusão real gerada pelas mini-placas proporcionou maior estabilidade e rigidez para executar o movimento intrusivo e os mini-implantes favoreceram o tratamento da mordida aberta dentaria, dento alveolar e esquelética.

Rodrigues; Andrade e Rodrigues (2017) através da metodologia de revisão literária e da apresentação de casos clínicos, relativo ao tema tratamento ortodôntico da mordida aberta anterior em pacientes adultos, tendo como objetivo a elaboração de um plano de tratamento para correção da mordida aberta anterior vários fatores, sendo eles: tempo, risco; custo financeiro e desconforto foram observados.:Caso clínico; Paciente sexo masculino, com 22 anos, Classe I dentária e esquelética, segundo cefalometria de Sassouni, “ausência” do 13 (Canino Superior Direito), mordida aberta anterior, apinhamento superior e inferior e 1° molar superior direito cruzado. No plano de tratamento fizemos a opção pela extração do 2° pré-molar superior esquerdo e 1° pré-molares inferiores. Optamos por manter o 1° molar superior direito cruzado, pois seu descruzamento implicaria numa acentuação da má-oclusão. A técnica utilizada foi Straight Wire. O paciente foi orientado por uma fonoaudióloga sobre deglutição e mastigação. O tempo de tratamento foi de 30 meses. Após a retirada fizemos a opção por uma contenção tipo Hawley na arcada superior e contenção fixa inferior de canino a canino, por 24h/dia nos primeiros 6 meses, tempo este que foi sendo reduzido a cada 6 meses, por um período de 30 meses. Os autores concluíram que em pacientes adultos, o tratamento ortodôntico

da mordida aberta anterior apresenta muitas limitações e a terapêutica adequada seria a cirúrgica. Mas respeitando as limitações econômicas e psicológicas desses pacientes, verificamos que tratamentos ortodônticos compensatórios que normalmente envolvem extrações dentárias, produziram resultados avaliados pelo paciente e seus familiares como bastante satisfatório, apesar de produzir pouca influência na estética facial, sendo o resultado essencialmente dentário com alguma melhora no selamento labial.

Bárbara *et al*., (2017) com o objetivo de relatar um caso clínico, intitulado como: “Tratamento de mordida aberta anterior com extração de pré-molares superiores”, citou que a paciente E. A. M., sexo feminino, melanoderma, brasileira, com 30 anos e 8 meses, procurou o departamento de ortodontia da Faipe para tratamento, queixando-se dos dentes anteriores “abertos e amontoados”, apresentando um perfil facial acentuadamente convexo, altura facial aumentada, perfil dolicofacial, padrão facial tipo II, mordida aberta anterior (MAA) e ausência de selamento labial. Ao realizarem o exame intra bucal constatou-se trespasse vertical negativo, sendo caracterizada como mordida aberta anterior, acentuada vestibularização dos dentes anteriores superiores, atresia de maxila, classe II de caninos bilateral, presença de apinhamento superior e inferior e ausência dos dentes 36 e 46. Com o auxílio da teleradiografia e da análise cefalométrica, pode-se observar que a paciente apresenta as seguintes características: maxila protruída e mandíbula retruída em relação a base o crânio e mal posicionadas entre si, crescimento vertical, incisivos superiores e inferiores vestibularizados e protruídos, perfil esquelético convexo. O plano de tratamento proposto foi exodontia dos primeiros pré-molares superiores (14 e 24), ancoragem e intrusão dos molares superiores com auxílio de mini implantes na maxila (entre os dentes 16 e 17, 26 e 27) e reabilitação com implantes nas regiões dos dentes 36 e 46. O tratamento foi realizado com aparelho tipo *Straight Wire,* prescrição Roth e canaleta 22”. Após 7 meses de alinhamento e nivelamento avançamos para o fio retangular 0.019” x 0.025” de aço para finalizar o fechamento dos espaços. Associado ao fechamento de espaços, depois de 14 meses de tratamento, foi inserido o uso de elástico classe II - tamanho 3/16- por aproximadamente 6 meses e logo após foi substituído por elástico de intercuspidação 1/8 em ambos os lados. Os autores concluíram que o sucesso no tratamento da paciente E.A.M., foi alcançado.

Através de estudo retrospectivo de 120 pacientes, em seu artigo sobre o “Gerenciamento de sobremordida com o aparelho Invisalign” Khosravi *et al.,* (2017), citou que a mordida aberta é corrigida principalmente por extrusão dos incisivos sem alterações no plano mandibular 28. A extrusão dos dentes anteriores pode ser realizada com acessórios. A forma e a localização do acessório demonstraram afetar a retenção dos alinhadores. Mesmo com a extrusão dos dentes anteriores, uma vantagem do uso de alinhadores invisíveis e removíveis para o tratamento é o efeito intrusivo posterior que os alinhadores terão nos dentes posteriores, o que também facilita o fechamento da mordida aberta anterior. O autor conclui que este efeito intrusivo posterior é benéfico no tratamento de casos com apinhamento e sobremordida mínima.

Holgado (2018) relata sobre um caso clínico em seu trabalho intitulado: “Tratamento ortodôntico associado ao uso de mini-implantes para otimizar a reabilitação protética em paciente com mordida aberta anterior”, com o objetivo de demonstrar o uso de mini-implantes para ancoragem absoluta nas mecânicas ortodônticas de verticalização e mesialização dos terceiros molares superiores, para ajuste de áreas protéticas, bem como, na retração ântero-superior para fechamento de mordida aberta anterior. O paciente, do sexo feminino, 32 anos de idade, leucoderma, procurou tratamento ortodôntico queixando-se de mordida aberta e espaços remanescentes oriundos de extrações realizadas em tratamentos anteriores e apresentava bom estado de saúde geral e hábito de interposição lingual. Analisando o perfil inicial da paciente observou-se Padrão I esquelética, com falta de selamento labial, perfil suavemente convexo, leve protrusão do lábio superior. Ao exame intrabucal, a paciente apresentava má oclusão ¾ de Classe II subdivisão esquerda, linha média superior desviada 2 mm para direita, suave apinhamento dentário inferior, ausência dos primeiros e segundos molares superiores, primeiros molares inferiores e lateral superior direito, suave extrusão dos segundos molares inferiores e vestibularização dos dentes anteriores superiores, curva de Spee acentuada e tecidos bucais em condições de normalidade. No exame radiográfico panorâmico foi verificado dentadura permanente com ausência dos primeiros e segundos molares superiores, lateral superior direito e primeiros molares inferiores, angulação mesial dos dentes posteriores para o espaço das extrações, raiz residual do elemento 27, presença dos terceiros molares superiores e inferiores, e perda em áreas isoladas de altura do ósseo alveolar. No exame da telerradiografia em norma

lateral, constatou-se uma boa relação entre as bases ósseas, com os incisivos superiores e inferiores protruídos e inclinados para vestibular e padrão de crescimento horizontal. Portanto, diante das características apresentadas, o tratamento proposto foi o fechamento da mordida aberta, eliminação do hábito de interposição lingual e reabilitação dentária provisória por meio de uma prótese parcial removível com grade palatina; a mesialização dos terceiros molares superiores, e a retração da região anterossuperior com auxílio de mini-implantes, para se realizar a diminuição do espaço, e posterior reabilitação com próteses sobre implantes. O autor concluiu que a utilização dos mini-implantes como reforço na ancoragem se mostrou eficiente na mesialização de molares diminuindo espaço protético favorecendo a instalação de implantes osseointegráveis, bem como a retração em massa anterior que otimizou a correção do trespasse vertical anterior e o correto posicionamento dos dentes, favorecendo a reabilitação protética que propiciou uma estética agradável e equilibrada.

Quirino (2019) em seu relato de caso sobre “Manejo da mordida aberta anterior em adulto utilizando miniplacas como ancoragem”, cita que um paciente masculino, 54 anos de idade buscou o tratamento queixando dos dentes anteriores sem contato durante sorriso, o paciente apresenta Face Longa moderada com retrusão mandibular, relação molar de Classe II de Angle, 1ª Divisão, subdivisão, relação de pré-molares e de caninos de Classe II com angulação mesial aumentada, podendo observar uma mordida aberta de aproximadamente 5 mm, desde o primeiro pré-molar direito até o canino do lado esquerdo, e não apresentando desalinhamentos dentários nem atresia transversal dos arcos. Cefalometricamente, observou-se aumento da altura facial anterior com excesso vertical e sagital da maxila. Para realizar o tratamento ortodôntico optou-se por utilizar miniplacas como ancoragem para controle vertical, promovendo intrusão dos dentes posteriores, correção da mesioangulação dos molares, verticalização dos dentes posteriores e dos incisivos. Por meio da intrusão, observou-se diminuição da altura facial e rotação anti-horária da mandíbula e consequente fechamento da MAA. O autor conclui que a mordida aberta foi tratada num prazo de tempo relativamente curto, demonstrando a eficiência da abordagem menos invasiva utilizando miniplacas. Este caso ainda está sendo acompanhado, sendo impossível definir ainda a sua estabilidade a longo prazo.

Cunha *et al* (2021) com o objetivo de relatar o caso clínico, intitulado “Tratamento da mordida aberta anterior dentoalveolar com colagem indireta digital: relato de caso”, de um paciente adulto com mordida aberta anterior dentoalveolar, tratado por técnica autoligada combinada com colagem ortodôntica indireta digital, cita que o paciente com estética facial agradável apresentava Angle Classe I com apinhamento moderado, sobressaliência aumentada (7mm) e sobremordida negativa (-4mm)., com sorriso invertido e linha do sorriso baixa. O tratamento foi realizado com expansão das arcadas dentárias e extrusão dos dentes anteriores com mecânica elástica intermaxilar, obtendo o seguinte resultado: a oclusão mutuamente protegida foi obtida com sobressaliência e sobremordida adequadas, favorecendo a harmonia estética do sorriso, não havendo a necessidade de acompanhamento de fonoaudiólogo durante o período de contenção, pois o paciente não apresentava interposição lingual. Os autores concluíram que foram excelentes os resultados alcançados em tempo de tratamento reduzido, a colaboração do paciente, o diagnóstico correto e a ligação digital indireta podem contribuir para a eficiência do tratamento. pois o paciente não apresentava interposição lingual, o diagnóstico correto e a ligação digital indireta contribuíram para a eficiência do tratamento.

Com o objetivo de revisar na literatura, definições, fatores etiológicos e opções de tratamento para correção de MAA, Lira (2021) citou em seu trabalho intitulado como: “Tratamento não cirúrgico da mordida aberta anterior em adultos” que é uma das mais difíceis maloclusões a ser tratada e que ainda atualmente, realizar tratamento de mordida aberta em paciente adulto continua a ser um grande desafio, pois o profissional se depara com alguns obstáculos, tanto de ordem financeira, psicológica ou até mesmo em relação à insegurança de se conseguir a estabilidade pós-tratamento. O autor concluiu que observou amplas opções de tratamento para se corrigir a mordida aberta anterior, que vai desde tratamentos preventivos, conservadores, extracionistas e cirúrgicos, sendo um que o fator determinante para escolha de qual tratamento ser escolhido é o tipo do Padrão Facial. O tratamento da MAA é instável, apresentando recidiva em muitos casos.

4 DISCUSSÃO

A mordida aberta anterior é definida como uma má oclusão sem contato na porção anterior das arcadas dentárias, com trespasse vertical negativo, quando os dentes posteriores estão em oclusão, portanto, a falta de contato incisal entre os dentes anteriores em relação cêntrica, sendo sua etiologia multifatorial, os hábitos de sucção de polegar e chupeta promovem deformidade de caráter dentoalveolar, sendo que a abertura da mordida é restrita à região de sucção, tendo uma grande participação na etiologia da mordida aberta anterior, através do uso da chupeta, mas se os hábitos de sucção cessarem entre 3 e 4 anos de idade, normalmente não acarretam o estabelecimento de uma má-oclusão (ALMEIDA *et al.,* 2003; MATSUMOTO *et al*., 2012; VALARELLI; JANSON, 2014; ALMEIDA; SANTOS; SANTOS, 1998; REIS; NOGUEIRA; MALAFAIA, 2007; SILVA, 2006; WARREN, 2001; LIRA, 2021). As alterações morfológicas desenvolvidas através de hábitos desde a infância, irão depender de três fatores: a freqüência; a intensidade e a duração desse hábito (ALMEIDA; SANTOS; SANTOS, 1998; MAIA *et al,* 2008; Antoun *et al.,* 2018)

Para o tratamento é necessário diferenciar a mordida aberta anterior dentária da mordida aberta anterior esquelética, pois ambas têm etiologias e características morfofisiológicas distintas, sendo assim o profissional deve buscar embasamento em características que se evidenciem alteradas, seja por parte da herança genética, dos dentes, de origem esquelética ou funcional, sendo assim havendo a necessidade do exame clínico e de uma documentação composta por exames complementares (SILVA *et al*, 2019; GUEDES-PINTO; MELLO-MOURA, 2017) , sendo recomendado também ,uma associação com traçados cefalométricos, para corroboração dos achados juntamente a análise de modelos propostos pelo ortodontista (ARORA *et al.,* 2016; MACIEL; LEITE, 2005; JANSON *et al.,* 2010)

A mecânica ortodôntica apresenta várias possibilidades para se alcançar um mesmo objetivo, seja a extrusão de incisivos ou a intrusão de molares, permitindo ao ortodontista atuar com inúmeras possibilidades de fios, dobras e montagens de aparelhos, intrusão dos dentes posteriores sem o auxílio de recursos dos dispositivos de ancoragem temporária, pode-se utilizar o arco extra oral (AEO) de tração alta associado ao arco transpalatal e blocos de mordida (MEDEIROS, 2011;

KONDO, 2007). A correção da mordida aberta anterior sem extrações dentárias, se dá através da técnica MEAW, com elásticos verticais, através de uma combinação na área de atuação, tanto anterior como posterior (AGGARWAL; NANDAKISHORE; NAYAK, 2009). Para se obter sucesso no tratamento de casos complexos de mordida aberta, há necessidade de acompanhamento de fonoaudiológico para a manutenção dos resultados, salientando a importância da abordagem interdisciplinar entre orto, fono e otorrino (ARTESE *et al,* 2011).

5 CONCLUSÃO

O diagnóstico precoce da mordida aberta anterior é fundamental para dar início ao tratamento, com métodos preventivos e terapêuticos adequados. Sua etiologia é considerada multifatorial, podendo ter origem em fatores hereditários e/ou ambientais, sendo muito importante diferenciar a mordida aberta anterior dentária da mordida aberta anterior esquelética, para que se estabeleçam as metas do tratamento, pois ambas têm etiologias e características morfofisiológicas distintas, bem como tipos diferentes de tratamento.

Existem vários tipos de tratamento, por movimentação ortodôntica, com diferentes objetivos terapêuticos, sendo a utilização de aparelhos extrabucais, mentoneiras verticais, bite-blocks e aparelhos funcionais, o tratamento ortodôntico corretivo por meio de aparelhos fixos pode corrigir essa malocusão utilizando dispositivos de ancoragem temporária.

É imperioso que haja uma análise do paciente como um todo, para que o tratamento seja mais eficaz, sendo também essencial a atuação multidisciplinar entre o ortodontista, o otorrinolaringologista e o fonoaudiólogo, os quais, após avaliação, irão encaminhar o paciente para os especialistas das demais áreas, psicologia, pediatria e fisioterapia, caso seja necessário.

REFERÊNCIAS BIBLIOGRÁFICAS

AGGARWALL A, NANDAKISHORE P, NAYAK K. A maxillary expander for treatment of unilateral posterior crossbite with anterior open bite. **JCO** 2009;43(10):655-663.

ALMEIDA, RR.; ALMEIDA-PDRIN, RR.; ALMEIDA, MR; FERREIRA, FPC; PINZAN, A; ISABRALDE, CMB. Displasias verticais; mordida aberta anterior: tratamento e estabilidade. **Rev. Dent. Press Ortodon Ortopedi Ortop. Maxilar**. 2003; 8 (4): 91-119.

ALMEIDA, R. R.; et. al, Etiologia das más oclusões – Causas hereditárias e congênitas, adquiridas gerais, locais e proximais (Hábitos Bucais). **Rev Dental Press de Ortod e Ortop Facial**. Maringá, v.5, n.6, p.107-129, Nov./Dez. 2000.

ALMEIDA RR; SANTOS, SCB; SANTOS, ECAS. Mordida aberta anterior – considerações e apresentação de um caso clínico. **Rev Dental Press OrtodonOrtop Facial**. 1998;3(2):17-29.

ANTOUN, TRA, SANTOS DCL, FLAIBAN E, NEGRETE D, BORTOLIN R, SANTOS RL. Mordida Aberta Anterior – uma revisão da literatura. **Rev. Odontol. Univ. Cid.** São Paulo 2018 abr/jun 30(2) 190-199.

ARORA, Bhawna; MAHAJAN, Mridul; KAUR, Amandeep; SEKHON, Harveen Kaur. Anterior Open Bite: review and management, IOSR **Journal of Dental and Medical Sciences**, Volume 15, Questão 6, Ver. X, p.01-06, Junho, 2016.

ARTESE, A; DRUMMOND, S; NASCIMENTO, J.M.; ARTESE, F. Critérios para o diagnóstico e tratamento estável da mordida aberta anterior. **Dental Press J Orthod**. 2011 May-June;16 (3):136-61.

BARBARA, N. J.; CRUZ, C. M.; CREPALDI,
Adriana Aparecida; AGUIAR, ANA PAULA; OLIVEIRA, B.L.S.; AGUIAR, G.A.R. Tratamento de mordida aberta anterior com extração de pré-molares superiores: Relato De Caso. **RFAIPE,** v. 7, n. 2, p. 58-65, jul./dez. 2017.

CANAVARRO C, et al. Treatment of an anterior open bite with the multiloop archwire technique. **World J Orthod** 2009;10:104-110.

CESA, A. G. Tratamento não cirúrgico de mordida aberta severa em paciente adulto. 2015. **Revista Virtual da AcBO** - ISSN 2316-7262. Disponível em: <http://www.rvacbo.com.br/ojs/index.php/ojs/article/view/248/290>. Acessado em: 02 de Mar. de 2021.

CHEVITARESE; ABA; VALLE, DD; MOREIRA TC. Prevalence of malocclusion in 4-6 years old Brazilian children. **The Journal of Clinical Pediatric Dentistry**, 27(1):81-85. 2002.

CONCEIÇÃO, S.S; ARAGÃO, N.S.C; AMORIM, M.M; LISBOA, L.J; LISBOA, C. S. Uso da grade lingual removível como auxiliar no tratamento ortodôntico em paciente com mordida aberta esquelética: Relato De Caso. **Revista Saber Digital**, v. 13, n. 1, p. 188 - 200, 2020. Disponível em: <http://revistas.faa.edu.br/index.php/SaberDigital/article/view/874/629>. Acessado em: 16 de Set. 2021.

CUNHA, A.D; VILAS-BOAS, T.M.F.; BARBOSA, G.C.S.; PALMA, I.K.; CARVALHO, K.F.; RIBEIRO, S.R.F. Tratamento da mordida aberta anterior dentoalveolar com colagem indireta digital: relato de caso. **Revista Clínica de Ortodontia Dental** Press. mar / abr2021, vol. 20 Edição 1, p93-103. 11p**.** Disponível em: <https://web.a.ebscohost.com/abstract?direct=true&profile=ehost&scope=site&authtype=crawler&jrnl=16766849&AN=149540499&h=HVftp31xhLUzaic0oHBwSfL%2bdnR5SWZIoGkC28GXfdhoNOCvswTUlaXrxNJVR1S49hfmEJ6lqzluNX1542Eysw%3d%3d&crl=c&resultNs=AdminWebAuth&resultLocal=ErrCrlNotAuth&crlhashurl=login.aspx%3fdirect%3dtrue%26profile%3dehost%26scope%3dsite%26authtype%3dcrawler%26jrnl%3d16766849%26AN%3d149540499>. Acessado em: 16 de Mar. 2021.

ENGLISH, J.D.; TRAN, M; BUSCHANG, P.; THR, OCKMORTON G**.** Muscle exercise effects on the early treatment of skeletal open bite malocclusions [abstract 0033]. Presented at the Anual Session of the International Association of Dental Research, 80th **General Session**; March 6-9, 2002.

GISFREDE, T.F.;KIMURA, J.S.; REYES, A.; BASSI,J.; DRUGOWICK, R.; MATOS, R.; TEDESCO, T.K. Hábitos bucais deletérios e suas consequências em Odontopediatria. **Rev. Bras. Odontol.** vol.73 no.2 Rio de Janeiro Abr./Jun. 2016. Disponível em: <http://revodonto.bvsalud.org/scielo.php?script=sci_arttext&pid=S0034-72722016000200012#:~:text=Os%20h%C3%A1bitos%20bucais%20delet%C3%A9rios%20podem,at%C3%ADpica)%20(Figura%201) >. Acessado em: 15 de fev. 2021.

GRABER, T. M.; NEUMANN, B. O. Ativador: uso e modificações – Aparelhos ortodônticos removíveis. 2 ed. São Paulo: **Panamericana**; 1997, c. 8.

GREENLEE, Geoffrey M. et al. Stability of treatment for anterior open-bite malocclusion: a meta-analysis. **American Journal of Orthodontics and Dentofacial Orthopedics,** v. 139, n. 2, p. 154-169, feb. 2011.

GUEDES-PINTO, A.C.; MELLO-MOURA, A.C.V. Odontopediatria. 9 Edição. Rio de Janeiro: **Editora Santos**, 2017.

HOLGADO, L.A. Tratamento ortodôntico associado ao uso de mini implantes para otimizar a reabilitação protética em paciente com mordida aberta anterior – Relato de caso. 2018. Disponível em: <http://faculdadefacsete.edu.br/monografia/files/original/4ec94b0687ff8de7191e0765db5f5a23.pdf>. Acessado em: 17 de Set. 2021.

IANNI FILHO, D. Mordida aberta: um desafio! Tratamento de casos esqueléticos, cirúrgicos, sem cirurgia ortognática. Campinas: **Pancrom Indústria Gráfica**, 2009. 402p.

JANSON, Guilherme R. P. *et al.* Stability of anterior open-bite treatment with occlusal adjustment. **American Journal of Orthodontics and Dentofacial Orthopedics**, v. 138, n. 1, p. 14.e1-14.e7, july 2010.

KHOSRAVI, R., COHANIM, B., HUJOEL, P., DAHER, S., NEAL, M., LIU, W., & Huang, G. (2017). Management of overbite with the Invisalign appliance.**American journal of orthodontics and dentofacial orthopedics**, 151(4), 691-699.

KIM YH, et al. Stability of anterior openbite correction with multiloop edgewise archwire therapy: A cephalometric follow-up study. **Am J Orthod Dentofacial Orthop** 2000;118(1):43-54.

KONDO E. Nonextraction and nonsurgical treatment of an adult with skeletal Class II open bite with severe retrognathic mandible and temporomandibular disorders. **World J Orthod** 2007;8(3):261-276.

LIRA, C.M.N. Tratamento não cirúrgico da mordida aberta anterior em adultos. 2021. Disponível em: <http://www.ciodonto.edu.br/monografia/files/original/e37a2f20d98eae1271648bb1ec4df9cb.pdf>. Acessado em: 16 de Set. 2021.

MACHADO, B.B.; OLIVEIRA, R.C.G.; OLIVEIRA, R.C.G.; COSTA, J.V. Tratamento da mordida aberta anterior pela intrusão de molares superiores utilizando ancoragem absoluta. 2016. **Revista UNINGÁ Review.** Vol.25 ,n.1,pp.37-43(Jan Mar2016). Disponível em: <http://revista.uninga.br/index.php/uningareviews/article/view/1743/1352>. Acessado em: 30 de Ago. 2021.

MACIEL, C. T. V.; LEITE, I. C. G. Aspectos etiológicos da mordida aberta anterior e suas implicações nas funções orofaciais. Pró-Fono **Revista de Atualização Científica, Barueri** (SP), v. 17, n. 3, p. 293-302, set./dez. 2005.

MAIA, S.A.; ALMEIDA, M.E.C.; COSTO, A.M.M.; RAVELI, D.B.; DIB, L.S. Diferentes abordagens da mordida aberta anterior. Different approaches in the anterior open biye treaytment. **ConScienticres Saúde**. 2008/7(1):77.82

MATSUMOTO, M.A.N.; ROMANO, F.L.; FERREIRA, J.T.L.; VALÉRIO, R.A. Open Bite: Diagnosis, Treatment and Stability. **Braz Dent J,** Ribeirão Preto, v.23, n.6, p.768-778, 2012

MEDEIROS, R.B. A estabilidade do tratamento da mordida aberta em pacientes adultos: Revisão Sistemática. Dissertação (Mestrado em Clínica Odontológica, com ênfase em Ortodontia)- **Universidade Federal Fluminense**, 2011. Disponível em: <http://ortodontia.sites.uff.br/wp-

content/uploads/sites/442/2018/12/diss_raquel_medeiros.pdf>. Acessado em: 11 de fev. de 2021.

REIS, M. J.; NOGUEIRA, C. N.; MALAFAIA, M. tratamento da mordida aberta anterior: relato de caso clínico. **Rev. Clin. Ortodon. Dental Presss**, Maringá, v. 6, n. 4 – ago/set. 2007.

QUIRINO, J.M.A. Manejo da mordida aberta anterior em adulto utilizando miniplacas como ancoragem. Relato de caso. 2019. Disponível em: <https://bdm.unb.br/bitstream/10483/27324/1/2019_JoaoMarceloAraujoQuirino_tcc.pdf>. Acessado em: 17 de Set. 2021.

RODRIGUES, J.F.; ANDRADE, M.M.R.A.; RODRIGUES, E.D. Tratamento ortodôntico da mordida aberta anterior em pacientes adultos. 2017.Disponível em: <https://portal.estacio.br/media/4379/6-tratamento-ortodontico-mordida-aberta-anterior-pacientes-adultos.pdf>. Acessado em: 30 de Ago. 2021.

SASSOUNI V. A classification of skeletal facial types. **American Journal of Orthodontics**. 1969 Feb;55(2):109-23.

SILVA, BC; SANTOS, DCL; FLAIBAN, E; NEGRETE, D; SANTOS, RL. Mordida aberta anterior - origem e tratamento. **Rev. Odontol. Univ**. Cid. São Paulo 2019 jan-mar; 31(1): 68-73

SILVA, EL. Hábitos bucais deletérios. **Rev Para Med** 2006 20(2):47-50.

VALARELLI, FP;JANSON, G. O tratamento não cirúrgico da mordida aberta anterior no paciente adulto. **Orthod. Sci. Pract**. 2014; 7(27):252-270

WARREN,J.J et al. Effects of oral habit´s duration on dental characteristics in the primary dentition.***J Am Dent Assoc*****,** Chicago 2001, 132: 1685-1693.