1 INTRODUÇÃO

A reabilitação de regiões edêntulas com implantes dentários osseointegrados é um procedimento previsível e com elevadas taxas de sucesso. Entretanto, as atrofias severas e a proximidade com estruturas anatômicas limita o procedimento reabilitador principalmente nas regiões posteriores da mandíbula. A reabsorção óssea é causada por inúmeros fatores, destacando-se a perda do elemento dentário, o uso prolongado de próteses removíveis, a idade, a predisposição genética, determinadas condições sistêmicas e periodontite.

As limitações anatômicas na região posterior da mandíbula podem apresentar pouca altura e/ou espessura óssea. Na mandíbula, a reabsorção óssea ocorre no sentido vertical, porém com quantidade razoável no plano horizontal. A extrema reabsorção óssea leva o paciente a um colapso das musculaturas perioral e perilabial, bem como a perda das dimensões verticais e horizontais com consequente perda da estabilidade da prótese inferior e dor na região dos forames mentuais. Esses pacientes são, geralmente, afetados por problemas estéticos-funcionais e psicológicos que tendem a aumentar a medida que a reabsorção progride, apresentando problemas com sua autoestima e apresentando um enorme impacto da qualidade de vida.

Algumas alternativas podem ser consideradas para a reabilitação de mandíbula atrófica com a utilização de implantes, como lateralização e/ou deslocamento do nervo alveolar inferior; o uso de implantes dentários modificados com a cabeça angulada; o uso de implantes curtos; distração osteogênica; divisão da crista óssea para inserção imediata de implantes; e enxertos ósseos interposicionais e sobre o rebordo alveolar.

Por serem diversas as formas de tratamento em um caso como esse, cabe ao profissional escolher qual é a opção mais indicada conforme as condições psicossomáticas e financeiras do paciente. Sendo assim, esse trabalho tem o propósito de apresentar essas alternativas, justificando a escolha de cada tratamento.

Alguns estudos da literatura mostram que, além dos exames complementares,

tais como, radiografias periapicais, panorâmicas e tomografias computadorizadas, um importante recurso auxiliar é a prototipagem, cuja tecnologia possibilita a duplicação morfológica de estruturas anatômicas em escala real de 1:1, que tornam o planejamento e execução das cirurgias de implantes osseointegráveis mais precisos, ágeis e seguros, principalmente nos casos de atrofias severas, evitando ou diminuindo eventuais complicações durante o procedimento cirúrgico.

2 PROPOSIÇÃO

A presente revisão de literatura objetiva abordar as técnicas e seus aspectos inerentes a reabilitação em mandíbulas atróficas na Implantodontia.

3 REVISÃO DA LITERATURA

3.1 REABILITAÇÃO MANDIBULAR

A atrofia mandibular é uma condição caracterizada pela extensa reabsorção óssea, estando relacionada ao edentulismo. Durante muitas décadas o tratamento deu-se através de uso de próteses totais, as quais causavam muitos problemas como irritação nas gengivas, dificuldade para alimentação, dores, disfunções temporo-mandibulares, além de favorecer a reabsorção óssea. A reabilitação com implantes dentários em pacientes com a reabsorção mandibular severa torna-se um método complexo e limitado. Um dos mais complexos procedimentos em cirurgias reconstrutivas é a reabilitação de pacientes diagnosticados com mandíbulas atróficas. Algumas opções para tratamento diante desta limitação estão disponíveis na literatura (ALVARENGA *et al*., 2013).

3.1.1 Enxertos Ósseos

Com a Implantodontia moderna, tem sido cada vez maior a utilização de enxertos buscando a reconstrução da reabsorção óssea advinda da perda do elemento dental. A regeneração óssea guiada (ROG) é uma técnica reparativa que tem sido amplamente utilizada em defeitos ósseos previamente ou simultaneamente à instalação dos implantes osseointegrados. As maiores dificuldades em relação à utilização desta técnica têm sido a exposição e consequente contaminação da membrana, além da falta de estabilidade do enxerto. Os enxertos alógenos são uma alternativa quando da impossibilidade de utilização de enxertos autógenos, pois não requerem área doadora, podem oferecer grande quantidade de material, diferentes combinações de estrutura óssea, ser processado, pré-moldados e são considerados por alguns autores osteocondutores. A ROG através da malha de titânio ou de membrana de teflon com reforço de titânio permite a nutrição através do periósteo;

no entanto, não suporta exposição, pois a contaminação inviabiliza o enxerto. (TANAKA *et al.*, 2008).

Mandíbulas excessivamente reabsorvidas podem resultar na falta de estabilidade de próteses totais em pacientes edêntulos, passando a ser esta a maior indicação para instalação de implantes para retenção destas próteses. Porém, têm sido discutidas e apresentadas formas efetivas que venham devolver ao rebordo alveolar à forma e o contorno adequados necessários à colocação de implantes. Os enxertos ósseos autógenos podem melhorar o prognóstico da instalação de implantes e com resultados satisfatórios em relação aos outros enxertos. O osso da calota craniana apresenta excelente características para a reconstrução de grandes perdas, já que apresenta menor reabsorção no período de integração ao leito receptor, devido a sua constituição apresentando-se denso e com grande quantidade de osso cortical. É contra-indicado em pacientes calvos, já que a cicatriz se torna visível. O procedimento cirúrgico é realizado em ambiente hospitalar e sob anestesia geral, com acompanhamento de um neurocirurgião. Contudo, é importante que se leve em consideração a expectativa do paciente, posição labial e linha do sorriso, quantidade de osso disponível em altura e espessura e a condição econômica do paciente (GARCIA JUNIOR *et al.*, 2009).

O surgimento de implantes na Odontologia levou à necessidade de procedimentos de aumento ósseo. Com a remoção de um dente, há uma inevitável perda tridimensional (3D) do osso alveolar. Na maioria das vezes, a perda óssea horizontal ocorre em uma velocidade mais rápida e, em maior extensão, comparada à perda óssea vertical. Isso levou ao desenvolvimento de várias técnicas horizontais de aumento ósseo, como regeneração óssea guiada, expansão da crista, distração osteogênica e enxertos em bloco. Essas técnicas de aumento proposto visam colocar o implante em uma posição 3D ideal para terapia restaurativa bem sucedida. A literatura mostrou que o aumento ósseo horizontal é bastante previsível se determinados critérios forem cumpridos (Figuras 1 e 2). No entanto, com inúmeras técnicas e materiais atualmente disponíveis, é difícil escolher a modalidade de tratamento mais adequada. A proposta de tratamento do artigo tem como base a largura do osso vestibulolingual 3D disponível no local da colocação do implante. Em cada dimensão, técnicas são aconselhadas depois de considerar fatores como a espessura do tecido, a posição do arco e a disponibilidade de osso autógeno. A

proposta de tratamento fornece informações sobre como os clínicos podem escolher o procedimento de aumento ósseo horizontal mais adequado e previsível para minimizar complicações desnecessárias (FU & WANG, 2011).

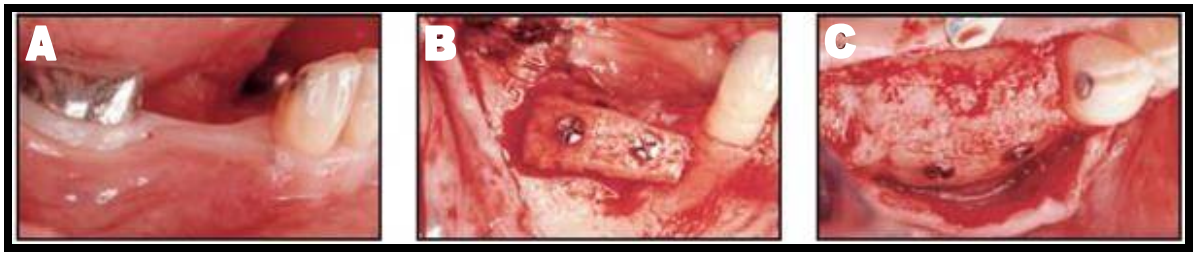

Figura 1 - Enxerto ósseo para aumento horizontal. A) Pré-Operatório; B) O enxerto de mento cortado; C) Após seis meses, uma quantidade significativa de ganho de osso



Figura 2 – Enxerto ósseo alogênico para o aumento horizontal; A) Defeito ósseo; B) O enxerto em bloco fixado com parafusos para garantir que o enxerto fique estável; C) Ganho ósseo após seis meses

Os implantes osseointegrados têm apresentado bons resultados clínicos com a comprovação de estabilidade de sua união ao osso, ao longo do tempo, o que torna a técnica confiável o uso de implantes dentais no tratamento de pacientes edêntulos. A técnica de enxerto ósseo autógeno é considerada o padrão ouro das técnicas de reconstrução óssea, devido a ausência de reação antigênica e pela presença dos potenciais de osteogênese, osteoindução e osteocondução. Na impossibilidade de preservar o osso alveolar e/ou corrigir o defeito ósseo e por não dispor, na maioria das vezes, de fonte óssea intraoral suficiente ao preenchimento dos defeitos há necessidade de encontrar um material adequado de enxerto para as falhas ósseas segmentares criadas no esqueleto, que possam substituir o osso autógeno. Uma opção de tratamento é o osso humano fresco congelado. Redução do tempo cirúrgico e anestesia, menor perda sanguínea; ausência de deformidades do leito doador; diminuição de hematomas, lesões vasculares e nervosas e dor crônica atribuída aos locais da doação. Um estudo com 12 pacientes que necessitavam de reconstrução óssea em altura em regiões posteriores da mandíbula foi realizado através da utilização de enxerto de osso humano fresco congelado com a finalidade de avaliar a possibilidade de boa incorporação do enxerto e da

densidade óssea adequada que possibilite a colocação de implantes. Estes pacientes necessitavam de cirurgia para aumento de rebordo. Como resultado notou-se um aumento significativo na altura óssea com baixa variabilidade, os enxertos promoveram aumento ósseo alveolar em todos os pacientes e com relação as complicações decorrentes da técnica empregada, existiu diferença estatisticamente significativa entre os percentuais de fratura do bloco, mobilidade clínica e parestesia (Figura 3) (PIMENTEL *et al.*, 2011).

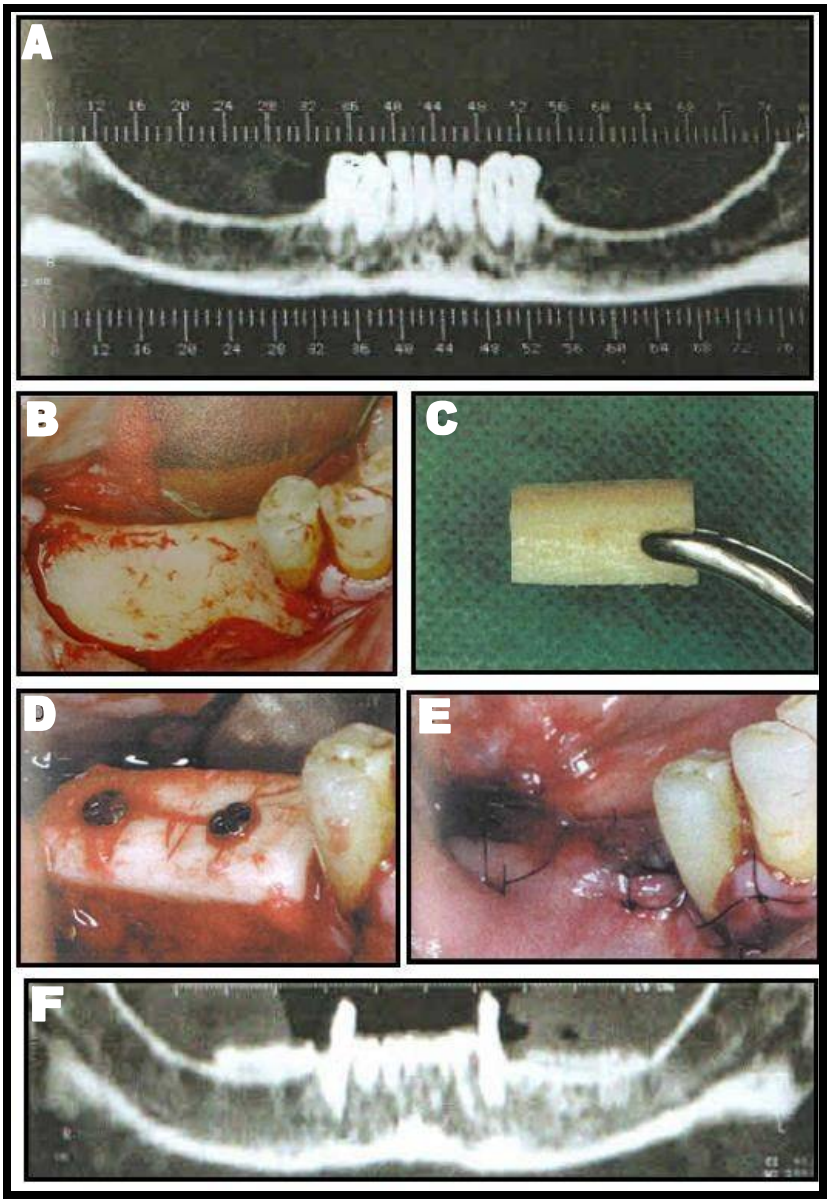

Figura 3 - Utilização de osso humano fresco congelado para aumento vertical na região posterior de mandíbula. A) Tomografia inicial; B) Exposição da área receptora; C) Visualização do bloco ósseo; D) Bloco ósseo cortical de fêmur estabilizado preenchido com osso homógeno congelado; E) Síntese após enxertia óssea; F) Tomografia computadorizada após seis meses de cirurgia de enxerto ósseo

A reabsorção óssea severa da mandíbula pode resultar em, dentaduras instáveis, funções anormais de mastigação e fala, e uma diminuição da dimensão facial e vertical. Este relatório clínico descreve a reabilitação de uma mandíbula severamente atrófica reabilitada com mini-implantes dentários e enxerto ósseo. Um enxerto ósseo colhido da crista ilíaca foi utilizado para a reconstrução da mandíbula atrófica de uma paciente do sexo feminino com idade de 59 anos. Seis meses após a integração do enxerto, quatro mini-implantes dentários foram introduzidos. O paciente foi proteticamente reabilitado usando uma prótese fixa sobre implantes. Este tratamento foi considerado uma boa opção de tratamento com resultados funcionais e estéticos satisfatórios em pacientes com rebordod alveolares severamente atróficos (BUBALO *et al.*, 2011).

Nas últimas décadas a reabilitação oral vem experimentando constantes avanços acompanhados de evolução tecnológica na área de ciências biológicas. Esta evolução trouxe a necessidade da utilização de técnicas de aumento dos rebordos ósseos maxilares através de enxertos ósseos e procedimentos para sua expansão. Visando o ganho de tecidos ósseos, reabilitar o paciente com segurança e previsibilidade inúmeras formas de captação e inserção óssea vêm sendo desenvolvidas ao longo dos anos. Um fator a ser considerado é a prática da técnica de enxerto *onlay* para ganho de altura na região posterior da mandíbula que apresentou um alto índice de deiscências de sutura e exposições do tecido enxertado, levando muitas vezes o tratamento ao fracasso. Estudos da literatura relatam que, na área cirúrgica oral, ausência de processo infeccioso durante reparação, baixa reabsorção do enxerto, volume ósseo adequado e boa densidade permitem estabilidade primária dos implantes e sucesso quando submetidos à carga funcional. A utilização dos ossos homógenos tornou as cirurgias mais rápidas e menos traumáticas do que quando se utilizava os ossos autógenos, pois não há necessidade de acesso cirúrgico para remoção do osso de uma área doadora. A adaptação da técnica de tunelização para fins de realização de enxerto homógeno demonstrou resultado igualmente satisfatório, tendo como benefícios, a redução da morbidade, do tempo cirúrgico e aumento dos índices de previsibilidade para ganho em altura, principalmente na região de mandíbula posterior. Acredita-se que a preservação da integridade do periósteo sobre o enxerto seja responsável pela ótima integração do enxerto ósseo ao leito receptor (VALCANAIA *et al.*, 2012).

A atrofia do rebordo posterior da mandíbula compromete a colocação dos implantes dentários, devido a proximidade do nervo alveolar inferior. Estudos demonstraram que o enxerto ósseo para o aumento posterior da mandíbula pode ser um procedimento previsível. Este estudo foi feito utilizando enxertos para aumento alveolar realizadas bilateralmente em 12 pacientes parcialmente edêntulos na mandíbula. Os enxertos alveolares foram separados em dois grupos: grupo teste com enxerto ósseo em bloco com hidroxiapatita não cerâmica e grupo controle com enxerto ósseo em bloco autógeno. Após seis meses, foram colocados os implantes. Os exames tomográficos mostraram um aumento ósseo e os implantes foram colocados. Após 12 meses que os enxertos foram realizados, os resultados obtidos entre os dois grupos foram semelhantes. Concluiu-se que as reconstruções ósseas alveolares associadas ao enxerto ósseo, independentemente do tipo de enxerto, resultaram em um aumento ósseo ao longo de um período de 12 meses (Figura 4) (KAWAKAMI *et al.*, 2013).

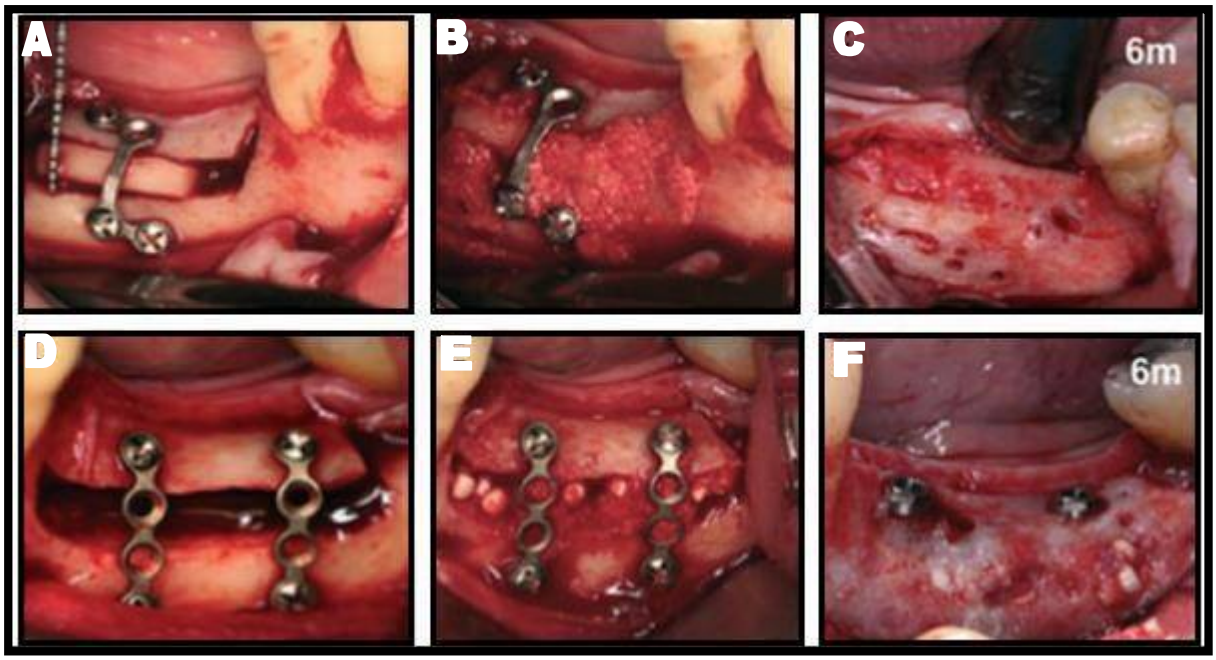

Figura 4 - Osteotomia alveolar associada à hidroxilapatita não-cerâmica reabsorvível com osso autógeno para aumento de altura em região posterior de mandíbula. A) Osteotomia mostrando osso cortado 2 mm acima do nervo alveolar; B) Osso autógeno interposto e fixado com miniplacas de titânio; C) Visão clínica após seis meses; D) Bloco fixado com miniplacas de titânio; E) Hidroxilapatita não-cerâmica adicionados ao espaço; F) Integração completa do enxerto após seis meses

Instalações de implantes osseointegrados em mandíbulas severamente atróficas requerem reconstrução com enxertos livres, microvasculares ou distração osteogênica. Devido a dificuldade de uso da prótese total inferior e uma acentuada perda da dimensão vertical, aplainamento de todo o arco mandibular edêntulos, grande perda óssea em toda extensão dos ossos gnáticos compatíveis com o uso de prótese total dupla há mais de 30 anos e atrofia mandibular severa apresentando apenas 2mm de altura óssea na região entre forâmenes mentuais foi proposto à paciente o enxerto aposicional de osso da crista ilíaca, para posterior colocação de implantes. O acesso realizado foi do tipo cervicotomia alta para exposição completa da região anterior a mandíbula. Realizou-se a retirada de um bloco da crista ilíaca anterior direita, medindo aproximadamente 7cm x 4cm. A remoção do enxerto foi feito através de marcação com serra reciprocante. A opção pelo uso sobre as duas corticais ocorreu por conta da extrema atrofia do rebordo alveolar. Foram feitos pequenos perfurações nas superfícies corticais, tanto do enxerto quanto da mandíbula, para melhorar a perfusão sanguínea e facilitar a integração. O enxerto foi então fixado com parafusos e placas no sistema Leibinger. Cinco implantes cilíndricos com conicidade na sua porção apical e com três tipos de rosca em seu corpo (rosca externa, rosca interna e microrroscas na porção cervical com perfil de corte quadrado) foram feitos e após a completa cicatrização e o uso de uma prótese de silicone visando mínimo trauma possível e melhoria estética, foi confeccionada a prótese fixa implantossuportada definitiva. O aumento de volume ósseo previamente à instalação de implantes osseointegrados tem sido proposto nos casos de atrofia grave da mandíbula edêntulas por ser a melhor opção devido ao extenso grau de reabsorção (LOURO *et al.*, 2013).

A ausência dos dentes causa uma redução da altura, espessura e densidade do rebordo alveolar, resultando em atrofia das regiões edêntulas. Nos casos onde se identifica uma atrofia mandibular severa com alto grau de reabsorção a utilização dos métodos de enxerto do tipo aposicional autógeno não possuem muito sucesso para o ganho vertical. Para adequar ganho ósseo vertical em regiões atróficas da maxila ou mandíbula é amplamente documentado a técnica de enxerto interposicional com o osso autógeno ou xenógeno, que permite posicionar os implantes de maneira imediata ou mediata após a consolidação e cicatrização do enxerto. No ano de 1965 com o isolamento da proteína óssea morfogenética (BMP-

2) foi possível comprovar-se a capacidade de indução da transformação das células que regeneram o osso perdido. A BPM-2 é um potente osseoindutor e é fundamental no processo de morfogênese óssea. Uma vez que a existência desta proteína é muito pequena em nosso organismo foi necessário encontrar uma forma de produzi-la em larga escala. Com a medicina avançada estas proteínas puderam ser purificadas, sequenciadas e clonadas e receberam o nome de proteína morfogenética recombinante humana tipo dois (rhBMP-2). A grande vantagem deste material é que ele tem eficácia como osseoindutor até mesmo em defeitos críticos ou de continuidade substituindo o enxerto autógeno sem que seja necessário contar com suas desvantagens, como por exemplo, tempo cirúrgico aumentado, maior morbidade e tempo maior de recuperação. Para manter um arcabouço favorável à regeneração óssea uma malha de titânio foi posicionada e fixada por parafusos. Durante o pós-operatório não houve exposição da malha de titânio nem da placa de osteossíntese, deste modo foram removidos os parafusos e a malha de titânio e abaixo delas apresentava-se uma ótima formação óssea que foi suficiente para a fresagem dos implantes. A finalização protética do caso foi uma prótese fixa metalocerâmicas implantossuportada por quatro implantes. Pode-se observar um sucesso no ganho ósseo vertical de aproximadamente 8mm comprovado clinicamente através de tomografia quatro anos e dois meses após a técnica realizada para a regeneração óssea (ZÉTOLA, BAUMGART & LITTIERI, 2014).

3.1.2 Distração Osteogênica (DO)

A distração osteogênica é utilizada para recuperar os rebordos alveolares e permitir a instalação de implantes osseointegrados. O método promove deslocamento de tecido ósseo e de tecido mole, com migração de células para neoformação óssea entre as superfícies separadas por tração. A distração osteogênica envolve osteostomia, seguida de separação progressiva, controlada e contínua dos segmentos ósseos obtidos, criando um espaço para deposição de tecido ósseo, que, depois de maturado, irá proporcionar ganhos de osso e de tecido

mole. A tensão gerada no processo de distração osteogênica ativa metabolicamente as células da região, aumentando a síntese proteica e o índice mitótico. É o único método capaz de corrigir defeitos ósseos e de tecido mole simultaneamente, que ocorre através do deslocamento de células entre as superfícies separadas gradualmente por distração, promovendo novas dimensões e propriedades biomecânicas teciduais. A formação óssea ocorre por um processo de ossificação intramembranosa. As partes moles: epiderme, derme, vasos sanguíneos, tendões, músculos e nervos, acompanham o crescimento ósseo, resultando em completa interação fisiológica dos tecidos moles e das estruturas ósseas. Este método é indicado para a região anterior da maxila e para toda a mandíbula, utilizado para corrigir implantes osseointegrados mal posicionados e ainda, para tratamento de hipoplasias mandibulares inclusive em pacientes com fissuras labiais e palatinas. As etapas básicas de distração osteogênica são: osteostomia, instalação do distrator, período de latência, período de ativação e período de consolidação. Na osteostomia, os segmentos ósseos são totalmente seccionados para a instalação do aparelho. A latência é o período compreendido entre a cirurgia e a ativação do distrator. No período de ativação, ocorre a operação das forças de distração nos segmentos ósseos seccionados. No período de consolidação, o aparelho deve permanecer no local para garantir a indução da ossificação e a consequente consolidação da fratura (Figura 5). Esta ultima etapa transcorre entre o final da distração e a retirada do distrator. O caso estudado refere-se a paciente, sexo feminino, 34 anos, com ausência dos dentes 31, 32, 41 e 42 e perda óssea vertical e horizontal nesta mesma região. Realizou-se um deslocamento do mucoperiósteo até a crista do rebordo alveolar, sem desloca-lo pelo lado lingual. O distrator foi mantido em posição para a marcação do local da osteostomia e do local de perfuração dos parafusos de fixação. Em seguida, foram removidos para a realização de uma osteostomia horizontal e duas verticais ligeiramente divergentes para oclusal. As osteostomias foram realizadas e o distrator foi mantido por 90 dias no local para estabilizar o bloco ósseo e para favorecer a formação e remodelação óssea. O método de distração osteogênica tem algumas vantagens sobre outras técnicas como: movimentação simultânea de tecido mole e tecido ósseo, diminuição de intervenções adicionais em tecido mole e também não há reabsorção óssea quando o procedimento é bem planejado e executado. Resultante da técnica utilizada neste caso, obteve-se uma movimentação de 6mm do bloco ósseo (BOURGUIGNON FILHO *et al.*, 2003).

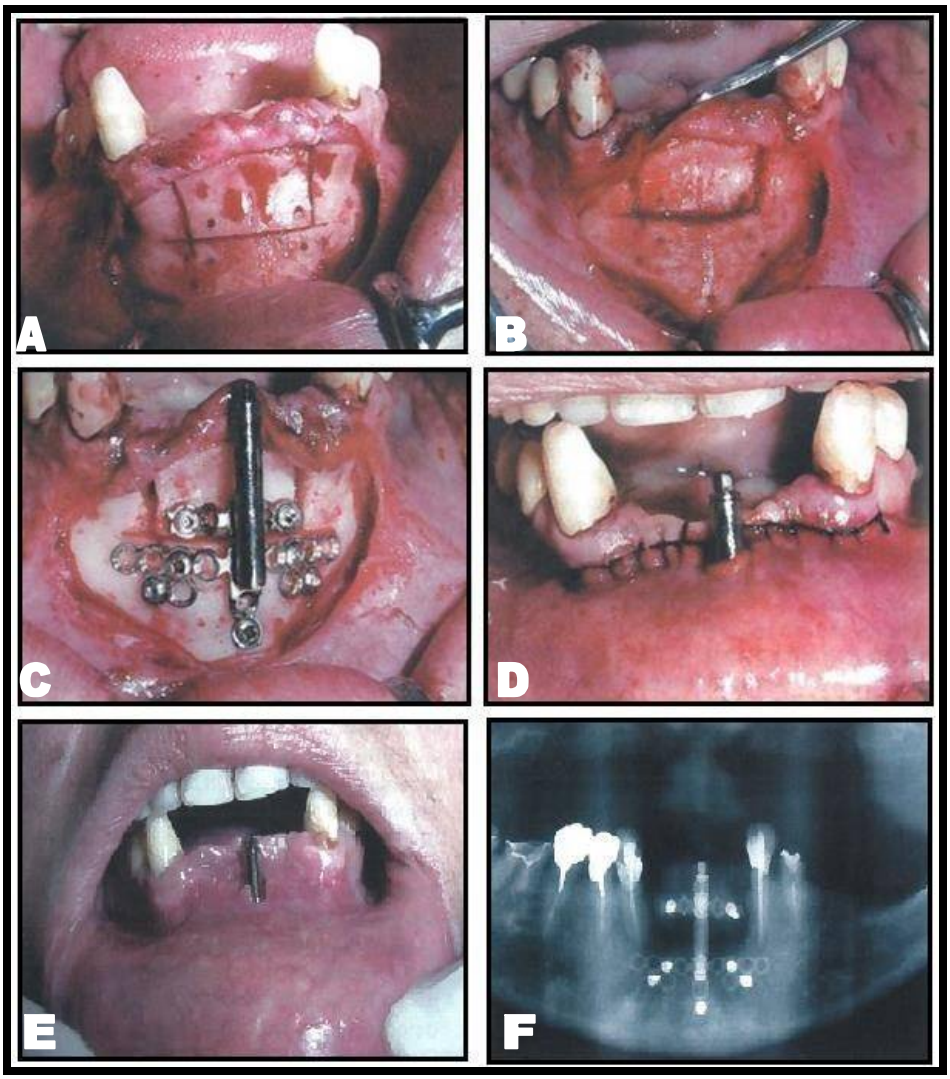

Figura 5 - Distração osteogênica na região anterior da mandíbula. A) Inicio da osteotomia; B) Uma osteotomia horizontal e duas osteotomia verticais ligeiramente divergentes para oclusal; C) Distrator adaptado e fixado no osso com parafusos; D) Observar o componente para ativação do distrator exposto na cavidade bucal; E) Exame clínico pós-operatório após período de latência de sete dias e período de ativação de seis dias; F) Exame radiográfico após o período de latência e de ativação

Embora a distração osteogênica seja um método promissor para o aumento em altura de mandíbulas atróficas para colocação de implantes, não foram estabelecidas técnicas de distração alveolar horizontal e oblíqua para expandir uma crista alveolar estreita. É relatado um caso de distração alveolar horizontal para a colocação do implante usando uma placa de malha de titânio e um parafuso de distração. A distração alveolar horizontal foi realizada em um paciente com uma crista alveolar extremamente atrófica na região mandibular anterior. Foram preparados dois segmentos de transporte usando osteotomias horizontais e foram

inseridos dois dispositivos de distração alveolar horizontais. Após um período de espera de sete dias, os dispositivos foram ativados e o alargamento alveolar foi realizado labialmente (0,225 mm duas vezes ao dia durante 14 dias consecutivos). Três meses após a consolidação, os dispositivos de distração foram removidos. As áreas distraídas foram completamente preenchidas com tecido ósseo sólido recém-formado. Dois meses após a remoção do dispositivo, foram colocados quatro implantes e foi colocada uma prótese definitiva sobre implante. Este método de distração alveolar horizontal parece ser clinicamente útil para a colocação de implantes em mandíbulas atróficas. Atualmente, a DO é aceito como um método promissor para a elevação dos cumes alveolares atróficos. Até agora, no entanto, a maioria dos relatórios sobre DO para processos alveolares tratou-se da DO vertical, e houve relativamente poucos relatórios sobre a DO horizontal para expansão de uma crista alveolar estreita. Recentemente, um sistema de DO horizontal foi desenvolvido usando uma placa de malha de titânio e um parafuso de distração. O uso da DO horizontal para a colocação do implante em um paciente com uma crista alveolar estreita e atrófica da mandíbula anterior é descrito neste estudo. Uma mulher saudável de 51 anos apresentou uma queixa principal de disfunção mastigatória. Ela usava próteses parciais removíveis em ambos os arcos e sofria de instabilidade da Prótese devido à periodontite avançada envolvendo os dentes pilares (incisivo mandibular direito e canino). Depois que esses dentes foram extraídos, ela insistiu em ter uma prótese fixada sobre implantes ao invés de uma prótese removível. Tomografia computadorizada revelou que a sua crista alveolar anterior era extremamente fina, apenas 2 mm de largura, a um nível de 3 mm do ápice da crista alveolar. O plano inicial era realizar enxertos ósseos para colocação de implantes. No entanto, a paciente se recusou a fazer enxerto ósseo. Portanto, a DO horizontal do cume mandibular anterior foi escolhida para aumentar o limite alveolar após a colocação convencional de implantes na região molar posterior bilateralmente. Dois meses após a implantação dos implantes nas regiões molares, realizou-se o DO horizontal. Uma incisão l foi feita e ampliada verticalmente mesial para a primeira região molar. No total, o processo alveolar da região mandibular anterior foi ampliado para 6mm a um nível de 3mm do ápice da crista alveolar em ambos os lados. Durante a distração, não houve problemas aparentes, exceto por uma pequena deiscência observada. Quatro meses após a colocação do implante, os implantes foram descobertos e os pilares foram conectados. Uma prótese

definitiva fixa foi colocada no lugar. Não houve reabsorção óssea marginal significativa em torno dos implantes 12 meses após a colocação do implante. O paciente vem usando as próteses com função satisfatória e grande prazer (Figura 6) (TAKAHASHI, FUNAKI & SHINTANI, 2004).

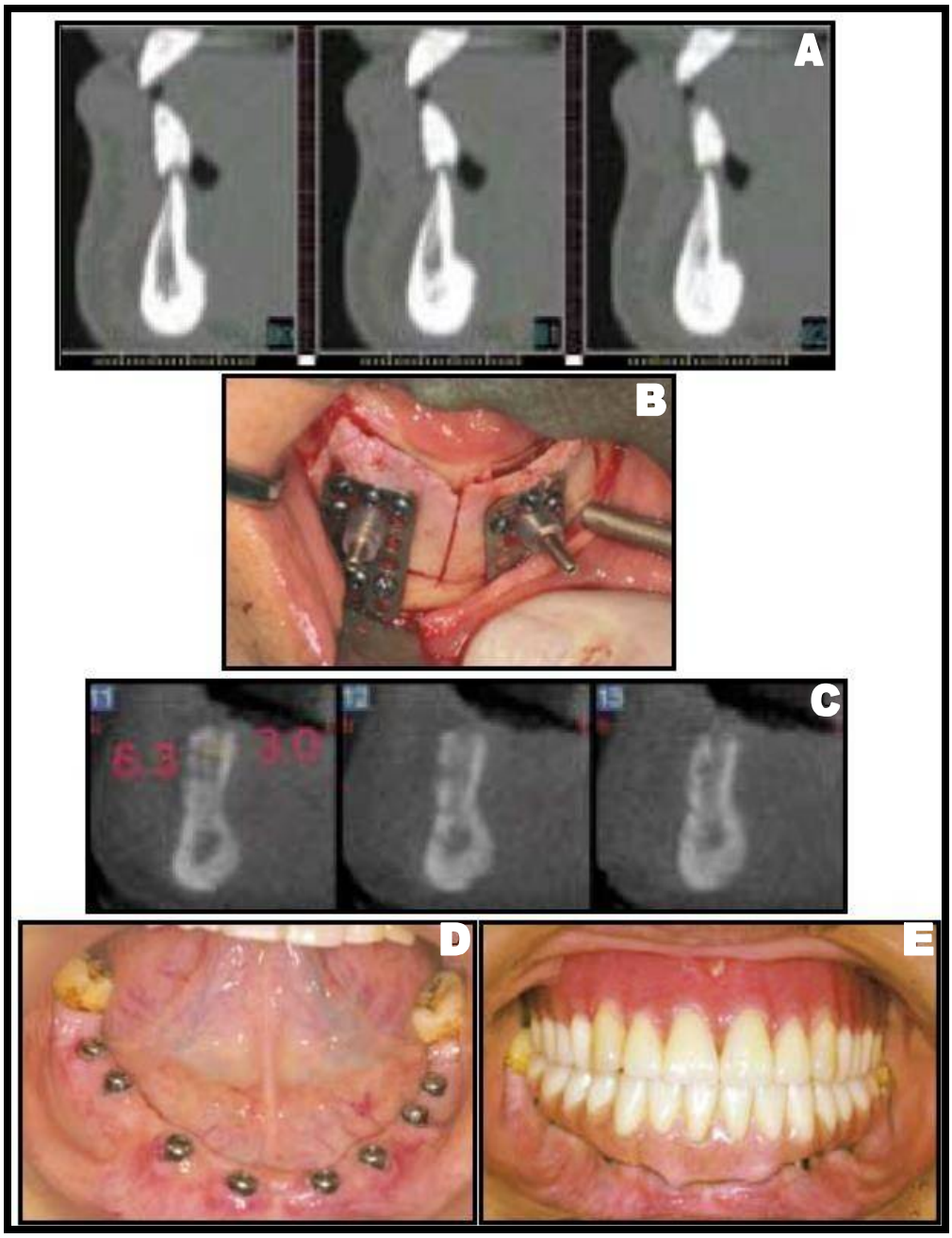

Figura 6 - Distração osteogênica horizontal para inserção de implantes em uma região atrófica. A) Imagens pré-operatórias da região anterior mandibular; B) Colocação do dispositivo de distração; C) Imagens após a remoção dos dispositivos de distração; D) Conexão dos *abutments;* E) Prótese definitiva

A presença de um osso alveolar adequado é um aspecto fundamental quando se opta pela reabilitação com implantes osseointegráveis. Com a perda dos dentes, inicia-se uma série de alterações nos ossos gnáticos, que pode chegar até a perda total do osso alveolar, resultando em atrofias severas. Um processo alveolar atrófico pode impossibilitar a reabilitação com implantes. Embora nesses últimos anos os enxertos ósseos, os biomateriais e a regeneração óssea guiada tenham sido usados para aumento do rebordo alveolar através de diferentes origens, esses nem sempre podem ser usados para reconstruções de rebordos alveolares em pacientes com severas reabsorções, devido à falta de previsibilidade em alguns defeitos, principalmente os verticais. A distração osteogênica foi originalmente desenvolvida para fins ortopédicos. Consiste num processo biológico de neoformação óssea entre as superfícies dos segmentos ósseos, gradualmente separados por tração mecânica incremental. Com isso, permite um crescimento ósseo gradual e oferece a possibilidade de formar novo osso de forma rápida e previsível por meio dos mecanismos naturais de regeneração óssea, preparando o leito adequadamente para receber os implantes osseointegrados. Nesse estudo essa técnica possibilitou um ganho em altura adequado para instalação dos implantes, além do ganho de tecido mole. Porém, o sucesso no tratamento de defeitos verticais apresenta limitações, onde o crescimento ósseo vertical é limitado, girando em torno de 7 mm. Algumas complicações associadas a distração osteogênica podem ocorrer, dentre as mais comuns podemos citar: exposição da placa de suporte, fratura da haste do distrator, fratura ou lingualização do disco de transporte. Para que isso não ocorra o paciente deve ser instruído e acompanhado pelo profissional durante todo o período de ativação. Essa técnica é um método confiável e previsível para reconstruir rebordos alveolares atróficos, tendo como resultado um adequado ganho ósseo num tempo menor, com um baixo risco de complicações (ANDRADE *et al.*, 2010).

A Implantodontia procura simplificar a técnica cirúrgica e protética na reabilitação com implantes dentais, com o desenvolvimento de novos materiais, assim como o emprego de novas técnicas mais simplificadas, de baixa morbidade e boa previsibilidade na regeneração do osso alveolar. Uma técnica cirúrgica e protética para reabilitação do segmento posterior da mandíbula, que apresenta uma intensa reabsorção em espessura de rebordo é a realizada empregando um distrator ósseo de movimentação horizontal. A técnica consiste em instalar cirurgicamente um

distrator alveolar denominado expansor de crista alveolar através de anestesia do alveolar inferior e do nervo bucal, seguida de incisão na crista óssea, deslocamento de retalho mucoperiósteo com intuito de expor parcialmente a crista alveolar. Depois, realiza-se a osteostomia horizontal de rebordo ao longo de toda crista exposta com o objetivo de separar a tábua óssea vestibular lingual, criando um espaço para instalação do distrator. Para fragilizar a tábua óssea vestibular e permitir ao distrator a movimentação de expansão alveolar é necessário duas osteotomias verticais realizadas na parte mesial e distal da taboa óssea vestibular. Após o distrator colocado, inserindo sua parte ativa dentro da canaleta criada pela ponta piezoelétrica, são ativados seus quatro pinos de inserção, sendo dois movimentados em direção vestibular e dois em direção lingual, promovendo com boa estabilidade o afastamento das corticais ósseas. Através de um fio de aço que fica preso aos dentes vizinhos é possível ainda evitar a deglutição. Cada retalho é posicionado com sutura individual a após o sexto dia da cirurgia o paciente é ensinado a ativar o distrator com uma frequência de duas vezes ao dia, durante 12 dias promovendo assim a expansão de 6mm. Após 12º dia de ativação o procedimento de expansão é paralisado e o distrator é mantido por 60 dias para regeneração do tecido ósseo no espaço criado. Após a cicatrização óssea o distrator é desativado e removido o que permite verificar o ganho ósseo alcançado. No caso estudado, foi possível ainda observar um aumento significativo da espessura óssea vestibulolingual acompanhada de uma boa densidade óssea e uma vez avaliada um aumento horizontal do rebordo foi realizada a colocação dos implantes com cicatrizadores instalados para aguardar o período da osseointegração. Dois meses após a instalação dos implantes é realizada a moldagem de transferência das posições dos implantes para escolha do pilar protético definitivo. Estes pilares são personalizados para permitir a confecção de uma prótese cimentada fabricada através da tecnologia CAD/CAM Cerec. A técnica de distração alveolar horizontal (TDAH) foi minimamente invasiva pois o trauma cirúrgico ósseo foi realizado com um instrumento ultrassônico, e não instrumento rotatório, garantindo uma resposta inflamatória muito menor e a extensão da osteostomia muito menor do que a utilizada para a remoção de um bloco autógeno, fatores que diminuem a possibilidade de ocorrer parestesia. Essa tecnologia tem como vantagem a técnica laboratorial: maior precisão de adaptação, menor tempo para conclusão e menor custo (GUIMARÃES *et al.*, 2014).

3.1.3 Divisão e Expansão da Crista do Rebordo

A atrofia avançada do rebordo ósseo gera aberrações anatômicas que comprometem o correto posicionamento tridimensional do implante, acarretando prejuízos estéticos e fisiológicos. Diferentes técnicas foram propostas para o tratamento de mandíbulas severamente reabsorvidas. A colocação de implantes em rebordos atróficos em algumas situações causa deiscências e fenestrações, a utilização de técnicas de regeneração óssea guiada (ROG) e membranas contribuem para a redução da atrofia, porém não impedem as deiscências e fenestrações causadas pelo colapso da membrana junto ao implante. Uma nova alternativa de tratamento para os rebordos atróficos foi proposta, a divisão e a expansão das tábuas ósseas corticais vestibulares e lingual/palatina, com a utilização de osteótomos de Summers, possibilitando a instalação do implante com osso circundante suficiente. O objetivo desta técnica é a criação de defeito (espaço) pela expansão da crista do rebordo atrófico em duas partes por meio de uma fratura em galho verde no sentido longitudinal e a colocação do implante entre essas duas partes. A técnica possui limitações, pois dependem da elasticidade do tecido ósseo residual. A divisão e a expansão da crista de rebordo atrófico na mandíbula devem ser combinadas com osteotomias verticais e horizontais adicionais, pois o risco de fratura do segmento é alto devido a pouca flexibilidade das placas corticais mais espessas. A técnica de expansão e divisão da crista óssea é indicada para rebordos mandibulares atróficos em pacientes cuja quantidade de osso é insuficiente para a estabilização primária do implante. Fatores de riscos importantes a destacar nesta técnica são possível fratura da placa cortical vestibular quando o procedimento é realizado em uma única etapa e impossibilidade de modificar o ângulo vestibulolingual de inserção do implante. Dividindo a cirurgia e duas etapas, a localização da fratura em galho verde é predeterminada e previsível. Além disso, a irrigação sanguínea para o segmento vestibular permanece intacta, mudando de interna do osso medular após a primeira intervenção para externa do periósteo na segunda intervenção. Considerando as limitações conclui-se que a técnica dividida em duas etapas é um procedimento mais simples e com menor risco que a técnica em passo único, sem, no entanto, causar atraso significativo no tempo de tratamento

(Figuras 7 e 8) (HOHN *et al.*, 2012).

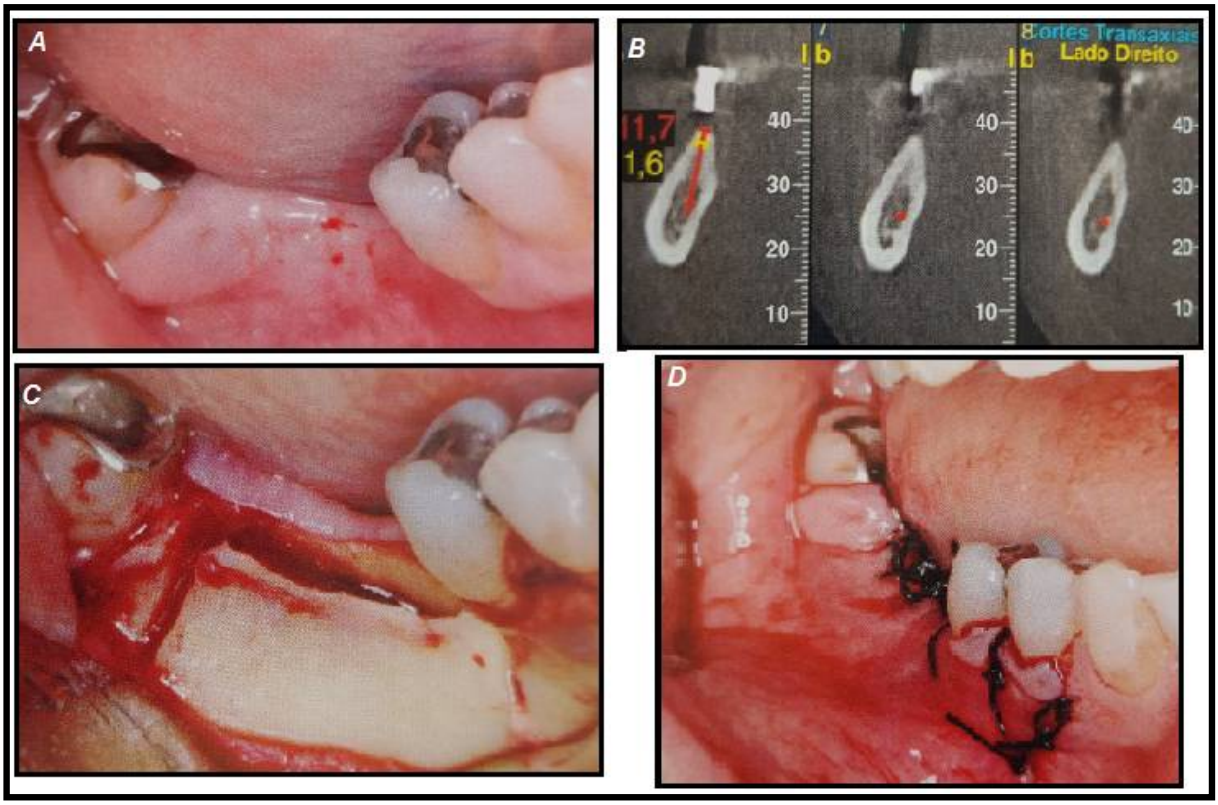

Figura 7 - Divisão e expansão da crista do rebordo primeira etapa. A) Aspecto clínico inicial; B) Exame tomográfico inicial; C) Corticotomia realizada; D) Sutura

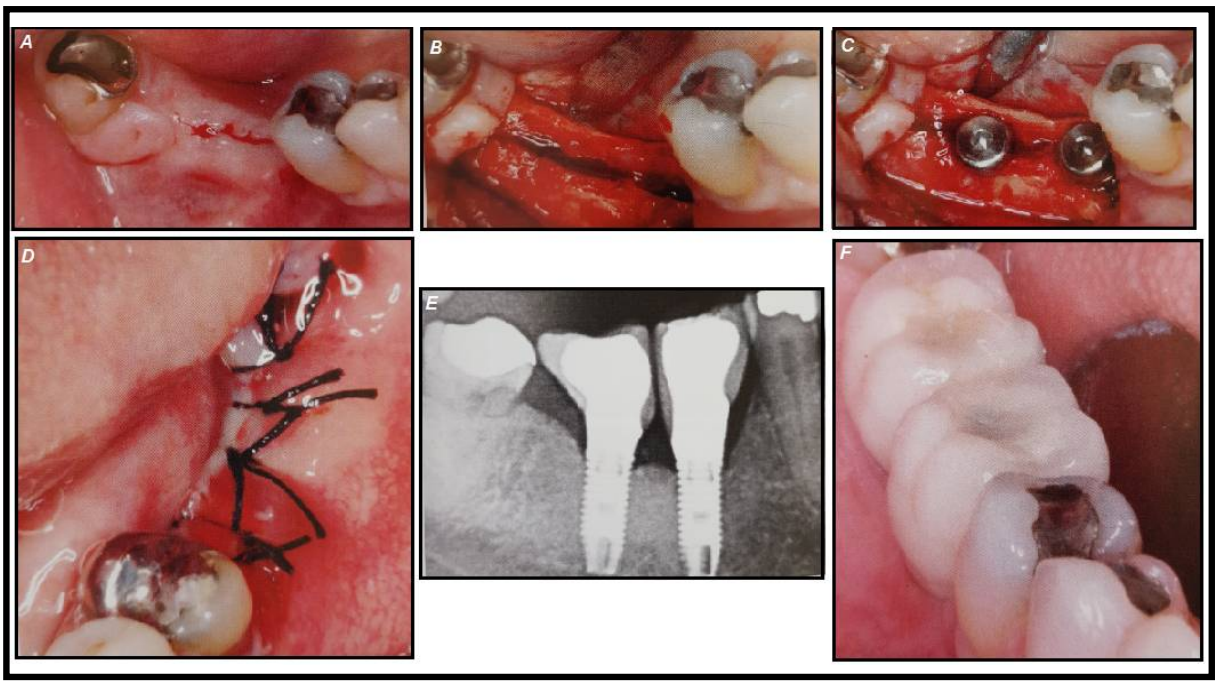

Figura 8 - Divisão e expansão da crista do rebordo segunda etapa. A) Segundo passo cirúrgico; B) Expansão óssea; C) Instalação dos implantes; D) Sutura, segundo passo; E) Radiografia periapical final; F) Coroas instaladas

3.1.4 Lateralização do Nervo Alveolar Inferior (LNAI)

Nos casos em que a altura óssea limita a execução da colocação de implantes osseointegráveis tornou-se possível utilizar implantes menores e em maior número ou ainda, realizar cirurgicamente o posicionamento do implante ao lado do nervo alveolar. Existem várias técnicas para a abertura óssea, como por exemplo a confecção de janelas com remoção de um bloco ósseo que compreende cortes ósseos feitos através da cortical seguido da remoção do osso esponjoso que recobre o canal e de pequenos pedaços de sua parede sem causar pressão sobre o feixe neurovascular e em seguida parte-se para a colocação do implante que devem estar sempre de acordo com os princípios cirúrgicos. A janela óssea é irrigada e coberta com uma membrana de colágeno reabsorvível e o retalho muco periosteal é reposicionado e suturado. Um explorador curvo é introduzido no canal mandibular no sentido antero-posterior e o fino osso que fica sob o osso é removido, para que este mesmo procedimento possa ser realizado várias vezes a fim de desgastar o osso e adequar o tamanho da janela para a lateralização do feixe neurovascular e colocação do implante. Uma segunda técnica é a confecção da janela com remoção do forame mentoniano que é menos utilizada, trata-se da abertura do local cirúrgico e incisões feitas ao nível da crista de rebordo alveolar e também com incisões relaxantes (RIGATO, 2000).

Jensen e Nock em 1987 foram os primeiros a descrever uma técnica para a restauração de uma mandíbula atrófica posterior com implantes endósseos em conjunto com a transposição do nervo alveolar inferior. Desde essa data, muitos pacientes que anteriormente não eram bons candidatos para terapia de implantes podiam se beneficiar desses procedimentos. Foram descritos vários métodos para a transposição do nervo alveolar inferior em conjunção com a colocação de implantes endósseos e o sucesso na restauração da mandíbula foi relatado com esses métodos. No entanto, algumas possíveis complicações associadas a este método causaram preocupação. Um paciente de 51 anos que sofreu fratura mandibular após colocação de três implantes endósseos em conjunto com a transposição do nervo alveolar inferior. Ela não estava tomando nenhuma medicação. O exame dental revelou uma mandíbula parcialmente dentada, um palato rígido relativamente plano,

bem como uma mandíbula posterior muito reabsorvida, e uma dentadura parcial removível mandibular instável. O nervo alveolar inferior foi descoberto pela remoção de um segmento da placa cortical bucal e remoção de uma janela de osso retangular em torno do forame mental, e o nervo alveolar inferior foi reposicionado lateralmente, permitindo a colocação de três implantes endósseos. Durante a colocação do implante, um local foi preparado e depois abandonado, já que a angulação do implante não era favorável aos requisitos protéticos. O fechamento primário dos bordos de tecido mole foi alcançado. O curso pós-operatório inicial foi sem intercorrências, e as próteses do paciente foram ajustadas, recuperadas e colocadas duas semanas após a cirurgia. A paciente retornou em três semanas após a perda do implante posterior e queixou-se de dor no mandíbula direita. O exame clínico revelou uma fratura do corpo direito mandibular deslocada. O tratamento consistiu em redução aberta através de uma abordagem intra-oral e fixação interna rígida da fratura com uma placa de 2,3 titânio. Observou-se algum grau de dificuldade no momento da redução e fixação dos segmentos fraturados, mas a cicatrização da fratura ocorreu sem mais complicações, apesar do mau alinhamento da fratura. A paciente foi encaminhada para a reabilitação de implantes que é utilizada em um número cada vez maior de pacientes parcialmente edêntulos. Na maioria desses pacientes, o método padrão pode ser usado para colocar os implantes com resultados satisfatórios. No entanto, com o aumento da reabsorção óssea alveolar, é necessário fazer modificações no procedimento padrão. O enxerto de ossos, a osteogênese de distração e o uso de implantes menores são algumas técnicas empregadas para resolver a falta de altura óssea (LUNA *et al.*, 2008).

Realizou-se um estudo de coorte prospectivo que investigou os tipos e a duração dos distúrbios neurossensoriais (ND) relacionados à lateralização do nervo mandibular (MN) para colocação de implantes. De março de 2001 a março de 2007, 87 pacientes foram submetidos à cirurgia de colocação de implante com lateralização de MN (Figura 9). Todos os pacientes apresentaram radiografia panorâmica e tomografia computadorizada pré-operatória. Os pacientes preencheram questionários para relatar NDs uma semana após a cirurgia e no final de cada mês no ano após a cirurgia. Todos os 87 pacientes (110 segmentos posteriores, 23 bilaterais e 64 unilaterais) participaram do estudo. Todos os pacientes relataram ND na primeira semana: anestesia em 81 locais, hipoestesia em

nove locais, queimação em nove locais, dor em oito locais, beliscar em dois locais e cócegas em um sítio. Os sítios com NDs diminuíram para 29 sítios (26%) no final do primeiro mês, e para três sítios (3%) no final do sexto mês, sem alterações no final do ano. 82 pacientes ficaram satisfeitos com o resultado da lateralização nervosa após um ano. O tempo médio para recuperação total do NM foi de15 dias. Essas descobertas indicam que, no que diz respeito a lateralização do NM é um método útil para colocar implantes na mandíbula atrófica posterior (HASHEMI, 2010).

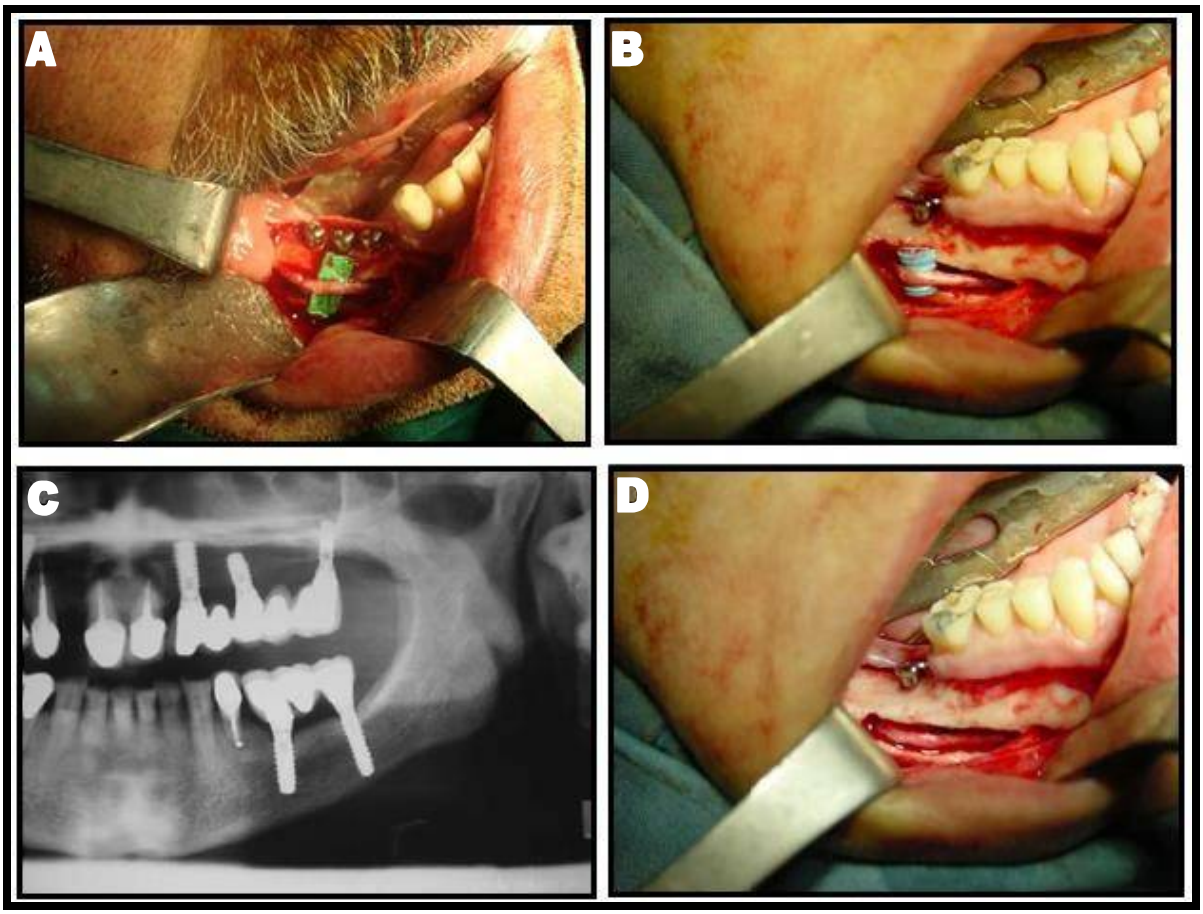

Figura 9 - Função neurosensorial após lateralização do nervo mandibular para colocação de implantes; A) Retração do nervo com um pedaço do papel de sutura; B) Retração do nervo com a borracha do tubete do anestésico; C) As extremidades dos implantes posicionadas abaixo do canal em um caso unilateral; D) A posição do Nervo Mandibular após a inserção do implante

A presença do nervo alveolar dificulta a colocação de implantes na região posterior de mandíbula atrófica. Para a reabilitação bucal desta região, a técnica de lateralização do NAI permite a colocação de implantes longos e com travamento bicortical, proporcionando boa estabilidade primária que é um fator essencial para a

osseointegração. Para diagnóstico e planejamento cirúrgico torna-se indispensável nesta técnica a solicitação de radiografias periapicais, panorâmicas e tomografias computadorizadas. Um importante recurso auxiliar desta técnica é a prototipagem, técnica que realiza a duplicação morfológica de estruturas anatômicas em escala real e produz os biomodelos a partir destas radiografias (Figura 10). Estes biomodelos tornam o procedimento cirúrgico mais correto, ágil e seguro, principalmente para os casos de atrofia severa. Através deste protótipo é possível realizar analise de condições anatômicas e simular o real procedimento, evitando ou minimizando eventuais complicações que possam ocorrer durante o procedimento cirúrgico (CARDOSO *et al.*, 2011).

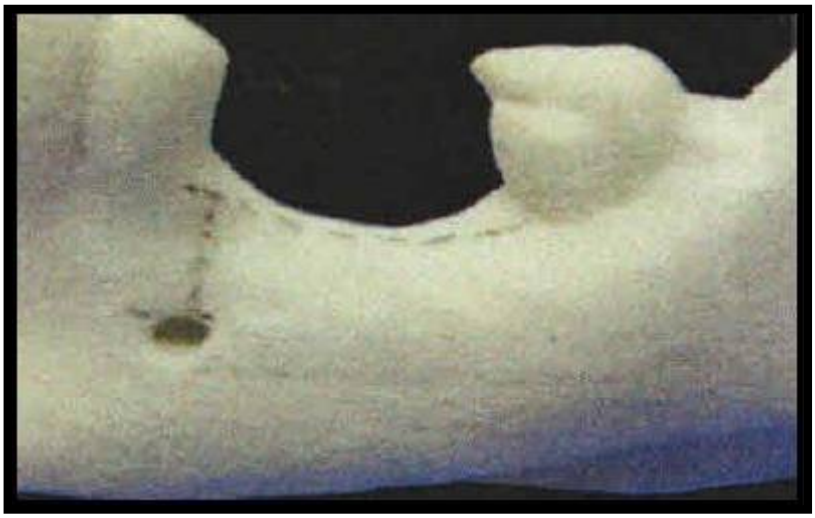

Figura 10 - Aspecto do mapeamento sobre o protótipo

A lateralização do nervo alveolar inferior (LAI) é um procedimento cirúrgico que consiste na criação de uma janela óssea e no deslocamento do nervo para inserção de implantes através do canal mandibular, um recurso que permite a exploração de toda altura óssea remanescente no corpo da mandíbula e possibilita a instalação de implantes de comprimento adequado. A técnica cirúrgica consiste na criação de uma janela óssea na face lateral da mandíbula sobre o canal mandibular através da qual o feixe vasculonervoso é delicadamente lateralizado para que os implantes sejam instalados de maneira convencional sobre a crista do rebordo, sem risco de dados ao nervo e, ao mesmo tempo, ancorados na cortical inferior do canal mandibular ou abaixo da mesma. No caso de um paciente leucoderma, 45 anos, padrão braquicefálico com elementos dentários perdidos há cerca de dez anos por

lesões cariosas e doença periodontal em busca de reabilitação através de implantes de dentes posteriores e inferiores, a cirurgia de lateralização do nervo alveolar inferior foi realizada, criando duas janelas ósseas independentes: a primeira permitiu a remoção de uma margem óssea de cerca de 3mm ao redor do forâmen mentual, liberando completamente o nervo homônimo. Uma vez este nervo liberado, foi possível melhorar a exploração do trajeto do canal mandibular para a criação da segunda janela. Isto possibilitou a manipulação de fragmentos ósseos pequenos e a exposição de um comprimento adequado ao feixe nervoso, o que diminuiu o risco de lesões durante o tracionamento. O paciente apresentou, durante o pós-operatório, sintomas de hipoestesia, porém esta teve sua regressão gradativa completa em cinco semanas (BETONI JUNIOR, ESTEVES & QUEIROZ, 2012).

Diversas técnicas cirúrgicas foram desenvolvidas para reabilitação de mandíbulas atróficas com a instalação de implantes osseointegráveis. O enxerto ósseo de aposição vertical, regeneração óssea guiada vertical, distração osteogênica, osteotomia horizontal com enxerto de interposição, instalação de implantes lateralmente ao nervo e transposição ou lateralização do nervo alveolar inferior, são algumas alternativas para a reabilitação de mandíbulas atróficas. Atualmente, a técnica de LNAI tem se mostrado uma boa alternativa de tratamento em casos de atrofia vertical mandibular, pois permite a colocação de implantes com maior comprimento, que envolvem a cortical inferior da mandíbula, garantindo uma maior estabilidade inicial. Essa manobra cirúrgica envolve alteração sensorial no nervo, transitório ou não, e em maior ou menor grau em todos os pacientes submetidos à lateralização do NAI. Dessa forma, é imprescindível que o profissional que executa essa manobra tenha domínio da técnica operatória, além de ter conhecimento anatômico da região a ser operada. Independentemente da técnica a ser utilizado, o mais importante é a indicação correta para o caso em questão. A técnica de LNAI é um complemento útil para a reabilitação da mandíbula atrófica posterior, preservando os remanescentes anteriores. Todos os pacientes tiveram a reparação sem complicações nesse estudo (CAMPOS *et al.*, 2013).

Ao analisar a eficácia das placas de titânio para diminuir o risco de fratura em mandíbulas com perda óssea moderada ou severa através da lateralização do nervo alveolar inferior por meio de tomografias computadorizadas, identificou-se que estas placas com espessura de 0,6mm não diminuem o risco de maneira efetiva. Devido

ao fato da técnica de lateralização do nervo alveolar inferior (LNAI) ser considerada complexa pelos riscos envolvidos ao realizar a osteotomia próxima e manipulação do próprio nervo alveolar o advento do dispositivo piezo elétrico à técnica, tornou-a mais segura e acessível a profissionais mesmo que com pequena experiência clínica, uma vez que, o contato direto do nervo ao instrumento quando ativado foi incapaz de causar sequelas sensórias permanentes. A laserterapia diminui ainda o tempo de recuperação das sequelas sensórias temporárias. As placas de titânio são eficientes para o tratamento de fraturas ósseas considerando seu efeito de reforço e estabilização. A construção de um modelo virtual representativo da situação real possibilita executar a correta análise. Uma tomografia computadorizada importada para um programa de processamento de imagens e reconstrução digital formou uma reconstrução em modelo 3D e depois transportada para *software* que permite a edição e adequação da imagem da mandíbula para que receba a futura simulação. Para possibilitar uma reconstrução fiel da geometria clínica os componentes foram adquiridos e analisados através de paquímetro digital e microscópio digital. Foi possível analisar quatro modelos e ainda simular o comportamento mecânico de cada componente, os diferentes elementos dos modelos sendo configurados com propriedade mecânica retiradas da literatura. Devido ao osso ser um material friável que possui resistência diferente a tensões de tensão e compressão foi necessário selecionar um critério de análise que levasse em consideração essa diferença na resistência. Foi aplicado então o critério de Mohr Coulomb que na prática analisa o risco proporcionalmente as diferentes tensões geradas no osso e se o resultado for maior que um ocorre fratura. Os resultados apresentados servem para ter uma estimativa do impacto das placas no risco de fratura. Quanto maior o valor do resultado, maior o risco. Serão necessários mais estudos que comprovem a eficácia das placas e a relação com sua espessura e o nível de atrofia óssea (JAYME *et al.*, 2013).

A instalação de implantes dentais tornou-se, nas últimas décadas, uma opção comum na reabilitação de mandíbulas afetadas pela perda dos dentes. O contínuo processo de atrofia e remodelação do osso alveolar interfere diretamente na disponibilidade óssea o que limita o correto posicionamento dos implantes por sua interferência anatômica do feixe vasculonervoso que cursa esta região. Quando a altura óssea é insuficiente faz-se necessário, entre outras técnicas abordadas para

tratamento, o reposicionamento do nervo alveolar inferior (NAI), pois este é essencial para obtenção de um bom equilíbrio morfofuncional da mandíbula. Existem duas técnicas utilizadas para reposicionar o nervo alveolar: a lateralização que envolve expor o e tracionar lateralmente, deixando-o fora do canal mandibular e mantendo-o nesta posição até a colocação dos implantes, quando ele pode sob os implantes ser liberado para descansar sem interferência com o nervo incisivo. Já a técnica de transposição o forame mentual é incluído na osteostemia para permitir a excisão do ramo incisivo de modo que o NAI permite-se ser levado para uma nova posição. O caso apresentado envolve uma paciente de 52 anos, que possuía uma prótese parcial removível posterior mal adaptada e severa atrofia de rebordo alveolar. Considerando a severa atresia da região posterior da mandíbula instalar os implantes diretos não era viável. Neste caso a técnica ideal adotada foi a NAI bilateral, seguida de implantes, três do lado esquerdo e dois do lado direito através de dois tempos cirúrgicos um para cada lado. Para ambos os lados a paciente apresentou sintomas de hipoestesia e permanece em acompanhamento. Mesmo havendo o fato de estudos comprovarem que grande parte dos pacientes submetidos à transposição com NAI apresentam alterações neurossensitivas imediatas e grande parte permanece com estes sinais alterados, há ainda uma tendência global de crescimento desta técnica uma vez que a literatura também considera os distúrbios neurossensoriais uma complicação com qual o paciente poderá conviver (OLIVEIRA *et al.*, 2015).

3.1.5 Implantes Curtos

São diversas as formas de tratamento em um paciente com extrema reabsorção óssea, cabe ao profissional escolher qual é a opção mais indicada conforme as condições psicossomáticas e financeiras do paciente. Este artigo relata e discute o caso de uma paciente, onde o tratamento escolhido foi a confecção de uma prótese total superior convencional e uma prótese fixa inferior suportada por implantes curtos com minipilares angulados devido a perda óssea vertical severa e ao prognatismo mandibular. A atrofia óssea presente e as necessidades que isso

vem a implicar exigem cuidados devido à relação entre a altura da mandíbula e a incidência de complicações. Vários fatores precisam ser controlados simultaneamente para que o resultado final seja favorável. Foram escolhidos quatro implantes de 7 mm de comprimento, com conexão protética do tipo *cone morse* de 3,75 de diâmetro, que foram instalados entre forames, que ficaram sepultados por três meses. Após a reabertura, efetuou-se a moldagem e após sete dias, o caso foi concluído com a instalação das próteses definitivas. Após seis meses, clinicamente, nenhum aspecto de anormalidade foi observado. A radiografia panorâmica foi condizente com a condição clínica da paciente, apresentando implantes completamente osseointegrados, sem sinais de patologia. O correto planejamento, o conhecimento das opções disponíveis e o domínio da técnica escolhida tornam exequíveis reabilitações funcionais e estéticas que correspondem às necessidades do paciente (CARMO FILHO *et al.*, 2011).

Procedimentos cirúrgicos utilizando implantes curtos são uma alternativa capaz de proporcionar retenção protética e morbidade inferior aos procedimentos citados. O sucesso de implantes curtos em mandíbulas atrofiadas associados à overdenture implantorretida, foi de 88% de taxa de sucesso, devido à simplicidade relativa e menor morbidade do tratamento em relação aos procedimentos mais invasivos mencionados (SILVA *et al.*, 2011).

Para determinar a taxa de sucesso em curto prazo do implante unitário com diâmetro curto e largo, imediatamente colocado em áreas de extração da área posterior, foi realizado um estudo retrospectivo de coorte. Um total de 145 pacientes deu corpo ao do estudo. Os indivíduos receberam 162 implantes de um único dente de diâmetro curto e de diâmetro largo entre 2006 e 2009. Uma altura residual mínima de 7 mm e uma largura de cume de 9 mm estava disponível em todos os locais de implante e as gengivas anexadas tinham pelo menos 2 mm de largura. Todos os implantes foram colocados e restaurados com a coroa única por um operador experiente. Os dados foram analisados com estatística descritiva. Todos os implantes foram colocados em áreas molares. Havia vinte implantes com um diâmetro de 5,5 ou 7 mm e um comprimento de 8 mm e 142 revestimentos de hidroxiapatita, com um diâmetro de 5 ou 6 mm e um comprimento de 5,7 a 8 mm. Um dos 162 implantes falhou antes da restauração protética, resultando em taxa de subida de 99,4%. Os pacientes foram acompanhados por até 56 meses. Os dados

radiográficos e clínicos revelaram-se bem mantidos, duros e moles tecidos com resultados aceitáveis em curto prazo. Para cristas residuais com altura mínima, mas largura adequada imediata. A colocação de implantes de curto e grande diâmetro em tomadas de extração fresca pode oferecer uma alternativa de tratamento simples e previsível se os implantes estiverem posicionados adequadamente, seguindo análises pré-operatórias completas (JIANSHENG *et al.*, 2012).

A revisão de literatura menciona como possíveis tratamentos de mandíbulas posteriores atróficas a lateralização do nervo alveolar inferior, a distração osteogênica, a reconstrução óssea (enxertos *Onlay*) e como uma opção menos invasiva a instalação dos implantes curtos. Todas estas técnicas envolvem uma morbidade cirúrgica, hospitalização, custos financeiros e complicações após a remoção da calota craniana ou da crista ilíaca e ainda aumento do tempo sem utilização da prótese com estabilidade pelo paciente para que seja possível consolidar o enxerto ósseo. Quando a mandíbula apresenta limitada disponibilidade óssea em altura o implante curto tem sido mais eficiente do que os enxertos ósseos autógenos. Os implantes curtos tem sido também uma forma menos invasiva e com tempo de tratamento muito semelhante aos implantes convencionais. Deste modo, eles podem ser classificados como uma alternativa de sucesso para a reabilitação protética de mandíbula severamente reabsorvida, evitando-se técnicas cirúrgicas mais complicadas. Os implantes curtos são uma alternativa de tratamento para casos de reabsorção óssea do leito receptor. Esta reabsorção óssea é causada por inúmeros fatores, destacando-se principalmente a perda do elemento dentário, uso prolongado de próteses removíveis, a idade, a predisposição genética, determinadas condições sistêmicas e a periodontite. Na mandíbula a reabsorção óssea ocorre no sentido vertical, resultando em limitada altura óssea, porém com quantidade razoável na horizontal. Já na maxila a perda óssea é horizontal no sentido vestibulopalatino com perda vertical mais lenta. Índices de 88% e 100% de sucesso são relatados na literatura para a reabilitação com implantes curtos em mandíbulas atróficas, uma vez que demonstram que a maior força de estresse transmitida ao osso é praticamente independente do comprimento dos implantes. Considera-se a largura dos implantes mais importante do que o comprimento pois a maior parte da força incidente são nas primeiras roscas (AGUIAR *et al.*, 2012).

A mandíbula pode perder 60% de seu volume ósseo após a perda dentária.

Devido à teoria de que o implante deveria ser o mais longo possível, procedimentos cirúrgicos para suprir o déficit de volume ósseo horizontal/vertical são amplamente estudados. O alto custo biológico, morbidade e literatura não conclusiva levaram a busca de alternativas. Implantes curtos podem apresentar índices de sucesso comparáveis aos dos implantes mais longos e que podem ser uma alternativa segura se bem indicados e executados, levando em consideração todos os fatores responsáveis pelo aumento dos índices de sucesso. Estes fatores englobam o projeto dos implantes (macroestrutura, microestrutura e interface implante/pilar); o planejamento feito pelo profissional (biomecânica e fatores protéticos); procedimentos realizados pelo profissional (técnica cirúrgica, experiência profissional/curva de aprendizagem); acompanhamento cuidados do paciente e ainda as vantagens, desvantagens e indicações para o implante curto (BARBOSA, FERREIRA & DIAS, 2012).

Os implantes curtos podem ser uma alternativa mais simples e barata do que os procedimentos ósseos regenerativos se demonstrarem resultados com índices de sucesso similares. A definição de implante “curto” é controvertida, pois alguns trabalhos consideram “curto” todos os implantes com um comprimento entre 9mm 10mm, enquanto que outros autores consideram como “curto” o desenho intraósseo dos implantes. Embora o uso de implantes curtos seja convidativo, somente deveria ser utilizado se evidências adequadas estivessem disponíveis para dar suporte à hipótese de que o uso desta modalidade de implantes apresentará resultados no mínimo semelhantes aos alcançados pelos implantes longos. A proposta de estudo clínica retrospectiva foi apresentar um índice de sobrevivência dos implantes curtos em várias situações clínicas em função ao longo do tempo. Analisando os resultados do presente estudo, foi observado algumas similaridades com resultados citados pela literatura. O índice de sobrevivência de implantes curtos neste estudo foi de 92,3%, similar a outros resultados apresentados. Os implantes de 6mm de comprimento confirmaram o desempenho descrito por muitos autores, com um índice de sucesso de 97%. Foi enfatizada a dificuldade para assegurar e estabilidade, primária em sítios com pobre densidade óssea, sugerindo uma modificação no preparo do leito cirúrgico e considerando um fator de risco de falha do implante. Confirmou-se o índice de falha de 7,8% com uma alta tendência de 5% na maxila, comparado com 2,8% na mandíbula, provavelmente como resultado da

diferença de densidade do osso. Um importante aspecto a ser considerado como um fator de risco de falha foi a sobrecarga durante o período de cicatrização, pelo uso de prótese parcial removível, e após o segundo estágio, pelo uso de prótese provisória fixa. Em 61% dos implantes perdidos, as falhas correram no período de cicatrização, e em 39% ocorreram após o carregamento. Em 42%, a mobilidade foi observada durante o segundo tempo cirúrgico, em 23% o uso de prótese removível provisória gerou sobrecarga, e em 38% após o período de cicatrização, quando os implantes foram submetidos às cargas oclusais com a utilização de prótese provisória fixa. A utilização de implantes curtos, combinados ou não aos implantes de comprimentos regulares em próteses fixas, e uma opção recomendada. Aspectos como estabilidade primária, densidade óssea e uso de próteses provisórias removíveis durante o período de cicatrização são fatores de risco relevantes que influenciam no sucesso de tratamentos (MORAES, MORAES & MORAES, 2013).

A simplicidade da técnica cirúrgica para implantes curtos e a morbidade do tratamento não eliminam fatores que possam afetar o sucesso, como este tipo de implante conta com fixação cujo comprimento intraósseo é menor ou igual a 8mm é necessário acompanhamento para que possa ser mantida a quantidade e qualidade óssea e evitar que ocorram fatores como magnitude de forças provenientes da oclusão dentária, presença de hábitos parafuncionais, alteração da posição do implante no arco e estabilidade primária do implante. O caso mostra um paciente leucoderma com queixas a respeito da prótese total inferior mucossuportadas, alegando ainda falta de estabilidade e retenção que ocasionam constantes episódios de Ulcerações originadas pela falta de tecido ósseo ligada a atrofia severa do osso mandibular. Quatro meses após o procedimento cirúrgico foi realizada a reabertura dos implantes para realizar a troca dos parafusos de cobertura por cicatrizadores retos e instalação dos quatro minipilares. Para a moldeira aberta foram conectados quatro transferentes quadrados dos minipilares. Após esta moldagem foi confeccionada a prótese protocolo de Brånemark composta de resina com cantilever distal. Após todo o tratamento a paciente segue satisfeita e não apresentou nenhuma alteração conforme vem sendo acompanhada já por oito anos. Ficou então comprovado que os implantes curtos auxiliaram a paciente a melhorar sua eficiência mastigatória que era reduzida a 20% pelo uso da prótese mucossuportada e ainda a reduzir a sobrecarga oclusal eliminando assim o risco de insucessos (Figura 11)

(SOUZA *et al.*, 2013).

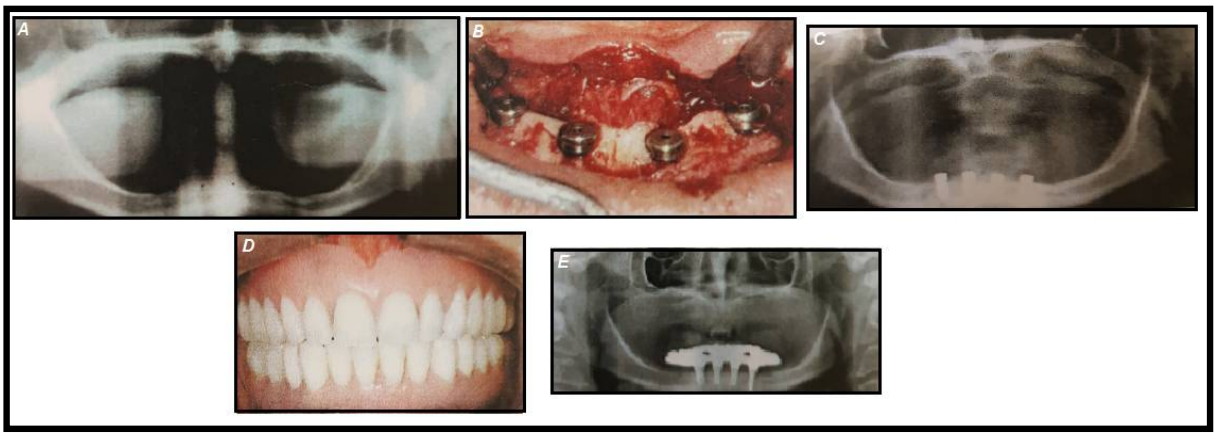

Figura 11 - Reabilitação protética de mandíbula atrófica por meio de implantes curtos. A) Radiografia panorâmica inicial; B) Implantes instalados; C) Imagem radiográfica dos implantes; D) Reabilitação protética final; E) Radiografia panorâmica – seis meses de pós-operatório

Mandíbulas com altura óssea menor de 12mm apresentam retenção insuficiente para a instalação de próteses totais convencionais causando intolerância de carga a mucosa, dor, dificuldade de alimentação e de fala, perda de suporte dos tecidos moles e altera a altura facial além de apresentarem riscos de fraturas. As técnicas de enxertos interposicionais também foram descritas, mas apresentam alta morbidade pelo risco de fraturas na mandíbula. A distração osteogênica com distratores especiais e técnicas de regeneração tecidual guiada também são encontradas na literatura. Nos últimos anos a utilização de implantes curtos foi popularizada, mostrando resultados semelhantes aos implantes de comprimento convencionais. O advento do conceito All-on-4 permitiu a reabilitação total de maxilares edêntulos com apenas quatro implantes. A inclinação dos implantes indicados nesta técnica e no conceito V4 aumentam a disponibilidade óssea e o tamanho das fixações. Foram avaliados pacientes edêntulos totais com queixas referentes a dificuldade de estabilização de suas próteses totais inferiores e que apresentavam mandíbulas com altura de 7mm ou menos. Nestes pacientes o procedimento foi o mesmo, implantes com inclinação de aproximadamente 45º seguido de minipilares e moldagem. Dos 16 implantes apenas um não apresentou osseointegração sendo, portanto substituído por outro em carga imediata. Os resultados permitiram concluir que implante curto associado a próteses tipo protocolo em mandíbulas atróficas é previsível no tempo de avaliação prescrito (MANFRO *et al.*, 2013).

O caso clínico em questão envolve paciente com 63 anos, leucoderma com queixa relacionada à utilização de próteses totais e mandíbulas atróficas contendo reabsorção acentuada. Havendo a possibilidade de parestesia na lateralização da estrutura neurovascular e do risco de fratura mandibular nas regiões anteriores e inferiores a técnica proposta foi de reabilitação com implantes osseointegráveis e sobredentadura, ou overdenture, através de quatro implantes com dimensões menores na região anterior a mandíbula e instalação de uma placa de titânio de 2,4mm de espessura para reforço e estabilidade da mandíbula. Tudo isso feito em ambiente hospitalar e com o uso de anestesia geral. Após quatro meses de feito este procedimento realizou-se o segundo ato cirúrgico a fim de instalar parafusos cicatrizadores com diâmetros correspondentes aos implantes utilizados. Neste momento, foi possível constatar osseointegração primária dos implantes. Depois de cicatrizado o tecido peri-implantar, realizou-se ainda a moldagem de transferência e confecção da prótese overdenture sobre-implantes. Seguindo-se 24 meses de prevenção sob carga oclusal funcional os princípios funcionais e estéticos foram de resultado satisfatório. O tratamento foi avaliadopela paciente como de sucesso (ALVARENGA *et al.*, 2013).

O propósito deste trabalho foi apresentar aspectos favoráveis ao uso de implantes curtos nas situações de limitações de altura e volume ósseo em mandíbulas atróficas, onde o tratamento com este tipo de implante torna-se viável. A reabilitação protética de mandíbulas edêntulas severamente atrofiadas tem sido um grande desafio para a Implantodontia, recomendando-se para a solução destes casos, a utilização de algumas técnicas para suprir esse déficit de volume ósseo, tais como: enxertia óssea, distração alveolar e lateralização do nervo alveolar. No entanto essas técnicas tem apresentado alto nível de morbidade e riscos às estruturas anatômicas. A reabilitação protética suportada por implantes curtos tem apresentado resultados excelentes e morbidade reduzida frente às demais técnicas. Os implantes curtos apresentam sucesso e longevidade semelhantes aos implantes convencionais, o índice de insucesso não está diretamente ligado ao comprimento dos implantes, e sim ao seu emprego em áreas de maior risco biomecânico, assim como a qualidade óssea tipo IV. O número de implantes e diâmetro, a esplintagem dos implantes, quando possível, e a geometria macro e microscópica dos implantes devem ser levados em consideração, assim como o tamanho do cantilever. As

desvantagens dos implantes curtos são desconforto durante a higienização e limitação estética, muitas vezes resultando em dentes longos ou em compensação com gengiva artificial (Figura 12) (SILVA *et al.*, 2015).



Figura 12 - O uso de implantes dentários curtos na arcada mandibular. A) Radiografia panorâmica inicial; B) Radiografia panorâmica dos implantes instalados; C) Aspectos clínicos da prótese instalada

3.1.6 Implante Cuneiforme

No que concerne a resistência mecânica os implantes cuneiformes apresentam capacidade adequada de resistência para dissipação de esforços oclusais e atende aos padrões normativos de compressão e fadiga, baseando-se nas normas ISSO 14801. Como a forma cuneiforme não possui roscas é primordial que o implante possua uma superfície adequada para facilitar a osseointegração e promover a distribuição e a dissipação das cargas mastigatórias. A técnica cirúrgica utilizada para a inserção dos implantes é: anestesia para-perióstea; incisão; descolamento e rebatimento do retalho; medição e verificação da espessura de rebordo; determinação através de guia cirúrgico da localização e posicionamento dos implantes; marcação e perfuração da cortical óssea; preparo do leito cirúrgico usualmente utilizado em cirurgia de enxerto ósseo; expansão cortical; inserção do implante; colocação do parafuso de cobertura e sutura. Nos casos clínicos observados um dos pacientes, portador de aparelho ortodôntico há oito anos possuía ausência dentária nas regiões 12 e 22. Os implantes foram instalados em duas diferentes posições (frontal e lateral) para atender a situação do espaço entre os dentes. Após a osseointegração dos implantes foi realizado o deslocamento de retalho para recobrimento de fenestração tecidual e colocação de cicatrizadores. No segundo caso a outra aplicabilidade do implante cuneiforme é a transposição do nervo alveolar inferior. Em ambos os casos foi possível reabilitar os pacientes de

forme segura e previsível através dos implantes cuneiformes que cumprem bem este papel. A forma cuneiforme do implante Wedge permite sua utilização em espessura óssea reduzida, em espaços exíguos entre raízes e na transposição do nervo alveolar inferior (Figura 13) (CARVALHO & CARVALHO, 2014).

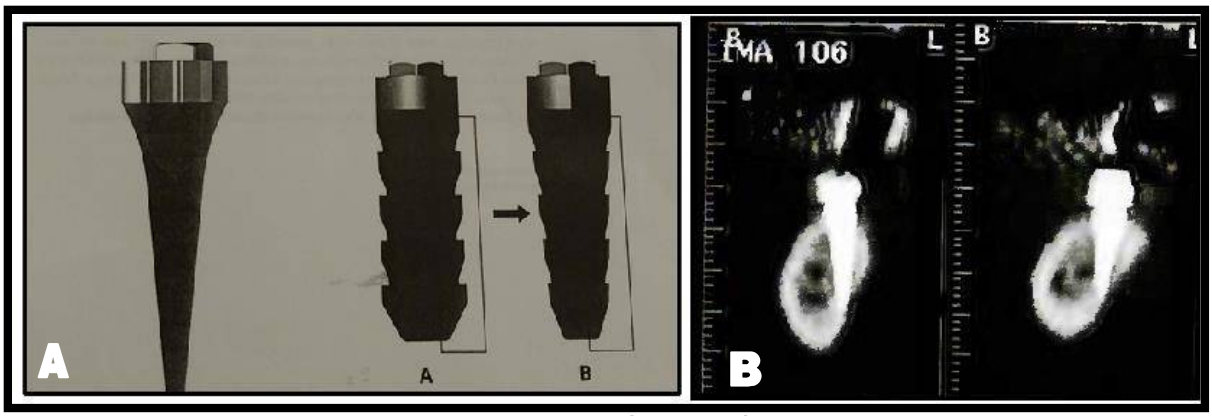

Figura 13 - Uso de implantes cuneiformes em mandíbulas atróficas. A) Aspecto computadorizado do implante cuneiforme; B) Tomografia computadorizada ilustrando a transposição do nervo alveolar inferior com o implante cuneiforme

3.1.7 Implantes Inclinados

A literatura científica relata técnicas para reabilitação de mandíbulas com acentuada reabsorção óssea posterior. No entanto, ainda existe algum grau de dificuldade ou morbidade na execução das mesmas, o que pode ocasionar transtornos neurossensoriais transitórios ou permanentes. A busca por técnicas eficiente, com menor morbidade e simplicidade na execução, é uma constante. Nesse caso clínico, foi proposto a instalação de dois implantes na região anterior aos forâmes mentonianos, bilateralmente, sendo o implante mais posterior de cada hemiarco com seu longo eixo inclinado para distal. Isto possibilitaria à confecção de uma P.P.F. sobre implantes do primeiro pré-molar ao primeiro molar de cada lado da mandíbula. O tratamento com implantes inclinados desta forma já constitui rotina de alguns anos e vem apresentando resultados clínicos interessantes. Entretanto, existem limitações: o tipo de prótese proposta tem que ser analisada e aceita pelo paciente, pois esta apresenta limitações estéticas na região distal do primeiro molar

(Figura 14) (RIBEIRO-JUNIOR, SILVA & MECCA, 2014).

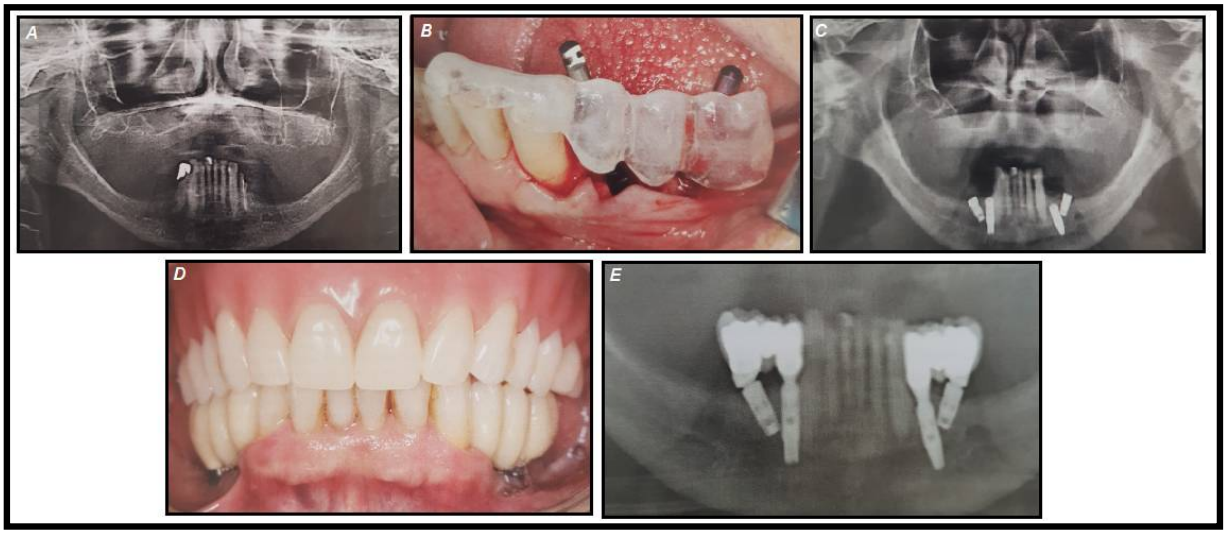

Figura 14 - Implantes inclinados. A) Radiografia panorâmica inicial; B) Transoperatório evidenciando o posicionamento dos implantes na região dos dentes 34 e 36 em relação ao guia cirúrgico; C) Radiografia panorâmica pós-operatório; D) Próteses definitivas instaladas nos lados direito e esquerdo; E) Radiografia panorâmica pós-operatória aos 36 meses

3.1.8 O emprego da técnica ALL-ON-4 em mandíbula

O maior número possível de implantes é ideal para distribuir as forças geradas pela mastigação e evitar sobrecargas. Seguindo uma distribuição de forças determinadas pelo posicionamento especifico de quatro implantes convencionais na mandíbula, podem-se reabilitar pacientes utilizando técnica de carga imediata e ainda evitar algumas limitações relacionadas à aplicação desta técnica em mandíbulas atróficas, que inviabilizam a reabilitação protética em razão de necessitarem de enxertos. Surgiu então, um conceito no qual as próteses totais parafusadas são instaladas sobre quatro implantes, sendo dois inclinados e dois retos, imediatamente após a cirurgia que recebeu o nome de All-on-4. Com o desenvolvimento da técnica All-on-4, novos conceitos estão sendo empregados otimizando e expandindo seu protocolo de aplicação, bem como seus resultados. Essa técnica sustenta uma prótese fixa de forma eficiente, oferecendo uma relação custo benefício satisfatória (Figura 15) (SANTOS, 2006).

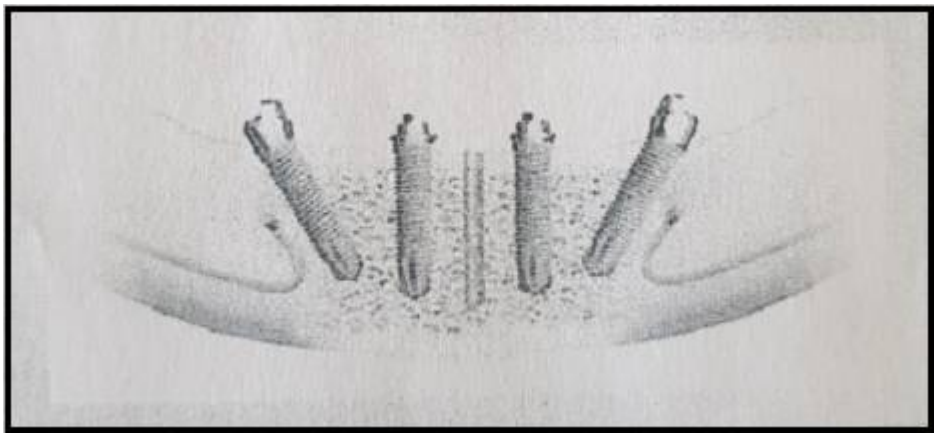

Figura 15 - Técnica ALL-ON-4: posicionamento dos implantes

Para avaliar o resultado da reabilitação imediata de mandíbulas extremamente atróficas através de uma prótese fixa ancorada em quatro implantes, 20 pacientes com mandíbulas edêntulas foram incluídos em um estudo. Cada paciente recebeu uma prótese fixa suportada por dois implantes inclinados axiais e dois distais. A reabilitação protética foi feita dentro de 48 horas após a cirurgia. Os pacientes foram agendados para acompanhamento a cada seis meses até dois anos e anualmente até cinco anos. A avaliação radiográfica da reabsorção óssea apresentou uma boa performance no primeiro ano. Todos os pacientes foram acompanhados durante um ano. Nenhuma falha foi registrada. A taxa de sucesso dos implantes e das próteses foi de 100%. A perda óssea em torno dos implantes axiais e inclinados foi semelhante na avaliação de 12 meses. Alto nível de satisfação dos pacientes foi registrado para a função fonética e estética. Esta técnica pode ser considerada uma opção de tratamento viável para a reabilitação da mandíbula atrófica (WEINSTEIN *et al.*, 2012).

4 DISCUSSÃO

A reabilitação de mandíbulas atróficas é um grande desafio para a Implantodontia. A literatura descreve para a solução destes casos algumas alternativas que serão apresentadas a seguir:

Segundo Tanaka *et al*. (2008); Pimentel *et al*. (2011); Valcanaia *et al.* (2012) os enxertos alógenos são uma alternativa quando da impossibilidade de utilização de enxertos autógenos, pois não requerem área doadora, podem oferecer grandes quantidades de material, diferentes combinações de estrutura óssea (cortical, medular ou córtico-esponjoso), ser processados (desmineralização, liofilização), pré-moldados (melhor adaptação no sítio receptor e menor tempo cirúrgico), e são considerados por alguns autores osteocondutores.

Segundo Garcia Junior *et al*. (2009); Louro *et al.* (2013); Zétola, Baumgart e Littieri (2014) com relação aos procedimentos de regeneração óssea, o padrão ouro é a utilização de osso autógeno para a reconstrução óssea bucal, que atualmente pode ser substituído por diversos biomateriais osteocondutores e osseoindutores. A proteína morfogenética recombinante humana (rhBMP-2) que é osteoindutor, associado ao beta-TCP que é osteocondutor, tem um grande potencial de sucesso com a técnica de aumento vertical. A técnica de enxerto autógeno utilizando calota craniana e crista ilíaca é adequada para reabilitar defeitos extensos em rebordos alveolares edêntulos que requerem grande quantidade óssea e é de alta previsibilidade. É uma cirurgia feita em âmbito hospitalar e requer a presença de um médico neurocirurgião. É bastante eficiente e com uma taxa de reabsorção que permitiu a reabilitação sem problemas posteriores.

Segundo Bourguignon Filho *et al.* (2003); Takahashi, Funaki e Shintani (2004); Andrade *et al*. (2010) a Distração Osteogênica (DO) é indicada para rebordos mandibulares atróficos cuja quantidade de osso é insuficiente para a estabilidade primária do implante. Esse método tem algumas vantagens sobre outras técnicas, como: movimentação simultânea de tecido mole e tecido ósseo, diminuição de intervenções adicionais em tecido mole e também não há reabsorção óssea quando o procedimento é bem planejado e executado. Essa técnica é um método

confiável e previsível para reconstruir rebordos alveolares atróficos, tendo como resultado um adequado ganho ósseo num tempo menor, com um baixo risco de complicações. Além disso, o ganho de tecido mole mostrou grande vantagem estética.

Segundo Hohn *et al.* (2012) a Divisão da Crista Óssea na região mandibular com osteótomos de Summers é uma alternativa de tratamento para os rebordos atróficos. É um procedimento simples, porém, há riscos por causa da quantidade e qualidade do osso, e pouca flexibilidade das placas corticais, onde o principal risco é a fratura da placa cortical vestibular. Uma abordagem em duas etapas é indicada para evitar complicações.

Segundo Rigato (2000); Cardoso *et al*. (2011); Betoni Junior, Esteves e Queiroz (2012); Campos *et al*. (2013) a Lateralização do Nervo Alveolar Inferior (LNAI) é um procedimento cirúrgico que oferece a possibilidade de reabilitação com implantes na área edêntula posterior da mandíbula, nos casos onde a perda em altura do rebordo alveolar impossibilitaria a instalação de implantes de comprimento regular sem cirurgias reconstrutivas prévias. A maior dificuldade clínica associada à LNAI é a disfunção nervosa temporária ou permanente. Todos os pacientes submetidos a esse procedimento cirúrgico podem apresentar transtornos neurossensoriais que envolvem, principalmente, a parestesia. É imprescindível que o profissional que executa essa manobra tenha domínio da técnica operatória, além de ter conhecimento anatômico da área a ser operada. O uso de imagens radiográficas e tomográficas é de extrema importância para diagnóstico, planejamento e execução da técnica de lateralização do NAI para a colocação de implantes.

Segundo Aguiar *et al*. (2012); Barbosa, Ferreira e Dias (2012); Souza *et al*. (2013); Silva *et al*. (2015) os implantes curtos osseointegráveis é uma opção de tratamento para reabilitação de regiões edêntulas mandibulares que sofreram reabsorção óssea severa, assim como uma opção segura para os pacientes que não desejam ou não podem passar por procedimentos mais invasivos, que causam morbidade elevada e tempo cirúrgico longo, além do seu alto custo. O termo implante curto é algo subjetivo, há autores que definem implantes curtos como os implantes não superiores a 7,0 mm de comprimento, enquanto outros consideram curtos os de até 10,0 mm de comprimento. Nos implantes curtos, a alta carga mastigatória, juntamente com o aumento na altura da coroa protética e a pobre

densidade óssea, tem sido os principais fatores de insucesso destes. Uma maneira de diminuir o percentual de perdas dos implantes é a diminuição da altura das coroas, esplintagem, não utilização de cantiléveres e ausência de forças laterais. É uma alternativa confiável, segura, prática e uma opção de tratamento que deve fazer parte do arsenal do implantodontista, podendo substituir as técnicas cirúrgicas mais traumáticas.

Carvalho e Carvalho (2014) relataram que o implante cuneiforme possui uma boa capacidade de osseointegração e resistência mecânica em mandíbulas severamente reabsorvidas. A forma cuneiforme do implante Wedge permite sua utilização em espessuras ósseas reduzidas, em espaços exíguos entre raízes e na transposição do nervo alveolar inferior. Sua reabilitação protética segue os mesmos procedimentos que os implantes autorrosqueáveis de hexágono externo.

Segundo Ribeiro-Junior, Silva e Mecca (2014) o tratamento com implantes inclinados para distal e anterior ao forâmen mentoniano já constitui uma rotina de alguns anos e vem apresentando resultados clínicos interessantes. É indicada para região posterior atrófica, preservando a dentição anterior remanescente. Entretanto, existem limitações, pois o tipo de prótese proposta tem que ser analisada e aceita pelo paciente, já que esta apresenta limitações estéticas na região distal do primeiro molar.

Segundo Santos (2006) e Weinstein *et al*. (2012) a técnica ALL-ON-4 é uma opção viável de tratamento, na qual próteses totais parafusadas são instaladas sobre quatro implantes, sendo dois inclinados e dois retos. Possibilita eliminar a necessidade de enxertos e forma um polígono de sustentação para a prótese fixa. Tem um excelente prognóstico e é realizado em pouco tempo.

5 CONCLUSÕES

De acordo com as informações levantadas nessa revisão de literatura, pode-se concluir que, com relação a reabilitação de mandíbulas atróficas:

- ✓ Enxertos: As técnicas de colocação de enxertos ósseos realizadas atualmente são de alta previsibilidade, principalmente quando utilizadas para aumento do rebordo em espessura;
- ✓ Divisão e Expansão da crista do rebordo: É uma técnica executada com certa facilidade para ganho em espessura de cortical, porém o principal risco da técnica é a fratura da placa cortical vestibular;
- ✓ Distração Osteogênica: É uma técnica efetiva para o aumento de tecido ósseo e de tecido mole, permitindo a instalação de implantes osseointegrados submetidos a cargas funcionais. O procedimento requer um planejamento cuidadoso em toda a sua sequência;
- ✓ Lateralização do Nervo Alveolar Inferior: É um procedimento que exige grande habilidade do cirurgião e criteriosa seleção do paciente, porém, o conhecimento da técnica e de todos os recursos disponíveis para sua execução permitem que seus resultados sejam o mais seguros e previsíveis possíveis;
- ✓ Implantes Curtos: Estes implantes constituem uma alternativa segura e eficaz para a reabilitação de mandíbulas atróficas, pelo fato de ser um procedimento cirúrgico simples, além de dispensar a necessidade da realização de cirurgias prévias para reconstrução óssea;
- ✓ Implantes Cuneiformes: Possui uma boa capacidade de osseointegração e resistência mecânica em mandíbulas reabsorvidas. Sua forma permite a sua utilização em espessuras ósseas bastante reduzidas. É uma opção eficaz e segura quando o paciente não está apto para se submeter à cirurgia de enxerto ósseo;
- ✓ Implantes Inclinados: Essa técnica é mais uma alternativa viável, pois oferece mínimo transtorno, além de ser pouco invasiva e com o mínimo de cirurgias realizadas;
- ✓ Técnica ALL-ON-4:Sustenta uma prótese fixa de forma eficiente, baixo custo.

REFERÊNCIAS*

AGUIAR, S.; HORA, C.; QUEIROZ, P. T.; MARGONAR, R.; MARCANTONIO, E.; LUVIZUTO, R. E. Implantes Curtos em Região Posterior da Mandíbula. **Rev ImplantNews**, v. 9, n. 5, p. 741-748, 2012.

ALVARENGA, L. R.; AKAKI, E.; SOUZA, A. R. C. A.; SOUZA, N. L. Reabilitação de mandíbula atrófica com implantes curtos e placa de titânio: apresentação de um caso clínico. **Rev Portuguesa de Estomatologia, Medicina Dentária e Cirurgia Maxilofacial,** v. 54, n. 4, p. 217-221, 2013.

ANDRADE, V. C.; NÓIA, C. F.; ORTEGA-LOPES, R.; MAZZONETTO, R. Distração osteogênica em Implantodontia: relato de caso. **Rev Dental Press Periodontia Implantol,** v. 4, n. 4, p. 106-114, Out-Dez 2010.

BARBOSA, R. J.; FERREIRA, M. R. J.; DIAS, M. C. L. C. E. Implantes Curtos: Uma opção para regiões atróficas e fatores que influenciam os seus índices de sucesso. **Rev ImplantNews**, v. 9, n. 1, p. 86-92, 2012.

BETONI JUNIOR, W.; ESTEVES, C. J.; QUEIROZ, P. T. Lateralização de nervo alveolar inferior – Compreendendo e desmistificando a técnica cirúrgica. **Rev ImplantNews**, v. 9, n. 3, p. 376-381, 2012.

BOURGUIGNON FILHO, M. A.; DIAS, M. C. L. C. E.; CHIARELLI, M. F.; RÓS, L. Distração osteogênica na região anterior da mandíbula: relato de caso clínico. **UFES Rev Odontol,** v. 5, n. 3, p. 39-45, 2003.

BUBALO, M.; LAZIC, Z.; MIVOLAC, R.; CUKOVIC, A. Reabilitação da mandíbula com reabsorção severa tratada com mini-implantes dentários e enxertos ósseos da crista ilíaca. **Jornal Científico da Faculdade de Medicina**, v. 28, n. 3, p. 183-188, 2011.

CAMPOS, C. G.; PICCOLI, A. P.; MARSON, F. C.; ANJOS NETO-FILHO, M.; LOLLI, L. F.; SILVA, C. O. Avaliação subjetiva da função do nervo alveolar inferior após cirurgia de lateralização. **Dental Press Implantol**, v. 7, n. 1, p. 71-78, Jan-Mar 2013.

CARDOSO, C. L.; MELO, N. G. L.; OLIVEIRA, R. E.; ZACANELLI, A. R.; GUILHERME, S. A.; CHEIM JR., P. A. Uso da prototipagem para lateralização do nervo alveolar inferior. **Rev ImplantNews**, v. 8, n. 3, p. 331-336, 2011.

* Conforme Associação Brasileira de Normas Técnicas (ABNT) NBR 6023, 2002.

CARMO FILHO, L. C.; COSTA, R. R.; SILVA, M. R. P. B.; LEAL, C. R.; ABBATE FILHO, A. S.; MUNIZ, R. M.; et al. Reabilitação de mandíbula severamente reabsorvida com implantes curtos e prótese fixa total parafusada. **Rev ImplantNewsPerio,** v. 8, n. 5, p. 647-651, 2011.

CARVALHO, N. M.; CARVALHO, M. M. Uso do implante cuneiforme em maxilas e mandíbulas atróficas: descrição do sistema e apresentação de dois casos clínicos. **Rev ImplantNews**, v. 11, n. 1, p. 43-48, 2014.

FU, H. J.; WANG, L. H. Aumento de osso horizontal: A árvore de decisão. **Int J Periodontics Restorative Dent**, v. 4, p. 429-436, 2011.

GARCIA JUNIOR, I. R.; CARVALHO, B. M.; MARANO, R. R.; ZANETTI, G. R.; CARVALHO, B. M.; ZANETTI, L. S. S. Reconstrução mandibular utilizando calota craniana para reabilitação implantossuportada. **Rev Implantnews**, v. 6, n. 3-4, p. 269-274, Mai-Jun 2009.

GUIMARÃES, M. M.; DALL´ACQUA, B. D. R.; DISCACCIATI, C. A. J.; OLIVEIRA JÚNIOR, S. C., VASCONCELLOS, A. W. Uma técnica de distração alveolar horizontal minimamente invasiva, colocação dos implantes e restauração cerâmica definitiva CAD/CAM. **Rev ImplantNews**, v. 11, n. 2, p. 193-200, 2014.

HASHEMI, M. Função neurossensorial após a lateralização do nervo mandibular para colocação de implantes. **Int J Oral Maxillofac Surg**, v. 39, n. 2, p. 452-456, 2010.

HOHN, A. R.; MESQUITA FILHO, R. R.; ARAÚJO, J.; GANIMI, A. C. A. Divisão e Expansão da Crista do Rebordo em duas etapas para instalação de implantes na região mandibular posterior. **Rev ImplantNewsPerio**, v. 9, n. 5, p. 721-728, 2012.

JAYME, J. S.; JUGDAR, E. R.; FRANCO, L.; RAMALHO, R. P.; SHIBLI, A. J.; VASCO, A. A. M. Uso de placas de titânio para diminuir o risco de fratura mandibular em procedimentos de lateralização do nervo alveolar inferior: análise 3D por elementos finitos. **Rev ImplantNews**, v. 10, n. 4, p. 485-491, 2013.

JIANSHENG, H.; DONGYING, X.; XIANFENG, W.; BAOYI, X.; QIONG, L.; JINCAI, Z. Clinical evaluation of short and wide-diameter implants immediately placed into extraction sockets of posterior areas: a 2-year retrospective study. **J Oral Implantol,** v. 38, n. 6, p. 729-737, Dec 2012.

KAWAKAMI, P. Y.; DOTTORE, A. M.; BECHARA, K.; FERES, M.; SHIBLI, J. A. Alveolar osteotomy associated with resorbable non-ceramic hydroxylapatite or intra-oral autogenous bone for height augmentation in posterior mandibular sites: a split-

mouth prospective study.. **Clin Oral Implants Res,** v. 24, n. 9, p. 1060-1064, 2013.

LOURO, S. R.; CALASANS, M.; CORTEZZI, W.; MERLY, F.; CARDOSO, A. Reconstrução e reabilitação de mandíbula severamente atrófica com enxerto da crista osso ilíaco e implantes osseointegrados: acompanhamento clínico e radiográfico de 36 meses. **Rev ImplantNews**, v. 10, n. 6, p. 779-784, 2013.

LUNA, B. H. A.; PASSERI, A. L.; MORAES, M.; MOREIRA, F. W. R. Colocação de implantes em conjunto com Transposição do nervo alveolar inferior: um relatório de uma Complicação incomum e gerenciamento cirúrgico. **Int J Oral Maxilofac Implants**, v. 23, n. 1, p. 133-136, 2008.

MANFRO, R.; BORTOLUZZI, C. M.; PRATTO, M. L.; FABRIS, V.; CECCONELO, R.; BITENCOURT, Z. A. Mandíbulas Edêntulas Severamente Reabsorvidas Tratadas com Implantes Curtos – Apresentação de 4 Casos Clínicos e Controle de 30 a 36 Meses. **J Oral Invest**, v. 2, n. 1, p. 10-16, 2013.

MORAES, E. J.; MORAES, L. E. B.; MORAES, N. B. Implantes curtos em diferentes condições clínicas: um estudo retrospectivo (acompanhamento de um a cinco anos). **Rev ImplantNews**, v. 10, n. 6, p. 19-26, 2013.

OLIVEIRA, M. M.; TERRA, P. A. G.; COÊLHO, K. M. T.; MASOCATTO, C. D.; GAETTI-JARDIM, C. E.; DESTEFANI, S. M.; HASSUMI, S. J. Reabilitação de mandíbula posterior atrófica através da técnica de transposição do nervo alveolar inferior associado a instalação de implantes. **Rev Arch Health Invest**, v. 4, n. 4, p. 1-6, 2015.

PIMENTEL, C. A.; MANZI, R. M.; SARTORI, G. S.; TANAKA, R.; YAMAZAKI, S. J.; SENDYK, R. W. Utilização de Osso humano fresco congelado para aumento vertical na região posterior de mandíbula. **Rev ImplantNews**, v. 8, n. 1, p. 27-37, 2011.

RIBEIRO-JUNIOR, P. D.; SILVA, T. R.; MECCA, C. V. F. Reabilitação bilateral da região mandibular posterior atrófica, com próteses fixas metalocerâmicas sobre implantes inclinados para distal e anterior ao forâmen mentoniano, preservando a dentição remanescente: relato de caso com acompanhamento de três anos. **Rev ImplantNews**, v. 11, n. 6, p. 771-775, 2014.

RIGATO, L. J. Reposicionamento do Nervo Alveolar Inferior em Implantes Dentários. **BCI**, v. 7, n. 28, p. 45-48, 2000.

SANTOS, L. A. O emprego da técnica ALL-ON-4 em implantodontia. **Rev Oral Implantes**, v. 6, n. 16, p. 227-231, 2006.

SILVA, A. A. P.; HOHN, A.; TEIXEIRA, M. F.; FERREIRA, V.; BARBOZA, E. Implantes curtos associados à prótese tipo barra clip na reabilitação de rebordo mandibular severamente reabsorvido. **Rev ImplantNews**, v. 8, n. 2, p. 169-172, 2011.

SILVA, R. J.; SILVA, F. P. Q.; FILHO, C. F.; SOUZA, A. M.; JUNIOR, A. S. N. O uso de implantes dentários curtos na arcada mandibular: cinco anos de acompanhamento clínico. **Rev ImplantNews**, v. 12, n. 2, p. 219-224, 2015.

SOUZA, A. F.; ARANEGA M. A.; PONZONI, D.; BENETTI, F.; MARTINS, B. B.; MACIEL, J. SANCHEZ, R. P. M.; JUNIOR, G. R. I. Reabilitação protética de mandíbula atrófica por meio de implantes curtos. Relato de caso clínico com oito anos de acompanhamento. **Rev ImplantNewsPerio**, v. 10, n. 4, p. 441-446, 2013.

TAKAHASHI, T.; FUNAKI, K.; SHINTANI, H. Uso da osteogênese de distração alveolar horizontal para colocação de implantes em uma cadeia alveolar estreita. **Int J Oral Maxillofac implants**, v. 19, p. 291-294, 2004.

TANAKA, R.; FARACO, F. N.; SENDYK, W. R.; YAMAZAKI, J. S.; PIMENTEL, A. C.; TUNCHEL, S.; SILVA, C. E. X. S. R. Nova técnica de aumento vertical de mandíbula posterior atrófica com osso alógeno fresco congelado particulado. **Rev Implantnews**, n. 1, p. 91-95, 2008.

VALCANAIA, C. D. T.; BUSTAMANTE, L. G.; MACHADO, P. Q. R.; PALHANO, M. P. Utilização da técnica de tunelização para realização de enxertia tipo onlay com osso homógeno. **Rev Full Dent Sci**, v. 4, n. 13, p. 52-57, 2012.

WEINSTEIN, R.; AGLIARDI, E.; FABBRO, D.M.; ROMEO, D.; FRANCETTI, L. Reabilitação imediata da mandíbula extremamente atrófica com prótese completa fixa suportada por quatro implantes. **Immediate Implant Therapy for the Atrophic Mandible**, v. 14, n. 3, p. 225-263, 2012.

ZÉTOLA, A.; BAUMGART, D.; LITTIERI, S. O Uso de rhBMP-2/beta-TCP para técnica de enxerto vertical interposicional – relato de caso com quatro anos de acompanhamento. **Rev ImplantNews**, v. 11, n. 3, p. 313-320, 2014.