FACULDADE SETE LAGOAS – FACSETE

José Victor Lisboa Carvalho

REABILITAÇÃO DE MAXILA EDENTULA COM PRÓTESE PROTOCOLO: relato de caso clínico

São Luís

2023

José Victor Lisboa Carvalho

REABILITAÇÃO DE MAXILA EDENTULA COM PRÓTESE PROTOCOLO: relato de caso clínico

Monografia apresentada ao curso de especialização Lato Sensu da Faculdade Sete Lagoas – FACSETE, como requisito parcial para obtenção do título de Especialista em Prótese Dentária.

Orientador: Profa. Ms. Mellyna Cavalcante Mendes Borba

São Luís

2023

Espaço para a Ficha Catalográfica

REABILITAÇÃO DE MAXILA EDENTULA COM PRÓTESE PROTOCOLO: relato de caso clínico

Monografia apresentada ao curso de especialização Lato Sensu da Faculdade Sete Lagoas – FACSETE, como requisito parcial paraobtenção do título de Especialista em Prótese Dentária.

Aprovada em 25/09/2023 pela banca constituída dos seguintes professores:

Orientador

Examinador(1)

Examinador(2)

Faculdade Sete Lagoas – FACSETE

Rua Ítalo Pontelo 50 -35.700-170 – Sete Lagoas, MG

Telefone (31) 37733268 – www.facsete.edu.br

RESUMO

A retenção é uma das características mais buscadas em uma prótese dentária, por isso as próteses protocolo surgiram como uma opção exemplar para a reabilitação de pacientes edêntulos. Utilizando-se das mesmas características protéticas observadas em próteses totais mucossuportadas junto da fixação proporcionada por implantes, a prótese protocolo alia um padrão oclusal próprio que promove uma durabilidade e longevidade de tratamento. O objetivo desse trabalho consiste em relatar um caso clínico que foi executado através da confecção de uma prótese protocolo em região de maxila com base na literatura sedimentada através de estudos anteriores.

Palavras-chave: Prótese Dentária, Próteses e Implantes e Arcada Edêntula.

ABSTRACT

The retention is one of the most sought-after characteristics in a dental prosthesis, which is why protocol prostheses have emerged as an exemplary option for rehabilitating edentulous patients. By combining the same prosthetic features observed in conventional full dentures with the stability provided by implants, protocol prostheses incorporate a unique occlusal pattern that enhances durability and treatment longevity. The aim of this study is to report a clinical case in which a protocol prosthesis was fabricated in the maxillary region, based on literature findings from previous studies.

Keywords: Dental Prosthesis, Prostheses and Implants and Edentulous Arch.

LISTA DE FIGURAS

FIGURA 1: Fotografia intrabucal lado direito.....10

FIGURA 2: Fotografia intrabucal central.....10

FIGURA 3: Fotografia intrabucal lado esquerdo.....10

FIGURA 4: Exame radiográfico panorâmico.....11

FIGURA 5: Instalação de mini-pilares.....12

FIGURA 6: Prótese protocolo superior em articulador semi-ajustável.....13

FIGURA 7: Contatos em dentes naturais.....17

FIGURA 8: Contatos de Prótese de protocolo de Branemark.....17

SUMÁRIO

1. Introdução.....9
2. Relato de caso clínico.....10
3. Discussão.....14
   3.1 Aspectos Protéticos.....15
   3.2 Oclusão.....16
4. Conclusão.....18
   Referências.....19

1. INTRODUÇÃO

A ausência de dentes causa um impacto negativo significativo na qualidade de vida das pessoas, prejudicando a capacidade de mastigar e falar, bem como afetando a sua aparência e autoestima. A perda de dentes também tem implicações nas interações sociais, nas habilidades funcionais, na nutrição e na saúde psicológica desses indivíduos (GERZSON, 2022).

Próteses dentárias suportadas por implantes têm sido a preferência para a reabilitação de pacientes que enfrentam total ou parcial edentulismo, devido à sua capacidade de oferecer uma reabilitação completa que abrange funcionalidade, aparência estética e capacidade de articulação, com notável retenção, estabilidade, conforto e reduzida perda óssea. (LIVIO; SILVA; POLUHA, 2019).

Utilizando implantes em arcadas completamente desdentadas, tornou-se viável a produção de próteses capazes de superar as restrições das próteses mucossuportadas, as quais se destacam por sua limitada estabilidade e retenção. O padrão convencional corresponde à prótese do tipo protocolo, estabelecida por Brånemark (1977), que se distingue pela inserção de 6 a 8 implantes na maxila, empregando uma estrutura metálica e uma base de resina para conectar-se aos dentes de resina acrílica (FERNANDES JÚNIOR et al., 2014).

2. RELATO DE CASO

Paciente D.S.P., 54 anos, gênero feminino, compareceu a clínica do curso de prótese e implante do Instituto Pós Saúde apresentando como queixa principal o interesse por realizar o “sonho de ter um sorriso bonito’’.

Na anamnese não foi constatado nenhuma comorbidade em sua saúde médica pregressa. No exame clínico constatou-se a ausência dos elementos dentários 14, 12, 24 e 25 na região superior, e 35, 36, 37, 45, 46 e 47 na região inferior, constatou-se também desgaste oclusal e extrusão dos molares posteriores superiores.

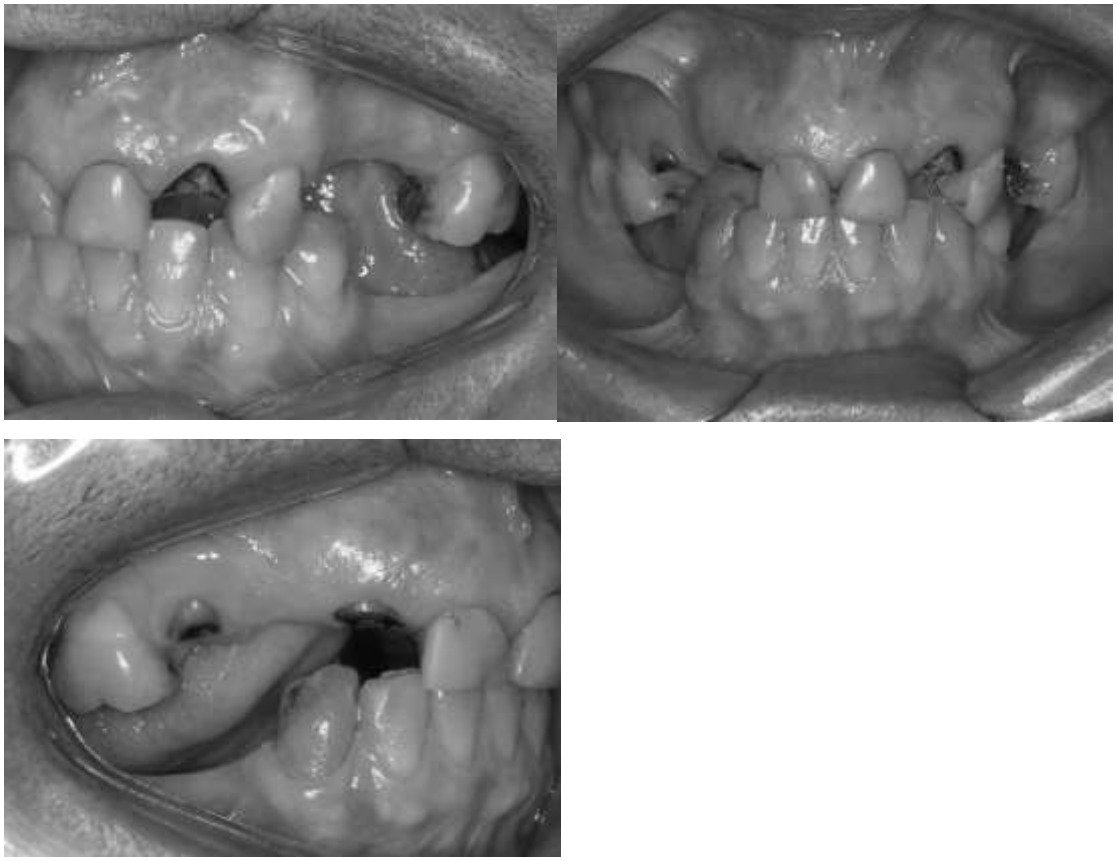

Figuras 1, 2 e 3: fotografia intrabucal lado direito, central e esquerdo, respectivamente.

No exame radiográfico observou-se a presença de rarefação óssea apical no elemento dentário 44, canais parcialmente obturados nos dentes 15, 13, 11, 21, 22, 23 e 44 e restauração no 17, 16, 21, 23, 26, 34, 43 e 44.



Figura 4: Exame radiográfico panorâmico.

Com base na avaliação realizada optou-se pela realização de reabilitação oral superior envolvendo a realização de protocolo superior e coroas sobre implantes inferiores.

Anteriormente a cirurgia da arcada superior foi realizada a confecção de uma prótese total provisória, através de todos os princípios protéticos necessários. No momento da cirurgia realizou-se exodontias dos elementos dentários, regularização de rebordo e instalação de 6 implantes do tipo de conexão cone-morse com plataforma 3.5 da marca S.I.N. e enxerto liofilizado ao redor das espiras (Lumina-Coat / Criteria).

Aguardado 4 meses de osseointegração realizou-se inicialmente a reabertura cirúrgica para exposição dos implantes e instalação de cicatrizadores com o intuito de promover um acesso limpo para a instalação dos componentes protéticos seguintes.

Após a cicatrização da reabertura, realizou-se a troca dos cicatrizadores por mini-pilares que irão realizar o contato entre a estrutura dos implantes e a prótese sobrejacente. Foram selecionados 2 mini-pilares angulados e 4 mini-pilares retos. A seleção dos angulados com o intuito de melhorar a saída de inserção dos parafusos para tornar discreto o meio de acesso a prótese foi indicado para não comprometer a estética da mesma.

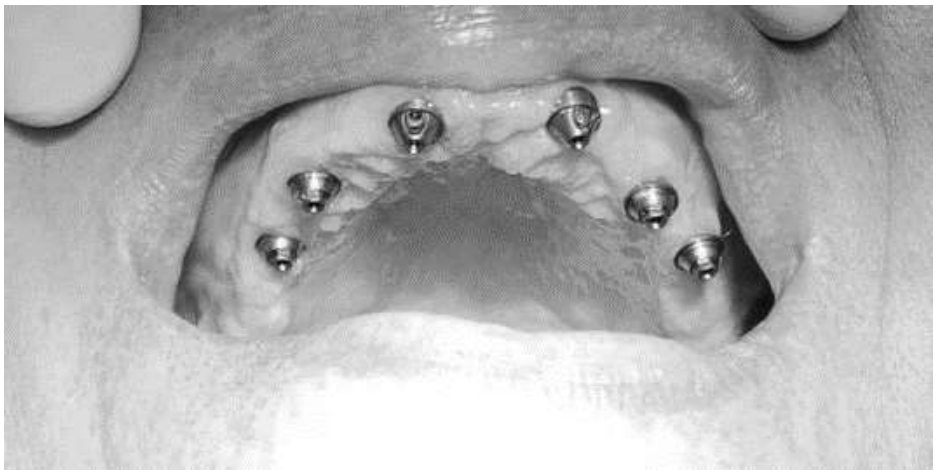

Figura 5: instalação de mini-pilares

Em seguida realizou-se a moldagem funcional dos implantes através da técnica da moldeira aberta, utilizando moldeira total de plástico destacável e silicona de adição da marca Yller. Foi selecionado 6 componentes para a realização da moldagem entre eles transfers e análogos de moldeira aberta. A união dos transfer com fio dental e resina acrílica pattern é indicada para indicar para fixar a posição de cada implante e não permitir distorção que poderá comprometer a adaptação do arcabouço da prótese que é a barra metálica. A moldagem foi vazada com gesso especial tipo IV e um modelo antagonista foi moldado com alginato e vazado com gesso pedra tipo III.

A etapa seguinte consistia em definir o relacionamento maxilo-mandibular através do plano de orientação que servirá para a montagem dos dentes. Isso é realizado adaptando à base de prova e plano de orientação em boca e ajustando suporte labial, altura incisal, plano oclusal e corredor bucal. Após isso ambos os planos foram inseridos em articular semi-ajustável com o auxílio de mesa de camper e a cor selecionada através de escala trilux. Após isso realizou-se a prova dos dentes onde foram realizados ajustes mais delicados para a melhor estética e oclusão da futura prótese.

A prova da barra metálica foi realizada após a prova dos dentes, onde foi constatado que houve uma leve distorção que consistiu em uma desadaptação dos parafusos anteriores na hora da inserção dela em boca. Para corrigir isso foi realizado um corte entre os pontos de tensão e um ponto de união com resina

pattern foi realizado com o intuito de se tornar um ponto de solda para uma nova prova de barra. Esta ocorreu e constatou-se que o problema de desadaptação foi resolvido.

Com o intuito de confirmar todas as provas realizadas e suas correções, realizou-se por fim uma prova final onde a barra metálica foi inserida entre os dentes montados no plano de cera. Com a aprovação da paciente o material retornou ao laboratório onde iria ocorrer a acrilização deste.



Figura 6: Prótese protocolo superior em articulador semi-ajustável

Durante a entrega da prótese finalizada, foram realizados ajustes oclusais com o intuito de remover pontos de contatos prematuros, zonas de tensão entre a prótese e os tecidos moles circundantes e o polimento das regiões onde ocorreram os ajustes, para que não haja superfícies porosas que poderiam acumular pigmentações e sujidades da boca.

3. DISCUSSÃO

Diversos estudos clínicos randomizados com observação a curto e longo prazo demonstram que as próteses totais com suporte de implantes, tanto na mandíbula quanto na maxila, proporcionam vantagens tanto do ponto de vista biológico quanto funcional para pessoas que perderam todos os seus dentes, superando os efeitos reabilitadores das próteses tradicionais (MEIJER, 2003). Esses benefícios englobam a redução da taxa de perda óssea, uma maior retenção e estabilidade das próteses, uma mastigação mais eficaz e uma capacidade de mastigação aprimorada, além de minimizar qualquer desconforto nos tecidos moles (CARLSSON, 2004).

A perda óssea resultante da reabsorção do rebordo alveolar pela exodontias dos dentes, pode impactar negativamente o suporte labial e ter implicações na estética facial. Isso é especialmente significativo na região superior da boca, onde frequentemente é necessário optar por próteses totais convencionais ou próteses retidas por implantes, a fim de devolver a estética através do sorriso (ROCHA et al., 2013).

Existem diversos desenhos disponíveis para próteses fixas suportadas por implantes, e a escolha da opção mais apropriada depende principalmente do número de implantes no arco. Um dos modelos tradicionais é conhecido como prótese tipo "protocolo", conforme descrito por BRANEMARK, et al (1981). Este design envolve a colocação de 4 a 6 implantes na região anterior da mandíbula, localizados entre os forames mentuais, com extensões cantilever na parte posterior para substituir os dentes ausentes. Para a maxila, é recomendável a colocação de 6 a 8 implantes. Esse tipo de prótese geralmente utiliza uma estrutura metálica como suporte, combinada com uma base de resina para conectá-la aos dentes feitos de resina acrílica (ROCHA et al., 2013).

Antigamente, a localização e a inclinação de um implante eram determinadas pela quantidade de osso remanescente. No entanto, devido a uma série de falhas e à busca por próteses mais confiáveis, surgiu o conceito inovador da "Planejamento Reverso". Esse conceito estabelece a posição precisa do

implante durante a etapa de diagnóstico, alinhada com o plano da reabilitação definitiva planejada (DIAS, 2014).

3.1 ASPECTOS PROTÉTICOS

Durante o exame clínico, tanto extra-oral quanto intra-oral, para determinar o tipo adequado de prótese a ser recomendado, é necessário investigar diversos parâmetros. Estes incluem o suporte labial, a linha do sorriso, o comprimento do lábio superior, a qualidade e quantidade da mucosa, o contorno do rebordo alveolar, a relação coroa/osso, o espaço interarcos e a zona fonética. Avaliar cuidadosamente esses elementos é essencial para garantir que a prótese atenda às necessidades estéticas e funcionais do paciente, proporcionando um resultado satisfatório e confortável (TORCATO et al., 2012).

Quando um paciente apresenta padrões de reabsorção maxilar ou mandibular divergentes, como retrognatismo ou prognatismo, muitas vezes é necessário criar um suporte labial compensatório. Isso pode ser alcançado ajustando a espessura da borda bucal e a posição dos dentes na prótese, a fim de restabelecer uma estética facial equilibrada e harmoniosa (SMEDBERG et al 1991).

O assentamento passivo é alcançado quando a prótese se ajusta ao pilar com o mínimo de desajuste marginal possível, evitando a transmissão de tensões prejudiciais ao implante e ao osso alveolar. Esse ajuste é obtido quando a soma das distorções que podem ocorrer durante a confecção da prótese se aproxima ou é igual a zero (MICHALAKIS et al., 2003).

Além da escolha entre sistemas de retenção cimentados ou parafusados, o tipo de conexão protética também desempenha um papel significativo na distribuição das tensões. Nas conexões hexagonais, seja externa (HE) ou interna (HI), as tensões geradas pela carga oclusal são diretamente transferidas aos parafusos de fixação. Em contrapartida, nas conexões internas, como o Cone Morse (CM), essas tensões são distribuídas ao longo do implante, proporcionando maior estabilidade e reduzindo o risco de problemas mecânicos,

como afrouxamento de parafusos ou fraturas na junção entre o implante e o pilar intermediário (ZAVANELLI JG. et al 2015).

3.2 OCLUSÃO

O sucesso de uma reabilitação oral depende de diversos fatores essenciais, contudo, é crucial dar uma atenção especial à oclusão. Pacientes que apresentam parafunção, desalinhamento do plano oclusal, comprometimento da guia anterior, perda da dimensão vertical e outras anomalias oclusais podem ser candidatos a próteses sobre implantes. Entretanto, a restauração do equilíbrio e da oclusão normal é fundamental para o sucesso do tratamento e deve preceder a reabilitação definitiva (MENEZES; SILVA; BRIGIDO, 2020).

O padrão oclusal desempenha um papel crítico na durabilidade dos componentes do sistema estomatognático, assim como nas reabilitações implantossuportadas. Na dentição natural, o ligamento periodontal age como um sistema de amortecimento, melhorando a absorção de tensões resultantes das forças de oclusão. No entanto, na implantodontia, não existe uma estrutura comparável ao ligamento periodontal na interface entre o implante e o osso, o que significa que não há capacidade de absorção de carga oclusal semelhante (GRECO et al, 2012). Portanto, o estresse oclusal é transmitido diretamente pelas estruturas rígidas da prótese e do implante para o osso remanescente. Se as forças de oclusão excederem a capacidade do sistema de absorção, a reabilitação oral pode falhar devido à sobrecarga (ROCHA; GRANGEIRO; FIGUEIREDO, 2018).

Na oclusão realizada pelos dentes naturais alguns fatores são desejáveis para uma desoclusão ideal. Nos movimentos de lateralidade ocorre a desoclusão pela guia canina, onde apenas o canino do lado de trabalho toca, enquanto o de balanceio não é a forma mais preconizada. Já no movimento de protusão, a guia anterior, onde apenas os dentes anteriores tocam desocluindo os posteriores, é a forma ideal (CANÇADO, 2008). Mas em próteses protocolo de Branemark a oclusão balanceada bilateral é mais comumente utilizada na qual se

estabelecem contatos bilaterais harmoniosos entre os arcos antagonistas, tanto no lado de trabalho quanto no de balanceio, a fim de proporcionar estabilidade às próteses durante as funções mastigatórias (ROCHA; GRANGEIRO; FIGUEIREDO, 2018).

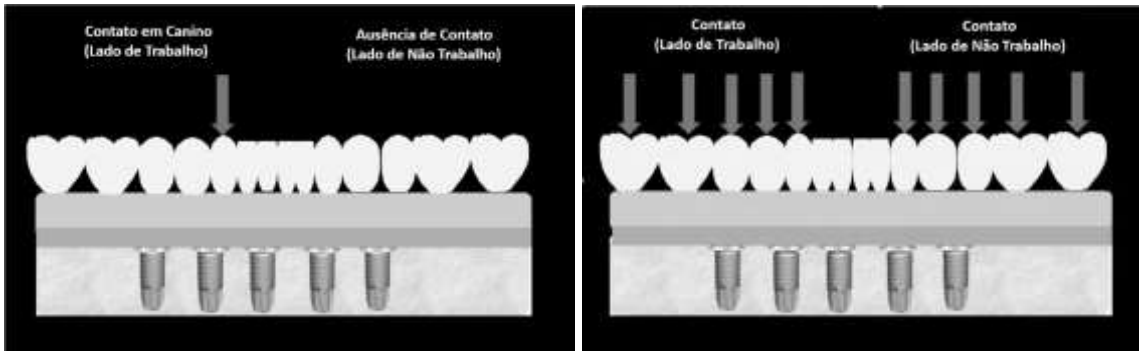

Figuras 7 e 8: comparação entre os contatos em dente naturais x próteses protocolos de Branemark

Há divergências na literatura publicada quanto ao uso da extensão em cantilever, uma vez que, apesar de melhorar a eficiência mastigatória devido ao aumento da superfície oclusal, as forças de alavanca resultantes podem levar à concentração de tensões no implante. Além disso, podem surgir complicações de natureza biológica, mecânica e técnica, afetando a durabilidade da reabilitação (SILVA et al., 2018).

4. CONCLUSÃO

Com base na discussão abrangente apresentada, fica evidente que as próteses dentárias suportadas por implantes desempenham um papel fundamental na reabilitação de pacientes edêntulos. Os estudos clínicos revisados destacam as inúmeras vantagens dessas próteses, tanto do ponto de vista biológico quanto funcional. Essas vantagens incluem a redução da perda óssea, a melhoria da retenção e estabilidade das próteses, bem como uma mastigação eficaz e conforto aprimorado.

Além disso, ressalta a importância de considerações estéticas e funcionais ao escolher o tipo de prótese e avaliar parâmetros como suporte labial, oclusão, assentamento passivo e escolha da conexão protética. A oclusão é enfatizada como um elemento crítico para o sucesso da reabilitação, sendo fundamental para garantir a função adequada e a durabilidade dos implantes e próteses.

REFERÊNCIAS

ADELL, R.; LEKHOLM, U.; ROCKLER, B.; BRANEMARK, P-I. A 15-year study of osseointegrated implants in the treatment of the edentulous jaw. International **Journal of Oral Surgery**, 1981; 10(6): 387-416.

CARLSSON, Gunnar E. Responses of jawbone to pressure. **Gerodontology**, [*s. l.*], v. 21, n. 2, p. 65-70, 2004.

CANÇADO, C. F. L. Oclusão balanceada bilateral ou guia canina na reabilitação com prótese total – revisão de literatura. [Monografia de Especialização]. Belo Horizonte: Instituto de Estudos da Saúde Sérgio Feitosa, 2008.

DIAS, Madalena Lucia Pinheiro. **O uso de guias no planejamento das próteses sobre implantes**. 2014. Trabalho de conclusão de curso (Graduação em Odontologia) - UNIVERSIDADE FEDERAL DE SANTA CATARINA, [*S. l.*], 2014.

FERNANDES JÚNIOR, Raul de Castro *et al*. IMPLANTODONTIA: Próteses totais fixas sobre implante com carga imediata em mandíbula. **Revista de Iniciação Científica da Universidade Vale do Rio Verde**, Três Corações, v. 4, n. 1, p. 76-93, 2014.

GERZSON, Alexandre da Silveira et al. Assessment of quality of life in total edentulous patients rehabilitated with implants and fixed prosthesis. **Brazilian Journal of Oral Sciences**, v. 21, n. 1, p. 1-6, 2022.

GRECO, G. D.; LAS CASAS, E. B.; CORNACCHIA, T. P. M.; MAGALHÃES, C. S.; MOREIRA, N. A. Standard of disocclusion in complete dentures supported by implants without free distal ends: analysis by the finite elements method. **Journal of Applied Oral Science**, 2012; 20(1): 64-69.

LIVIO, Eduardo Marques de; SILVA, Rafael dos Santos; POLUHA, Rodrigo Lorenzi. Higienização e manutenção de prótese total fixa sobre implante. **Arch Health Invest**, [*s. l.*], v. 8, n. 7, p. 390-393, 2019.

MEIJER, Henny J A et al. Comparison of implant-retained mandibular overdentures and conventional complete dentures: a 10-year prospective study

of clinical aspects and patient satisfaction. **Int J Oral Maxillofac Implants**, [*s. l.*], v. 18, n. 6, p. 879-85, 2003.

MENEZES, Francisca Roberia Damasceno Dantas; SILVA, Ana Brena Pereira da; BRIGIDO, Jandenilson Alves. Técnica de planejamento reverso de prótese fixa sobre implantes dentários: Relato de caso. **RvACBO**, [*s. l.*], v. 9, n. 1, p. 13-19, 2020.

MICHALAKIS, Konstantinos X.; HIRAYAMA, Hiroshi; GAREFIS, Pavlos D. **Cement- retained versus screw-retained implant restorations: a criticalreview.** International journal of oral & maxillofacial implants, 2003. v. 18, n. 5.

ROCHA, Caio César Vieira; GRANGEIRO, Manassés Tercio Vieira; FIGUEIREDO, Viviane Maria Gonçalves de. Padrão de oclusão em prótese Protocolo de Brånemark: uma revisão de literatura. **RFO UPF**, Passo Fundo, v. 22, n. 3, p. 377-381, 2018.

ROCHA, Sicknan S *et al*. Próteses Totais Fixas Tipo Protocolo Bimaxilares. Relato de Caso. **Rev Odontol Bras Central**, [*s. l.*], v. 21, n. 60, 2013

SILVA, Emily Vivianne Freitas da *et al*. Does the Presence of a Cantilever Influence the Survival and Success of Partial Implant-Supported Dental Prostheses? Systematic Review and Meta-Analysis. **Int J Oral Maxillofac Implants**, [*s. l.*], v. 33, n. 4, p. 815-823, 2018.

SMEDBERG, J. I.; LOTHIGIUS, E.; NILNER, K.; DE BUCK, V. A new design for a hybrid prosthesis supported by osseointegrated implants: 2. Preliminary clinical aspects. **International Journal of Oral and Maxillofacial Implants**, 1991; 6(2): 154-159.

TORCATO, Leonardo Bueno; PELLIZZER, Eduardo Piza; GOIATO, Marcelo Coelho; FALCÓN-ANTENUCCI, Rosse Mary. Aspectos clínicos influentes no planejamento das próteses sobre implantes tipo overdenture e protocolo. **Revista Odontológica de Araçatuba**, [*s. l.*], v. 33, n. 2, p. 52-58, 2012.

ZAVANELLI, Ricardo Alexandre et al. **Critérios e orientações para a seleção de pilares intermediários em implantodontia.** Artmed Panamericana: Porto Alegre, 2015.