REGINA BATISTA DE FREITAS

VERTICALIZAÇÃO DE MOLARES

LAVRAS – MG

2019

REGINA BATISTA DE FREITAS

VERTICALIZAÇÃO DE MOLARES

Monografia apresentada ao Programa de Pós Graduação em Odontologia da faculdade de Sete Lagoas- FACSETE, como requisito parcial a obtenção do título de Especialista em Ortodontia.

Orientador: Prof. Msc. Mateus Pieroni

LAVRAS - MG

2019

FICHA CATALOGRÁFICA

Freitas, Regina Batista de.
Verticalização de Molares / Regina Batista de Freitas. - 2019.
32 p. : il.

Orientador(a): Prof. Ms. Mateus Pieroni.
.
Monografia (especialização) - Universidade Federal de Lavras, 2018.
Bibliografia.

1. Biomecânica. 2. Ancoragem. 3. Verticalização de molar. I. Pieroni, Mateus. . II. Título.

FACSETE
Faculdade Sete Lagoas
Portaria MEC 278/2016 - D.O.U. 19/04/2016
Portaria MEC 946/2016 - D.O.U. 19/08/2016

Monografia intitulada "Verticalização de Molares" de autoria da aluna **Regina Batista de Freitas.**

Aprovada em 26/04/2019 pela banca constituída dos seguintes professores:

Prof. Me. Marden Oliveira Bastos - FACSETE

Prof. Me. Mateus Costa Pieroni - FACSETE

Prof. Adolfo de Oliveira Azevedo - IMPEO

Lavras, 26 de abril de 2019.

Faculdade Sete Lagoas - FACSETE
Rua Ítalo Pontelo 50 – 35.700-170 _ Sete Lagoas, MG
Telefone (31) 3773 3268 - www.facsete.edu.br

AGRADECIMENTOS

A **Deus,** pelo dom da vida.

Aos que amamos, pela compreensão da nossa ausência quando o dever e os estudos nos chamavam; meu eterno carinho e gratidão.

Aos meus **pais,** ... sem vocês eu não estaria aqui! Vocês me ensinaram a ser forte e batalhar pelo meus sonhos, aqui estou eu, vencendo mais uma etapa.

Aos **professores,** pelos ensinamentos que guardarei na memória, e a cada um meu respeito e minha gratidão. Obrigado!

Aos **funcionários**, na vida nos deparamos com pessoas comuns, mas que se fazem especiais, por serem capazes de nos conquistar simplesmente por serem como são.

Aos **pacientes**, graças a vocês, fizemos dos nossos sonhos, realidade. Simplesmente, muito obrigado!

Aos **colegas**, chegamos até aqui hoje e estamos comemorando não o final de uma caminhada, mas sim mais uma etapa vencida. Isso é uma breve parada para agradecermos, antes de tomarmos novos rumos e partimos para novas conquistas. Em vários momentos, quisemos que o curso terminasse logo, mas e agora?

O que fazer com a saudade? A saudade permanecerá para sempre até que nos encontremos de novo em qualquer lugar, mas que sejam vocês!

Amo vocês!

”A odontologia é uma ciência que exige dos que a ela se dedicam a sabedoria de um médico ,a habilidade manual de um cirurgião plástico ,a criatividade de um artista e a paciência de um monge.”

PIO XII

RESUMO

Em decorrência das necessidades estéticas e funcionais, a procura por tratamentos ortodônticos pela população adulta aumentou significativamente nos consultórios. Na rotina clínica, freqüentemente depara-se com molares inclinados mesialmente, devido à perda precoce de molares decíduos ou permanentes, anodontia de segundos pré-molares, irrupção ectópica ou ainda a utilização prolongada de PLA ou AEB, resultando em impacção de segundos e terceiros molares. Geralmente a inclinação dos molares desenvolve defeitos infraósseos na mesial do molar inclinado e redução do espaço inter radicular na distal do molar. A verticalização de molares com abertura ou fechamento do espaço ou ainda a extração são soluções recomendadas, depende da gravidade do problema. O movimento de verticalização de molar é difícil de se realizar sem provocar extrusão, e freqüentemente produz contatos prematuros e abertura de mordida. Alguns dispositivos com mecânica de arco segmentado proporcionam um controle mecânico com bases teóricas bem definidas, principalmente sobre os movimentos de extrusão/intrusão dos molares, com o mínimo de efeitos indesejáveis. Diante disso, o objetivo desse trabalho é descrever diferentes tipos de aparelhos de verticalização existentes, enfatizando a necessidade de certos cuidados, com o intuito de evitar efeitos colaterais indesejáveis, que podem comprometer o resultado final do tratamento.

Palavras-chave: Biomecânica. Ancoragem. Verticalização de molar.

ABSTRACT

As a result of the aesthetic and functional needs, the search for orthodontic treatments by the adult population has increased significantly in the clinics. In the clinical routine, it frequently encounters mesially inclined molars due to premature loss of primary or permanent molars, second premolars anodontia , ectopic irruption or prolonged use of PLA or AEB, resulting in impaction of second and third molars. Generally the inclination of the molars develops infra-osseous defects in the mesial of the inclined molar and reduction of the inter-radicular space in the distal of the molar. The verticalization of molars with opening or closing of the space or the extraction are recommended solutions, depends on the severity of the problem. The molar upright movement is difficult to perform without causing extrusion, and often produces premature contacts and bite opening. Some devices with segmented arc mechanics provide a mechanical control with well-defined theoretical bases, especially on the molar extrusion / intrusion movements, with minimal undesirable effects. Therefore, the objective of this work is to describe different types of existing vertical devices, emphasizing the need for certain care, in order to avoid undesirable side effects, which may compromise the final treatment result.

Keywords: Biomechanics. Anchoring. Molar verticalization.

LISTA DE FIGURAS

Figura 1	Porção mesial e distal do fio no mesmo nível, e quando o fio é flexionado para dentro do tubo (em preto), as tensões promovem o movimento de verticalização (em vermelho).....	15
Figura 2	Mola com mecanismo ‘'tip back".....	16
Figura 3	Cantilever Longo de TMA.....	16
Figura 4	Cantilever Curto 10-15mm.....	17
Figura 5	Cantilever Longo 20mm.....	17
Figura 6	Sítios de implantação de mini-implantes na mandíbula.....	19
Figura 7	Ancoragem para protração de molares inferiores.....	19
Figura 8	Ancoragem para intrusão e distalização de molares.....	20
Figura 9	Verticalização de molares.....	20
Figura 10	Exemplo de verticalização do molar com abertura de espaço.....	22
Figura 11	Exemplo de verticalização com fechamento de espaço.....	22
Figura 12	Artifício utilizado para se evitar o deslocamento distal da coroa e abertura de espaço	24
Figura 13	Mola em forma de dedo.....	25
Figura 14	Mola em espiral comprimida.....	26

SUMÁRIO

1 INTRODUÇÃO.....10
2 REVISÃO DE LITERATURA 12
2.1 Considerações biomecanicas da verticalização 12
2.2 Ancoragem 13
2.2.1 Técnica Straight Wire.....15
2.2.2 Técnica do arco segmentado.....15
2.3 Mini implantes.....17
2.4 Inclinação mesial de molar.....20
2.5 Alternativas de tratamento.....23
3 DISCUSSÃO.....27
4 CONCLUSÃO.....29
REFERÊNCIAS BIBLIOGRAFICAS 30

1 INTRODUÇÃO

A inclinação de molares inferiores foi sempre um grande desafio no ramo da Ortodontia. A perda precoce de molares decíduos ou mesmo a perda de primeiros molares permanentes são problemas clínicos que ocorrem diariamente e resultam na inclinação mesial dos 1os molares, ou de 2os e 3os molares dependendo do dente extraído ou ausente (SAKIMA, 1999).

A verticalização de molares inferiores é um procedimento difícil, apesar de ser muito comum em pacientes ortodônticos adultos, que cada vez mais frequentam os consultórios odontológicos buscando uma melhor qualidade de sua saúde bucal. Diante de uma inclinação mesial de molares inferiores permanentes em pacientes adultos, observa-se a necessidade real de recuperação da posição original independente das razões que levaram os dentes a adotar esta posição. Tal necessidade tem o intuito de prevenir danos futuros aos tecidos envolvidos, bem como restaurar a função dental que foi comprometida (MATA et al., 2015).

Verticalizar o molar para uma posição ideal tem como objetivo eliminar ou reduzir os defeitos ósseos verticais, levar à normalização da situação oclusal funcional e periodontal, possibilitando o melhor posicionamento das raízes perpendicular ao plano oclusal de forma que resista melhor às forças oclusais (PITHON, 2009).

A maior dificuldade mecânica ao se verticalizar um molar é impedir a sua extrasão, resultado da aplicação de forças ao nível de coroa dentária, fora do centro de resistência do dente e que, por essa razão, produz movimentos de translação e rotação. Esse controle se torna ainda mais necessário se o paciente apresentar sobremordida reduzida ou aumento da altura do terço inferior da face.

Vários autores, como Roberts, Chacker, Burstone, Romeu; Brustone; Marcote (1982) e Melsem et al. (2004) entre outros, descreveram técnicas utilizando arcos segmentados para diminuir os efeitos extrusivos e evitar, também, o deslocamento dos dentes de ancoragem. Embora muito difundido, o efeito intrusivo dessas mecânicas não foi sistematicamente comprovado em casos clínicos e os resultados deixam dúvidas quanto à intrusão real dos dentes.

Com o advento da utilização dos mini-implantes ortodônticos (MPO) para ancoragem ortodôntica os procedimentos de verticalização de molares se tornaram mais simples com resultados mais previsíveis, uma vez que não é necessário a utilização de outros dentes como ancoragem (MATA et al., 2009). A utilização dos MPO como recurso de ancoragem na

Ortodontia trouxe novos conceitos e perspectivas de tratamento. A possibilidade de realizar movimentos sem preocupação com as forças de reação da unidade de ancoragem nos permite tratar diversas más oclusões de maneira mais simples e mais previsível. O procedimento de instalação é simples podendo ser realizado pelo ortodontista; as formas dimensionais dos parafusos são adequadas e de fácil remoção após o uso (BICALHO, 2009).

Vários dispositivos de verticalização têm sido relatados na literatura. Segundo Daianesi et al. (2000) existem vários procedimentos para correção de segundos molares inferiores impactados, como o reposicionamento cirúrgico dos segundos molares, extração destes dentes com transposição do terceiro molar inferior ou simplesmente deixando o terceiro molar irromper na posição do segundo.

Foi sugerido que a conduta mais segura e que causa menor dano ao indivíduo seria a verticalização dos molares inferiores por meio de molas verticalizadoras associadas aos aparelhos ortodônticos e por meio de dispositivos associados aos mini implantes de ancoragem. (BICALHO, 2009).

Devido ao fato de ainda não ser bem compreendidos em sua totalidade, fatores ligados a etiologia, alterações biológicas e mecânicas dos molares inferiores inclinados , o objetivo deste estudo é de avaliar as causas mais frequentes da inclinação de molares inferiores; estudar as alterações biológicas e mecânicas acarretadas pela inclinação dos molares; e verificar as formas de tratamento mais adequadas no intuito de colocar os molares na posição oclusal mais favorável, bem como tomar ciência de suas indicações, vantagens e desvantagens.

2 REVISÃO DE LITERATURA

2.1 Considerações biomecanicas da verticalização

De acordo com Burstone (1975) e Marcotte (1998) Centro de Resistência (C. R.) de um molar sem perda óssea se localiza na área da furca, enquanto que em um dente unirradicular, o centro de resistência é a distância da crista óssea ao ápice da raiz multiplicado por 0,33. O centro de resistência varia de acordo com o número, tamanho, forma das raízes, natureza do periodonto de inserção e condição gengival. À medida que ocorre redução da inserção periodontal o C.R. move- se apicalmente. A aplicação da força diretamente sobre o Centro de Resistência do dente produz movimento de translação, mas raramente essa força de verticalização passa sobre o C.R. Outra forma de se obter uma tendência rotacional é por meio de um binário. Binário, por definição, são duas forças de igual magnitude, paralelas, não colineares em sentidos opostos. O momento gerado por um binário produz um movimento de rotação pura, ou seja, o dente gira tendo como centro de rotação o centro de resistência (C.Rot. = C.Res.). Dessa forma os aparelhos fixos podem produzir translações, rotações puras, ou inclinações que combinam forças e momentos. A verticalização do molar depende deste momento produzir o movimento de rotação que corrige a inclinação. A verticalização pode ser combinada com deslocamentos ântero-posteriores (abertura de espaço ou fechamento) ou verticais (extrusão ou intrusão) (GIRELLI et al., 2010).

Janson (2002) apresentou diversos casos de verticalizacao de molares, de gravidades variadas, com controle de inflamação antes e durante o tratamento e observou que verticalizacao de molares so trouxe benefício, sendo que nos casos onde havia defeito vertical prévio, houve redução ou eliminação do mesmo, resultado do componente extensivo dissipado pela técnica empregada.

Os movimentos ortodônticos para a verticalização de molares podem ser de três tipos: movimento de translação ou movimento de corpo inteiro, inclinação e rotação. Os aparelhos ortodônticos fixos são os únicos elementos geradores de controle desses movimentos, já que unem forças e momentos. Após a aplicação de forças no molar verticalizado, uma distribuição simétrica das tensões ocorre ao longo das raízes e nas regiões adjacentes às mesmas, enquanto no molar deslocado para mesial, ocorre concentração maior de tensões na porção radicular medial da raiz medial. Existem várias alternativas usadas para a verticalização, os cantilevers, molas de compressão, molas NiTi, mini- implantes, erupção induzida por elásticos e assim por diante. No entanto, o procedimento ideal empregado deve permitir o estabelecimento de

uma oclusão funcional normal, sem causar distúrbios periapicais ou periodontais (MATA et al., 2009).

2.2 Ancoragem

A ancoragem ortodôntica é considerada motivo de preocupação para os ortodontistas desde os primórdios da especialidade, uma vez que o sucesso do tratamento ortodôntico, na grande maioria das vezes, depende de um planejamento criterioso da ancoragem. Pode-se afirmar que este fator e um dos determinantes quanto ao sucesso ou insucesso de muitos tratamentos, além de ser o fator que exige maior controle do ortodontista que busca mínima quantidade de efeitos colaterais (LEE et al, 2006).

O termo ancoragem pode ser definido como resistência a um movimento dentário indesejado e segue o principio de ação e reação a forças da Terceira Lei de Newton. Este princípio estabelece que qualquer força dividida em componentes de ação e reação, os quais são iguais e opostos entre si. Desta forma, quando aplicamos força a um dente ou um grupo de dentes, as unidades dentárias utilizadas como ancoragem recebem uma forca de reação com igual intensidade, porém em sentido contrario, ocasionando assim, quantidades de movimentação semelhantes entre os dentes que se desejam movimentar e suas respectivas unidades de ancoragem (SIGNORI et al., 2010).

Portanto, a resistência a movimentação dentária requer um método que equilibre a biomecânica ortodôntica, exigindo, desta forma, recursos adicionais de ancoragem para que este componente de reação seja diminuído ou, até mesmo excluído. Esta ancoragem, geralmente, e promovida pelo dente que resiste às forças geradas pelos componentes ativos do aparelho (CHEN et al, 2006).

Edward Angle, em 1900, foi um dos primeiros a advogar o uso da aplicação de forças iguais e opostas para o controle de ancoragem (ANGLE, 1900).

Tradicionalmente, o reforço da ancoragem pode ser obtido pelo aumento do número de dentes bilateralmente ou, então, utilizando a musculatura, aparelhos extra-bucais e o processo alveolar. (ANGLE, 1900).

São descritas na literatura diversas formas de ancoragem como a barra lingual e transpalatina, botão de Nance, elásticos inter-maxilares e o aparelho extra-bucal. Estes dispositivos são considerados eficientes em muitos casos, entretanto, permitem que ocorra algum grau de movimentação da unidade de ancoragem, ou então, eles são dependentes do nível de colaboração do paciente para que o resultado possa ser alcançado. Isto é altamente

prejudicial ao andamento do tratamento ortodôntico, podendo muitas vezes expandir o tempo de tratamento ou debilitar o resultado almejado (ARAÚJO et al, 2006).

A maioria dos recursos convencionais para aumentar a ancoragem ortodôntica está aquém do que se considera como ideal, já que estes se apoiam em estruturas que possuem potencial de mobilidade e/ou dependem da colaboração ou habilidade do paciente. Além disso, muitos aparelhos de ancoragem, como a placa labioativa e o botão de Nance, são desconfortáveis, incômodos e anti-higiênicos (SIGNORI et al., 2010).

Além desses aparelhos, existem também protocolos diferenciados de extrações dentárias, mecânicas ortodônticas complexas, além de procedimentos cirúrgicos bastante invasivos, como a distração osteogênica para retração dos caninos, que também buscam evitar a movimentação indesejada das unidades de ancoragem, ou seja, a perda de ancoragem. Porém, a reduzida eficiência, a necessidade de cooperação do paciente, a complexidade e o risco cirúrgico envolvido são fatores que, frequentemente, limitam a aplicação e o sucesso da maioria destes recursos (FREIRE-MAIA et al., 2011).

Diversos são os fatores causadores da perda de ancoragem, sendo esta considerada de característica multifatorial. Entretanto, a mecânica ortodôntica, a característica de cada má-oclusão e sua severidade, além da quantidade de osso alveolar de suporte, a densidade óssea, o metabolismo ósseo e o turnover do ligamento periodontal são apenas alguns desses fatores. Portanto, os demais fatores estão associados a cooperação do paciente, tornando o tratamento altamente dependente e de pouco controle do profissional. Este fato faz da perda de ancoragem algo que compromete, com muita frequência, o resultado do tratamento ortodôntico (RUELLAS, PITHON, SANTOS, 2013).

Atualmente, esta perda de ancoragem não mais provoca preocupação aos profissionais da Ortodontia, visto que a prevenção do movimento indesejado de dentes em ambos os arcos se tornou possível e simplificada com o surgimento de dispositivos de ancoragem esquelética. Com o uso destes dispositivos, os mini-implantes ortodônticos, o componente de reação das forças ortodônticas inexiste, em virtude destes estarem ancorados em um tecido imóvel, o tecido ósseo (FREIRE-MAIA et al., 2011).

Celenza e Hackman (2000) descreveram a ancoragem direta e indireta como sendo: ancoragem direta a utilização de implantes que serviriam de suporte para movimentação ortodôntica e a ancoragem indireta os implantes estabilizariam as unidades de dente que serviriam como ancoragem direta para mecânica empregada. A mecânica para verticalizar o molar pode ser realizada com a técnica Straight Wire (fio contínuo) ou com a técnica Arco Segmentado (segmento de fio).

2.2.1 Técnica Straight Wire

Em relação à ancoragem para movimento unilateral convém utilizar-se como ancoragem os dentes do mesmo lado e até o canino do lado oposto.

Para movimentos bilaterais utiliza-se como ancoragem todos os dentes do arco dentário, geralmente de pré-molar a pré-molar. Nos dentes de ancoragem pode- se realizar colagem passiva e no dente verticalizado (molar) realizar colagem funcional quando o objetivo é so a verticalização do molar. Figura 1

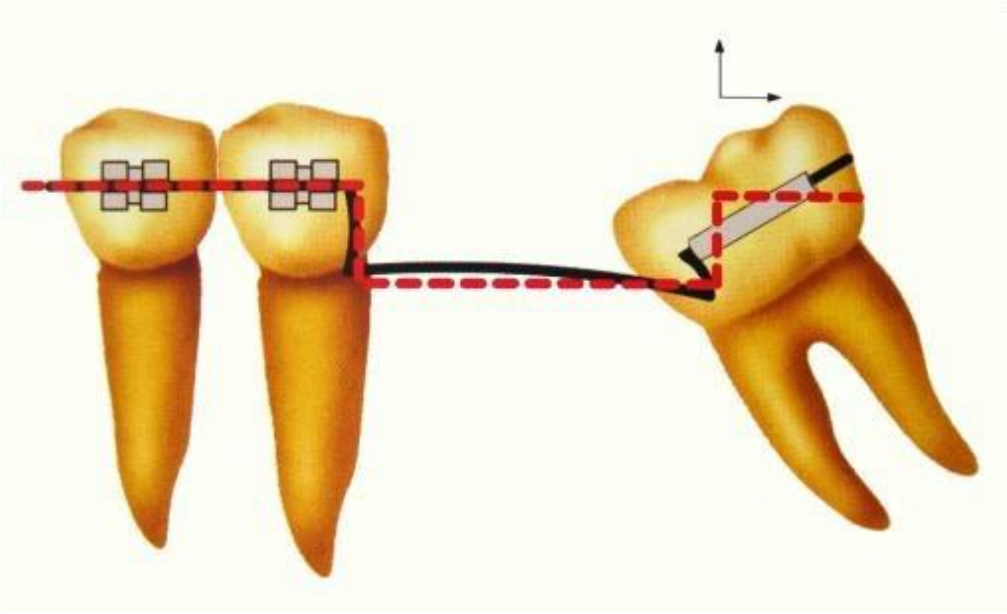

Figura 1 - Porção mesial e distal do fio no mesmo nível, e quando o fio é flexionado para dentro do tubo (em preto), as tensões promovem o movimento de verticalização (em vermelho).
Fonte: Disponível em: <http://www.cetrobh.com/2012/08/ortodontia-em-adultos-verticalizacao-e_30.html>

2.2.2 Técnica do arco segmentado

Cantiléver é um segmento de fio em que uma das suas extremidades é encaixada dentro do tubo e a outra extremidade encaixada ou amarrada no fio. A verticalização é realizada, utilizando os cantiléveres ou molas (segmento de fio) que se encaixam no molar inclinado e se estendem até a região anterior.

A mola de verticalização é confeccionada com fio de secção retangular da liga aço inoxidável ou titânio molibdênio (TMA). Na extremidade mesial do tubo molar, o fio deverá

ser dobrado em direção inferior para confecção de alça com helicóide na ponta, após confecção da alça o fio deverá ser dobrado e redirecionado para anterior circundando o mini-implante o qual servirá de apoio para mesma.

A ativação da mola é feita através de dobras de tip back no segmento que insere no tubo molar e no segmento anterior que será apoiado no mini-implante o comprimento do "cantilever", longo ou curto, interferirá no momento do molar. Quanto mais curto o braço do cantilever maior será o componente extrusivo do molar, e quanto mais longo o comprimento, menor é o efeito extrusivo.



Figura 2 - Mola com mecanismo ‘'tip back"

Fonte: Romeo; Burstone (1977)



Figura 3 - Cantilever Longo de TMA

Fonte: Melsen; Fiorelli; Bergamini (1996)



Figura 4 - Cantilever Curto 10-15mm.
Fonte: Melsen; Fiorelli; Bergamini (1996)

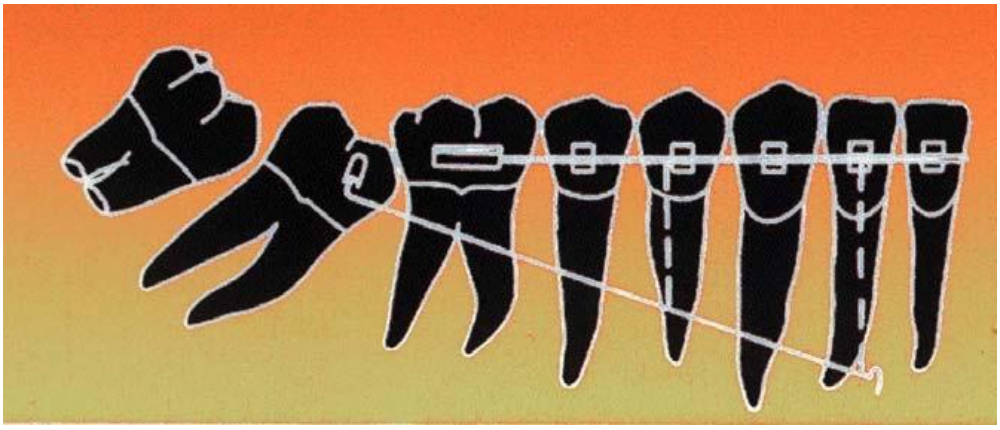

Figura 5 - Cantilever Longo 20mm.
Fonte: Melsen; Fiorelli; Bergamini (1996)

2.3 Mini implantes

O uso de mini implantes de titânio como ancoragem absoluta oferece diversas vantagens e pode ajudar a conseguir ótimos resultados de tratamento. Os mini implantes apresentam boa retenção mecânica, e funcionam como uma ancoragem óssea rígida contra as cargas ortodônticas, com um mínimo tempo de cicatrização. Isso permite a colocação imediata de forças leves e contínuas de cadeias elastoméricas de molas de níquel-titânio e alças de forças (MARQUEZAN et al., 2011).

As vantagens do uso mini implante para verticalização dos molares, segundo Sawicka, (2009) e sohn, (2007), são:

- Fácil instalação e remoção
- Tamanho reduzido
- Podem ser ativados imediatamente após sua instalação
- Baixo custo
- Conforto e boa aceitação pelo paciente
- Uso constante do aparelho
- Não depende da colaboração do paciente
- Fixo
- Não interfere no crescimento
- Permitem verticalizar e ter melhor controle da extrusão
- Diminui efeitos colaterais

Para Araújo et.al., (2006) deve-se aguardar um período de 15 dias para a aplicação de forças, sendo este tempo utilizado para que ocorra cicatrização dos tecidos peri implantares e para que ocorra a osseointegração pós cirúrgica, a fim de promover menor risco de instabilidade do micro parafuso. Já segundo Vilela (2008) a força deverá ser aplicada após a instalação do micro parafuso, pois assim o mesmo receberá um estímulo benéfico da força ortodôntica que estimulará a formação óssea na interface titânio-ósseo.

Outro fator importante, sao os sítios de instalação já que as características morfológicas e teciduais de cada área especifica à colocação do MPO estão diretamente associada a resistência ao deslocamento do mesmo (HENRIQUES, 2012).

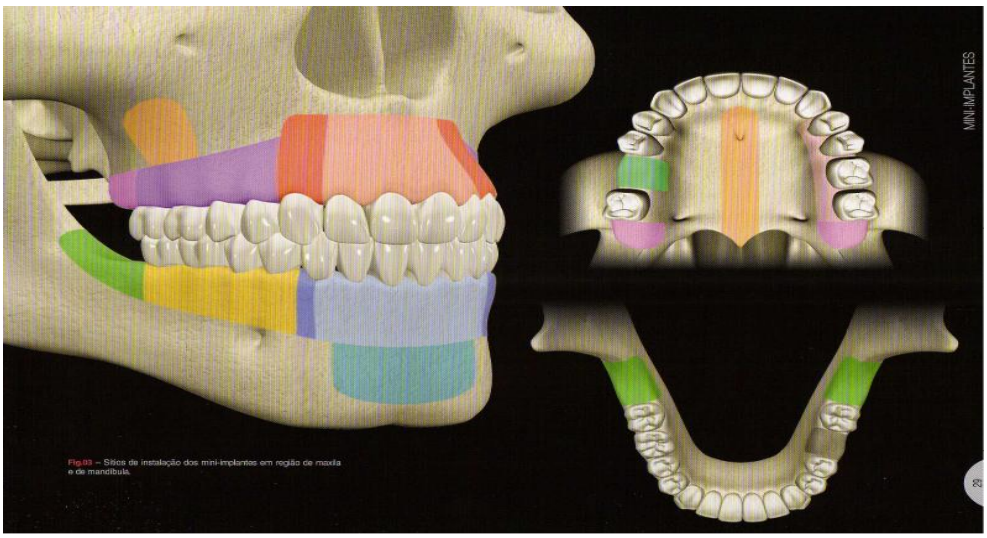

Figura 6 - Sítios de implantação de mini-implantes na mandíbula

Fonte: Ladeia Jr. (2011)

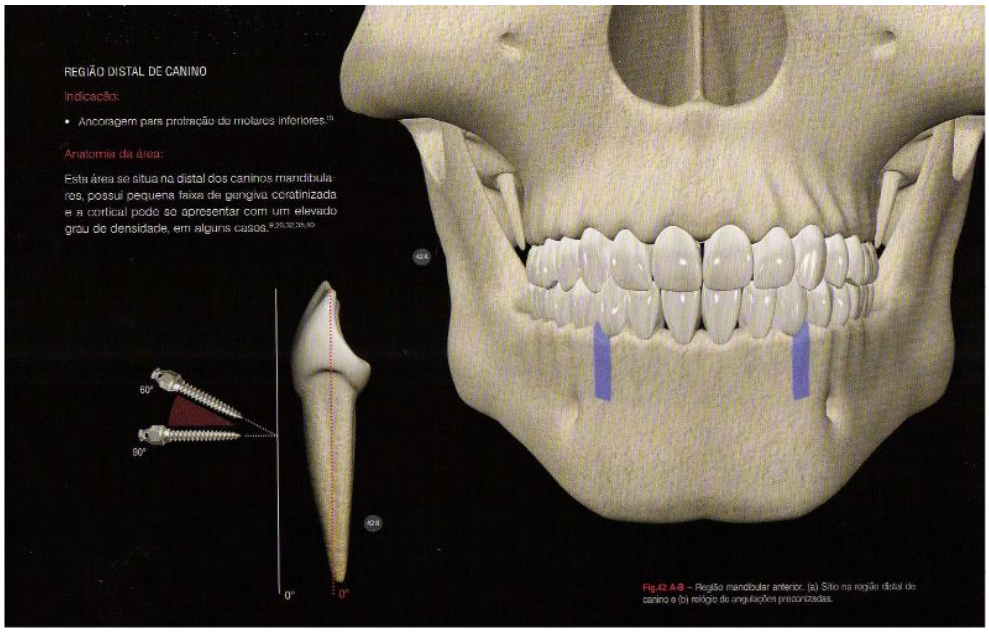

Figura 7 - Ancoragem para protração de molares inferiores

Fonte: Ladeia Jr. (2011)

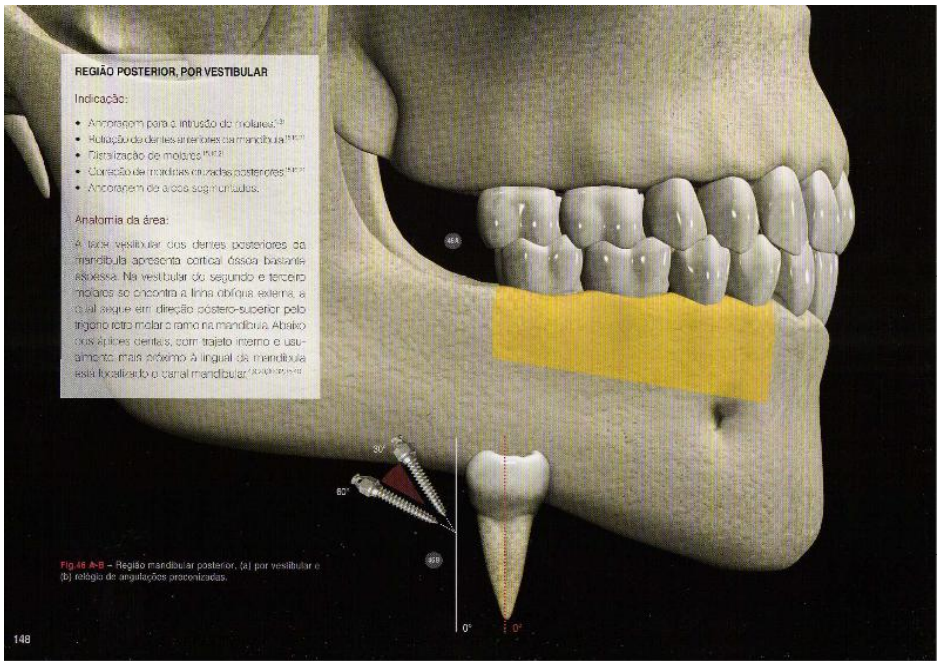

Figura 8 - Ancoragem para intrusão e distalização de molares

Fonte: Ladeia Jr. (2011)

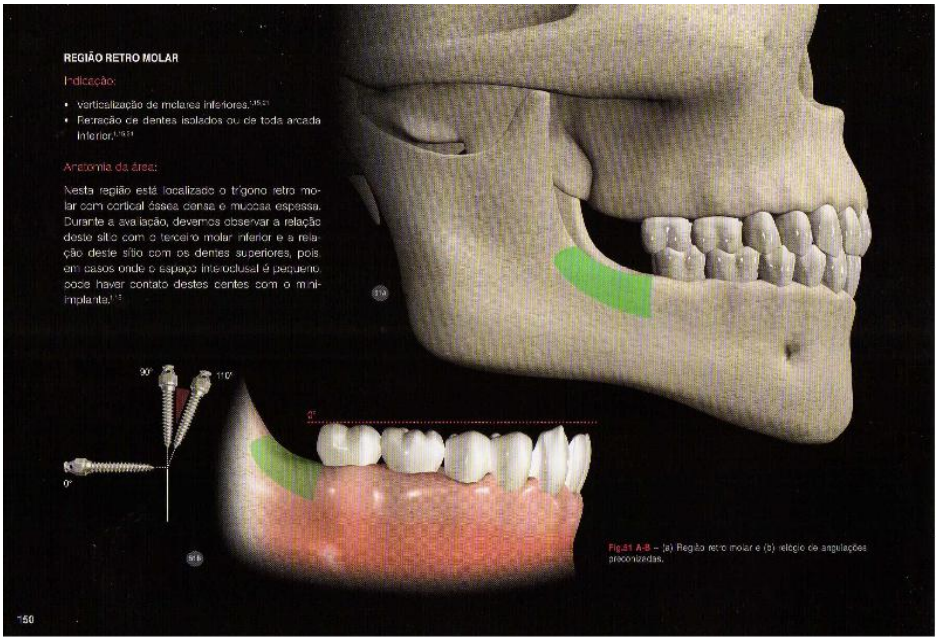

Figura 9 - Verticalização de molares
Fonte: Ladeia Jr. (2011)

Apesar de aparentemente simples, o procedimento de instalação dos mini-implantes é bastante sensível à técnica. Para obter êxito, é necessário seguir um protocolo de uso bem definido. No entanto, os clínicos podem diminuir o risco para o paciente e obter uma maior taxa de sucesso quando observar os detalhes recomendados pela técnica cirúrgica (MARASSI, 2005).

2.4 Inclinação mesial de molar

A inclinação mesial é um problema clínico que exige avaliação clínica, radiológica, biológica e mecânica adequada e seleção do aparelho para obter os resultados esperados. Como a inclinação mesial dentes posteriores é um problema frequente na ortondontia, essa mesialização e inclinação dos molares provoca defeitos ósseos na região mesial dos molares, migração para distal dos pré-molares, extrusão do molar antagonist, contatos prematuros na relação cêntrica, interferencias oclusais nos movimentos de lateralidade, além de dificultar a reabilitação protetica. Por isso, a verticalização de molares tem sido muito indicada na clinica ortodôntica, em especial, para pacientes adultos em tratamentos de reabilitações (MATA et al., 2009).

Kim e Chang (2015), varias possibilidades mecânicas podem ser ultilizadas, mas a atenção a extrusão do molar a ser verticalizado deve ser redobrada para não provocar abertura de mordida anterior, exposição da furca e ate mesmo interferir no padrão facial do paciente.

Existem inúmeras metodologias associadas ao movimento de verticalização dos molares, como por exemplo: mola aberta, técnicas com arcos segmentados com mola em cantiléver, mola em “T” e, mais recentemente, mini-implantes ortodônticos, que têm-se mostrado eficientes. Este recente recurso é considerado como uma opção adicional no tratamento ortodôntico, que pode simplificar a mecânica e, em alguns casos, viabilizar a terapia pela considerável diminuição no tempo de tratamento, principalmente em pacientes adultos que, normalmente, têm pouca tolerância em relação ao tempo de tratamento (JANSON et al., 2001).

Os molares inclinados mesialmente devem ser diferenciados não apenas pelo grau de severidade da impacção, mas também pelos tipos de movimentos necessários para correção, verticalização com extrusão de ambas raízes, verticalização com controle de extrusão e verticalização com abertura ou fechamento de espaço, pois para qualquer movimento dentário individual há apenas um único sistema de força correto em relação ao seu centro de resistência (ALMEIDA, et al, 2003).

Chipman (1961) discutiu os papéis dos segundos e terceiros molares na terapia ortodôntica. O autor relatou as vantagens e desvantagens da extração dos primeiros molares para posterior ocupação dos segundos molares por meio de tratamento ortodôntico e também da extração dos segundos molares para posterior ocupação dos terceiros molares, demonstrando alguns casos. Concluiu, então, que o mais importante, antes da extração de qualquer dente, seja ele primeiro ou segundo molar, ou até de pré-molar, deveria ser o minucioso e correto diagnóstico.

Assim, a técnica de escolha pode ser determinada pela severidade da impacção, pela facilidade de acesso à superfície coronária, pela decisão de abertura ou fechamento do espaço protético, e a efetividade da mecânica de verticalização evitando efeitos colaterais indesejáveis (JANSON et al., 2001).

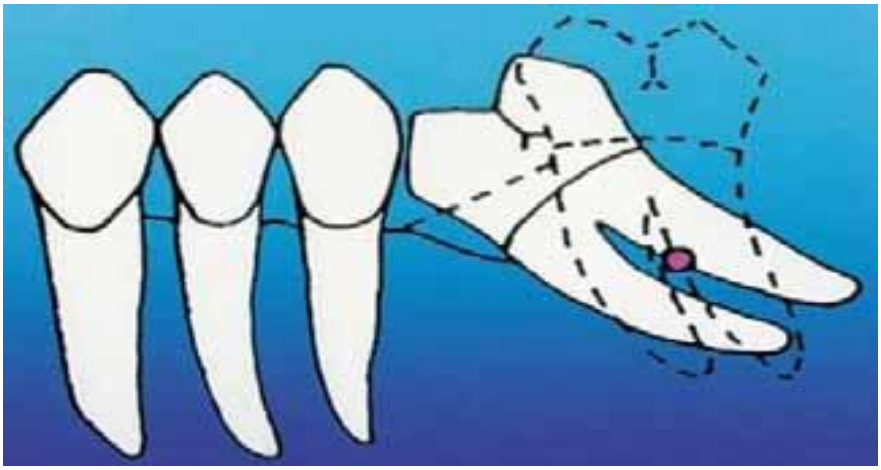

Figura 10 - Exemplo de verticalização do molar com abertura de espaço

Fonte: Roberts; Chacker; Burstone (1982)

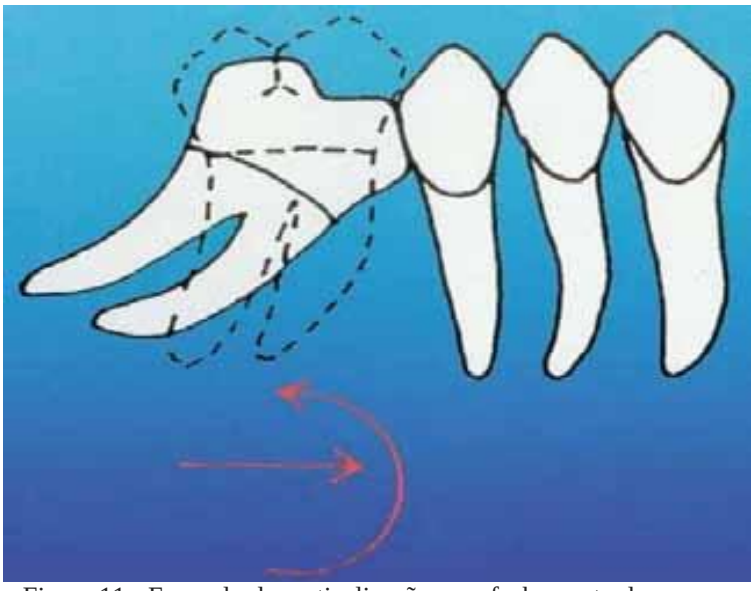

Figura 11 - Exemplo de verticalização com fechamento de espaço

Fonte: Roberts; Chacker; Burstone (1982)

Pode-se categorizar as inclinações da seguinte forma:

a) inclinação suave
b) inclinação moderada
c) inclinação grave (posição totalmente horizontal.)

Cada caso deverá ser analisado de forma única, embora tenham sido citadas aplicações clínicas e os locais de instalação mais utilizados. Fatores como tipo de movimento desejado, biomecânica, distância entre as raízes, faixa de gengiva inserida, torque e força a serem utilizadas e densidade óssea devem nortear a escolha do sítio de instalação do mini implante. Um planejamento cuidadoso é um dos parâmetros mais importantes para que se obtenha o

sucesso deste tipo de ancoragem. A orientação do paciente em relação a higienização também é relevante para ter sucesso na ancoragem (MELSEN, 1999).

2.5 Alternativas de tratamento

Na literatura encontramos uma enorme variedade de propostas em termos de recursos e mecânicas disponíveis para a realização da verticalização de molares inferiores imapactados. A mecânica para verticalizar o molar pode ser realizada com a técnica Straight Wire (fio contínuo) ou com a técnica Arco Segmentado (segmento de fio). Lang, em 1985, projetou uma mola para desimpactar os segundos molares, na qual uma alça com gancho para distal com fio pesado (0.034") é soldada no tubo vestibular para distalizar o segundo molar inclinado através de alastiks colocados desde o gancho até o botão colado na superfície oclusal do dente a vantagem deste aparelho é a facilidade de construção, de ativação, além do movimento de correção ser rápido e bastante direcionado, sem provocar rotações. Quando o molar está completamente impactado e incluso sugeriu-se a colagem do botão com um gancho confeccionado com fio de amarilho 0.030", que ficaria posicionado supragengivalmente. (GIRELLI et al., 2010).

Majourau e Norton (1995) apresentaram uma técnica que consistia de duas etapas: inicialmente um botão foi colado na face oclusal do segundo molar e um fio TMA 0.017"x 0.025" associado a uma mola aberta, promoveu a desimpacção em nove semanas, mas sem a correção da posição de oclusão; na segunda etapa, que teve uma duração de oito semanas, foi realizada a colagem de bráquetes e a confecção de um cantilever com fio 0.017"x 0.025" TMA e houve a correção da inclinação axial e intercuspidação com o molar oponente (FREITAS et al., 2001). Já em 1996, Melsen, Fiorelli e Bergamini relataram que a utilização das molas convencionais de verticalização normalmente acaba provocando a abertura de espaço para a reposição protética do dente ausente, devido à rotação e a translação do molar inclinado.

É extremamente difícil conseguir a verticalização do molar inclinado associado ao movimento mesial simultaneamente, mas não é impossível. Segundo os autores, conjugando a coroa do molar inclinado ao segmento dentário anterior com fio de amarrilho e associando a uma mola verticalizadora, haverá inibição do movimento distal da coroa e concomitantemente ocorrerá um movimento mesial radicular sem abrir o espaço na mesial.

Relataram a importância do tamanho do braço do cantilever, que influencia diretamente na extrusão ou não do molar a ser verticalizado, pois quanto maior o segmento do

fio, menor a extrusão ocasionada. Em todos os casos ou autores utilizaram cantileveres para executar a verticalização bem como a extrusão e/ou a intrusão conforme havia sido planejado.



Figura 12 – Artifício utilizado para se evitar o deslocamento distal da coroa e abertura de espaço
Fonte: Melsen; Fiorelli; Bergamini (1996)

Segundo Gazit; Lieberman (1993), a impacção dos segundos molares inferiores teriam nos procedimentos de tratamento, um grande desafio. O reposicionamento cirúrgico seria um procedimento comum, mas, com as desvantagens de alguns riscos, como a perda da vitalidade, ou a anquilose ou até de reabsorção do dente.

O tratamento ortodôntico de escolha seria um guia mecânico de erupção, sendo que, se o dente estiver na posição horizontal, este se tornaria muito difícil. O autor demonstrou um caso de um segundo molar inferior impactado, o qual foi necessária exposição cirúrgica para colagem do acessório na superfície do dente. Foi utilizado elástico vertical e depois uma mecânica com mola construída, que continuou a verticalização. Porém, houve um contato oclusal aumentado entre o segundo molar inferior e o superior, tendo que realizar a exodontia do segundo molar superior e esperar que o terceiro molar ocupasse seu espaço (GIRELLI et al., 2010).

Majourau; Norton (1995) demonstraram um caso de verticalização de segundos molares inferiores, o qual iniciou-se pelo nivelamento do arco inferior até o fio de aço 0,019” x 0,025”, colou-se um botão na oclusal do segundo molar e confeccionou-se uma mola em forma de “dedo” com um fio TMA 0,017” x 0,025” (Figura 9). Logo após, foi inserida outra mola em espiral entre o segundo tubo do primeiro molar e a alça da mola em forma de dedo,

que foi ativada em cinco milímetros. Essa foi a primeira fase do tratamento, seu tempo estimado foi de nove semanas. Na segunda fase da verticalização removeu-se o botão oclusal do segundo molar e colou-se um tubo na vestibular do dente. Mais uma mola feita com fio TMA 0,017” x 0,025”, cujo braço se apoiou na distal do canino (Figura 9B). O segundo molar foi conjugado com os demais dentes para evitar a extrusão e a abertura de espaço. O tempo estimado para essa segunda fase foi de oito semanas. Com esse trabalho, concluíram que esse tipo de mola tem provado efetividade, simplicidade e ação rápida, além de poder ser usada com o aparelho fixo, inserida nos tubos auxiliares dos molares, quando estes estão disponíveis.

No entanto, cada caso pode ser diferente e é muito importante reconhecer os problemas individualmente para garantirmos nossos objetivos.

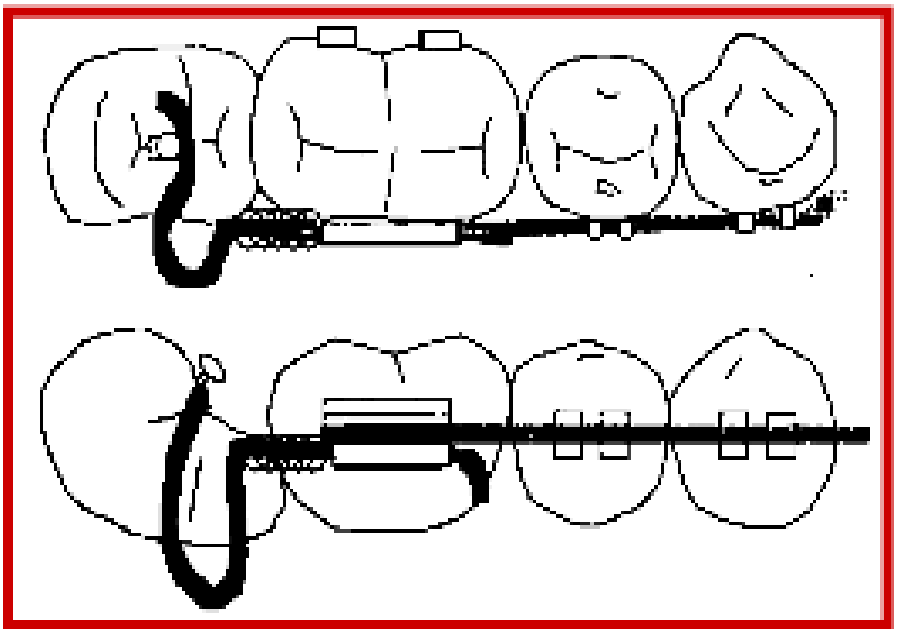

Figura 13 - Mola em forma de dedo

Fonte: Majourau; Norton (1995)

Sinhá et al. (1995) sugeriram um arco reto com uma mola aberta de níquel titânio comprimida entre o primeiro molar até um braquete colado na superfície oclusal ou vestibular do segundo molar impactado (Figura 13). Em casos mais severos, seria necessária exposição cirúrgica para colagem do acessório no dente impactado. O comprimento da mola é a distância ente o primeiro e o segundo molar mais o tamanho do braquete colado no segundo molar. O caso tratado pelos autores foi a verticalização de um segundo molar impactado oito meses após a exposição cirúrgica do dente.

Os autores concluíram que essa é uma técnica simples por prevenir irritação dos tecidos, que a colagem de um braquete é muito mais fácil que a bandagem do dente impactado e que a força contínua da mola de níquel titânio é muito eficiente para desimpacção do molar inclinado.

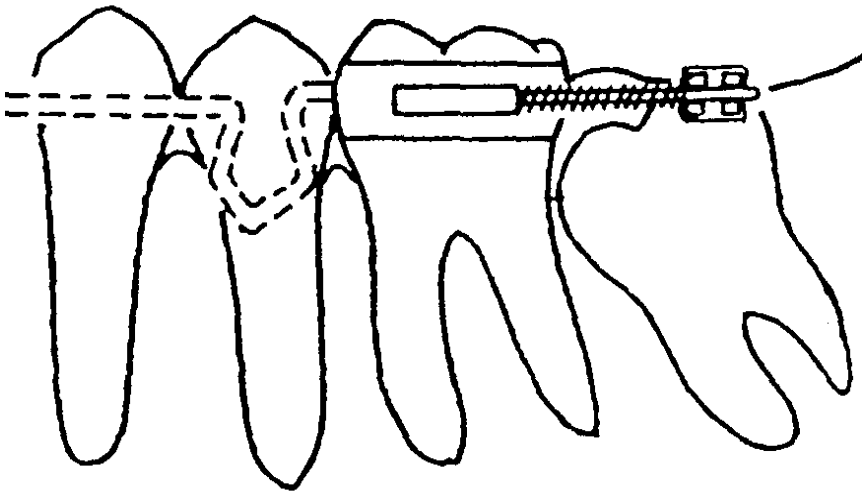

Figura 14 – Mola em espiral comprimida

Fonte: Sinhá et al. (1995)

3 DISCUSSÃO

Na ortodontia atual, com a evolução dos diversos recursos terapêuticos e compreensão da biomecanica ortodontica faz com que todo tratamento deva ser individualizado. Assim, não temos apenas um diagnóstico correto, todavia, varias opções de tratamento estão disponíveis para se ter um resultado satisfatório. Uma vez diagnosticado o problema, deve-se o mais cedo possível, colocar esse dente em correta posição (FREITAS et al. 2001).

A etiologia da impactação do segundo molar inferior é multifatorial. O diagnóstico e o plano de tratamento envolvem avaliação clínica, radiografica, biomecânica e seleção adequada de aparelhos para o sucesso da mecanica. (ECKHART, 1998; SAKIMA et.al. 1999; SAWICKA et.al., 2007).

As impactações unilaterais de segundos molares são mais comuns do que as bilaterais e ocorrem com maior frequência na mandíbula do que na maxila. Acometem mais homens do que mulheres e mais o lado direito do que o esquerdo (WELLFELT e VARPIO, 1988).

A inclinação mesial dos segundos molares inferiores impactados é muito mais comum do que a inclinação distal; isto provavelmente ocorre devido à angulação mesial inicial do germe dentário em desenvolvimento (BJORLIN e LUNDGREN, 1975).

São encontradas essas diversas opções de tratamento devido às limitações de cada técnica e à impossibilidade de serem aplicadas em todos os casos. Há diferentes opções de verticalização para um segundo molar inferior impactado disponíveis na literatura, (NORTON e PROFFET, 1968).

O benefício periodontal da verticalização do molar é a eliminação da pseudobolsa, que facilita o controle de placa bacteriana na área. Possibilita, além disso, o alinhamento das raízes perpendiculares ao plano oclusal de forma que o dente resista melhor às forças oclusais (GIRELLI et al., 2010).

O tempo de tratamento para verticalização de molares varia de acordo com as técnicas oferecidas pelos autores. Segundo Tuncay et al. (1980), o tratamento dura entre oito e dezesseis semanas; oito semanas de acordo com Sinhá et al. (1995); dez a quatorze semanas em estudos de Lang (1985), quatro a doze meses conforme relatos de Orton; Jones (1987).

Tendo em vista a melhora das condições para a reabilitação protética do paciente, a verticalização ganha ainda mais importância. Esse processo viabiliza um melhor paralelismo dos dentes e, desta forma, aumenta a possibilidade de confecção de próteses com longo eixo de inserção efetivamente mais favorável. Tal fato contribui para uma melhora na distribuição

de forças oclusais nas cargas mastigatórias, respeitando a axialidade dos elementos dentais. Podemos ainda acrescentar que o espaço protético ganha uma condição muito melhor com a verticalização, permitindo uma dimensão adequada para a instalação de implante ou até mesmo para um pôntico compatível.

Importante também para planejamento de sucesso para os ortondontistas, é a compressão das leis da física, porque os vetores de forças a serem aplicadas nos mini implantes devem ser considerados a cada etapa do planejamento. Tendo por base a terceira de Newton, (acao e reação) a ancoragem ortodontica representa a tentativa impedir esta outra força reacionária à força ortodontica aplicada para movimentação indesejada. Essa ancoragem absoluta pode ser indireta, quando a força é aplicada diretamente no MPO (mini parafuso ortodôntico), ou direta quando o mini parafuso serve de apoio a alguma unidade dentaria ou suporta a forca da biomecanica. A verticalização de molares inferiores estaria contra-indicada apenas se o dente apresentar reabsorções radiculares ou quando este procedimento provocar o agravamento de doenças periodontais pré-existentes (GIRELLI et al., 2010).

Uma vez diagnosticado o problema, deve-se o mais cedo possível, colocar esse dente em correta posição (FREITAS et al. 2001).

As desvantagens da verticalização dos molares podem acontecer se o caso não for bem planejado e tratado, podendo haver reabsorções radiculares ou necrose, extrusão dentária, contato prematuro e abertura de mordida. Portanto, o que podemos observar é que existe uma grande variedade de técnicas para verticalizar molares inferiores, sendo todas efetivas desde que bem indicadas para cada tipo de caso, e bem conduzida pelo profissional, mas que alguns efeitos colaterais, como extrusão dentária, pode ser minimizado e até quase totalmente extinto quando utilizados mini implantes para ancoragem (XAVIER, 2006).

4 CONCLUSÃO

A literatura registra uma diversidade de sistemas de força utilizados para a verticalização de molares que se encontram inclinados em diferentes situações. As técnicas para verticalização dos molares variam conforme a gravidade da inclinação e o tipo de retenção do dente, tendo o profissional que priorizar um correto diagnóstico para que possa ser realizado um tratamento de acordo com a necessidade de cada caso, sendo que essas técnicas, quando mal indicadas, podem causar efeitos colaterais indesejáveis.

As vantagens da verticalização dos molares inferiores são: maior facilidade de higiene na região mesial do dente, eliminação do ambiente periodontal patológico, correção do defeito ósseo proximal, melhor relação coroa/raiz e prevenção do trauma oclusal. Analisando os dispositivos e sua biomecânica, consideramos que as molas de verticalização com componente extrusivo, do tipo “cantilever” levam certa vantagem sobre os arcos contínuos, pois as forças de reação ficam distribuídas no segmento anterior (mais dentes) e não somente nos dentes vizinhos ao molar a ser verticalizado. A utilização de microparafusos para ancoragem ortodôntica esquelética tem demonstrado ser uma modalidade de tratamento eficiente não só para procedimentos de rotina da prática ortodôntica, mas principalmente para a resolução de casos considerados complexos ou difíceis, como o caso de verticalização de molares.

O uso desta nova técnica proporciona resultados satisfatórios, com reduzido número de acessórios ortodônticos colados aos dentes, menor tempo de tratamento, maior conforto e, tambem, boa aceitação pelo paciente, em casos em que a mecânica ortodôntica convencional exigiria uma aparatologia muito mais extensa e complexa.

REFERÊNCIAS BIBLIOGRAFICAS

ALMEIDA, RR, et al. Arco lingual de Nance: pequenos procedimentos para grandes soluções. **Rev. Clin. ortodon dental press** 2003 ago/set 2(4):9-11, 2003.

ANGLE, E.H. Malocclusion of the teeth and fractures of the maxillae. Philadelphia: S. S. White Dental; 1900.

ARAÚJO, T.M; NASCIMENTO, M.H.A; BEZERRA, F; SOBRAL, M.C. Ancoragem esquelética em Ortodontia com mini-implantes. **Rev Dent Press Ortodont Ortopedi Facial**. 11(4):126-56, 2006.

BICALHO, RF. Utilização de ancoragem esquelética indireta para verticalização de molares inferiores. **Rev Clin ortodon Dental Press**; 8(1:63-8). 2009.

BURSTONE, C.J. Modern Edgewise segmented arch mechanics technique manual. Farmington: University of Connecticut, 1975.

BJORLIN G, LUNDGREN K. Migrating nonerupted lower bicuspids. Odontol revy Feb.; 26(2):145-8, 1975.

CELENZA, F.; HOCKMAN, M.N. Absolute anchorage in orthodontic: direct and indirect implant – assisted modalities. J. Clin Orthod. v. 34, n. 7, p. 397-402; 2000.

CHEN, C.H; CHANG, C.S; HSIEH, C.H. et al. The use of microimplants in orthodontic anchorage. J Oral Maxillofac Surg. 2006;64(8):1209-13.

CHIPMAN, M. R. Second and third molars: Their role in orthodontic therapy. Am J Orthod Dento facial Orthop, Saint Louis, v.47, n.7, 498-520, jul. 1961.

ECKHART, JE. Orthodontic uprighting of horizontally impacted mandibular second mo- lar. J clin orthod Oct.;32(10):621-24, 1998.

FREITAS, J.R et.al..Verticalizacao dos Segundos Molares Inferiores. J Bras Ortodon Ortop Facial,Curitiba, v.6,n.36,449-456,nove./dez.2001.

FREIRE-MAIA, B; PEREIRA, T.J; RIBEIRO, M.P. Distalização de segundo molar inferior impactado através da utilização de ancoragem esquelética com miniplaca: relato de caso. **Rev Dental Press J Othod** 2011 jul-ago;16(4):132-6.

GAZIT, E.; LIEBERMAN, M. A mesially impacted mandibular second molar. Treatment considerations and outcome: A case report. Am J Orthod Dentofacial Orthop, Saint Louis, v.103, n.4, 375-376, apr. 1993.

GIRELLI VCB, et al. Verticalização de molares inferiores: revisão de literatura e relato de caso clínico. **Rev Clín de Ortodon Dental Press** 2010; 9(2):67-76.

JANSON, M. et al. Tratamento Interdisciplinar II- Estética e Distância Biológica: Alternativa Ortodônticas para Remodelamento Vertical do Periodonto. **Rev. Dental Press de Ortodon Ortop Facial**, Maringá, v.7, nº 4, p. 85-105, jul./ago. 2002.

HENRIQUES, R.S.D. Implantes curtos: taxas de sucesso, características e fatores que possibilitam uma otimização da técnica e do desempenho clínico. Dissertação (Mestrado em Medicina Dentária) - Universidade Fernando Pessoa, Porto, 2012.

JANSON, MRP; JANSON, PRP; FERREIRA, PM. Tratamento Interdisciplinar I: conseideracoes clinicas e biológicas na verticalização de molares. Dental Press Ortod Ortop Facial; 6(3):87-104, 2001.

KIM, J.W; AHN, S.J; CHANG, Y.I. Histomorphometric and mechanical analyses of the drillfree screw as orthodontic anchorage. Am J Orthod Dentofacial Orthop. 2005;128(2):190-4.

LADEIA, L. Jr. Mini Implantes Um Guia Teorico Prático. Napoleão; Edição: 1ª. 2011.

LANG, R. Uprighting partially impacted molars. J. Clin. Orthod., Boulder, v. 19, p. 646–650, 1985.

LEE, J. H.; et al. Effect of implant size and shape on implant success rates: a literature review. In: MISCH, C. E. Prótese sobre implantes. São Paulo: Editora Santos, 2006.

MAJOURAU, A; NORTON, LA. Uprighting impacted second molars with segmented springs. Am J Orthod Dentofacial Orthop;107(3):235-8, 1995.

MARASSI, C. et al. O uso de mini-implantes como auxiliares do tratamento ortodôntico. **Revista da Sociedade Brasileira de Ortodontia.** 38 (3): 23-6, 2005.

MARCOTTE, M.R. Biomecânica em Ortodontia. São Paulo : Ed. Santos, (Mechanichs for orthodontics, Avon, C.T, 1998.

MARQUEZAN, M. et al. Is miniscrew primary stability influenced by bone density? Braz. Oral. Res., v. 25, n. 5, p. 427-432, 2011.

MATA, R., L., DA , SOBREIRO, M.A., ARAÚJO, E.,X, MOLINA, O., F., Innov Implant J, Biomater Esthet, São Paulo, v. 4, n. 3, p. 103-106, set./dez. 2009 .

MELSEN, B.; FIORELLI, G.; BERGAMINI, A. Uprighting of Lower Molars. J Clin Orthod, v.30, n.11, p.640-645, 1996.

MELSEN B. Mini implant: where are we? J Clin Orthod . **Revista Dental Press de Ortodontia e Ortopedia Facial**- v.4,nº1- jan./fev.-1999 .

NORTON, L. A.; PROFFIT, W. R. Molar uprighting as an adjunct to fixed prosthesis. J. Am. Dental Assoc., Chicago, v. 76, p. 312-315, 1968.

ORTON, H. S.; JONES, S. P. Correction of mesially impacted lower second and third molars. J. Clin. Orthod., Boulder, v. 21, no. 3, p. 176-181, Mar. 1987.

PHITON MM. Mola "M": um novo recurso para verticalizacão de molars inferiors inclinados para mesial.I nnov Implant J.2009;4(3):103-6.

PILON, JJGM; KUIJPERS-JAGTMAN, AM; MALTHA, JC. Force degradation of orthodontic elastics. Orthodontic forces and tooth movement. Dordrecht ICG Printing B.V, 1996.

ROBERTS, W. W.; CHACKER, F. M.; BURSTONE, C. J. A segmental approach to mandibular molar uprighting. Am. J. Orthod., St. Louis, v. 81, no. 3, p. 177-184, Mar. 1982.

ROMEO, D.A.; BURSTONE, C.J. Tip-back mechanics. Am J Orthod, n.72, , p.414-421, 1977.

RUELLAS, A.C.O; RUELLAS, A.C.O. Biomecânica aplicada à clínica. Maringá: Dental Press; Mini-implantes, p. 232–272, 2013.

SAKIMA, T et al. Alter- nativas mecânicas na verticalização de molares. Sistemas de forças liberadas pelos aparelhos**. Rev Dent Press Ortodon Ortop Maxilar** jan./fev.;4(1):79-100, 1999.

SAWICKA M, RACKA-PILSZAK B, ROSNOWSKA-MAZURKIEWICZ A. Uprighting partially im- pacted permanent second molars. Angle orthod 77(1):148-54, 2007.

SIGNORI, D; GROSS, J; OLIVEIRA, J. et al. Ancoragem Ortodôntica com miniparafusos: relato de casos clínicos. **Rev Assoc Paul Cir Dent**., 2010 nov-dez;64(6):415-20.

SINHA, P. K. et al. Uprighting Fully Impacted Mandibular Second Molars. J Clin Orthod, Boulder, v.29, n.5, 316-318, may 1995.

TUNCAY, O.C. et al. Molar uprighting with T-loop springs. J Am Dent Assoc, n.100, p.863-866, 1980.

WELLFELT, B; VARPIO, M. Disturbed eruption of the permanent lower second molar: treatment and results. J Dent Child May/June;55(3):183-9, 1988.

XAVIER, AOP. Diferentes técnicas empregadas para verticalização de molares inferiores, UNIARARAS, São Paulo, 2006.