FACULDADE SETE LAGOAS – FACSETE

CÂNDIDO LUCIO COSTA NETO
GUILHERME JOSE PEREIRA TAVARES

EXODONTIAS MÚLTIPLAS COM INSTALAÇÃO IMEDIATA DE IMPLANTES HEXÁGONO EXTERNO EM MANDÍBULA: RELATO DE CASO CLINICO

Sete Lagoas/MG
2025

EXODONTIAS MÚLTIPLAS COM INSTALAÇÃO IMEDIATA DE IMPLANTES HEXÁGONO EXTERNO EM MANDÍBULA: RELATO DE CASO CLÍNICO

MULTIPLE TOOTH EXTRACTIONS WITH IMMEDIATE INSTALLATION OF EXTERNAL HEXAGON IMPLANTS IN THE MANDIBLE: CLINICAL CASE

Candido Lúcio Costa Neto[1]
Guilherme José Pereira Tavares[2]
Ailton Alves Marçal Junior[3]

RESUMO

A exodontia múltipla associada à instalação imediata de implantes tem se consolidado como uma estratégia relevante na reabilitação oral, sobretudo em casos caracterizados por comprometimento dentário avançado e prognóstico limitado. O presente trabalho objetivo relatar um caso clínico envolvendo um paciente portador de dentes mandibulares com prognóstico desfavorável, submetido à remoção múltipla dos elementos dentários seguida da instalação imediata de implantes osseointegráveis. Após a realização de anamnese minuciosa, exames complementares e planejamento cirúrgico criterioso, procedeu-se à exodontia atraumática dos dentes inferiores e à posterior instalação dos implantes na mesma sessão operatória, observando-se rigorosamente os parâmetros de estabilidade primária, posicionamento tridimensional adequado e preservação das estruturas anatômicas. O acompanhamento clínico e radiográfico revelou adequada cicatrização tecidual, ausência de intercorrências relevantes e integração óssea satisfatória, permitindo a confecção da prótese definitiva em tempo oportuno. Os resultados obtidos reforçam a previsibilidade e a efetividade dessa abordagem terapêutica, destacando benefícios como redução do tempo total de tratamento, preservação da arquitetura óssea alveolar e melhora geral na experiência do paciente durante o processo de reabilitação oral.

Palavras-Chave: Exodontia múltipla; Implantes dentários imediatos; Reabilitação oral; Implantes osseointegráveis.

ABSTRACT

Multiple tooth extraction associated with the immediate placement of dental implants has become a relevant strategy in oral rehabilitation, especially in cases characterized by advanced dental compromise and limited prognosis. The present study aims to report a clinical case involving a patient with mandibular teeth presenting an unfavorable prognosis, who underwent multiple extractions followed by the immediate placement of osseointegrated implants. After a thorough anamnesis, complementary examinations, and meticulous surgical planning, atraumatic extraction of the lower teeth was performed, followed by implant placement in the same surgical session, strictly observing parameters of primary stability, proper three-dimensional positioning, and preservation of anatomical structures. Clinical and radiographic follow-up revealed adequate tissue healing, absence of significant postoperative complications, and satisfactory bone integration, allowing for the fabrication of the definitive prosthesis in a timely manner. The outcomes reinforce the predictability and effectiveness of this therapeutic approach, highlighting benefits such as reduced overall treatment time, preservation of the alveolar bone architecture, and overall improvement in the patient's experience throughout the oral rehabilitation process.

Keywords: Multiple tooth extraction; Immediate dental implants; Oral rehabilitation; Osseointegrated implants.

[1]Especializando em implantodontia pela Faculdade de Sete Lagoas (FACSETE); Graduado em odontologia pela Faculdade de Sete Lagoas (FACSETE), em 2022.
[2]Especializando em implantodontia pela Faculdade de Sete Lagoas (FACSETE); Graduado em odontologia pela Faculdade de Sete Lagoas (FACSETE), em 2022.
[3]Mestre em Odontologia em Reabilitação Oral pela Faculdade São Leopoldo Mandic 2025-Campinas SP; Especialista em prótese dentária e Implantodontia pela Faculdade de Sete Lagoas 2023 – FACSETE; Graduado em Odontologia pela Universidade de Itaúna 2019. Orientador.

INTRODUÇÃO

Conforme apontam Pereira (2020) e Farro (2017), o desenvolvimento da implantodontia modificou de maneira significativa o panorama das reabilitações orais, ampliando a previsibilidade dos tratamentos e permitindo resultados funcionais e estéticos mais consistentes. A instalação imediata de implantes pós-extração tem ganhado destaque por reduzir o tempo total de tratamento e preservar melhor o contorno ósseo (Pereira, 2020). A possibilidade de substituir dentes ausentes por implantes osseointegrados tem resgatado a autoestima e a qualidade de vida de inúmeros pacientes. Nesse contexto, a reabilitação oral deixou de ser um processo longo e incômodo, para tornar-se cada vez mais previsível, confortável e eficaz (Farro, 2017).

Trabalhos como os de Assis et al. (2019) e Puisys et al. (2022) descrevem que a instalação imediata de implantes, realizada no mesmo ato da exodontia, tem sido uma alternativa frequentemente adotada nas abordagens cirúrgicas atuais, sobretudo por favorecer a manutenção dos tecidos duros e moles. Além disso, quando bem indicada, possibilita a reabilitação funcional em menor tempo, o que é extremamente valorizado pelos pacientes. No entanto, essa abordagem exige planejamento criterioso, domínio técnico e atenção aos fatores biomecânicos e anatômicos, como a qualidade óssea e a ausência de infecção no sítio cirúrgico (Moraes *et al.* 2015).

De acordo com Rauber (2019), a densidade óssea predominante na mandíbula costuma favorecer a obtenção de estabilidade primária, contribuindo para que esse local apresente condições particularmente adequadas para a instalação imediata de implantes. Quando há a necessidade de extração de múltiplos dentes, como em

casos de comprometimento periodontal severo ou fraturas radiculares, a adoção de um protocolo de exodontias múltiplas associadas a implantes imediatos pode ser uma alternativa viável e vantajosa (Farro, 2017). De acordo com Romanini *et al*. (2025), Tal abordagem, quando aliada a técnicas de preservação óssea e à instalação cuidadosa dos implantes, favorece resultados mais previsíveis a médio e longo prazo.

Considerando a evolução das técnicas cirúrgicas e o crescente número de evidências que sustentam a instalação imediata de implantes após a exodontia, torna-se relevante apresentar relatos clínicos que demonstrem a aplicabilidade dessa abordagem em diferentes condições anatômicas. Estudos como os de Rauber (2019), Caiazzo et al. (2017) e Rocha e Elias (2017) enfatizam que fatores como densidade óssea favorável, preservação das paredes alveolares e planejamento tridimensional adequado são determinantes para alcançar estabilidade primária e favorecer a osseointegração. Dessa forma, ao relatar um caso conduzido segundo esses princípios, este trabalho busca contribuir para o entendimento das possibilidades terapêuticas oferecidas pelos implantes imediatos na mandíbula, destacando sua previsibilidade quando corretamente indicados e executados.

DESENVOLVIMENTO

Relato de caso clínico

Paciente E.C, 50 anos, melanoderma, compareceu a clínica de especialização em implantodontia da faculdade de Sete Lagoas (FACSETE) para realização da prótese fixa sobre implantes na região de mandíbula. Durante a anamnese avaliou-se que a paciente possuía apenas 06 elementos dentários inferiores, sendo estes do 33 ao 43 (Fig.01). Após avaliar região posterior de mandíbula notou-se perda óssea vertical extensa, impossibilitando a instalação de implantes na área. A paciente foi orientada sobre possiblidades de tratamentos alternativos como prótese parcial removível bilateral posterior, tracionamento do nervo alveolar inferior e enxertos em bloco nas regiões, porém a mesma optou pela exodontia e instalação de implantes para confecção de uma prótese protocolo inferior. Os dados obtidos através da tomografia possibilitaram um planejamento de exodontia dos 06 elementos e instalação de 04 implantes imediatos. Optou-se por

utilizar implantes de plataforma hexágono externo, corpo cônico com espessura de 4.0mm e comprimento de 13mm (Fig, 08).



Figura 1. Radiografia Panorâmica.

O procedimento foi realizado sob anestesia local, com bloqueio dos nervos mentonianos, anestesia infiltrativa na região do fundo de saco de vestíbulo e anestesia das papilas correspondentes aos elementos que seriam removidos.

Empregou-se alphacaine® 2% (cloridrato de lidocaína com epinefrina — DFL); aproximadamente 05 (cinco) tubetes foram utilizados. Em seguida, realizou-se incisão intrasulcular (fig. 2), com lâmina de bisturi nº 15 e elevação do retalho total com descolador de Molt nº 8 e Molt nº 2–4 (milenium).

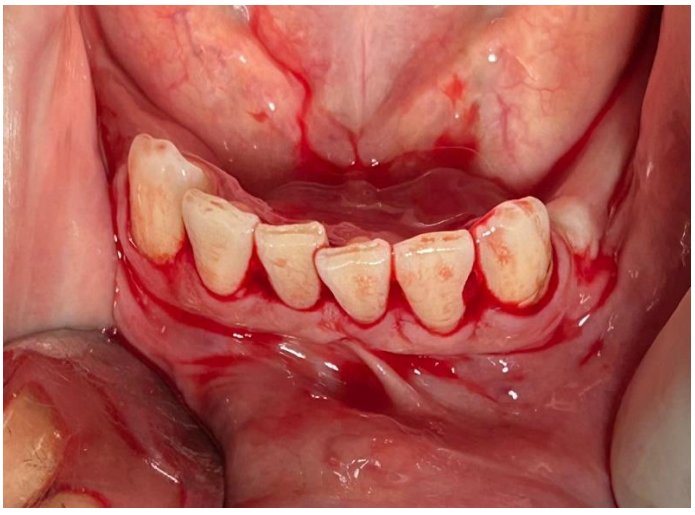

Figura 2. Incisão intrasucular realizada, vista oclusal

Os dentes foram inicialmente luxados com alavanca reta, mediante movimento rotacional controlado, e a extração foi efetuada de forma minimamente invasiva com fórceps nº 151. Após as exodontias, efetuaram-se duas incisões de alívio (relaxantes) de ‘’pré Molar a pré Molar’’ (entre forame mentoniano), com lâmina nº 15, para ampliação e mobilização adequada do retalho.

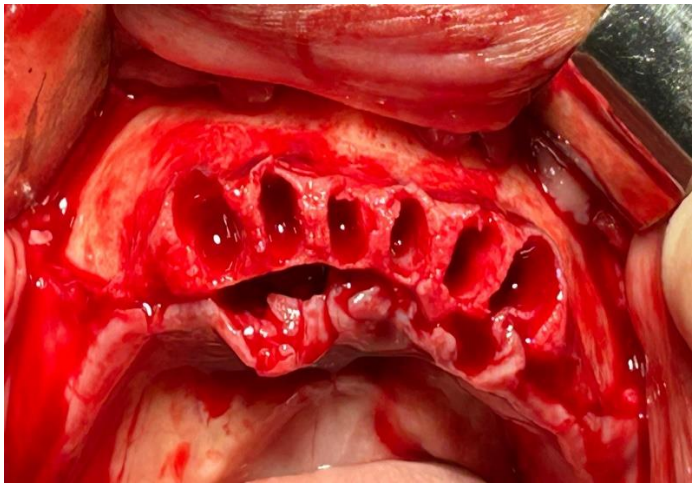

Figura 3. Alvéolos pós a exodontia e incisões relaxantes.

Com o retalho posicionado, procedeu-se ao descolamento adicional com molt nº 2–4 e à regularização do rebordo alveolar com broca maxicut (American Burs), (Fig. 4 e 5).

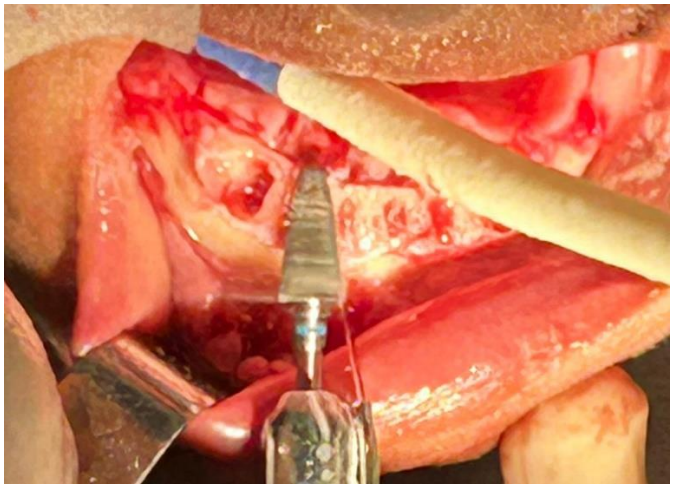

Figura 4. Regulaziração de rebordo utilizando broca maxicut.

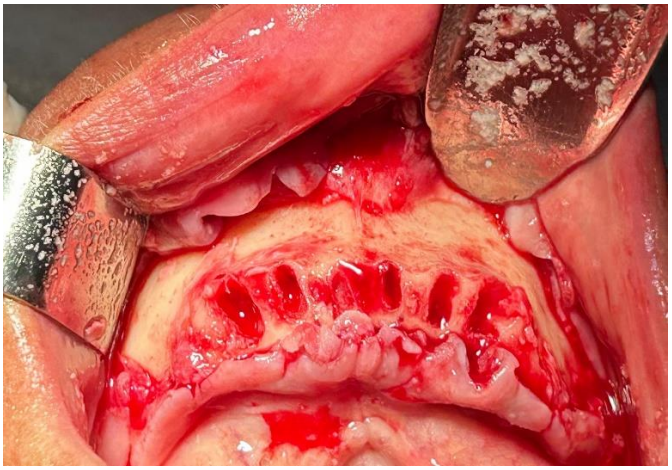

Figura 5. Pós regularização de rebordo.

Foram realizadas as perfurações inicias utilizando o kit de fresagem da marca ‘’Implacil Osstem’’ para instalação de implantes de plataforma do tipo ‘’hexágono externo’’ de diametro 4.0 e altura de 13mm. Foram realizadas perfurações utilizando lança helicoidal — e a sequência de fresagem foi conduzida com a formatação do leito com fresas de extremidades cônicas de 3 mm e 4 mm (fig. 6 e 7), conforme protocolo do sistema Implacil Osstem.

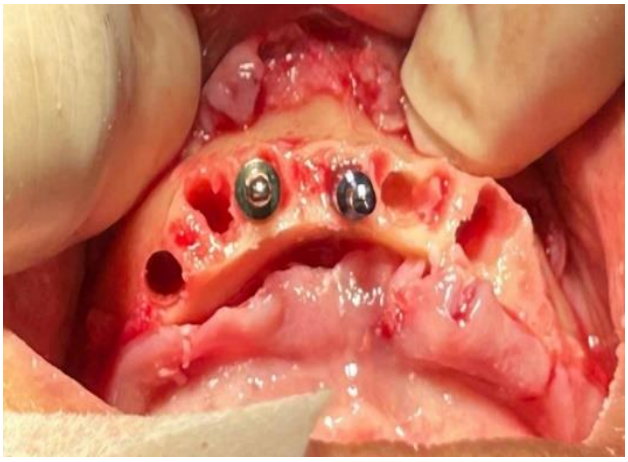

Figura 6. Paralelizadores posicionados após a perfuração incial com lança helicoidal.

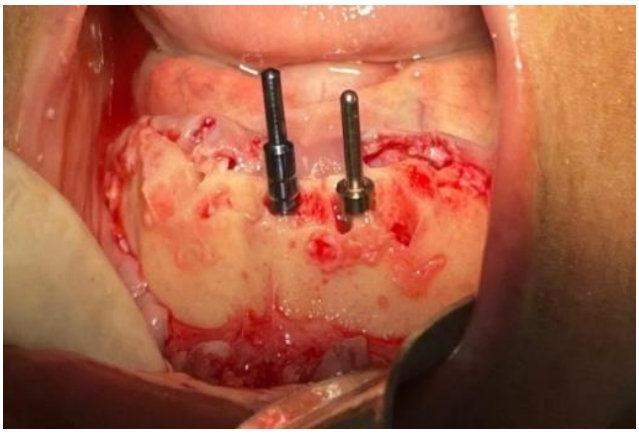

Figura 7. Paralelizadores posicionado, vista vestibular.

Os implantes da foram instalados em seguida. (Fig.8).



Figura 8. Implantes instalados, vista oclusal.

A síntese do retalho foi realizada com sutura contínua, utilizando fio de náilon 4-0 e agulha do tipo cortante em meia-curva (½ círculo), marca ‘’SHALON’’.

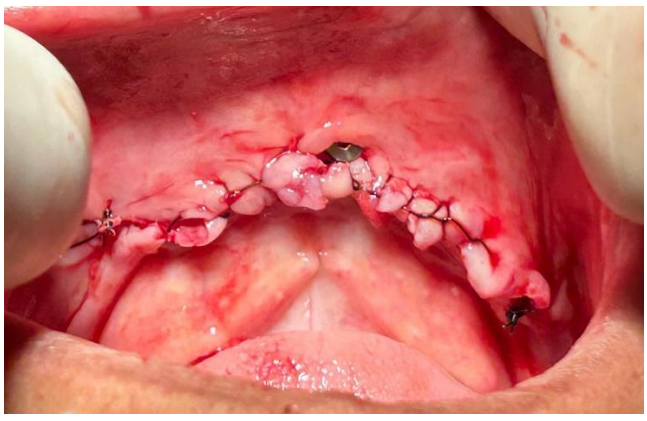

Figura 9. Sutura contínua realizada.

DISCUSSÃO

A literatura demonstra que os implantes osseointegráveis, associados ao aprimoramento das técnicas cirúrgicas, consolidaram-se como alternativa eficaz para reabilitações orais em indivíduos total ou parcialmente edêntulos (Lacerda et al., 2018). A busca por procedimentos menos invasivos e o conhecimento dos mecanismos de cicatrização óssea têm favorecido a expansão da técnica de implantes imediatos, especialmente em alvéolos frescos, como observado por Nogueira et al. (2022). De acordo com Melo *et al.* (2017), a colocação imediata de implantes em alvéolos imediatos pode apresentar resultados semelhantes aos implantes instalados em alvéolos cicatrizados, conforme evidenciado em revisão sistemática e metanálise. No entanto, esses resultados estão diretamente relacionados à técnica utilizada e à habilidade do cirurgião em manter a integridade das paredes alveolares durante a extração (Lacerda et al., 2018).

Segundo Melo et al. (2017), implantes instalados imediatamente após a exodontia podem apresentar desempenho semelhante aos inseridos em áreas previamente cicatrizadas, desde que as paredes alveolares sejam preservadas. A integridade das tábuas ósseas — sobretudo a vestibular — é fator determinante para o resultado estético e funcional, conforme discutido por Caiazzo et al. (2017). Dessa forma, técnicas que reduzam o trauma ao periodonto, como uso criterioso de alavancas, periótomos e instrumentos delicados, tornam-se fundamentais, como relatado por Monezi et al. (2019).

O planejamento tridimensional adequado foi destacado por Rocha e Elias (2017) como componente essencial na instalação imediata de implantes, tendo em vista as particularidades anatômicas dos alvéolos frescos. A possibilidade de discrepância entre o diâmetro do implante e o espaço alveolar torna necessária a busca por ancoragem apical ou em áreas mais densas, estratégia fundamental para obtenção de estabilidade primária. Al-Sabbagh et al. (2019) reforçam que a estabilidade inicial está diretamente relacionada tanto às características ósseas da região receptora quanto ao formato e ao design do implante. A paciente deste relato beneficiou-se da densidade óssea típica da mandíbula anterior, aspecto mencionado por Rauber (2019) como facilitador da estabilidade primária.

Segundo Amaro e Conforte (2022), a colocação generalizada de implantes pós-extração é uma metodologia relativamente recente que vem sendo desenvolvida nos últimos anos". Apesar dos benefícios clínicos evidentes, a seleção criteriosa dos casos ainda é imprescindível. De acordo com Assis *et al*. (2019), a decisão pela instalação de implantes imediatos deve levar em conta fatores como a condição sistêmica do paciente, sua faixa etária, as características do tecido ósseo disponível, além da técnica cirúrgica utilizada e do tipo de implante selecionado.

Autores como Assis et al. (2019) e Amaro e Conforte (2022) destacam que fatores como ausência de infecção ativa, volume ósseo adequado, condições sistêmicas favoráveis e correta técnica cirúrgica influenciam significativamente no sucesso dos implantes imediatos.

A tendência na última década tem sido a valorização de uma abordagem menos invasivas, que respeitem os tecidos biológicos e promovam uma cicatrização mais natural, alinhada com as expectativas estéticas e funcionais dos pacientes (Nogueira *et al*.,2022).

CONCLUSÃO

O presente relato de caso demonstrou que a realização de exodontias múltiplas associadas à instalação imediata de implantes na mandíbula é uma alternativa viável, segura e previsível quando bem indicada e corretamente planejada. A técnica permitiu a obtenção de adequada estabilidade primária, preservação das estruturas ósseas e redução do tempo total de tratamento, resultando em evolução clínica satisfatória. Assim, conclui-se que essa abordagem pode ser considerada uma opção eficaz para a reabilitação oral de pacientes com comprometimento dentário severo, desde que respeitados os critérios biológicos e técnicos.

REFERÊNCIAS

AL-SABBAGH, M**.** et al. A osseointegração pode ser alcançada sem estabilidade primária? ***Dent Clin North Am***, v. 63, n. 3, p. 461–473, jul. 2019.

AMARO, Laísa Caroline Florêncio; CONFORTE, Jadison Junio**.** Implante imediato em alvéolo fresco. ***Revista Ibero-Americana de Humanidades, Ciências e***

***Educação – REASE*, São Paulo**, v. 8, n. 5, p. 1209–1219, maio 2022. Disponível em: https://doi.org/10.51891/rease.v8i5.5516. Acesso em: 5 jun. 2025.

ASSIS, L. C**.** et al. Uso de carga imediata em implantodontia: revisão dos conceitos atuais. ***Rv ACBO***, Natal, v. 8, n. 3, p. 82–87, jul. 2019.

CAIAZZO, A.; BRUGNAMI, F.; GALLETTI, F.; MEHRA, P**.** Buccal plate preservation with immediate implant placement and provisionalization: 5-Year Follow-Up **Outcomes. Journal of Maxillofacial & Oral Surgery**, v 17, n. 3, p. 356-361, 2017.

De MORAES, P. H**.** et al. 8-10 year follow-up survival of dental implants in maxillae with or without autogenous bone graft reconstruction. ***Int J Clin Exp Med***, v. 8, n. 10, p. 19282–19289, 15 out. 2015. PMID: 26770565; PMCID: PMC4694465.

FARRO, C**.** Implantes em carga imediata pós-extração: revisão bibliográfica. 2017. 23 p. Dissertação (Mestrado em Medicina Dentária) – **Instituto Universitário de Ciências da Saúde**, 2017.

MARIA GABRIELLA DE ABREU LACERDA, Laís Sousa Maia; TÚLIO NEVES DE ARAÚJO, Julliana Cariry Palhano Freire; DIAS-RIBEIRO, Eduardo. Reabilitação da estética e função oral por meio de prótese tipo protocolo inferior e prótese total superior convencional: relato de caso clínico. **ARCHIVES OF HEALTH INVESTIGATION**, [S. l.], v. 7,

MELO, C. C. et al. Colocação imediata do implante em alvéolos de extração frescos versus atraso implantes em alvéolos cicatrizados: uma revisão sistemática e metanálise. *Int J.* ***Oral Maxilofac.*** *Surg*, 2017.

MONEZI, L. L. L**.** et al. Implantes imediatos: uma revisão de literatura. ***REAS/EJCH*, Maceió**, v. 30, n. 30, p. 1–6, ago. 2019.

NOGUEIRA, S. S. *et al.* Reabilitação oral com próteses totais: prática clínica e laboratorial. Santana do Parnaíba-SP: **Editora Manole**,2022.

PEREIRA, L. M**.** Superfície de implante e a redução do tempo de osseointegração. 2020. 15 p. Monografia (Graduação) – **Universidade de Rio Verde** - **UniRV**, **Faculdade de Odontologia**, 2020.

PUISYS, A**.** et al. Immediate implant placement vs. early implant treatment in the esthetic area: a 1-year randomized clinical trial. ***Clinical Oral Implants Research***, v. 33, n. 6, p. 634–655, jun. 2022. doi: 10.1111/clr.13924. Epub 2022 Apr 7. PMID: 35318752.

RAUBER, S. Osseodensificação em implantes dentários: uma revisão de literatura. ***Brazilian Journal of Implantology and Health Sciences***, [S. l.], v. 1, n. 4, p. 55–68, 2019. Disponível em: https://bjihs.emnuvens.com.br/bjihs/article/view/11. Acesso em: 5 jun. 2025.

ROCHA, Felipe A.; ELIAS, Carlos N**.** Influência da técnica cirúrgica e da forma do implante na estabilidade primária. ***Revista Brasileira de Odontologia Militar*****, Rio de Janeiro**, v. 14, n. 2, p. 5–10, 2017.

ROMANINI, Érika de Souza et al. Cirurgia guiada com implantes estreitos e carga imediata como uma alternativa segura para a reabilitação funcional da mandíbula anterior: relato de caso. ***Journal of Orofacial Innovation and Science***, [S. l.], v. 1, n. 1, p. 1–9, 2025. Disponível em: https://jois.ilapeo.com.br/index.php/ojs/article/view/1

SIQUEIRA, Allancardi dos Santos; PIMENTEL, Vera Lúcia Siqueira; VASCONCELOS, Belmiro Cavalcanti do Egito**.** Implantes dentários na reabilitação oral de pacientes com periodontite avançada: um relato de caso. ***Revista de Cirurgia e Traumatologia Buco-Maxilo-Facial***, v. 19, n. 1, p. 47–52, 2019.

Candido Lucio Costa Neto

Guilherme José Pereira Tavares

EXODONTIAS MÚLTIPLAS COM INSTALAÇÃO IMEDIATA DE IMPLANTES HEXÁGONO EXTERNO EM MANDÍBULA: RELATO DE CASO CLINICO

Trabalho de conclusão de curso de especialização *Lato Sensu* da Faculdade Sete Lagoas, como requisito parcial para obtenção do título de especialista em Implantodontia.

Área de concentração: Odontologia

Aprovada em 2 2/11/2025 pela banca constituída dos seguintes professores:

Prof. João de Paula Martins Júnior - Orientador

Prof(ª). Maria Helena Martins Álvares Venuto - Examinador(a)

Prof(ª). Brenda Almeida de Oliveira - Examinador(a)

Sete Lagoas, 2 2 de Novembro de 2025.