ANDRESSA PASCHOAL AMOROSO NOGUEIRA

FATORES DE ANÁLISE PARA PRÓTESES FULL ARCH : RELATO DE CASO

ARAÇATUBA

2021

ANDRESSA PASCHOAL AMOROSO NOGUEIRA

FATORES DE ANÁLISE PARA PRÓTESES FULL ARCH: RELATO DE CASO

Monografia apresentada ao curso de Especialização Lato Sensu do Núcleo de Educação Continuada - NEC, como requisito parcial para conclusão do Curso de Especialização em Prótese Dentária.

Área de concentração: Prótese Dentária
Orientador: Prof. Dr. José Vitor Quinelli Mazaro

ARAÇATUBA
26/08/2021

Ficha catalográfica

Amoroso Nogueira, Andressa Paschoal.

Fatores de Análise Para Próteses Full Arch: Relato de Caso / Andressa Paschoal Amoroso Nogueira - Araçatuba, 2021

50 f. il.

Monografia (Especialização) – Núcleo de Educação Continuada, Facsete – Faculdade de Sete Lagoas, 2021.

Núcleo de Educação Continuada, 2021

1. Implantes dentários 2. Prótese dentária 3. Prótese Fixa
I.Título
II. José Vitor Quinelli Mazaro

Monografia intitulada “Fatores de Análise Para Próteses Full Arch: Relato de Caso” de autoria da aluna Andressa Paschoal Amoroso Nogueira, aprovada pela banca examinadora constituída pelos seguintes professores:

_____

Prof. Dr. José Vitor Quinelli Mazaro

(Orientador)

Profa. Dra. Adriana Cristina Zavanelli

Prof. Dr. Rodrigo Sversut de Alexandre

_____

Prof. Dr. Ricardo Alexandre Zavanelli

Araçatuba, 26 de Agosto de 2021.

AGRADECIMENTOS

A Deus, pois Ele é a força que me sustenta.

Ao meu marido André Henrique Nogueira e ao meu filho Henrique Amoroso Nogueira por estarem ao meu lado todos os dias, compreendendo minhas ausências e por me fazerem acreditar que os meus sonhos seriam possíveis de se realizarem. Aos meus pais e minha família agradeço pelo apoio e carinho. Esta conquista tem um sabor muito especial, depois de tantas dificuldades, espero poder retribuir todo amor e dedicação.

Ao meu orientador Prof. Dr. José Vitor Quinelli Mazaro, que acreditou em mim e me encorajou a novos desafios. Aprendi e continuo aprendendo muito na minha formação profissional, fez em mim despertar a vontade de sempre buscar mais na minha profissão. Obrigada por mais essa orientação.

À Profa. Dra. Adriana Cristina Zavanelli, me faltam palavras para agradecer tudo o que fez por mim e pelos meus. Você me disse na minha formatura que eu iria conquistar tudo o que quisesse, e estou aqui em mais uma conquista de um sonho, e você me mostrou que sou capaz! Professora você é meu espelho de pessoa e de profissional.

Aos Professores Dr. Ricardo Alexandre Zavanelli e Dr. Rodrigo Sversut de Alexandre, agradeço por toda paciência e carinho com que conduziram o meu aprendizado. Minha admiração e respeito pelos professores e profissionais que vocês são.

À minha parceira e amiga Érica Alves Rezende Videira que me inspirou como profissional, amiga e mãe. Serei eternamente grata por nossa amizade e tudo de muito bom que você fez em minha vida!

As “sheilas” da prótese, minhas amigas Daniele Amantéa Careta Orenha, Deise Mara Mathias Falcetti e Yasmin Bertin, agradeço pelo carinho e nossas trocas de experienciais da profissão e da vida!

Aos demais colegas do curso de especialização, Neide, Weglis, João e Lucas, agradeço pela amizade e pela convivência.

À Aline Sversut pela dedicação, atenção e amizade dispensados a mim e aos colegas da especialização.

Ao técnico de laboratório e amigo Jander de Carvalho Inácio, agradeço por ser sempre prestativo e contribuir para meu aprendizado.

Ao SISEP, sindicato dos funcionários públicos de Birigui, agradeço a sua diretoria por compreenderem minha ausência e contribuírem para meu desenvolvimento profissional.

Ao Núcleo de Educação Continuada (NEC) pelo apoio para realização do curso de especialização.

Resumo

A prótese Protocolo é o modelo clássico utilizado para reabilitações de arcos totais desdentados como solução de prótese fixa, geralmente confeccionadas em metal e resina acrílica. A emergente utilização da zircônia para confecção das próteses *full arch* tem demonstrado vantagens na resistência, evitando fraturas e melhora na estética. O presente trabalho descreveu o relato de caso clínico de uma prótese maxilar confeccionada em zircônia monolítica através do fluxo digital. Respeitando os fatores de seleção para a zircônia, as próteses têm se mostrado com resultados promissores e a impressão digital favorável para a elaboração de reabilitações de arcos completos.

Palavras Chave: Prótese Dentária; Implantes dentários; Prótese Fixa; Reabilitação de arcos completos.

Abstract

The Protocol prosthesis is the classic model used for rehabilitation of edentulous total arches as a fixed prosthesis solution, usually made of metal and acrylic resin. The emerging use of zirconia for making full arch prostheses has demonstrated advantages in terms of resistance, preventing fractures and improving esthetics. The present work described a clinical case report of a maxillary prosthesis made of monolithic zirconia using digital flow. Respecting the selection factors for zirconia, the prostheses have shown promising results and a favorable fingerprint for the development of complete arch rehabilitations.

Key Words: Dental Prosthesis; Dental implants; Fixed prothesis; Rehabilitation of complete arches.

SUMÁRIO

1. Introdução……pág. 7
2. Proposição……..pág. 8
3. Revisão de Literatura……pág. 8
4. Relato de Caso……..pág. 11
5. Discussão.....pág. 16
6. Conclusão.....pág. 18
7. Referências Bibliográficas.....pág. 19

1. Introdução

A busca por estabilidade e retenção para reabilitações de pacientes totalmente edêntulos, surgiram alternativas que modificaram a forma de reabilitar pacientes desdentados. Com o advento da Implantodontia, tornou-se possível a confecção de próteses que suprem de maneira satisfatória as limitações das próteses removíveis, possibilitando maior conforto, satisfação e melhora na qualidade de vida para pacientes reabilitados com próteses totais. A segurança nas funções orais, tais como, fala e mastigação, levaram a maior procura por tratamentos reabilitadores com próteses totais implantossuportadas[1,2,3].

As próteses tipo Protocolo definida por Branemark[2] é o modelo clássico utilizado para reabilitações de arcos totais desdentados como solução de prótese fixa implanto suportada, caracterizada pela colocação de 4 a 6 implantes na região anterior da mandíbula, entre os forames mentuais, e *cantilever* distal de ambos os lados para substituir os dentes posteriores. Na maxila recomenda-se a colocação de 6 a 8 implantes e confeccionadas em sua maioria em resina acrílica e barra metálica, obtendo-se uma estrutura unindo os dentes de resina acrílica. Alguns fatores para esse tipo de reabilitação devem ser considerados, tais como: design dos implantes, número e posicionamento tridimensional de implantes instalados e limitações anatômicas do paciente, como por exemplo posição do nervo mentoniano em mandíbulas atróficas[1,3,4].

O tipo de carregamento realizado em próteses implanto suportadas totais, resulta na facilidade e rapidez do tratamento, como por exemplo, quando trata-se de carga imediata, as próteses são confeccionadas em resina acrílica e muitas vezes até sem barra metálica, ou seja, são próteses provisórias sobre implantes em arcos totais, que em alguns estudos para esse tipo de reabilitação imediata, observou-se sucesso nesse tipo de tratamento[5,6].

Para o tratamento com Próteses tipo Protocolo com carga tardia, leva-se em consideração, além dos aspectos funcionais, o aspecto estético, fazendo com que haja maiores possibilidades da escolha de materiais para elaboração das próteses. Reabilitações totais implanto suportadas maxilares podem ser confeccionadas em metalocerâmicas, ou em cerâmicas tipo "*full arch*" e ainda em resina acrílica e barra metálica (Protocolo de Branemark). Alguns fatores são relevantes para a indicação dos tipos de materiais para confecção das próteses, tais como: espaço intermaxilar, suporte labial, altura do rebordo alveolar e custo[6,7,8,9,10].

O método para confecção das Próteses Protocolo também tem passado por modificações, buscando a maneira mais confiável e fiel em se obter a impressão da posição dos implantes e estruturas de tecido mole adjacentes. A moldagem de transferência tradicional ainda é muito utilizada devido a acessibilidade ao método, porém a impressão digital já vem sendo empregada e representa um método confiável para a fabricação de estruturas de implante de arco completo com bom ajuste passivo quando implantes inclinados estão presentes[8,9,11].

Diante da evolução dos materiais para confecção de próteses em reabilitações e na modernização nas técnicas de moldagem, o presente trabalho tem como objetivo apresentar o relato de caso clínico de reabilitação oral de arco total com prótese *full arch* (próteses protocolo confeccionada em cerâmica), discutindo o tipo de material utilizado para confecção da prótese e elaboração das etapas por meio de fluxo digital.

2. Proposição

O objetivo desse trabalho é realizar uma revisão de sobre o tema reabilitação oral em arco total desdentado, com prótese tipo protocolo, confeccionada em zircônia por meio do fluxo digital e descrever, por meio do relato de um caso, o passo a passo do tratamento para a reabilitação funcional e estética.

3. Revisão de Literatura

Com a perda dentária, o paciente sofre algumas transformações, tais como a perda da função mastigatória, implicando na alteração da sua alimentação, o que pode acarretar uma má nutrição[3,10], perda da qualidade de vida e baixa autoestima. Pacientes edêntulos portadores de próteses totais têm suas funções mastigatórias diminuídas quando comparados a pacientes com dentição natural[1,3,9]. Com o intuito de devolver a mastigação, função e estética ao paciente desdentado, o tratamento de primeira opção mais utilizada é a reabilitação com prótese total convencional; porém, vários estudos mostram que a grande maioria dos pacientes portadores de próteses totais inferiores ficam insatisfeitos com suas próteses devido à baixa estabilidade e retenção destas[1,2,6,10].

Uma das alternativas para melhorar a retenção e estabilidade das próteses totais foram através do sistema de *attachments*, melhorando assim sua função mastigatória e consequentemente o aumento da satisfação do paciente[10]. Esse tipo de reabilitação se deu na forma de uma prótese implantomucossuportada, ou seja, prótese tipo Overdenture, porém ainda de maneira removível, pois esse sistema possibilita encaixes sobre um número reduzido de implantes, para diminuição de custos e em alguns casos de pacientes que não dominam as técnicas de higienização mais habilidosas para próteses fixas[6,10].

Com a evolução da implantodontia, surgiram as Próteses totais fixas, também conhecidas como prótese tipo protocolo de Branemark[2], são uma excelente opção de tratamento para pacientes edêntulos de arco total, pois apresenta maior estabilidade e conforto. Os modelos clássicos das Próteses de Branemark são confeccionados em resina acrílica revestindo uma estrutura metálica unindo os dentes artificiais de resina, podendo ou não conter *cantilevers* distais para suprir a extensão da base da prótese[1,2,3].

A literatura apoia o uso de maior número de implantes para reabilitar arcos completos com próteses fixas devido a melhor distribuição das forças mastigatórias e de tensões sobre a prótese, em alguns casos, o uso de implantes dentários inclinados intencionalmente é indicado quando existirem condições apropriadas, tais como melhor condição óssea. Assim também como a colocação e carregamento de implantes e próteses imediatos devem ser considerados em conjunto ao planejar e tratar os pacientes[6,9]. Esses fatores devem ser levados em consideração para a escolha da técnica e dos materiais que serão confeccionados a prótese fixa de arco total.

O avanço dos materiais utilizados para confecção das próteses leva a diversidade de materiais protéticos e a busca por resistência, associados ao sucesso e longevidade das reabilitações orais de arcos totais desdentados, segundo Brida et al 2017[7], vários parâmetros são utilizados para a escolha do material para confecção das próteses, tais como:

a. Tipo de retenção da prótese (parafusada ou cimentada);
b. Estrutura (única ou segmentada)
c. Combinação de material (metal-resina acrílica, metal-cerâmica, zircônia monolítica ou cerâmica de zircônia);
d. Uso de revestimento gengival (resina acrílica ou cerâmica com coloração gengiva).

O tipo de carregamento planejado para a reabilitação de arcos totais desdentados, também podem influenciar na escolha do material utilizado para confecção da prótese, como por exemplo para carregamento imediato utiliza-se habitualmente matérias provisórios, tais como a resina acrílica para facilitar possíveis ajustes na instalação. Já para o carregamento tardio é possível obter um planejamento mais detalhado e com a possibilidade de ajustes nas provas antes da finalização do trabalho protético, sendo a escolha por matérias de maior resistência, a zircônia[7,8,9]. Condições sistêmicas, estabilidade do implante, a necessidade de enxerto ósseo no momento da colocação, tamanho e forma do implante, experiência e habilidade do clínico, são condições a serem consideradas na seleção do tipo de carregamento. Esses fatores devem ser considerados para cada lugar onde um implante é planejado[5-9].

Os números de implantes instalados para a reabilitação de arcos totais são relatados na literatura como um fator determinante para as próteses fixas usadas em arcos totalmente desdentados, associados ao uso de no mínimo 4 implantes[1,4,6]. Na Revisão sistemática elaborada por Morton et al 2018[9], mostrou que não há diferença estatisticamente significativa nas taxas de sobrevivência do implante, associadas ao uso de menos de cinco implantes quando em comparação com cinco ou mais implantes ao apoiar uma prótese dentária. Esses resultados foram relatados em 93 estudos com acompanhamento médio de 8 anos (variação: 1–15 anos). Um número mínimo de quatro implantes adequadamente distribuídos é recomendado para apoiar uma prótese fixa de arco completo. No entanto, implantes adicionais podem fornecer opções para a

reabilitação segmentada devido ao impacto da perda e complicações futuras do implante no suporte da prótese considerando o maior número de implantes instalado[1-9].

Os custos laboratoriais e a facilidade de manipulação para confecção de próteses protocolos em resina acrílica levam a comodidade do profissional em executar as reabilitações em arcos totais, porém algumas intercorrências, tais como soltura de dentes e fraturas da base, levam ao maior número de reparos para esse tipo de prótese[7,8,9]. A cerâmica tem se mostrado com maior acessibilidade e facilidade da técnica nos laboratórios, porém algumas falhas ainda são atribuídas, como por exemplo o lascamento das cerâmicas de superfície, levando a associação com a zircônia, que tem demonstrado em alguns estudos bons resultados e utilizada de maneira emergente nas reabilitações de arcos totais[4,7,8]. Segundo Bidra et al 2017[7] as evidências atuais indicam que próteses totais fixas em zircônia têm um índice muito baixo de falha em curto prazo, mas tem uma taxa substancial de menores complicações relacionadas ao lascamento de porcelana de cobertura, o uso de zircônia monolítica pode oferecer resultados promissores, mas precisam ser validados no futuro com estudos de longo prazo.

A Zircônia é um material emergente utilizada em próteses fixas completas, que apresentam inúmeras vantagens e desvantagens, tem sido usado na odontologia por quase 15 anos e por várias indicações, com foco principal na melhoria estética, devido a sua cor natural ser o branco. Uma das vantagens é a possibilidade de associação a cerâmica de cobertura, resultando em naturalidade nos trabalhos, ainda por ser um material que apresenta reduzido acumulo de placa bacteriana, favorece a resposta tecidual circundante. Como desvantagem está a dificuldade de ajustes e a impossibilidade de reparos em fraturas[4,7,8,9,11]. Esses problemas levaram a uma melhor compreensão do desempenho clínico e complicações, selecionando cuidadosamente zircônia de boa qualidade, projetando cuidadosamente a estrutura digitalmente para oferecer suporte ideal para porcelana de cobertura.

Não somente a evolução dos materiais tem se encontrado nos estudos atuais, mas também a técnica de confecção de próteses através do fluxo digital, elaborada com o auxílio de *scanners* de altas definições e resultando em trabalhos protéticos obtidos por meio da tecnologia CAD / CAM. Estudos indicam que a impressão digital tem representado um método confiável para a fabricação de estruturas de implante de arco completo, muitas vezes sendo necessários ajustes, quando a presença de implantes inclinados[7,11].

Com base na literatura, e visando a melhoria na técnica de reabilitação de arco total desdentado com prótese tipo protocolo, foi elaborado o caso clinico descrito abaixo.

4. Relato de Caso

Paciente MS, gênero feminino, 56 anos, leucoderma, maxilar edêntulo, procurou atendimento odontológico queixando-se de fratura da resina acrílica da prótese protocolo de Branemark.

A paciente apresentava 7 implantes maxilares (ankylos implant system – Dentsply Sirona) com *abutments* balance base (dentsply Sirona) suportando prótese full arch com estrutura metálica e cobertura em resina acrílica. O planejamento foi a execução de nova prótese *full arch* monolítica em zircônia com estratificação vestibular através do fluxo digital.

Inicialmente foi realizado a avaliação estético funcional da prótese existente na boca da paciente onde notou-se discrepâncias estéticas, porém com manutenção da dimensão vertical de oclusão. Sendo assim, a prótese foi utilizada como referência de registro e interposição dos modelos no software de scaneamento.

Tendo em vista a necessidade de áreas correlatas entre as imagens foi executado 3 marcações com barreira gengival (Top Damm – FGM) em área pré-maxila palatal. Realizou-se primeiramente o scaneamento (Cerec Ominicam – Dentsply Sirona) da prótese *full arch* maxilar, scaneamento do arco inferior antagonista e em seguida o scaneamento do registro intermaxilar com a paciente em oclusão. Na sequência, foi removida a prótese maxilar onde procedeu-se o scaneamento da máscara gengival superior para leitura da relação do perfil de emergência ao redor dos *abutments*. Finalmente, os scanBody referentes as abutment balance base foram posicionados para scaneamento da posição dos implantes. Todas as imagens foram exportadas e correlacionadas no software Exocad, onde realizou-se o planejamento virtual do caso.

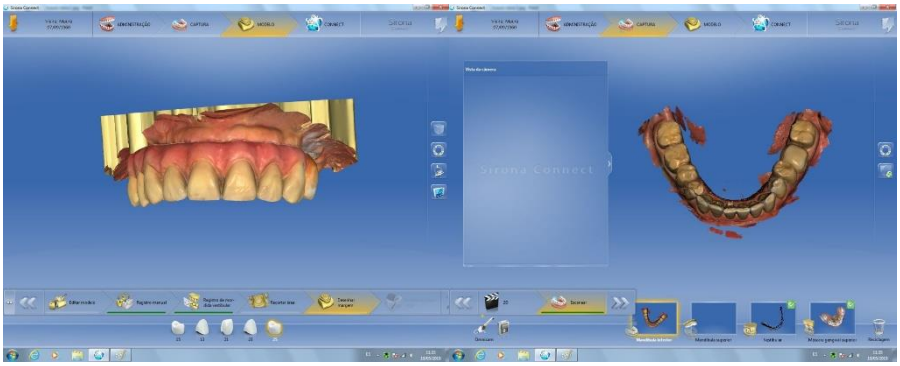

Figuras 1 e 2- Imagens do scaneamento do arco superior e inferior

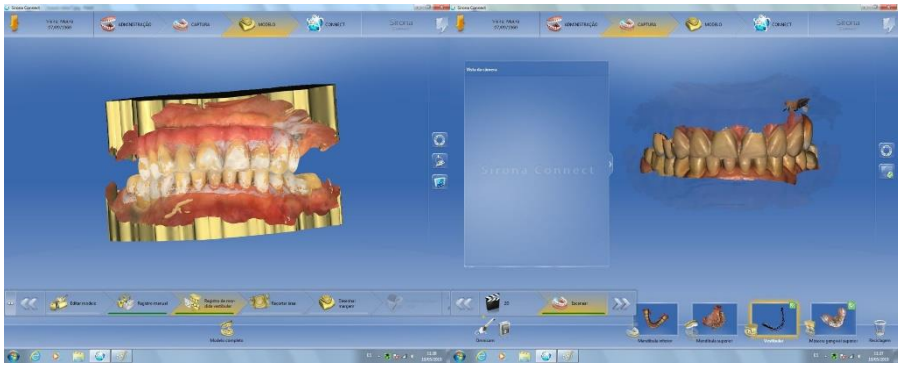

Figuras 3 e 4 – Imagens do scaneamento do registro intermaxilar



Figura 5 - Imagem do scaneamento da área de pré maxila



Figura 6- imagem dos implantes após remoção da prótese



Figura 7- Imagens do scaneamento da máscara gengival superior

Foi também realizada a moldagem de transferência dos implantes com silicone de adição (Silagum / Honigum DMG) leve e pesado para melhor impressão das estruturas circundantes aos implantes e tecidos moles adjacentes.

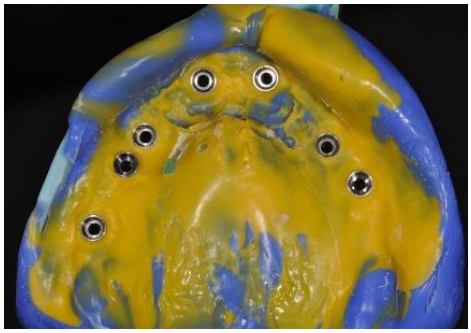

Figuras 7 – foto da moldagem de transferência

As imagens obtidas a partir do scaneamento foram correlacionadas com as fotografias *full face* obtidas inicialmente da paciente, onde foi possível executar o planejamento virtual estético do caso. Após aprovação do planejamento, procedeu-se a impressão 3D de uma réplica da prótese a ser confeccionada. A réplica tem a função primordial de prova funcional, estética e de passividade aos implantes.



Figuras 8 e 9 – fotos da réplica da prótese, impressão 3D





Figura 10,11 e12 – Fotos da prova funcional, passividade dos implantes e prova estética

Uma vez aprovados todos esses quesitos, o técnico de laboratório realiza a redução no software em 2mm apenas da região vestibular para posterior fresagem e sinterização da supra estrutura em dióxido de Zircônia. Posteriormente, realiza-se a maquiagem da área oclusal-palatina e estratificação apenas da região vestibular.



Figuras 13 e 14 – fotos das etapas laboratoriais de confecção da prótese.



Figura 15 – Prótese finalizada

A prótese *full arch* monolítica em zircônia com estratificação vestibular foi então instalada, conferindo a passividade aos implantes, ajuste oclusal para proceder o torque de 20Ncm aos parafusos de retenção protético.



Figuras 16 e 17 – fotos da instalação da prótese



Figura 18 – Prótese instalada.

No controle de 1 ano, pode-se notar estabilidade mecânica da prótese e estabilidade biológica dos implantes maxilares.



Figura 19 – Radiografia Panorâmica para controle após 1 ano de instalação da prótese

5. Discussão

A partir da análise dos artigos selecionados para o estudo do relato do caso clinico descrito acima, podemos observar a utilização emergente da Zircônia em reabilitações com próteses fixas de arco completo, apresentando vantagens na confecção dos trabalhos, tais como resultados satisfatórios na estética e na durabilidade das próteses[4,7]. Uma das desvantagens encontradas em relação ao material é a sensibilidade aos ajustes e a falhas da cerâmica de cobertura, porém ainda se considera um tratamento novo com relatos na literatura escassos em relação a taxa de sobrevivências das próteses totais fixas confeccionadas em zircônia. Procedimentos laboratoriais de manuseio da zircônia relacionados a aquecimento e resfriamento mais lentos durante a queima de porcelana em sua confecção, tem se mostrado benéfico na redução estresse e eventual fratura da porcelana de cobertura, buscando minimizar as possíveis falhas relacionadas a esse tipo de desvantagem[7,8,9].

Nos estudos analisados também foram encontrados que a maioria das etapas de confecção das próteses foram através do fluxo digital, podendo observar a rapidez e a fidelidade nas moldagens utilizando *scanners* intraorais, e facilidade para execução aos laboratórios de próteses. Mesmo sendo necessários alguns ajustes durante a confecção, a utilização do fluxo digital tem se demonstrado confiável e eficaz [4,7,8,11]. Segundo Abdulmajeed et al 2016 a confecção das próteses através do método CAD/CAM pode oferecer uma vantagem inerente no reparo ou substituição da prótese fraturada devido a preservação dos arquivos digitais[8].

As próteses confeccionadas em resina acrílica e metal continuam a ser uma escolha popular para reabilitar arcos completos, devido seu longo histórico na literatura, simplicidade e conforto para os profissionais e pacientes na execução, custo reduzido, facilidade de reparação do material[1,2]. No entanto, a alta taxa de complicações protéticas relacionadas a este material, também é bem conhecida pelos dentistas. Na literatura, encontra-se relatos de que próteses confeccionadas em resina acrílica e metal, exigiam reparos e manutenção da resina cinco a seis vezes em um período de 10 anos, representando situações inconvenientes e custos adicionais para o profissional e ao paciente. As maiores taxas de complicações aparecem em alguns pacientes com *cantiléveres* distais extensos, espaço protético limitado ou hábitos parafuncionais [1,5,9,12].

A Zircônia é um material relativamente novo em odontologia, com sua popularidade apenas emergente na última década, assim também como a confecção de prótese totais fixas em zircônia é uma aplicação recente deste material. Nos estudos avaliados, os autores não tentaram analisar a sobrevivência a longo prazo devido a inexistência na literatura onde tais dados iriam estar indisponíveis. Portanto, a maioria dos trabalhos avaliaram apenas a taxa de sobrevivência de curto prazo da zircônia próteses totais fixas, para ajudar a entender o prognóstico clínico deste material em a longo prazo [4,7,8,9].

Segundo Brida et al 2017, nos estudos analisados foram encontradas uma taxa muito baixa de falhas, ou seja, alguma fratura que houve necessidade de

substituição da prótese. Apresentavam lascamento de porcelana de cobertura indicando que isso pode ser um problema com propriedades intrínsecas da própria zircônia escolhida, ou talvez que próteses totais fixas em zircônia possam requerem maior espaço protético para maior espessura de zircônia para resistência suficiente. Esta pode ser alcançado por redução óssea adequada e incorporando prótese gengival para uma estética adequada e as proporções dos dentes. Não houve menção de o uso de um dispositivo oclusal ou de hábitos parafuncional desses pacientes[7].

Tartaglia et al relataram que a no caso de prótese fraturada foi elaborado a substituição de "somente dentição" sem qualquer alteração na porção gengival da prótese, sugerindo que a zircônia utilizada para confecção de próteses completas fixas podem exigir aumento do espaço protético para aumento da espessura de zircônia[13].

A maior parte dos problemas encontrados em próteses confeccionadas em cerâmica é o lascamento das cerâmicas de cobertura, muitas vezes não reconhecidas pelos pacientes, por serem fraturas imperceptíveis. A utilização de um dispositivo oclusal contribuiu na redução do risco de fraturas das porcelanas de cobertura, como relatado por vários autores na literatura. É interessante notar que próteses de zircônia que tiveram revestimento convencional obtiveram maior índice de fraturas, já as próteses confeccionadas com um revestimento mínimo de cerâmica de cobertura ajudaram a reduzir os riscos de lascamento das cerâmicas[7,8,9,13].

Com o uso crescente da zircônia e sua popularidade na confecção das próteses totais fixas, os laboratórios e os fabricantes de produtos odontológicos se adaptam as técnicas e até oferecem garantias das complicações, não apenas a fidelidade do material, mas sim respeitando que haja espaço protético adequado para permitir a espessura indicada da zircônia [5,7,8,9,13]. Assim facilita no reparo de possíveis complicações, reduzindo custos ao profissional e ao paciente, uma vez que são confeccionadas através do fluxo digital, facilitando a resolução através dos arquivos digitais gerados na confecção das próteses.

6. Conclusão

Com base na literatura e análise do caso clinico descrito, concluímos que:

- A zircônia tem se mostrado um material em ascendência na utilização na confecção de prótese fixa de arco total (prótese tipo protocolo).
- Crescente utilização do fluxo digital e resultados favoráveis com próteses confeccionadas através da impressão digital.
- Os estudos elaborados são sobre a taxa de sobrevivência a curto prazo das próteses fixas totais em zircônia, por se tratar de um material emergente para esse tipo de reabilitação, mesmo assim apresentaram uma taxa baixa de falhas.
- Tem sido indicada principalmente em casos de alta exigência estética e espaço interoclusal adequado. Pois o espaço protético reduzido foi associado a todos os tipos de fraturas da zircônia.
- Reparos nas falhas muitas vezes foram solucionados com ajustes e polimento das próteses diretamente na boca do paciente, sem a necessidade de substituição da mesma.
- O uso da zircônia monolítica como cerâmica de cobertura ofereceu resultados promissores, mas devem ser validados em estudos futuros.

7. Referências bibliográficas

1. AMOROSO, Andressa Paschoal. Avaliação da distribuição das tensões em prótese do tipo “All on Four”. Estudo pelo Método dos Elementos Finitos Tridimensionais.2013. Dissertação (Mestrado em Odontologia) – Universidade Estadual Paulista, Faculdade de Odontologia de Araçatuba.

2. BRANEMARK, PI, Hanson BO, Adell R, Breine U, Lindstron J, Hallen O, et al. Osseointegrated implants in the treatment of the edentulous jaw. Experience from a 10-year period. Scand J Plast Reconstr Surg Suppl. 1977; 16(1):1-132.

3. ROCHA, Sicknan S; SOUZA, Dhiogo R; FERNANDES, José M A; GARCIA, Robson R; ZAVANELLI, Ricardo A. Próteses Totais Fixas Tipo Protocolo Bimaxilares. Relato de Caso. Rev Odontol Bras Central 2013;21(60).

4. Passaretti, A; Petroni, G; Miracolo, G; Savoia, V; Perpetuini, A; Cicconetti, A. Metal free, full arch, fixed prosthesis for edentulous mandible rehabilitation on four implants. J Prosthodont Res. 2018 Apr;62(2):264-267. doi: 10.1016/j.jpor.2017.10.002.

5. Vafaei, N; Ferretti, C. A single centre retrospective review of 25 patients treated for full arch edentulism with the All-on-4® concept. S. Afr. dent.j. vol.74 n.6 Johannesburg Jul. 2019. http://dx.doi.org/10.17159/2519-0105/2019/v74no6a1

6. Maló, P; Nobre M A; Lopes, A; Ferro, A; Nunes, M. The All-on-4 concept for full-arch rehabilitation of the edentulous maxillae: A longitudinal study with 5-13 years of follow-up. Clin Implant Dent Relat Res. 2019 Aug;21(4):538-549. doi: 10.1111/cid.12771.

7. Bidra, A; Rungruanganunt, P; Gauthier, M. Clinical outcomes of full arch fixed implantsupported zirconia prostheses: A systematic review. Eur J Oral Implantol 2017;10(Suppl1):35–45.

8. Abdulmajeed, AA; Lim, K G; Närhi, TO; Cooper, LF. Complete-arch implant-supported monolithic zirconia fixed dental prostheses: A systematic review. J Prosthet Dent 2016;115:672-677.

9. Morton, D; Gallucci, G; Lin, WS; Pjetursson, B; Polido, W; Roehling, S; Sailer, I; Aghaloo, T; Albera, H; Bohner, L; Braut, V; Buser, D; Chen, S; Dawson, A; Eckert, S; Gahlert, M; Hamilton, A; Jaffin, R; Jarry, C; Karayazgan, B; Laine, J; Martin, W; Rahman, L; Schlegel, A; Shiota,

M; Stilwell, C; Vorster, C; Zembic, A; Zhou, W. Group 2 ITI Consensus Report: Prosthodontics and implant dentistry. Clin Oral Impl Res. 2018;29(Suppl. 16):215–223.

10. Fernandes, EC; Campos Junior, LC ; Trauth, KGS. Comparação dos sistemas de retenção para overdenture. Rev. Odontol. Univ. Cid. São Paulo 2016; 28(1): 43-9, jan-abr.

11. Pesce,P; Pera, F; Setti, P; Menini, M. Precision and Accuracy of a Digital Impression Scanner in Full-Arch Implant Rehabilitation. Int J Prosthodont Mar/Apr 2018;31(2):171-175. doi: 10.11607/ijp.5535.11.

12. Torcato, LB; Zuim, PRJ; Brandini, DA; Falcón-Antenucci RM. Relação entre bruxismo e próteses sobre implantes. RGO, Rev. Gaúch. Odontol. vol.62 no.4 Campinas Oct./Dec. 2014 https://doi.org/10.1590/1981-86372014000400032658.

13. Tartaglia GM, Maiorana C, Gallo M, Codari M, Sforza C. Implant Supported Immediately Loaded Full-Arch Rehabilitations: Comparison of Resin and Zirconia Clinical Outcomes in a 5-Year Retrospective Follow-Up Study. Implant Dent 2016;25: 74–82.