FACULDADE SETE LAGOAS - FACSETE
CURSO DE ESPECIALIZAÇÃO EM ORTODONTIA

GLENDA SANTOS SILVA

TRATAMENTO DA CLASSE III COM O USO DE MINIPLACAS: RETRAÇÃO EM BLOCO – RELATO DE CASO

SALVADOR
2024

GLENDA SANTOS SILVA

TRATAMENTO DA CLASSE III COM O USO DE MINIPLACAS: RETRAÇÃO EM BLOCO – RELATO DE CASO

Trabalho apresentado ao curso de Especialização em Ortodontia da Faculdade Sete Lagoas, como requisito parcial para obtenção do título de Especialista em Ortodontia.
Orientador: Dr. Antônio Carlos de Lacerda França.

SALVADOR
2024

S586t

Silva, Glenda

Tratamento da Classe III com o uso de miniplacas:retração em bloco- relato de caso/ Glenda Silva- 2024.

27 f.;il.;color
Orientador: Antônio Carlos de Lacerda França
Artigo (especialização em Ortodontia)- Faculdade Sete Lagoas, Salvador, 2024.

1. Má oclusão de Angle classe III. 2. Procedimentos de ancoragem ortodôntica. 3. Parafusos Òsseos.

I. Título. II. Antônio Carlos de Lacerda França

CDD: 610.631

FACULDADE SETE LAGOAS - FACSETE

Monografia intitulada “Tratamento da Classe III com o Uso de Miniplacas: Retração em Bloco – Relato de Caso” de autoria da aluna Glenda Santos Silva, aprovada pela banca examinadora constituída pelos seguintes professores:

_____

Antônio Carlos de Lacerda França – Faculdade Sete Lagoas – Orientador

Valba Luz de Augusto Oliveira – Faculdade Sete Lagoas – Professora

Paulo Roberto Pagano– Faculdade Sete Lagoas – Professor

19 de setembro de 2023

SALVADOR

2024

AGRADECIMENTOS

A Deus, sem Ele nada seria possível, me deu forças, saúde e amor para concluir o meu sonho.

Aos meus pais, irmãos, avós e tias, obrigada por serem o meu porto seguro.

Ao meu esposo, por me incentivar a ser sempre melhor. Agradeço também a sua família, que esteve sempre ao meu lado.

Ao meu orientador Prof França e a Prof Valba, por todo conhecimento, experiência, acolhimento, sorrisos e amizade durante esses três anos. Levarei vocês sempre em meu coração.

Aos meus colegas de turma e funcionárias do CENO, foi maravilhoso dividir esse sonho com vocês.

Aos meus pacientes, por confiarem em mim.

Ás amizades que conquistei no trabalho que foram fundamentais para que isso fosse possível.

RESUMO

A má oclusão de Classe III é caracterizada pela mesioclusão; De acordo com estudos, a sua prevalência na população é de 5% em pacientes Caucasianos, 9 % a 19 % em Asiáticos e no Brasil 3%, podendo variar em diferentes tipos de raças. O tratamento da classe III pode ser ortopédico, ortodôntico ou ortodôntico cirúrgico. Sendo assim, este trabalho tem por objetivo relatar o caso clínico de um paciente padrão I, classe III dentária, no seu estágio final de crescimento. Por conseguinte, o tratamento consistiu em uma mecânica moderna com a instalação das miniplacas extra-alveolares em região posterior de mandíbula bilateralmente, assim como, retração em bloco inferior e a projeção da arcada superior através de alças de projeção. Logo, pôde-se concluir que o tratamento da classe III é uma guerra onde temos que vencer várias etapas, sendo imprescindível o diagnóstico e tratamento precoce dessa má oclusão para que obtenhamos um prognóstico favorável. Em suma, os resultados foram positivos, obteve o trespasse corrigido e ocorreu a camuflagem da classe III dentária.

DESCRITORES: Má Oclusão de Angle Classe III. Procedimentos de Ancoragem Ortodôntica. Parafusos Ósseos.

ABSTRACT

Class III malocclusion is characterized by mesiocclusion; According to studies, its prevalence in the population is 5% in Caucasian patients, 9% to 19% in Asians and 3% in Brazil, and may vary among different types of races. Class III treatment can be orthopedic, orthodontic or surgical orthodontic. Therefore, this work aims to report the clinical case of a standard I patient, dental class III, in his final stage of growth. Therefore, the treatment consisted of modern mechanics with the installation of extra-alveolar miniplates in the posterior region of the mandible bilaterally, as well as lower block retraction and projection of the upper arch through projection loops. Therefore, it was concluded that the treatment of class III is a war in which we have to overcome several stages, making early diagnosis and treatment of this malocclusion essential to obtain a favorable prognosis. In short, the results were positive, the overjet was corrected and dental class III was camouflaged.

DESCRIPTORES: Angle Class III malocclusion. Bone Screw. Orthodontic Appliances Fixed.

SUMÁRIO

1 INTRODUÇÃO 9
2 RELATO DE CASO 11
3 DISCUSSÃO 24
3 CONSIDERAÇÕES FINAIS 26
REFERÊNCIAS 26

1 INTRODUÇÃO

A má oclusão tem como etiologia multifatorial e associada a fatores genéticos, hereditários e ambientais. Dentre os fatores ambientais temos hábitos deletérios, que podem surgir na infância, como: chupeta e dedo; doenças sistêmicas; traumatismos; má nutrição; fatores socioeconômicos ou culturais, entre outros. Ela afeta a mastigação, a fonação e deglutição, assim como, altera a estética da face, trazendo danos ao convívio social do indivíduo. (DA CUNHA et al. 2022).

Em princípio, Angle em 1989 classificou as más oclusões, sendo a sua classificação a mais utilizada entre os profissionais da odontologia, dividindo-se em três classes: Classe I; Classe II, Classe III. (DA CUNHA et al. 2022).

A má oclusão de Classe III é caracterizada pela mesioclusão, desse modo, o primeiro molar inferior oclui mesialmente em relação ao primeiro molar superior, podendo apresentar desde um alinhamento, como um apinhamento severo. (DA CUNHA et al. 2022). Como resultado, os indivíduos que apresentam essa má oclusão possuem como características: a sobremordida, sobressalência, mordida cruzada, perfil de reto a concâvo. (ALMEIDA et al. 2016).

Por conseguinte, a Classe III divide-se também em: dentária, esquelética ou funcional. A classe III dentária e esquelética refere-se a alterações no desenvolvimento do complexo maxilomandibular. Já, quando esta má oclusão é funcional, o problema é dentário decorrente de um contato prematuro que desvia a mandíbula incorretamente para frente. (BELO, 2018).

De acordo com estudos, a prevalência da má oclusão de classe III na população é de 5% em pacientes Caucasianos, e 9% a 19 % em Asiáticos, no Brasil 3%, podendo variar em diferentes tipos de raças. Vale ressaltar também que, essa má oclusão pode ocorrer devido à prognatismo mandibular, retrognatismo maxilar, retrusão ou protrusão dentária e/ou pela combinação de ambas as arcadas, comprometendo o complexo craniofacial como um todo. Embora a deficiência maxilar seja mais prevalente na classe III. (RODRIGUEZ DE GUZMAN-BARRERA et al. 2017) (PRESTES et al. 2018); (ALMEIDA et al. 2016) (URSI E MATIAS, 2017).

Por certo, a idade e a fase de crescimento do indivíduo é de suma importância no tratamento da classe III. Sendo assim, em pacientes jovens, os aparelhos ortopédicos tem como função minimizar as necessidades terapêuticas que irão surgir na arcada dentária permanente e melhorar a relação ântero-posterior entre a mandíbula e a maxila. (RODRIGUEZ DE GUZMAN-BARRERA et al. 2017).

No entanto, se o crescimento não for favorável, na fase adulta, o tratamento pode ser mais invasivo, associando o tratamento ortodôntico com a cirurgia ortognática, que irá reposicionar a maxila e/ou mandíbula. Porém, em casos menos severos, de uma classe III leve a moderada, pode realizar apenas a camuflagem ortodôntica ou o tratamento ortodôntico convencional através de extrações dentárias, uso de elásticos intermaxilares ou com a utilização de dispositivos de ancoragem temporários (DATs) – mini-implantes e miniplacas de titânio. (RODRIGUEZ DE GUZMAN-BARRERA et al. 2017); (PRESTES et al. 2018).

Os DATs apresentam resultados mais expressivos que a Ortodontia tradicional pois não dependem da cooperação do paciente e aplicam forças, que em alguns casos, não eram atingíveis. Desse modo, os DATs tratam os casos mais complexos de classe III com um prognóstico satisfatório. Entre eles, se destacam as miniplacas que são um ótimo método de ancoragem para os pacientes que relutam em se submeter á cirurgia ortognática e que, certamente são aptos a camuflagem ortodôntica, levando em consideração: a condição da face, os custos biológicos, padrão de crescimento, a severidade da discrepância, a queixa principal e as expectativas do paciente quanto ao tratamento, a condição dentária, periodontal e a presença ou não de crescimento. (BELO, 2018); (URSI E MATIAS, 2017); (Almeida et al. 2016); (ZÉTOLA et al. 2005); (RODRIGUEZ DE GUZMAN-BARRERA et al. 2017) (PRESTES et al. 2018).

Por certo, este trabalho tem por objetivo apresentar o caso clínico de um paciente padrão I, classe III dentária, no seu estágio final de crescimento, em que as miniplacas foram utilizadas no tratamento associadas às extrações dos 3º molares.

2 RELATO DE CASO

Paciente L.G.L., gênero masculino, 18 anos de idade, melanoderma, procurou por tratamento ortodôntico na clínica odontológica do Curso de Especialização em Ortodontia do Centro de Estudos Odontológicos (CENO), apresentando uma má oclusão de classe III.

Na anamnese o paciente relatou ter realizado tratamento precoce no CENO, onde realizou uma protração maxilar na sua infância. Entretanto, sua mandíbula continuou se desenvolvendo de forma desfavorável, tornando sua mordida em topo, assim, foi necessária uma nova fase de tratamento devido a sua recidiva. Vale ressaltar que, o componente genético está associado à etiologia da sua má oclusão, visto que o paciente salientou na sua história médica que o seu avô tem as mesmas características da classe III. O que justificou a segunda etapa de tratamento.

- Exame Extraoral:

Ao exame extraoral, o paciente apresentava perfil reto e a dificuldade de selamento labial. Em visão frontal havia a presença de um discreto desvio mandibular para o lado direito e uma ligeira assimetria facial. (Figura 1).

.



Fig. 1(A-C)- Fotografias faciais iniciais. A) Frontal. B)Sorrindo. C)Lateral direito.

- Exame Intraoral:

O exame intraoral indicou a presença de aparelho ortodôntico, miniplacas instaladas em região de mandíbula bilateralmente, a necessidade de restaurações e a presença de todos os dentes permanentes. A linha média superior e inferior estavam desviadas em relação à linha média facial. Presença de mordida em topo. Além disso, no sentido ântero-posterior, verificou-se relação de molar de Classe III de Angle. (Figura 2).

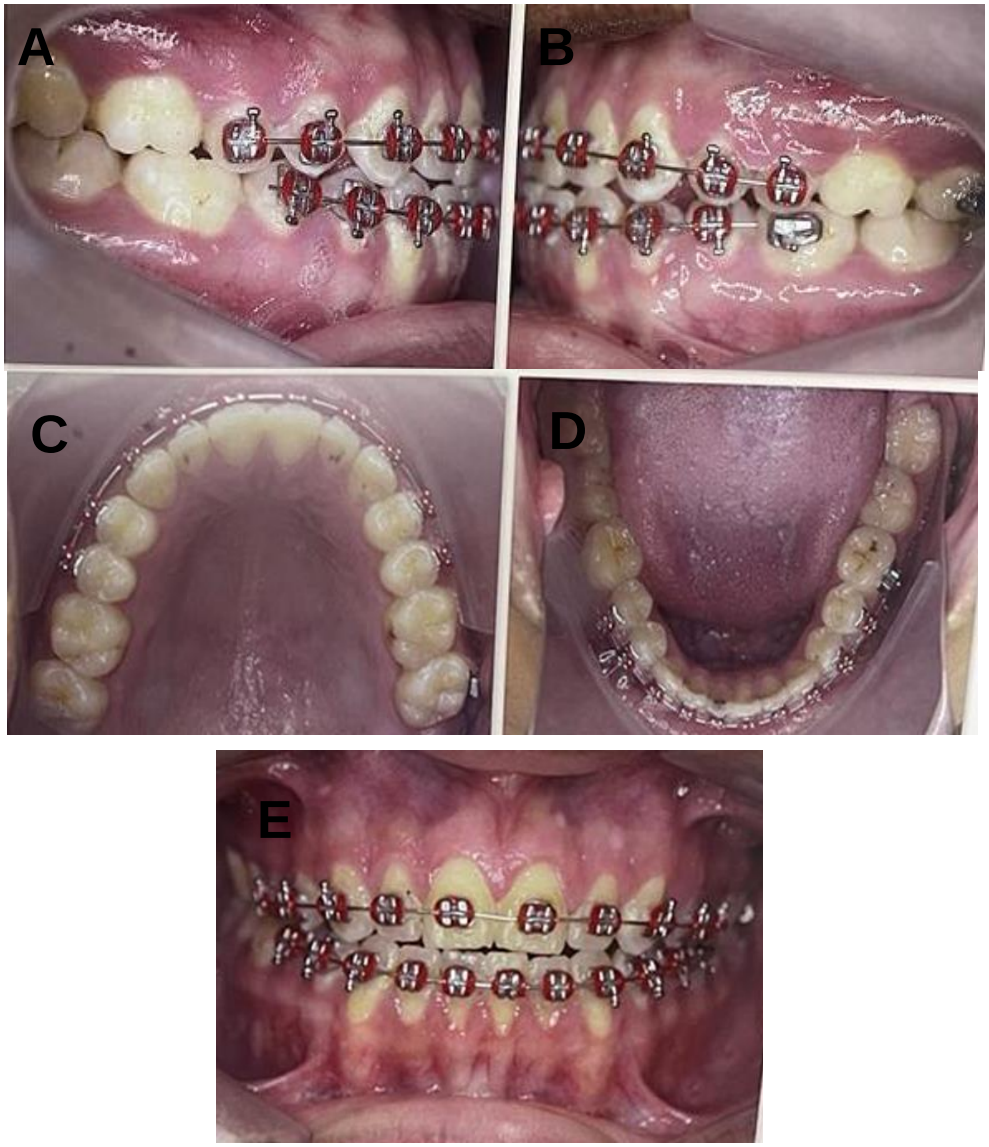

Fig. 2(A-E)- Fotografias intraorais. **A)** Lado direito. **B)** Lado Esquerdo.**C)** Arco Superior. D) Arco inferior. **E)** Vista frontal.

- Exames de imagem/ imaginologia:

Ao avaliar a radiografia panorâmica, observou-se a presença de todas as unidades dentárias, a presença do aparelho ortodôntico fixo, além do planejamento cirúrgico das miniplacas ortodônticas. (Figura 3).

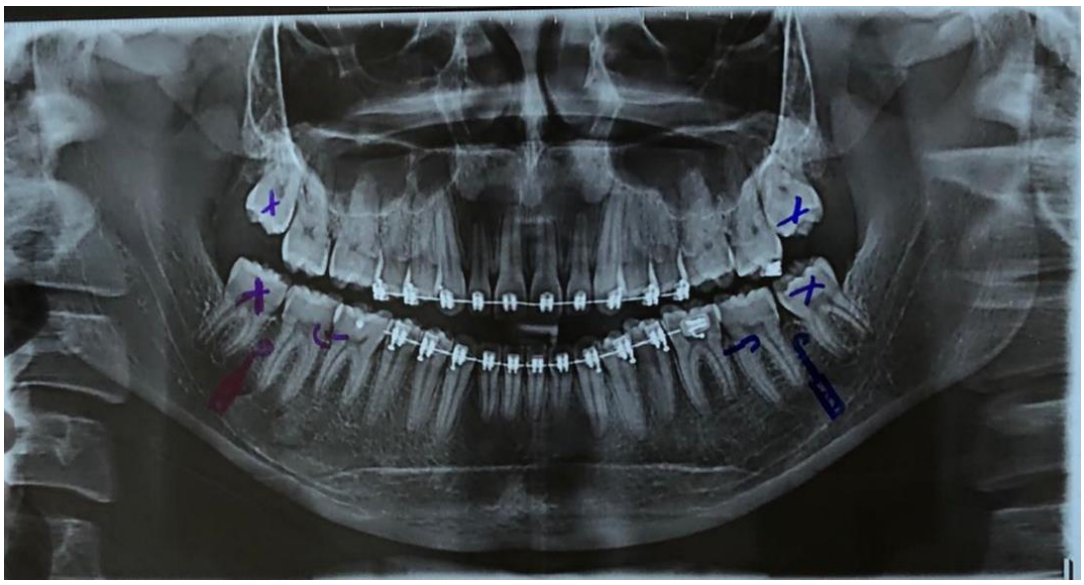

Fig. 3- Radiografia panorâmica inicial.

Por meio da telerradiografia, a cefalometria ratificou o que observamos na análise da face, que a maxila está protruída, a mandíbula protruída e as duas bem relacionadas entre si. (Figuras 4 e 5).



Fig. 4 - Traçado cefalométrico computadorizado.



Fig. 5 – Teleradiografia lateral.

Quanto ao aspecto dentário, os incisivos inferiores estão protruídos e vestibularizados, e os incisivos superiores estão bem posicionados, o que justifica a mordida topo anterior e a protrusão dentária.

Os valores cefalometricos padrão CENO revelaram um valor de SNA de 86.36 °; SNB de 85.15°; ANB 1.20º. O Ena-Me está dentro do padrão, o que demonstra não ter problema em altura facial. Assim como, não apresenta problemas esqueléticos verticais, classificando-o em classe I esquelética. (Tabela).

Quadro 1- Análise cefalométrica pré-tratamento.

Variáveis	Norma	Pré-Tratamento
SNA	**82 gr**	86.36 gr
SNB	**80 gr**	85.15 gr
ANB	**3 gr**	1.20 gr
A-N Perp	**1.10 mm**	7.16 mm
Pog-N Perp	**0.30 mm**	15.73 mm
Ena-Me	**74.60 mm**	74.98 mm
1.NB	**25.00 gr**	29.94 gr
1-NB	**4.00 mm**	6.49 mm
1.NA	**22.00 gr**	22.13 gr
1-NA	**4.00 mm**	4.89 mm

- Diagnóstico:

Paciente Classe III, Padrão I, com mordida topo anterior e selamento labial forçado.

- Fases anteriores do tratamento:

O tratamento em sua infância preconizou a correção transversal da maxila pelo expansor tipo Hyrax, e em seguida utilizou-se da máscara facial de Petit para a correção da discrepância ântero-posterior entre as bases apicais. Por conseguinte, utilizou-se o aparelho tipo Frankel como contenção. Em um segundo momento, iniciou-se o uso do aparelho fixo convencional com a junção do myobrace tipo B. (Figura 6).



Fig. 6- Aparelhos utilizados durante sua infância.

Em virtude, quanto ao aspecto esquelético foi um sucesso, o paciente deixou de ser padrão III para o padrão I, entretanto, teve recidiva da classe III no aspecto dentário, sendo assim, a opção de cirurgia ortognática foi descartada.

Como conseguinte, o tratamento atual foi realizado em uma nova fase da sua vida, quando ele é adulto-jovem, onde o crescimento está finalizado, não tendo mais risco de ter recidiva esquelética. Logo, como resultado o tratamento precoce foi imprescindível.

- Opções de Tratamento:

No cenário atual, a face do paciente encontra-se harmônica, sendo necessário tratar apenas a classe III dentária.

Como opção do tratamento ortodôntico da classe III desse presente caso, temos:

1. Extração de pré-molares inferiores e após retração com mini-implantes ou miniplacas ortodônticas.
2. Extração de 3º molares e a distalização em bloco inferior com o uso de mini-implantes ou das miniplacas ortodônticas.

- Plano de Tratamento:

Frente à classe III dentária, ao paciente optar pela segunda opção, iniciou-se a segunda fase do tratamento com o planejamento da cirurgia com a bucomaxilofacial para instalação das miniplacas na região posterior mandibular e em sequência a exodontia dos 3º molares. Após, foi realizado o tratamento ortodôntico com retração em bloco inferior e projeção da arcada superior através de alças de projeção para obter overjet e trespasse positivo.

- Evolução do Tratamento:

Inicialmente, o paciente foi encaminhado para o cirurgião bucomaxilofacial onde foi realizada a exodontia dos 3º molares, como também, para a especialidade dentística para efetuar restaurações e o controle preventivo da saúde bucal.

Em sequência, foi realizado a colagem dos acessórios, o aparelho utilizado foi o Straight-Wire com canaleta 0,022” prescrição Roth 9º (MORELLI). A partir daí deu-se a sequência ao nivelamento e alinhamento com arcos 0,016x0,025” termoativado superior e após o 0,018x0,025” de aço inoxidável no arco inferior. (Figura 7).

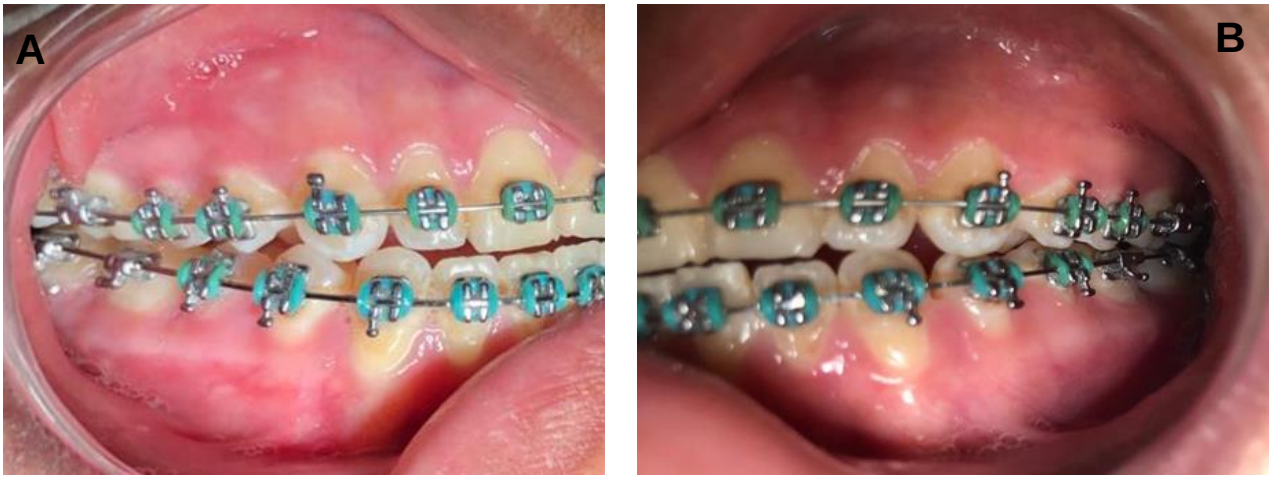



Fig. 7(A-C)- Fotografias intraorais.**A)-** Lado direito. **B)-** Lado esquerdo. **(C)-** Vista frontal.

No mês seguinte, utilizamos o arco de aço 0,018” superior e mantivemos o inferior, assim como, foram instalados ganchos gurins extra longos rosqueados próximo ao centro de resistência previamente adaptados na região distal dos caninos inferiores direito e esquerdo. Como módulo de força, foram utilizadas molas fechadas de NiTi de 7 mm calibradas para 250 grama/força e amarrilho 0,010” conectando a miniplaca ortodôntica com o gancho dos gurins, começamos então a retração em bloco do arco inferior para obtenção de overjet positivo. (Figura 8).





Fig. 8 (A-B)- Fotografias intraorais. **(A-** Vista frontal, inicio da retração em bloco inferior. **B)-** Vista direita, miniplaca extralveolar com mola de niti e gancho de gurin.

No processo de retração, mantivemos a mecânica inferior e iniciou-se a ativação do arco superior com a utilização dos arcos de protrusão ômega longo para projeção dos incisivos superiores para obter overjet positivo. O ômega longo foi realizado nos arcos 0,016”, 0,018” e 0,020” de aço inoxidável, durando 06 meses. (Figura 9).



Fig. 9- Vista direita, ômega longo confeccionado no arco de aço 0,016.

Após obter o resultado esperado no arco inferior, concluímos a retração inferior com 05 meses, removemos a Mola fechada de NiTi e estabilizamos com

amarrilho da miniplaca ao gurin. No arco superior após o ganho de ovejert e trespasse, surgiram diastemas, sendo assim, iniciou-se a correção da linha média e fechamento dos espaços, não perdendo o resultado obtido. (Figura 10).



Fig. 10- Vista direita, conclusão da retração inferior.

Nessa sequência, houve a quebra de alguns braquetes por falta de cuidado do paciente, sendo necessário a troca, e o acompanhamento da miniplaca ortodôntica com o fio de amarrilho, pois o mesmo, poderia incomodar ou ferir a mucosa gengival do paciente.

Após remoção dos arcos de protrusão seguimos com a sequência de arcos superiores 0,016x0,022” e 0,017x0,025”. No arco 0,017x0,025” foram usados elástico em cadeia tamanho médio para fechamento dos diastemas e correção da linha média e para o melhor encaixe da chave de canino do lado esquerdo. (Figura 11).



Fig. 11- Vista frontal, arco 0,017x025 e elástico em cadeia médio.

Atualmente, o paciente encontra-se em chave I lado direto, do lado esquerdo encontra-se finalizando esse processo com o auxílio de mola de NiTi aberta, elástico classe III médio 3/16 para encaixar o canino em chave I e do lado direito elástico classe I médio 3/16. Posteriormente, será realizado acréscimos em resina composta nos incisivos superiores para otimizar e assegurar o resultado da camuflagem dentária. (Figura 12).







-

Fig. 12 (A-C)- Fotografias intraoraisLateral direita, elástico 3/16 médio em classe I de canino. **A)-** Lateral direita, elástico 3/16 médio em classe I de canino. **B)-** Lateral esquerda, elástico 3/16 médio em classe III de canino. **C)-** Vista frontal, fase de finalização do tratamento.

- Resultados:

Correção da classe dentária, presença de trespasse positivo, quanto ao aspecto facial, paciente se encontra com face harmônica, como também a presença de selamento labial. (Figura 13). Como efeito adverso, foi possível notar o arredondamento das raízes dos incisivos superiores. (Figura 14).

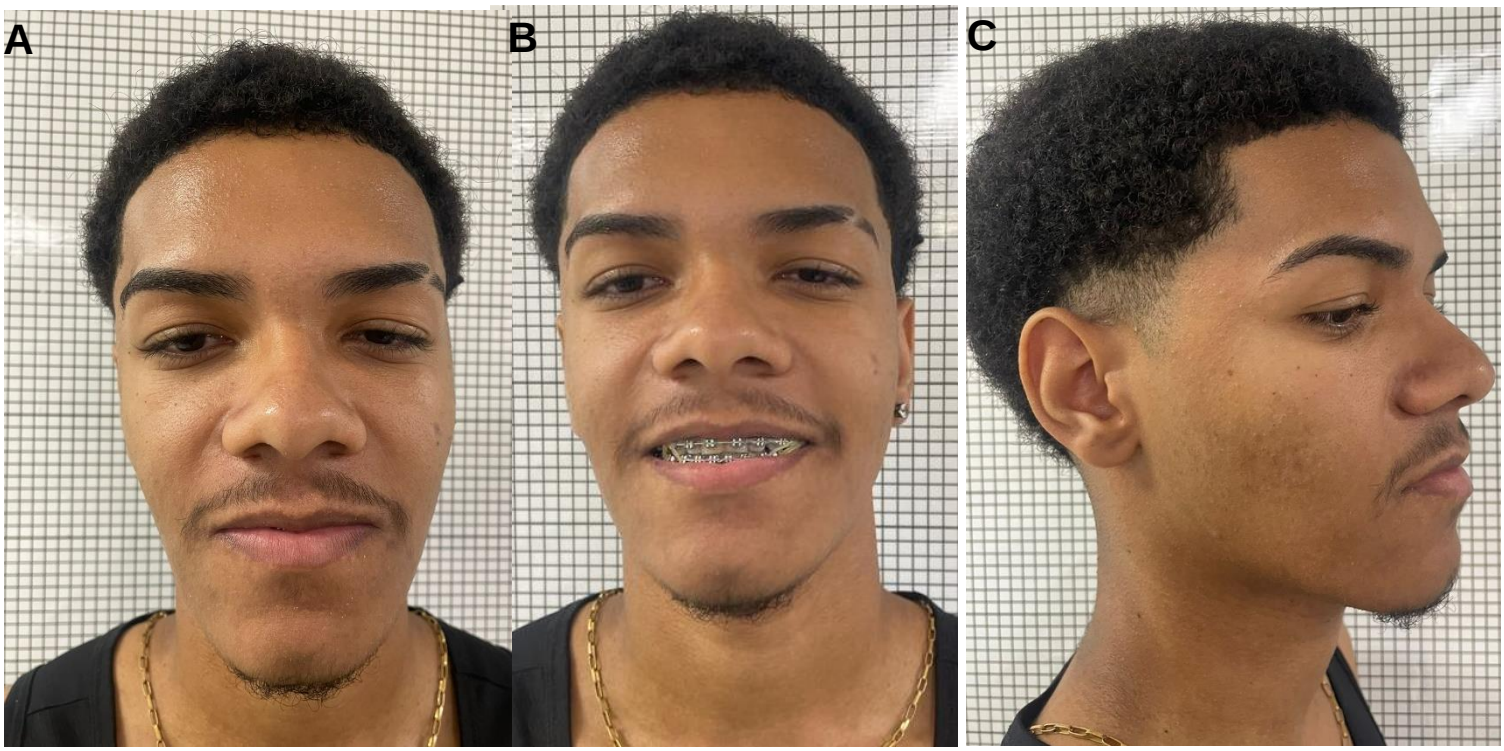

Fig. 13 (A-C)- Fotografias faciais na fase de finalização.A) Frontal. B)Sorrindo. C) Lateral direita



Fig. 14 – Radiografia panorâmica final.

3 DISCUSSÃO

O presente caso clínico relatou um tratamento compensatório de classe III. A classe III de Angle é caracterizada a má oclusão mais complexa devido ao comprometimento estético e o prognóstico desfavorável, sendo assim requer dos profissionais um correto diagnóstico e tratamento. (URSI E MATIAS, 2017).

Por consequência, a má oclusão classe III tem o seu momento ideal de tratamento que se inicia durante a infância, onde é possível alcançar melhores relações esqueléticas com os aparelhos ortopédicos na dentição decídua, tendo bons resultados no tratamento do prognatismo mandibular, dento esqueléticos e funcionais. As modificações oclusais acontecem de maneira satisfatória, mas principalmente as alterações ortopédicas que produzem resultados positivos na face do indivíduo que iniciou o tratamento em uma idade bastante jovem. (GALLÃO et al., 2013).

O tratamento da classe III em duas etapas, com o uso dos aparelhos ortopédicos e em sequência a colagem de aparelho fixo convencional favorece a estética do sorriso e harmonia da face. E quando se é tratado pós-pico de crescimento, é possível minimizar a discrepância anteroposterior inicial. Além disso, o tratamento da classe III em duas fases com a protração maxilar vem se destacando na última década com seus resultados favoráveis (DE CASTRO et al., 2015). Corroborando com isto, o paciente em estudo, realizou seu tratamento precoce onde foi possível corrigir o padrão, tendo recidiva apenas no aspecto dentário, onde foi necessário a segunda fase do tratamento ortodôntico com aparelho fixo associado a retração da arcada inferior através de dispositivo de ancoragem esquelética.

Para a correção da classe III dentária, seguiu-se o protocolo de Chang et al. (2011) que diz que a força ideal para retração da arcada dentária inferior deve ser de 200 a 400 gramas, assim como, deve-se respeitar os seguintes parâmetros: extração prévia obrigatória dos terceiros molares inferiores e a análise da quantidade de osso retromolar na distal dos segundos molares. É possível encontrar na literatura autores que utilizaram o mesmo protocolo de retração do arco inferior, mas, utilizaram principalmente mini-implantes posicionados na região dos molares inferiores (bucal shelf). (URSI E MATIAS, 2017).

Os mini-implantes são inferiores quando comparados às miniplacas, pois estas realizam uma ancoragem absoluta e são inovadoras no mercado odontológico. Bem como, as miniplacas são menos invasivas e mais acessíveis financeiramente quando comparadas a cirurgia ortognática, por isso, foi o método de ancoragem de escolha. (PRESTES et al. 2018); (ALMEIDA et al. 2016). Sob o mesmo ponto de vista, Barbeiro, Gabriel Salles (2018), ao utilizar os mini-implantes no seu tratamento de classe III, com 8 meses de retração, o mesmo foi perdido. Logo, no presente caso, tal situação não aconteceu, as miniplacas permitiram um maior controle de forças em magnitude e direção, acompanhando alta taxa de sucesso na sua instalação, que é em média de 92,7%. (PRESTES et al. 2018).

Em relação ao uso de elásticos no tratamento da má oclusão da classe III, diferentes terapêuticas podem ser utilizadas, que vão desde o uso de elásticos intermaxilares até os elásticos em cadeia, (Almeida MR, Almeida RR, Chang C, (2016) alcançaram o sucesso no tratamento ortodôntico de classe III. O que ratifica o uso de elásticos no nosso caso com módulo de controle vertical e fechamento de espaços. Como o paciente continua em tratamento ortodôntico fixo, com a correção de pequenos detalhes, os elásticos ainda continuam ajudando na finalização.

3 CONSIDERAÇÕES FINAIS

Considerando o caso descrito, pode-se concluir que a mecânica com as miniplacas extra alveolares foi um sucesso para o tratamento, foi um protocolo confiável de ancoragem esquelética, apesar de ainda ser pouco utilizada na literatura devido ao seu custo, merecendo um maior destaque e pesquisas ao seu respeito. Por fim, os resultados obtidos foram positivos, houve a correção da classe dentária e do trespasse positivo. Além disso, o tratamento precoce foi fundamental pois vencemos mais uma das etapas dessa guerra que é a má oclusão da classe III.

REFERÊNCIAS

1. ALMEIDA, M. R.; ALMEIDA, R. R.; CHANG, Chris. Biomecânica do tratamento compensatório da má oclusão de Classe III utilizando ancoragem esquelética extra-alveolar. Rev Clín Ortod Dental Press, v. 15, n. 2, p. 74-86, 2016.

2. BELO, Tamiris Pereira. Tratamento compensatório da classe III. FACULDADE DE TECNOLOGIA DE SETE LAGOAS–FACSETE ESPECIALIZAÇÃO EM ORTODONTIA.

3. BRAMANTE, Fausto Silva. Artigo intitulado" Tratamento da má oclusão de Classe III com mordida aberta utilizando mini-implante no" buccal shelf" como ancoragem" de autoria do. 2018.

4. CHUNG, Kyu-Rhim et al. Orthodontic miniplate with tube as an efficient tool for borderline cases. American journal of orthodontics and dentofacial orthopedics, v. 139, n. 4, p. 551-562, 2011.

5. CHUNG, Kyurhim; KIM, Seong-Hun; KOOK, Yoonah. C-orthodontic microimplant for distalization of mandibular dentition in Class III correction. The Angle Orthodontist, v. 75, n. 1, p. 119-128, 2005.

6. DA CUNHA, Leticia Camila Eugenio FLORES; DA COSTA VINHA, Thais; BUENO, Silvia Messias. A IMPORTÂNCIA DA ORTODONTIA NO TRATAMENTO DE MALOCLUSÕES. Revista Científica Unilago, v. 1, n. 1, 2022.

7. DE CASTRO, Leonardo Graboski et al. Efeitos do tratamento em duas fases da Classe III no paciente pós-pico de crescimento. 2015.

8. DILIO, Rogério Cássio et al. Tratamento compensatório da má oclusão de classe III. Revisão de literatura. Archives of Health Investigation, v. 3, n. 3, 2014.

9. GALLÃO, Simone et al. Diagnóstico e tratamento precoce da Classe III: relato de caso clínico. J Health Sci Inst, v. 31, n. 1, p. 104-8, 2013.

10. MALUF, Renata Germano Gomes Ferreira. TRATAMENTO DE MÁ OCLUSÃO DE CLASSE III EM ADOLESCENTE: RELATO DE CASO CLÍNICO. Revista Odontológica do Hospital de Aeronáutica de Canoas, v. 1, n. 001, p. 8-14, 2019.

11. PRESTES, Maria Cecilia de Souza et al. Tratamento da má oclusão de Classe III com o uso de miniplacas como dispositivo de ancoragem. Ortho Sci., Orthod. sci. pract, p. 75-84, 2018.

12. RIBEIRO, Joana Catarina Conde. Camuflagem Ortodôntica de Classe III: Caso Clínico. 2019.

13. RODRIGUEZ DE GUZMAN-BARRERA, Jorge et al. Effectiveness of interceptive treatment of class III malocclusions with skeletal anchorage: a systematic review and meta-analysis. PLoS One, v. 12, n. 3, p. e0173875, 2017.

14. URSI, Weber José da Silva; MATIAS, Murilo. Opções de tratamento ortodôntico compensatório da classe III sem exodontias de premolares. Ortho Sci., Orthod. sci. pract, p. 156-173, 2017.

15. ZÉTOLA, André Luiz; MICHAELIS, Guilherme; MOREIRA, Francielli Miquelini. Mini-placa como ancoragem ortodôntica: relato de caso. Revista Dental Press de Ortodontia e Ortopedia Facial, v. 10, p. 97-105, 2005.