FACULDADE DE TECNOLOGIA DE SETE LAGOAS

NIVIA MARIA DA SILVA FONSECA VIEIRA

PROTESE SOBRE IMPLANTE PARAFUSADA: RELATO DE CASO CLÍNICO

RECIFE

2016

NIVIA MARIA DA SILVA FONSECA VIEIRA

PROTESE SOBRE IMPLANTE PARAFUSADA: RELATO DE CASO CLÍNICO

Artigo apresentado ao curso de especialização da Faculdade de Tecnologia de Sete Lagoas (FACSETE) como requisito parcial para conclusão do Curso de Especialização em Prótese Dentária.

Orientador: Prof. Doutor Cássio de Barros Pontes

RECIFE

2016

FACULDADE DE TECNOLOGIA SETE LAGOAS

Artigo intitulado “Prótese sobre implante parafusada: Relato de caso clínico” de autoria da aluna Nívia Maria da Silva Fonseca Vieira, aprovado pela banca examinadora constituída pelos seguintes professores:



Recife, 05 de março de 2016

PRÓTESE SOBRE IMPLANTE PARAFUSADA: RELATO DE CASO CLÍNICO

Prof. Doutor Cássio de Barros Pontes[1]

Nivia Maria da Silva Fonseca Vieira [2]

1- Mestre e Doutor em Reabilitação Oral pela FORP - USP

2- Aluno do curso de Especialização em Prótese Dentária pela Faculdade de Tecnologia de Sete Lagoas

Resumo

O grande desafio da Odontologia ao longo do tempo tem sido o de restituir ao paciente mutilado oral a função, a fonética, o conforto e a saúde do sistema estomatognático. Na Odontologia tradicional, quanto mais edêntulo for o paciente, mais difícil será alcançar plenamente esse objetivo. A implantologia, a partir da técnica de osseointegração, veio suprir essa lacuna na Odontologia, tornando-se uma alternativa terapêutica importante nas últimas décadas. Os sistemas de implantes, disponíveis atualmente no mercado, oferecem diferentes conexões entre restaurações protéticas e implantes. No entanto, historicamente, as próteses implantossuportadas são confeccionadas com perfuração oclusal para retenção por meio de parafusamento. Estas próteses foram estabelecidas no protocolo de Brånemark com a utilização de cinco ou seis implantes na região anterior da mandíbula. Além das próteses retidas por parafusos há a opção de próteses cimentadas. É conveniente afirmar que tanto a prótese cimentada quanto a parafusada podem ser corretamente utilizadas de acordo com a situação clinica apresentada. Portanto a escolha sobre a sua indicação vai depender do conhecimento e preferência do profissional. Este trabalho tem como finalidade relatar um caso clinico de prótese parafusada sobre implantes.

Palavras chave: Prótese sobre implante, prótese parafusada, reabilitação bucal

Abstract

The great challenge of Dentistry over time has been to restore to the oral mutilated patient the function, phonetics, comfort and health of the stomatognathic system. In traditional dentistry, the more edentulous the patient is, the harder it will be to achieve this goal fully.

The Implantology, based on the technique of osseointegration, has bridged this gap in dentistry, becoming an important therapeutic alternative in the last decades. The

implant systems, currently available in the market, offer different connections between prosthetic restorations and implants. However, historically, implant-supported prostheses are made with occlusal perforation for retention by means of screwing. These prostheses were established in the Brånemark protocol with the use of five or six implants in the anterior region of the mandible. In addition to the prostheses retained by screws, there is the option of cemented prostheses. It is convenient to state that both the cemented and screwed prosthesis can be correctly used according to the clinical situation presented. Therefore, the choice about your appointment will depend on the professional's knowledge and preference. This paper aims to report a clinical case of screwed prosthesis on implants.
Keywords: Implant prosthesis, screw prosthesis, oral rehabilitation

Introdução

O grande desafio da Odontologia ao longo do tempo tem sido o de restituir ao paciente mutilado oral a função, a fonética, o conforto e a saúde do sistema estomatognático. Na Odontologia tradicional, quanto mais edêntulo for o paciente, mais difícil será alcançar plenamente esse objetivo. A implantologia, a partir da técnica de osseointegração, veio suprir essa lacuna na Odontologia, tornando-se uma alternativa terapêutica importante nas últimas décadas[1].

Os implantes, diferentemente dos dentes naturais, não apresentam ligamento periodontal nem gengiva inserida, nos implantes encontramos mucosa e assim, qualquer tensão gerada é transmitida diretamente para o tecido ósseo[2,3]. Há relação íntima entre uma adequada distribuição de forças, os componentes dos implantes e o ajuste na interface que é proporcionado pela estrutura da prótese. Qualquer desajuste da prótese acarretará maior dissipação de força para os componentes protéticos, implante e osso subjacente[3].

O objetivo do tratamento restaurador, através de implantes osseointegráveis, é o de preservar a integridade das estruturas nobres intrabucais além de recuperar a estética e a funcionalidade do sistema estomatognático de acordo com a satisfação

objetiva e subjetiva do paciente tratado. Esses objetivos só poderão ser alcançados através de um planejamento multidisciplinar antes da colocação do implante, ou seja, existe a necessidade de se ampliar a visão técnica, vislumbrando o resultado final do tratamento reabilitador através de um planejamento prévio. Da mesma forma, a apresentação da proposta de tratamento ao paciente também proporcionará a este o bem-estar psicológico[4,5].

As expectativas do paciente quanto aos seus anseios e reais necessidades devem ser dimensionadas pelo profissional, informando as alternativas de tratamento que poderão ser realizadas e a importância da sua proservação. Dentro deste contexto, não seria descabido afirmar que, embora a implantodontia seja estabelecida como a " terceira dentição", os pacientes que são submetidos atualmente a este tipo de tratamento ainda necessitam da conscientização quanto à sua preservação, que envolve os cuidados diários de higiene oral e visitas periódicas ao profissional[1].

Dentro do planejamento, em primeira análise, deverá ser verificada a disposição biológica do caso, seja de ordem geral ou localizada como também as de ordem social e econômica que deverão ser consideradas e correlacionadas[1,6].

Nos dias de hoje, com o objetivo de alcançar o sucesso a longo prazo da restauracao protetica, sabe-se que a seleção do sistema de retenção da protese sobre implante deve ser realizada ainda durante o planejamento, antes da etapa cirurgica, com a finalidade de determinar o posicionamento mais adequado ao implante[7].

Os sistemas de implantes, disponíveis atualmente no mercado, oferecem diferentes conexões entre restaurações protéticas e implantes. No entanto, historicamente, as próteses implantossuportadas são confeccionadas com perfuração oclusal para retenção por meio de parafusamento. Estas próteses foram estabelecidas no protocolo de Brånemark com a utilização de cinco ou seis implantes na região anterior da mandíbula. Além das próteses retidas por parafusos há a opção de próteses cimentadas[8,9,10,11,12].

Com o passar dos anos, as próteses cimentadas surgiram e estão ganhando cada vez mais espaço na Implantodontia, gerando dúvida entre os clínicos sobre qual sistema de fixação usar. Contudo, em comparação com as próteses parafusadas, as restaurações cimentadas têm limitada documentação científica[13]. A evolução das

próteses cimentadas começou depois de uma modificação do abutment UCLA, durante a fabricação de pilares personalizados para superar a estética e problemas de angulação do implante[13]. Os primeiros a descrever técnicas para restaurações cimentadas. Assim, para se alcançar um bom prognóstico em prótese sobre implante, o sistema de retenção deve ser escolhido ainda no planejamento pré-cirúrgico, visando um melhor posicionamento do implante[14]

Entretanto, ainda existem controvérsias quanto ao melhor sistema de fixação indicado. Alguns autores sugerem o uso de próteses cimentadas, enquanto outros defendem a escolha de próteses parafusadas[14,15,16]. Dessa forma, a avaliação de fatores como a passividade na adaptação, fatores oclusais, espaço interoclusal, requisitos estéticos, saúde dos tecidos moles periimplantares, necessidade de manutenção, reversibilidade da restauração e fator financeiro são imprescindíveis para a escolha do tipo de restauração protética mais adequada aos implantes osseointegrados [17,18,19] .

Caso Clínico

O caso clínico apresentado neste trabalho é de uma paciente M.F.B, do gênero feminino 58 anos compareceu a clínica do Centro de Pós Graduação em Odontologia do Curso de Especialização em Prótese, Unidade Recife, apresentando três implantes na mandíbula, região do 35,36 e 37 (figura 1). Relatou que tinha realizado os implantes a mais de 5 anos e sempre teve interesse em colocar as próteses.

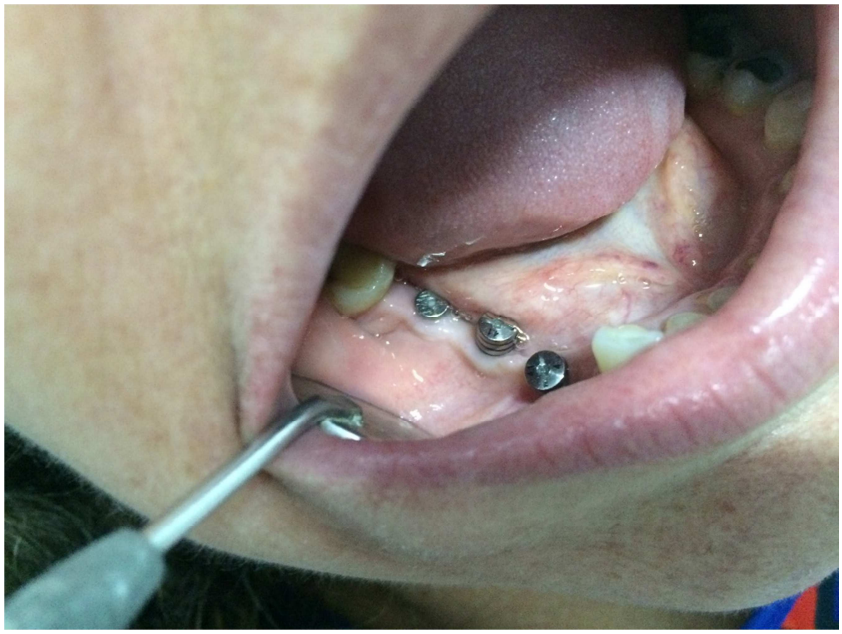

Fig.1 aspecto inicial, a paciente com os cicatrizadores.

Radiografamos para verificar a posição de cada implante. (figura 2).

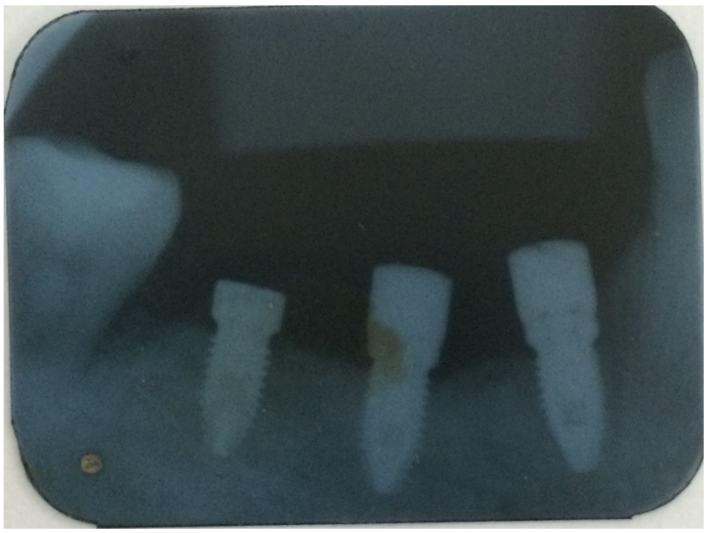

Fig 2. Aspecto radiográfico dos implantes.

Os transferentes foram parafusados (figura 3) e em seguida foi realizado a moldagem de transferência : Uma das etapas primordiais para o sucesso de uma reabilitação por meio de prótese fixa sobre implante é a moldagem, pois busca-se obter sempre uma adaptação precisa e passiva entre a plataforma do implante e o componente protético.

A técnica escolhida para a moldagem foi a moldeira aberta, pois essa técnica permite uma margem menor de erros.



fig 3. Transferentes parafusados sobre implantes para realização da moldagem de transferência.

Os transferentes foram amarrados com fio dental e em seguida unidos com resina acrílica (duralay vermelha) (Figura 4,5 e 6) e o material de moldagem de escolha foi a silicone de condensação, pois apresenta boa reprodução de detalhes, fácil remoção, bom tempo de trabalho e boa recuperação elástica (figura 7).



Fig 4. Material utilizado para unir os transferentes.

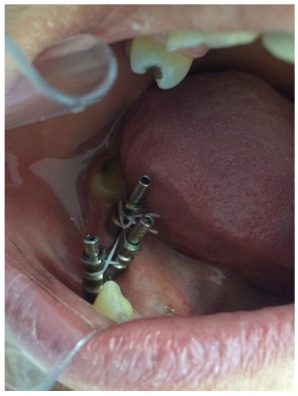

Fig 6. Transferentes unidos com resina acrilica.

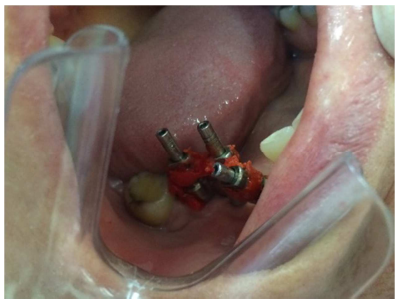

Fig 5. Transferentes unidos com fio dental.



Fig 7. Silicone de adição, material de escolha para moldagem.

A moldagem foi realizada com moldeira aberta, assim que colocamos a moldeira, foi verificado que os transferentes ultrapassavam a moldeira, pois os mesmos após o material de moldagem pegar presa serão desparafusados para permitir o desencaixe de cada um deles dos seus respectivos implantes. (figura 8).

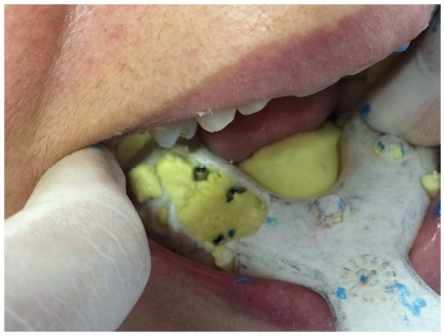

Fig 8. Moldeira aberta com a exposição dos transferentes.

Em seguida, o molde é removido da boca de modo que os transferentes sejam juntamente “sacados”(figura 9). Os análogos são então parafusados nos transferentes, por meio dos parafusos-guia, para posterior obtenção do modelo de gesso (figura 10).



Fig 9. Obtenção do molde após moldagem com silicona de condensação.



Fig 10. Análogos parafusados.

Foi colocado gengiva artificial para devolver a altura do implante (figura 11).



Fig 11. Molde com a gengiva artificial.

Foi confeccionado o coping metálico e em seguida foram adaptados na boca da paciente (figura12), em seguida tiramos uma radiografia para ver se estavam bem adaptados (figura 13). Foi realizado um registro de mordida com resina acrílica, duralay vermelha (figura 14), foi selecionado a cor dos dentes A2.



Fig 12. Prova do coping metálico.



Fig 13. Raio-x dos copings metálicos.



Fig 14. Registro de mordida com resina acrílica.

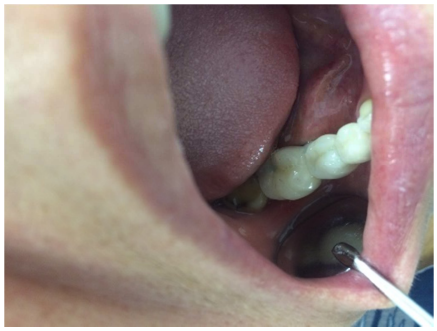

Fig 15. Entrega da prótese implante

Discussão

Em relação a outros fatores tidos como grandes desvantagens da prótese parafusada em comparação com a prótese cimentada, tais como quebra ou afrouxamento do parafuso de fixação, relata-se, como já foi visto, que “a principal causa para o afrouxamento e quebra dos mesmos inclui adaptação imprecisa da estrutura metálica, sobrecarga nas extensões e oclusão inadequada”.[19]

Afirma-se que uma restauração retida por parafuso realmente passiva e impossível, pois não há nenhum espaço entre o pilar e a coroa criando tolerância zero para erros[16], por sua vez, que a prótese parafusada é a melhor indicação, mas, caso não seja possível, quando a prótese cimentada for instalada ela não deve ser removida durante um período de quatro a seis meses, uma vez que a passividade da estrutura protética é indispensável à qualidade da interface de cicatrização[20].
Observa-se uma unanimidade entre os autores que, sob o ponto de vista estético, as restaurações cimentadas são mais vantajosas[11,15,16,21].

Próteses cimentadas são teoricamente menos comprometidas por distorções do que as parafusadas, pois pequenos desajustes na estrutura cimentada poderiam ser compensados pela cimentação e auxiliariam para que todas as forças fossem transferidas ao longo de todo o sistema prótese -implante-osso[15,16].

As próteses parafusadas são usadas com mais freqüência por apresentarem grande vantagem na facilidade de manutenção dos componentes[22].

Não há dúvida que a grande vantagem das próteses retidas por parafuso é a sua reversibilidade que é proporcionada pelo fato da restauração poder ser retirada da boca a qualquer momento[11,15,16]. Isto faz com que as próteses parafusadas sejam a melhor indicação para reabilitações orais extensas[4,11,20,23] aumentando assim sua longevidade[20,21].

Conclusão

É conveniente afirmar que tanto a prótese cimentada quanto a parafusada podem ser corretamente utilizadas de acordo com a situação clinica apresentada.

No entanto, devido ao princípio da reversibilidade, as restaurações retidas por parafusos tendem a ser a primeira opção dos reabilitadores, principalmente em reabilitações mais extensas e nas restaurações com mais altura de rebordo entre a margem gengival e o implante; enquanto que as restaurações retidas por cimento são bem indicadas para próteses unitárias e pequenas reabilitações. Portanto a escolha sobre a sua indicação vai depender do conhecimento e preferência do profissional.

Referências bibliográficas

1.CARVALHO, N.B.; GONÇALVES, S.L.M.B.; GUERRA, C.M.F.; CARREIRO, A.F.P.; **Planejamento em implantodontia: Uma visão de contemporânea.** Rev. Cir. Traumatol. Buco-Maxilo-Fac., Camaragibe v.6, n.4, p. 17 - 22, out/dez 2006.

2. FRAGOSO, W. S. **Adaptação marginal de infra-estruturas implantoretidas obtidas por técnica de fundição-sobre-análogos** [Dissertação de Mestrado]. Piracicaba: Faculdade de Odontologia de Piracicaba; 2005.

3. RIBEIRO, R.C.; RIBEIRO, D.G.; SEGALLA, J.C.M.; PINELLI, L.A.P.; SILVA, R.H.B.T.; **Próteses implantossuportadas parafusadas X cimentadas: Qual a melhor escolha?.** *Salusvita*, Bauru, v. 27, n. 3, p. 371-382, 2008.

4. NEVES, F.D.D.; NETO, A.J.F.; BARBOSA, G.A.S.; JÚNIOR, P.C.S.; **Sugestão de Seqüência de Avaliação para Seleção do Pilar em Próteses Fixas sobre Implantes Cimentadas e Aparafusadas.** Revista Brasileira de Prótese Clínica & Laboratorial. Curitiba, v.5, n.27, p.535-548, nov/dez, 2003.

5. FREITAS, R.; OLIVEIRA, J.L.G.; JÚNIOR, A.A.A.; MAIA, B.G.F.; **Parafusar ou cimentar: qual a melhor opção para próteses implanto -suportadas?** Rev. Implant News, v.4, n.3, p. 255-260, 2007.

6. SOUSA, S.A.D.; NÓBILO, M.A.D.A.; CARVALHO, A.L.A.D. **Pilares personalizados Procera – Uma solução para implantes mal posicionados: relato de caso clínico.** Rev. Bras. De Implant. e Prótese sobre implantes. Curitiba, v. 10, n.38, p.143-146, 2003.

7. ALMEIDA E.O.; JÚNIOR F.C.A.; PELLIZZER E.P. **Restaurações cimentadas versus parafusadas: parâmetro para seleção em prótese sobre implante.** Innovations implant journal - biomaterials and esthetics v.1,n.1 maio,2006.

8. BRÄNEMARK, P. I. **Osseointegration and its experimental background.** J. Prost. Dent., [s. i] v. 50, n. 3, p. 399-409, sept., 1983.

9. BRÄNEMARK, P. I.; ADELL, R.; ALBREKTSSON, T. **Osseointegrated titanium fixtures in the treatment of edentulous ness.** Biomaterials, [s. i], v. 4, n. 1, p. 25-8,jan., 1983.

10. BRÅNEMARK, P. L.; SVENSSON, B.; VAN **STEENBERGHE, D. Ten-year survival rates of fi xed prostheses on four or six implants ad modum Brånemark in full edentulism.** Clin Oral Implants Res, v.6, n.4, p.227-31, 1995.

11. FERNANDES NETO A.J.; NEVES F.D.; PRADO C.J. **Prótese implantada cimentada versus parafusada: a importancia da selecao do intermediario.** Robrac v.11,n.31 p.22-26,2002.

12. HAMATA M.M.; ZUIM P.R.J.; ROCHA E.P.; ASUNCAO W.G. **Adaptação Passiva em Implantes Osseointegrados. Revista Brasileira de Implantodontia & Protese sobre implantes.** v.12, n. (47/48) p. 228- 235, 2005.

13. MICHALAKIS KX, HIRAYAMA H, GAREFIS PD. **Cement-retained versus screw-retained implant restorations: a critical review.** Int J Oral Maxillofac Implants. 2003;18(5):719-28.

14. HEBEL K.S, GAJJAR R.C. **Cement-reteined versus screw-retained implant retorations: Achieving optimal occlusion and esthetics in implant dentistry.** J Prosthet Dent. N. 77, n.1,p 28-35,1997.

15. ZARONE F., SORRENTINO R., TRAINIC T., DI LORIO D., CAPUTO S. **Fracture resistance of implant supported screw versus cement retained porcelain fused to metal single crowns sem fractographic analysis.** Dental Materials. V. 23, n.3, p.296-301,2007.

16. MISCH C.E. **Prótese sobre implantes**. Sao Paulo: Ed. Santos. 2006.

17. FRANCISCHONE, C. E.; ISHIKIRIAMA, S. K.; VASCONCELOS, L. W. **Próteses parafusadas X próteses cimentadas sobre implantes osseointegrados: vantagens e desvantagens. In: Vanzillotta PS, Salgado L. Odontologia integrada.** Atualização

multidisciplinar para o clínico e o especialista. Rio de Janeiro: Editora Pedro Primeiro, p.199-215,1999.

18. SCHLICKMANN, S. **Prótese parafusada versus prótese cimentada**. Rev Catarin Implant, v.1, n.1, p.54-6, 2000.

19. SPIEKERMANN, H. **Implantologia**. 1 ed. Porto Alegre: Artes Médicas; p,288, 2000.

20. BEZERRA FJB, ROCHA PVB. **Próteses parafusadas x próteses cimentadas: uso de incrustação em cerâmica para obturação do canal de acesso do parafuso de retenção oclusal.** 3i innovations journal 1999 jan/jun; 3(1):06-10.

21. RAJAN M, GUNASEELAN R. **Fabrication of a cement and srew-ratained implant protesis**. J Prosthet Dent 2004; 92(6):578-80.

22. TELLES . **Prótese total-convencional e sobre implantes.** 1ª. Reimpressão. Editora Santos, São Paulo, SP, 2005.

23. CHEE W, FELTON DA, JOHNSON PF, SULLIVAN DY. **Cemented versus screw-retained implant prostheses: which is better?** Int J Oral Maxillofac Implants 1999;1:137-41.