FACSETE - FACULDADE SETE LAGOAS

Especialização em Implantodontia

Beatriz Carneiro Da Silva

TÉCNICA *ALL ON FOUR* EM MAXILA ATRÓFICA: RELATO DE CASO

Recife

2026

Beatriz Carneiro Da Silva

TÉCNICA *ALL ON FOUR* EM MAXILA ATRÓFICA: RELATO DE CASO

Trabalho de Conclusão de Curso apresentado ao curso de especialização em Implante da Faculdade Sete Lagoas - FACSETE, como requisito parcial para a obtenção do título de Especialista em Implantodontia e Capacitação em Prótese.

Orientador: Prof. Dr. Marcelo Medeiros

Recife

2026

Beatriz Carneiro da Silva

TÉCNICA *ALL ON FOUR* EM MAXILA ATRÓFICA:RELATO DE CASO

Trabalho de Conclusão de Curso apresentado ao curso de especialização da Faculdade Sete Lagoas - FACSETE, como requisito parcial para obtenção do título de Especialista em Implantodontia.

Aprovada em ____/____/____ pela banca constituída dos seguintes Professores:

Documento assinado digitalmente
gov.br
MARCELO FARIAS DE MEDEIROS
Data: 06/02/2026 19:08:07-0300
Verifique em https://validar.iti.gov.br

_____

(Orientador - Prof. Dr. Marcelo Farias de Medeiros)

Documento assinado digitalmente
gov.br
OSEAS OLIVEIRA DE ALBUQUERQUE
Data: 06/02/2026 19:50:42-0300
Verifique em https://validar.iti.gov.br

_____ _____

(Examinador - Prof. Ms. Oséas Oliveira de Albuquerque)

Documento assinado digitalmente
gov.br
PAULO CELIO GUERREIRO BARBOZA
Data: 01/03/2026 11:23:57-0300
Verifique em https://validar.iti.gov.br

_____

(Examinador - Prof. Ms. Paulo Célio Guerreiro Barbosa)

Recife

2026

RESUMO

Introdução: A reabilitação oral de pacientes na maxila representa um desafio significativo devido às características anatômicas e fisiológicas dessa região. Nesse contexto, a técnica *all on Four*, proposta por Paulo Maló em 2003, consolidou-se como uma alternativa previsível para reabilitações totais envolvendo maxilas atróficas. O protocolo consiste na instalação de dois implantes anteriores em posição axial e dois posteriores inclinados. **Objetivo:** Apresentar e discutir um relato de caso clínico tratado com a técnica *all on four*, destacando critérios de planejamento, execução cirúrgica, discutir a aplicabilidade com base na literatura e avaliar resultados imediatos como estabilidade primária e conforto pós-operatório**. Discussão:** Estudos recentes ampliam sua aplicabilidade para maxilas parcialmente edêntulas, com ou sem extrações múltiplas na mesma sessão, mantendo desempenho biomecânico semelhante aos casos totalmente edêntulos. Nessas situações, a técnica tem se mostrado uma abordagem mais conservadora em comparação a enxertos, reduzindo tempo cirúrgico e morbidade. **Conclusão:** Nesse caso, a literatura atual confirma altas taxas de sobrevivência dos implantes e das próteses em maxilas com densidade óssea reduzida, reforçando a previsibilidade do protocolo *All on Four* mesmo em cenários mais desafiadores. Como também, a técnica apresenta excelente desempenho biomecânico, menores taxas de complicações cirúrgicas, redução da necessidade de enxertos ósseos e maior conforto pós-operatório.

Palavras-chaves: *All On Four*, Maxila, Implante, Reabilitação.

ABSTRACT

Introduction: Oral rehabilitation of patients with maxillary atrophy presents a significant challenge due to the anatomical and physiological characteristics of this region. In this context, the All on Four technique, proposed by Paulo Maló in 2003, has become established as a predictable alternative for total rehabilitation involving atrophic maxillae. The protocol consists of installing two anterior implants in an axial position and two posterior implants at an angle. **Objective:** To present and discuss a clinical case report treated with the all on four technique, highlighting planning criteria, surgical execution, discussing its applicability based on the literature, and evaluating immediate results such as primary stability and postoperative comfort. **Discussion:** Recent studies broaden its applicability to partially edentulous maxillae, with or without multiple extractions in the same session, maintaining biomechanical performance similar to fully edentulous cases. In these situations, the technique has proven to be a more conservative approach compared to grafts, reducing surgical time and morbidity. **Conclusion:** In this case, current literature confirms high survival rates for implants and prostheses in maxillae with reduced bone density, reinforcing the predictability of the All on Four protocol even in more challenging scenarios. Furthermore, the technique presents excellent biomechanical performance, lower rates of surgical complications, reduced need for bone grafts, and greater postoperative comfort.

Keywords: All On Four, Maxilla, Implant, Rehabilitation.

SUMÁRIO

1 INTRODUÇÃO 6
2 OBJETIVO 8
3 RELATO DE CASO 9
3.1 Descrição do Caso 9
3.2 Técnica 12
4 DISCUSSÃO 16
5 CONCLUSÃO 19
REFERÊNCIAS 20
APÊNDICE 22

1. INTRODUÇÃO

A reabilitação oral de pacientes na maxila representa um desafio significativo devido às características anatômicas e fisiológicas dessa região. Em muitos casos, a maxila apresenta baixa densidade óssea, especialmente nas áreas posteriores, resultado da pneumatização natural do seio maxilar e da reabsorção óssea progressiva após a perda dentária. Esses fatores reduzem a quantidade de osso cortical disponível e comprometem a estabilidade primária dos implantes, dificultando a instalação de implantes convencionais em posição vertical (Misch, 2015; Sakka, 2012; Baroudi e Nassani, 2012; Jacques e Moura, 2010)

Nesse contexto, a técnica All-on-Four, proposta por Paulo Maló em 2003, consolidou-se como uma alternativa previsível para reabilitações totais envolvendo maxilas atróficas. O protocolo consiste na instalação de dois implantes anteriores em posição axial e dois posteriores inclinados, permitindo evitar o seio maxilar e possibilitando carga imediata mesmo em situações de baixa densidade óssea. Estudos recentes demonstram que a inclinação dos implantes posteriores, além de contornar limitações anatômicas, favorece maior estabilidade primária por permitir ancoragem em regiões de maior densidade cortical, como a parede anterior do seio maxilar ou áreas pré-zigomáticas (Patzelt et al., 2014; Soto-Peñaloza et al., 2017).

Com a evolução da implantodontia, a técnica passou a ser amplamente utilizada também em casos de maxilas parcialmente edêntulas, permitindo abordagens mais conservadoras quando ainda há dentes remanescentes que orientam o planejamento ou demandam extrações estratégicas. Pesquisas recentes (Lopes et al., 2024; Nunes et al., 2024; Toia et al., 2024) reforçam sua aplicabilidade mesmo em maxilas com baixa densidade óssea, proporcionando redução do tempo cirúrgico, simplificação do protocolo e rápida restauração da função mastigatória.

Além dos benefícios biomecânicos, a técnica All-on-Four apresenta impacto positivo na qualidade de vida dos pacientes. A possibilidade de carga imediata reduz o período de edentulismo, favorecendo estética, fonética e função mastigatória logo nas primeiras 24 a 72 horas. Estudos contemporâneos mostram que o protocolo apresenta

altos índices de sucesso mesmo em condições ósseas desfavoráveis, desde que o planejamento tridimensional e a seleção dos pilares de ancoragem sejam realizados criteriosamente (Maló; De Araujo Nobre, 2019; Gallucci et al., 2018).

Outro aspecto relevante é que a inclinação dos implantes posteriores permite ampliar o polígono protético, reduzindo extensões distais (cantilevers) e garantindo melhor distribuição das cargas mastigatórias, fator especialmente importante em maxilas atróficas ou com trabeculado ósseo de baixa densidade. Assim, a modificação do posicionamento dos implantes não apenas evita estruturas anatômicas críticas, como também favorece a estabilidade mecânica da reabilitação (Krekmanov et al., 2000; Maló; de Araújo Nobre, 2011).

2. OBJETIVO

O presente estudo teve como objetivo apresentar e discutir um relato de caso clínico tratado com a técnica *all on four*, destacando critérios de planejamento, execução cirúrgica, discutir a aplicabilidade com base na literatura e avaliar resultados imediatos como estabilidade primária e conforto pós-operatório.

3. RELATO DE CASO

3.1 Descrição do Caso

Paciente do sexo masculino, 64 anos, parcialmente edêntulo nas arcadas superior e inferior, compareceu à Clínica Escola do Centro de Pós-Graduação em Odontologia com o objetivo de realizar reabilitação oral por meio de implantes osseointegrados, principalmente na maxila. A queixa principal consistia em dificuldade mastigatória decorrente do uso de prótese parcial removível superior, além do desejo de melhorar a estética orofacial.

Figura 1 - Sorriso Inicial do Paciente.



Fonte: autoria própria.

Na anamnese, o paciente relatou ser portador de diabetes mellitus e hipertensão arterial sistêmica controladas, negando alergias medicamentosas. Ao exame clínico intra oral, observaram-se cinco dentes remanescentes na maxila, estando um deles fraturado. Na arcada inferior, verificou-se a dentição presente do primeiro pré-molar direito ao primeiro pré-molar esquerdo.

Figura 2 - Aspecto Clínico Inicial, ilustrando ausência parcial de dentes e perda óssea na região de maxila.



Fonte: autoria própria.

Foi solicitada Tomografia Computadorizada de Feixe Cônico para avaliação tridimensional da estrutura óssea. O exame revelou baixa densidade óssea nas áreas edêntulas, além de escassez óssea posterior bilateral em decorrência da pneumatização dos seios maxilares. Identificou-se, também, quadro de sinusite no seio maxilar esquerdo. Tais condições inviabilizavam a instalação de implantes convencionais na região posterior, indicando a técnica *All on Four* como a alternativa mais adequada.

Figura 3 - Exame Tomográfico com seus respectivos cortes da Região da Maxila.

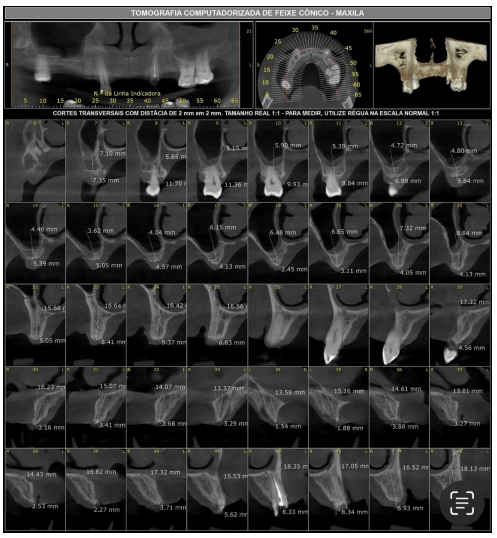

Fonte: autoria própria.

Planejou-se a instalação de quatro implantes Cone Morse (3,5 × 11,5 mm) EPIKUT da S.I.N Implant System® utilizando como referência os cortes tomográficos 32, 36, 23 e 45. Foram solicitados exames laboratoriais (hemograma, coagulograma e hemoglobina glicada), que evidenciaram valores elevados da hemoglobina glicada de 8,1% e glicemia média estimada de 185,8mg/dL, o que demandou orientação quanto ao controle glicêmico e ser acompanhado por um médico. Após dois meses e melhora dos parâmetros laboratoriais, obtendo a glicemia média estimada de 140mg/dL, o procedimento cirúrgico foi agendado.

Anteriormente à cirurgia, realizou-se o planejamento reverso, com confecção da prótese provisória e do guia cirúrgico. Foi prescrito medicação pré operatória 4 comprimidos por via oral da amoxicilina 500 mg (fabricante não registrado em prontuário) como também administrou-se dexametasona 4 mg/mL (fabricante não registrado), por via oral, em dose única.

Figura 4 - Prótese Provisória.



Fonte: autoria própria.

Figura 5 - Guia Cirúrgico.



Fonte: autoria própria.

3.2 Técnica

O procedimento foi iniciado pela exodontia dos cinco dentes remanescentes da maxila (17, 13, 23, 26 e 27). Em seguida, realizou a regularização do rebordo alveolar com broca maxicut. Com auxílio do guia cirúrgico, foram feitas às perfurações e à instalação dos quatro implantes Cone Morse EPIKUT, sendo dois posicionados anteriormente em eixo axial e dois inclinados na região de pré-molares, conforme o protocolo *All on Four*, obtendo os quatro implantes um torque de 60Ncm.

Figura 6 - Exodontia dos elementos Dentários.

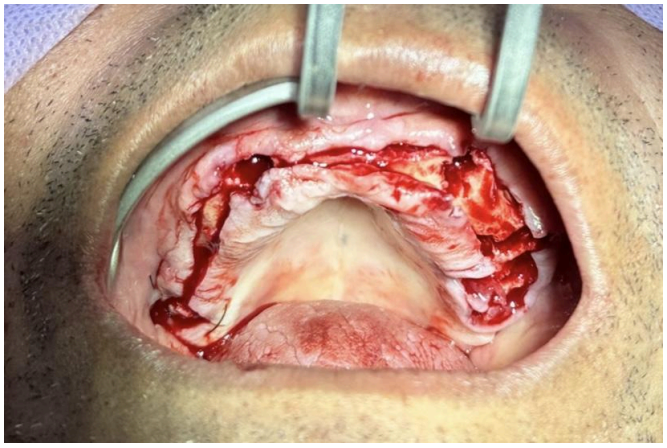

Fonte: autoria própria.

Figura 7 - Regularização do Rebordo.

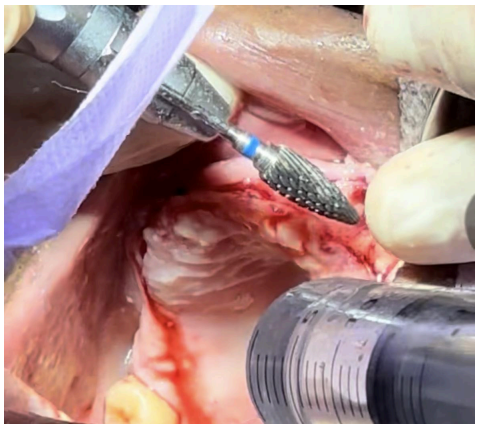

Fonte: autoria própria.

Figura 8 - Prova do Guia Cirúrgico.



Fonte: autoria própria.

Figura 9 - Utilização das fresas do Kit Cirúrgico.

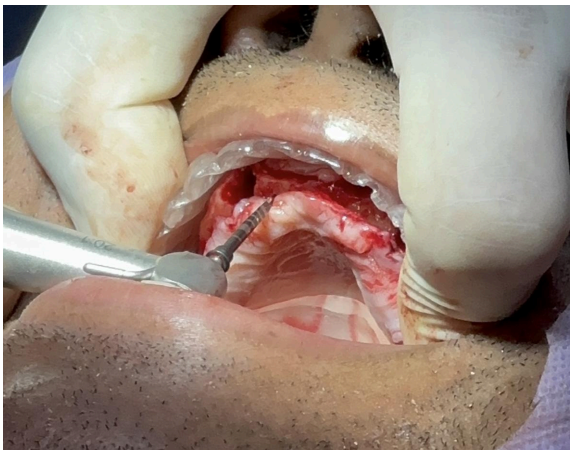

Fonte: autoria própria.

Figura 10 - Colocação dos Implantes.

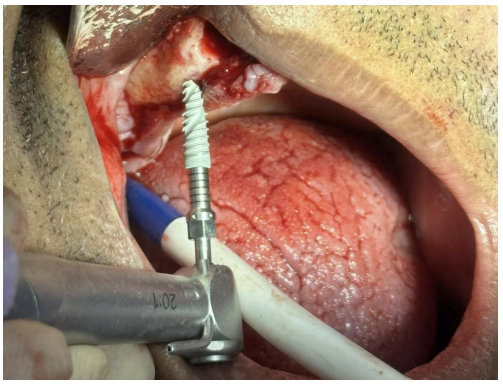

Fonte: autoria própria.

Figura 11 - Colocado os 2 implantes axiais e os 2 inclinados posteriormente.

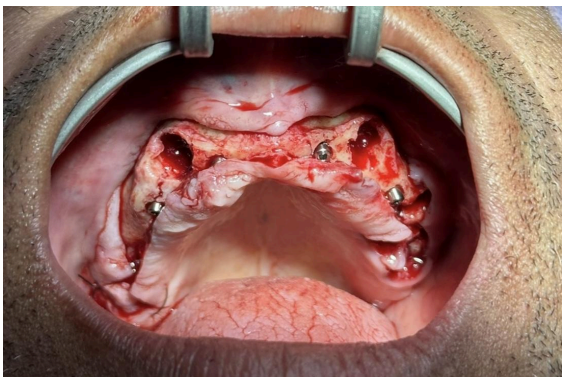

Fonte: autoria própria.

Após a instalação dos implantes, efetuou-se sutura e reembasamento da prótese provisória, permitindo reabilitação funcional imediata. Para o pós-operatório, prescreveu-se amoxicilina 500 mg a cada 8 horas por 7 dias (fabricante não registrado), nimesulida 100 mg a cada 12 horas por 5 dias (fabricante não registrado), dipirona 1 g (fabricante não registrado) em casos de dor, além de bochechos com digluconato de clorexidina 0,12% por 7 dias (fabricante não registrado).

Após quatro meses, foi solicitada radiografia panorâmica a fim de avaliar a cicatrização óssea e a estabilidade dos implantes para dar andamento na fase protética. O exame demonstrou adequada neoformação óssea e osseointegração dos implantes, confirmando a previsibilidade da técnica *All on Four* e permitindo o início da confecção da prótese fixa sobre implantes.

Figura 12 - Raio-x Panorâmico após 4 meses do Procedimento Cirúrgico.

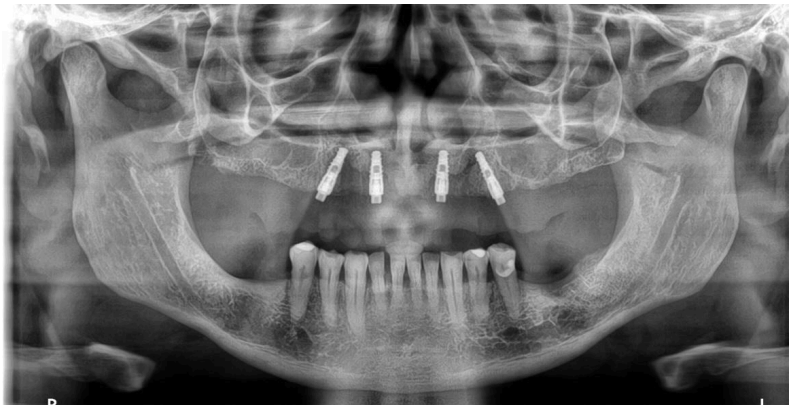

Fonte: autoria própria.

Figura 13 - Foi colocado os quatro cicatrizadores.

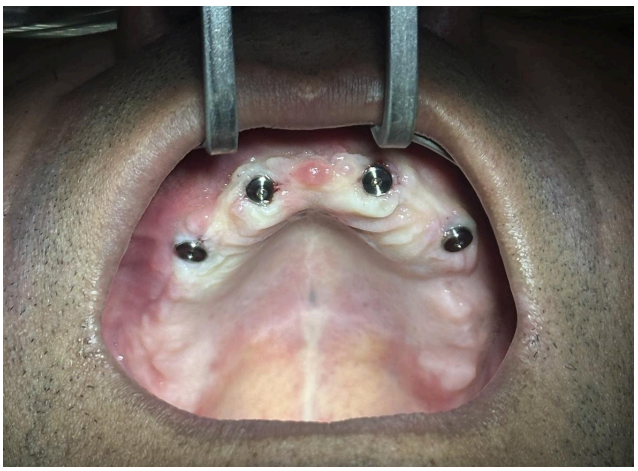

Fonte: autoria própria.

4. DISCUSSÃO

Sobre o planejamento do procedimento cirúrgico com a técnica *All on Four*, exige avaliação minuciosa da disponibilidade óssea, saúde sistêmica, qualidade do tecido ósseo e relação intermaxilar. A maxila posterior apresenta, com frequência, baixa densidade óssea devido à pneumatização do seio maxilar e à reabsorção após a perda dentária, o que impacta diretamente a estabilidade primária dos implantes (Misch, 2015; Sakka, 2012; Baroudi e Nassani, 2012). Dessa maneira, a análise tridimensional por meio de tomografia computadorizada é indispensável para determinar a angulação adequada dos implantes posteriores, bem como identificar possíveis áreas de densidade cortical favorável, como a parede anterior do seio maxilar.

Outrossim, nesse caso clínico o paciente apresentava Pneumatização dos Seios Maxilares e um deles possuía sinusite, assim sendo a melhor alternativa não intervir nesse acidente anatômico, utilizando o osso que possuía na parede anterior do seio para colocação dos implantes. Como relata Gherlone (2022), que a justificativa para escolha entre os diferentes procedimentos cirúrgicos está relacionada a possíveis complicações das técnicas de aumento de Seio Maxilar, como perfuração da membrana de Scheneider, infecção do enxerto, deslocamento do implante ou do enxerto no seio maxilar, sinusite aguda ou crônica, lesão da artéria alveolar antral e vertigem paroxística benigna, que podem ocorrer.

Além disso, os estudos reforçam a importância do planejamento reverso, no qual a posição final da prótese determina o posicionamento dos implantes (Patzelt et al., 2014). Estudos recentes também demonstram que, em maxilas parcialmente edêntulas, a presença de dentes remanescentes pode contribuir para o correto eixo de instalação dos implantes e para o controle oclusal durante a fase de transição (Lopes et al., 2024; Nunes et al., 2024; Toia et al., 2024).

Com isso, o paciente já sai da cirurgia com uma prótese provisória, não sendo impedido de sorrir em meio social, além da mastigação que é algo imprescindível em nosso cotidiano. Como conforme Gaonkar (2021), as próteses foram incorporadas em até 48 horas após a cirurgia. Entretanto, a complicação mais comum relatada foi a fratura da prótese acrílica. Isso foi observado principalmente em pacientes com bruxismo

devido ao desgaste progressivo do material resinoso. Portanto, recomenda-se reforçar as próteses definitivas com estruturas metálicas fundidas.

A execução cirúrgica do protocolo *All on Four* baseia-se na instalação de dois implantes anteriores em posição axial e dois posteriores inclinados entre 30° e 45°, permitindo evitar o seio maxilar e aumentar o polígono protético (Maló et al., 2003; Maló et al., 2011). Essa inclinação favorece o contato com regiões de maior densidade óssea cortical, o que melhora a estabilidade primária — fator essencial para a carga imediata (Soto-Peñaloza et al., 2017).

Durante a cirurgia, a sequência de fresagem deve ser adaptada à densidade óssea da maxila, frequentemente mais baixa que a da mandíbula. Assim, recomenda-se técnica subdimensionada do leito para maximizar torque de inserção (Misch, 2015). A instalação de pilares angulados corrige a angulação dos implantes inclinados, permitindo paralelismo protético adequado.

A técnica *All on Four* consolidou-se como alternativa previsível para reabilitações totais da maxila atrófica, especialmente em situações onde a reconstrução óssea seria mais invasiva e onerosa (Patzelt et al., 2014; Soto-Peñaloza et al., 2017). A literatura demonstra taxas de sucesso elevadas quando há seleção criteriosa dos casos, estabilidade adequada e controle biomecânico protético (Misch, 2015; Maló et al., 2011).

Estudos recentes ampliam sua aplicabilidade para maxilas parcialmente edêntulas, com ou sem extrações múltiplas na mesma sessão, mantendo desempenho biomecânico semelhante aos casos totalmente edêntulos (Lopes et al., 2024; Nunes et al., 2024; Toia et al., 2024). Nessas situações, a técnica tem se mostrado uma abordagem mais conservadora em comparação a enxertos, reduzindo tempo cirúrgico e morbidade.

A inclinação dos implantes posteriores também reduz cantilevers distais e melhora a distribuição de cargas, contribuindo para longevidade da prótese e diminuindo riscos de sobrecarga dos componentes (Maló et al., 2011; Patzelt et al., 2014). Assim, a literatura confirma que o *All on Four* é aplicável mesmo em maxilas com densidade óssea limitada, desde que haja torque adequado e planejamento digital preciso.

Maló e outros autores observaram que o prognóstico do implante é excelente. Além do mais, relataram perda óssea marginal limitada de 1,74 mm e 1,17 mm para implantes axiais e de 1,76 mm e 1,24 mm para implantes inclinados, respectivamente, para um período de acompanhamento de 5 anos. Apenas um estudo definiu o critério de

sucesso para perda óssea como não superior a 1,5 mm ao final do primeiro período de acompanhamento de carga funcional ou 0,2 mm/ano nos anos subsequentes.

Além disso, ao comparar a maxila e a mandíbula, não foram encontradas diferenças estatisticamente significativas na taxa de sucesso dos implantes. Os estudos mencionados acima sugerem que a colocação do implante nas arcadas dentárias (maxila/mandíbula) ou a angulação do implante utilizando o conceito *All on Four* não afeta os níveis ósseos (Gaonkar et al., 2021).

Em relação a estabilidade primária ela é determinante para o sucesso da carga imediata. Estudos demonstram que o uso de implantes inclinados aumenta a área de contato cortical e o travamento mecânico, atingindo torques frequentemente superiores a 35 Ncm, considerados adequados para carga imediata (Soto-Peñaloza et al., 2017; Misch, 2015). Na maxila, essa abordagem é particularmente relevante devido à menor densidade trabecular.

Acerca do conforto pós-operatório, a literatura aponta menor edema, dor e sangramento quando comparado a técnicas que envolvem enxertos extensos ou levantamento de seio maxilar (Carvalho et al., 2022; Lopes et al., 2024). A reabilitação com prótese imediata melhora rapidamente a função mastigatória, estética e fonética, impactando diretamente a qualidade de vida nas primeiras 24 a 72 horas (Maló et al., 2011; Nunes et al., 2024).

5. CONCLUSÃO

Nesse caso, a literatura atual confirma altas taxas de sobrevivência dos implantes e das próteses em maxilas com densidade óssea reduzida, reforçando a previsibilidade do protocolo *All on Four* mesmo em cenários mais desafiadores. Como também, a técnica apresenta excelente desempenho biomecânico, menores taxas de complicações cirúrgicas, redução da necessidade de enxertos ósseos e maior conforto pós-operatório.

REFERÊNCIAS

BAROUDI, K.; NASSANI, M. Z. Implant-supported fixed prostheses: a review. **European Journal of Dentistry**, v. 6, n. 3, p. 314–320, 2012..

CARVALHO, P. S. P.; SOUZA, R. O.; FREITAS, R. M.; ARAÚJO, M. G. Morbidade pós-operatória em reabilitações com implantes de carga imediata: comparação com técnicas regenerativas. **Journal of Oral Implantology**, v. 48, n. 3, p. 215–222, 2022.

GALLUCCI, G. O.; BENIC, G. I.; ECKERT, S. E.; PAPASPYRIDAKOS, P.; SCHIMMEL, M.; SCHMITTER, M.; et al. Consensus statements and clinical recommendations for implant loading protocols. **The International Journal of Oral & Maxillofacial Implants**, v. 33, p. 6–15, 2018. Supplement.

GAONKAR, S. H. et al. Survival rates of axial and tilted implants in the rehabilitation of edentulous jaws using the All-on-Four™ concept: a systematic review. **Journal of the Indian Prosthodontic Society**, v. 21, n. 1, p. 3-10, 2021.

GHERLONE, E. F. et al. Tilted implants and sinus floor elevation techniques: a review. **Applied Sciences**, v. 12, n. 14, 2022. DOI: 10.3390/app12147017.

JACQUES, L. B.; MOURA, M. S. Reabilitação oral com implantes osseointegrados: aspectos cirúrgicos e protéticos. **Revista Gaúcha de Odontologia**, v. 58, n. 1, p. 115–120, 2010.

KREKMANOV, L.; KAHN, M.; RANGERT, B.; LINDSTRÖM, H. Tilting of posterior mandibular and maxillary implants for improved prosthesis support. **The International Journal of Oral & Maxillofacial Implants**, v. 15, n. 3, p. 405–414, 2000.

LOPES, A.; NOBRE, M. A.; VITOR, I. Three-year outcome of full-arch fixed prosthetic rehabilitation through the All-on-4® concept using dynamic 3D navigated surgery (X-Guide™): a retrospective study. **Journal of Clinical Medicine**, v. 13, n. 13, art. 3638, 2024. DOI: 10.3390/jcm13133638.

MALÓ, P.; DE ARAÚJO NOBRE, M. Immediate function in the All-on-Four treatment concept: a systematic review. **Clinical Oral Implants Research**, v. 30, n. 4, p. 1–12, 2019.

MALÓ, P.; RANGERT, B.; NOBRE, M. “All-on-Four” immediate-function concept with Brånemark System implants for completely edentulous mandibles: a retrospective clinical study. **Clinical Implant Dentistry and Related Research**, v. 5, n. 1, p. 2–9, 2003. DOI: 10.1111/j.1708-8208.2003.tb00010.x.

MALÓ, P.; NOBRE, M. A.; LOPES, A. The rehabilitation of completely edentulous maxillae with different degrees of resorption using the All-on-4 concept. **Journal of the American Dental Association**, v. 142, n. 12, p. 310-320, 2011.

MISCH, C. E. **Contemporary Implant Dentistry**. 3. ed. St. Louis: Mosby Elsevier, 2015.

NUNES, M. et al. All-on-4 hybrid with extra-long transnasal implants in immediate function for full-arch rehabilitation of atrophic maxillae. **Journal of Clinical Medicine**, 2024. DOI: 10.3390/jcm13113348.

PATZELT, S. B. M. et al. The All-on-Four treatment concept: a systematic review. **Clinical Implant Dentistry and Related Research**, v. 16, n. 6, p. 836-855, 2014.

SAKKA, S.; BAROUDI, K.; NASSANI, M. Z. Factors associated with early and late failure of dental implants. **Journal of Investigative and Clinical Dentistry**, v. 3, n. 4, p. 258–261, 2012. DOI: 10.1111/j.2041-1626.2012.00167.x.

SOTO-PEÑALOZA, D. et al. The All-on-Four treatment concept: systematic review. **Journal of Clinical & Experimental Dentistry**, v. 9, n. 3, p. e474–e488, 2017. DOI: 10.4317/jced.53905.

TOIA, M. et al. Fixed full-arch maxillary prostheses supported by four versus six implants: 5-year results of a multicenter randomized clinical trial. **Clinical Oral Implants Research**, 2024. DOI: 10.1111/clr.14383.

APÊNDICE - TERMO DE AUTORIZAÇÃO DO PACIENTE DO RELATO DE CASO

TERMO DE AUTORIZAÇÃO DE USO DE IMAGEM

Neste ato, ELIAS ALONSO DE LIMA, nacionalidade _____, estado civil CASADO, portador da Cédula de identidade RG nº. 1559,881,SDS, inscrito no CPF/MF sob nº 212.695.804-34, residente à Av/Rua RUA- GONÇALVES DIAS, nº. 941, município de RECIFE/PE. AUTORIZO gratuitamente o uso de minhas imagens pré, trans e pós-operatórias, bem como toda documentação de exames de imagens, fotografias, laudos de exames pré e pós-operatórios com utilização em divulgação na mídia leiga e científica, publicações em livros, periódicos, etc, bem como das seguintes formas: (I) out-door; (II) busdoor; folhetos em geral (encartes, mala direta, catálogo, etc.); (III) folder de apresentação; (IV) anúncios em revistas e jornais em geral; (V) home page; (VI) cartazes; (VII) back-light; (VIII) mídia eletrônica (painéis, vídeo-tapes, televisão, cinema, programa para rádio, entre outros). Por esta ser a expressão da minha vontade declaro que autorizo o uso acima descrito sem que nada haja a ser reclamado a título de direitos conexos à minha imagem ou a qualquer outro, e assino a presente autorização em 02 vias de igual teor e forma.

RECIFE, dia 23 de NOVEMBRO de 2025.

Elias Alonso de Lima

(assinatura paciente ou responsável)

Nome:

Telefone p/ contato: