FACULDADE SETE LAGOAS - FACSETE

Josué Lopes Soares

FECHAMENTO DE FÍSTULA BUCOSINUSAL COM BOLA DE BICHAT

OSASCO-SP

2021

Josué Lopes Soares

FECHAMENTO DE FÍSTULA BUCOSINUSAL COM BOLA DE BICHAT

Monografia apresentada ao Curso de Especialização da Faculdade Sete Lagoas - FACSETE, como requisito parcial para obtenção do título de Especialista em Cirurgia e Traumatologia Buco Maxilo Facial.

Área de concentração: Cirurgia e Traumatologia Buco Maxilo Facial.

Orientador: Prof. Nelson Masanobu Sato

OSASCO-SP

2021

Josué Lopes Soares

FECHAMENTO DE FÍSTULA BUCOSINUSAL COM BOLA DE BICHAT

Trabalho de conclusão de curso de especialização *Lato sensu* da Faculdade Sete Lagoas, como requisito parcial para obtenção do título de especialista em Cirurgia e Traumatologia Buco Maxilo Facial

Área de concentração: Cirurgia e Traumatologia Buco Maxilo Facial

Aprovada em ___/___/___ pela banca constituída dos seguintes professores:

_____

Prof. Nelson Masanobu Sato – ABO OSASCO

_____

Prof. Danilo Lobo Mussalem – ABO OSASCO

_____

Prof. Luis Gustavo Tramontin – ABO OSASCO

Osasco, 25 de janeiro de 2021

Dedico este trabalho de pesquisa aos meus pais. Sua grande força foi mola propulsora que permitiu o meu avanço, mesmo durante os momentos mais difíceis. Agradeço do fundo do meu coração.

AGRADECIMENTOS

A todos os funcionários da instituição de ensino por todo apoio e por proporcionaram um ambiente propício para o desenvolvimento do meu trabalho de conclusão de curso.

"*O homem não teria alcançado o possível se, repetidas vezes, não tivesse tentado o impossível*." (Max Weber)

RESUMO

O presente trabalho procura discorrer a respeito do fechamento de fístula bucosinusal com bola de bichat. A comunicação buco-sinusal (CBS) é uma condição patológica caracterizada pelo acesso entre a cavidade oral e o seio maxilar devido ao defeito em tecido ósseo e tecido mole, que normalmente garantem esta separação anatômica. O tratamento deve considerar fatores como a localização, etiologia e extensão, além disso, a CBS deve ser diagnosticada e tratada de forma imediata a fim de se obter melhor prognóstico. O objetivo do presente trabalho é desenvolver uma revisão literária a respeito do uso do corpo adiposo bucal para fechar comunicação bucosinusais.

Palavras-chave: Comunicação buco-sinusal; fechamento; tecido adiposo da bochecha;

ABSTRACT

This paper discusses the closure of a bucosinusal fistula with bichat ball. Buco-sinusal communication (CBS) is a pathological condition characterized by access between the oral cavity and the maxillary sinus due to the defect in bone and soft tissue, which normally guarantee this anatomical separation. Treatment must consider factors such as location, etiology and extent, in addition, CBS must be diagnosed and treated immediately in order to obtain a better prognosis. The objective of the present work is to develop a literary review regarding the use of the buccal adipose body to close buccal and oral communication.

Keywords: Buco-sinusal communication; closure; cheek fat tissue;

SUMÁRIO

1 INTRODUÇÃO 10
2 PROPOSIÇÃO 12
3 REVISÃO DE LITERATURA 13
4 DISCUSSÃO 26
5 CONCLUSÃO 29
REFERÊNCIAS.....30

1. INTRODUÇÃO

A comunicação buco-sinusal (CBS) é uma condição patológica caracterizada pelo acesso entre a cavidade oral e o seio maxilar devido ao defeito em tecido ósseo e tecido mole, que normalmente garantem esta separação anatômica. (DEL REY, 2006)

A ocorrência da CBS é relativamente comum no âmbito da Odontologia, principalmente após a extração dos molares superiores, devido à íntima relação anatômica entre os ápices das raízes desses dentes e o seio maxilar, entretanto, a CBS também pode ser causada por doença cística, infecções, tumores ou traumas gerados por instrumentos. (ERICSON, 1976)

No mais, uma comunicação buco-sinusal tem como sintomas dor localizada, escape de ar da cavidade nasal para a cavidade oral, resultando em voz anasalada, mau-cheiro, secreção purulenta e rinorréia purulenta pelo lado afetado. Essa comunicação pode evoluir clínica e patologicamente para uma fístula buco-sinusal que, se não tratada pode gerar diversas complicações como osteomielite, sinusopatias e todas as complicações relacionadas a essas doenças. Cabe dizer que, comunicações com menos de 2mm comumente cicatrizam espontaneamente não exigindo cuidados cirúrgicos especiais além de acompanhamento clínico regular e boa higienização do local mas, aquelas com diâmetro maior que 3mm ou associadas a doença periodontal ou infecção devem ser fechadas cirurgicamente. Egyedi em 1977 foi o primeiro a utilizar o tecido adiposo jugal como enxerto pediculado em cirurgia de fechamento de comunicação buco-sinusal, abrindo caminho para que outros pesquisassem acerca do assunto, ampliando o que é sabido sobre essa cirurgia até os dias de hoje (AWANG M, 1988).

Cabe mencionar que para o fechamento, diversas técnicas vêm sido descritas na literatura, como retalhos deslizantes vestibulares, retalhos rotatórios palatinos, enxertos ósseos, com discos de ouro de 24 quilates e uso da bola de Bichat (EEH I, MEF A, 1999; ALJUBOORI MJ, 2018).

O tratamento deve considerar fatores como a localização, etiologia e extensão, além disso, a CBS deve ser diagnosticada e tratada de forma imediata a fim de se obter melhor prognóstico e evitar agravos como a sinusite maxila. (HANAZAWA, 1995)

A busca por esse compreender a respeito do referido tema, surgiu a partir da pesquisa bibliográfica. A linha teórica desenvolvida e abordada foi bastante diversificada, onde envolveu a consulta a vários doutrinadores da área de odontologia. A metodologia de utilizada será da maneira bibliográfica.

2. PROPOSIÇÃO

Realizar uma revisão de literatura sobre o fechamento de Fístula Bucosinusal com bola de bichat, mostrando suas principais características, resultado, necessidades, indicações, estudo de casos.

3. REVISÃO DE LITERATURA

Fístula buco-sinusal

Fístula buco-sinusal é uma ocorrência patológica comum, em que ocorre uma abertura ou comunicação do seio maxilar com a cavidade bucal como resultado de uma perda de tecido mole e duro que normalmente separa os dois compartimentos. (SANTMARIA, 2006) Vejamos na Figura abaixo:

Figura 1: Fístula Buco Sinusal

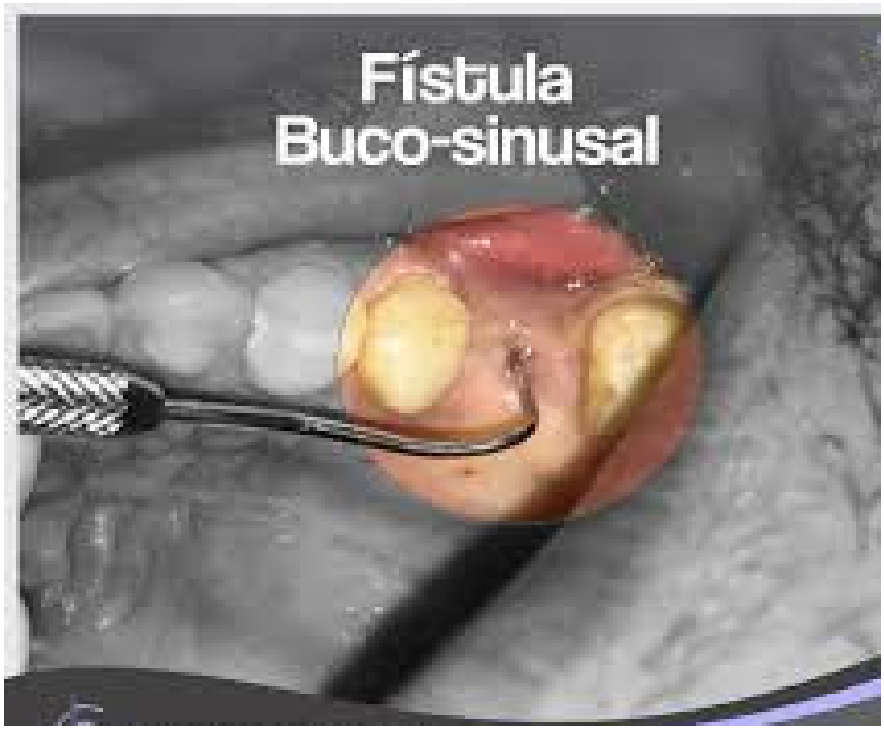

Fonte: Revista Spemd, 2012

De acordo ainda com entendimento de Santamaría (2006) há outros fatores etiológicos menos frequentes que acarretam uma fístula buco-sinusal como destruição do seio por lesões periapicais e remoção de cistos e/ou tumores do palato ou do seio maxilar.

Outras condições contribuintes incluem sequelas da radioterapia de cabeça e pescoço, como osteorradionecrose, fístula decorrente de tratamento deficiente para sinusites e entidades patológicas como leishmaniose e goma sifilítica que provocam necrose perfurante. (NOSÉ, 2006)

Ademais, o diagnóstico das fístulas buco-sinusais geralmente envolve procedimentos clínicos e radiográficos. Dentre os procedimentos radiográficos pode-se lançar mão das radiografias periapical, oclusal superior e panorâmica, nas quais se pode visualizar a cavidade oral, o seio maxilar, a descontinuidade da linha radiopaca que delimita o assoalho do seio maxilar afetado em comparação com o lado adjacentee a presença de possíveis corpos estranhos que foram impulsionados para o interior do seio maxilar. (NOSE, 2005)

Para o diagnóstico clínico recomendam-se o uso da inspeção visual, palpação alveolar e a manobra de Valssalva que, segundo e, consiste na expiração nasal forçada, que promove a saída via alveolar de ar ou pus pela fístula dependendo do estado do seio maxilar.

Importante mencionar que, se a fístula buco-sinusal for menor do que 2 mm de diâmetro o tratamento mais indicado é a estabilização do coágulo e preservação do mesmo no local da extração com o auxílio de uma sutura bem realizada. No mais, destaca-se que vários métodos estão sendo usados para o fechamento das fístulas buco-sinusais têm sido relatados na literatura, tais como o deslizamento do retalho bucal e retalho palatal.

O presente trabalho tem por objetivo específico descrever a técnica cirúrgica para o fechamento das fístulas buco-sinusais usando o Corpo Adiposo Bucal em função de seu elevado índice de sucesso.

Comunicação buco-sinusal (CBS)

A Comunicação buco-sinusal (CBS) é uma condição caracterizada por uma abertura entre a cavidade oral e o seio maxilar. Tal condição pode ser causada por extração de molares superiores, fraturas do tipo Le Fort I, trauma direto, lesões inflamatórias agudas ou crônicas próximas das raízes dos molares superiores, osteomielite da maxila, sífilis, entre outras, podendo apresentar fechamento espontâneo ou evoluir clínica e histologicamente para uma fístula epitelizada (COULTHARD P, 2013). Comunicações bucos sinusais menores do que 2 mm em seu maior diâmetro, tendem a se fechar espontaneamente, sendo necessário somente o acompanhamento clínico e uma boa higienização do local. Aquelas com diâmetro maior do que 3 mm ou as associadas à sinusite do seio maxilar ou doença

periodontal, podem persistir, sendo indicada, então, intervenção cirúrgica para o tratamento (COULTHARD P, 2013). Vejamos na figura abaixo:

Figura 2: Comunicação buco-sinusal (CBS)

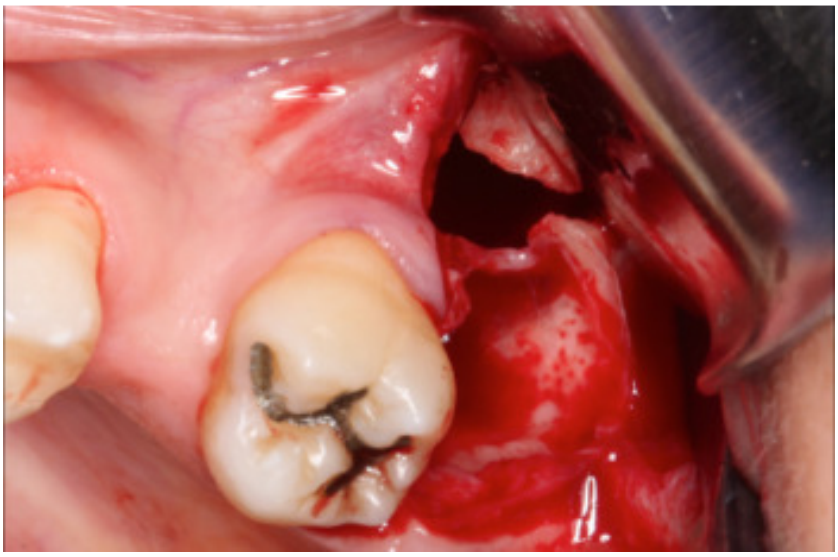

Fonte: Giovanella, 2009

Ademais, cabe dizer que a queixa principal de pacientes com Comunicação buco-sinusal - CBS é a saída de bebida ou outros alimentos pelo nariz ao ingerir líquidos. Outros sinais comuns são sinusites recorrentes, voz anasalada, mau hálito, tosse noturna, paladar alterado, coriza, desaparecimento de coágulo nos primeiros dias após a extração de molar, fraturado soalho de seio maxilar e obstrução nasal do lado afetado. Importante ainda de se destacar é o fato de que se a Comunicação buco-sinusal - CBS não for tratada, algumas complicações mais graves podem surgir, como por exemplo, candidíase, infecção crônica do seio maxilar e até osteomielite (JADHAV KKB, 2014).

Importante discorrer que o diagnóstico de uma comunicação buco-sinusal pode ser realizado através do exame clínico, observando-se a presença de tecido de granulação no alvéolo do elemento extraído, além da execução de manobra de valsava, quando se pede ao paciente para soprar suavemente o ar pelo nariz tampado estando com a boca aberta, podendo ser observada a passagem de ar ou formação de bolhas na eventual comunicação. O exame radiográfico e a tomografia computadorizada complementam o diagnóstico indicando tamanho e localização da fístula, além de evidenciar uma possível presença de sinusite ou a presença de corpos estranhos intra-sinusais.

O tratamento da CBS tem como objetivo selar essa abertura e promover um crescimento ósseo na região. Diversas técnicas vêm sendo desenvolvidas para atingir esse objetivo, entre elas destacam-se: o uso de retalhos locais, como o retalho vestibular, o retalho palatino ou retalho duplo: vestibular e palatino. No entanto, esses procedimentos resultam em grandes áreas cruentas e uma diminuição do sulco vestibular. Além disso, mostram-se pouco eficazes para corrigir grandes defeitos. (JADHAV KKB, 2014).

O uso de outros tipos de retalhos como os retalhos baseados em língua e retalhos nasolabiais também já foram utilizados, assim como o uso de osso trabeculado ou de materiais aloplásticos, como polimetilmetracrilato, além do uso de PRF associado ou não a biomateriais (AlJUBOORI, 2018). No mais, pode se afirmar que uso do tecido adiposo bucal vem ultimamente sendo bastante estudado apresentando-se de fácil técnica cirúrgica e com resultados bastante promissores.

Após realizar os procedimentos de anestesia local ou geral deve-se excisar a região fistulada com uma lâmina de bisturi e curetar a região até remoção de todo o tecido de granulação presente, em seguida, devesse avivar os bordos da fístula. Para coleta da bola de Bichat deve-se realizar uma incisão mucoperiostal em região posterior do pilar zigomático-maxilar até romper a fascia do corpo adiposo. Com uma pinça hemostática curva ou tesoura de metzembaum realizar a dissecção suavemente da região ântero-medial do processo coronóide da mandíbula até expor a gordura bucal amarelada. O tecido adiposo é então delicadamente removido enquanto se disseca as estruturas circundantes da bola.

O uso de sugador deve ser evitado pelo risco de aspiração devido à consistência do tecido (AlJUBOORI, 2018). A bola de Bichat deve ser levada até a região da comunicação ou fístula e ser posicionada de modo a vedar a comunicação, sendo suturada em posição com cuidado para não romper a capsula do corpo adiposo (AlJUBOORI, 2018). O uso de retalhos vestibulares e/ou palatinos podem ser feitos a partir deste momento, assim como o uso de membranas. Deve-se acompanhar o paciente por ao menos uma semana e garantir que todas as orientações estejam sendo seguidas. Clinicamente a superfície exposta da bola fica esbranquiçada em 3 dias após o procedimento e apresenta-se gradualmente vermelha até 1 semana devido a formação de tecido de granulação, para que até a terceira semana, se torne completamente epitelizada.

Corpo Adiposo Bucal (CAB) ou Bola de Bichat

Heister, em 1732, foi quem primeiramente mencionou a anatomia do Corpo Adiposo Bucal (CAB) e Bichat, em 1801, verificou a sua histologia adiposa. Desde então muitos anatomistas passaram a estudar as características deste elemento para aprofundarem seus conhecimentos.

Dentre as aplicações do corpo adiposo bucal (CAB) destacam-se as reconstruções no palato duro, palato mole (até a linha média), trígonoretromolar, mucosa vestibular, pilar amigdaliano anterior, crista alveolar superior (até a região de canino) e sulco vestibular superior (SHIBAHARA ,1996).

Também conhecido como Bola de Bichat, a gordura malar consiste em um tipo especial de tecido que se localiza entre o músculo bucinador e o ramo da mandíbula (BAUMANN, 2000).

De modo anatômico, a bola de Bichat ou corpo adiposo bucal é encontrado no espaço mastigatório, constituindo-se por um corpo principal com quatro processos e uma tênue cápsula fibrosa que o envolve. Seu corpo se encontra localizado na lateral do músculo bucinador e na borda anterior do músculo masseter. (PEREIRA 2004).

A função da bola de Bichat é o preenchimento do espaço mastigatório, a melhora e amortecimento da mobilidade muscular, bem como de contribuir e para a morfologia da face (ALLAIS, 2008).

O corpo adiposo bucal (CAB) é um tipo de gordura que preenche o espaço mastigatório, melhora a mobilidade muscular e aumenta a morfologia facial (ALLAIS, 2008).

A bola adiposa da bochecha tem sido muito utilizada para fechar as comunicação buco-sinusais, devido ao fato de já ter sido comprovado cientificamente os seus eficazes resultados na literatura e por não exercer intervenções na profundidade do sulco vestibular, além de suas características anatômicas favoráveis ao enxerto pediculado para construir defeitos intrabucais, principalmente na região posterior da maxila (JÚNIOR, 2008).

Cabe dizer que o uso do CAB como técnica para o fechamento de fístulas buco-sinusais foi primeiramente relatado por Egyedi (1977). Este autor apresentou um relatório sobre a utilização do CAB para a reconstrução bucal até mesmo em áreas de 60x50mm e uma espessura de 6 mm.

Conforme mencionado, o Corpo Adiposo Bucal (CAB) ou Bola de Bichat, também como é chamado, representa um tipo de tecido especializado está localizado entre o músculo bucinador e o ramo da mandíbula.

A extensão bucal é bem superficial e encontra-se bem próxima à bochecha tornando seu acesso cirúrgico simples.

Cabe dizer que, devido a esse rico suprimento de sangue e do fácil acesso, o CAB tem sido utilizado como enxerto para muitos tratamentos de defeitos intrabucais.

Estudos anatômicos revelam que ele possui um corpo principal e quatro prolongamentos, conhecidos como bucal, pterigóide, temporal superficial e profundo. (JÚNIOR, 2008). Vejamos abaixo o tratamento de Fístula Buco-sinusal com usando corpo adiposo.

Figura 3: Tratamento de Fístula Buco-sinusal 1



Fonte: Raldi, 2006

Figura 4: Tratamento de Fístula Buco-sinusal



Fonte: Del Rey, 2006

Figura 5: Tratamento de Fístula Buco-sinusal 1

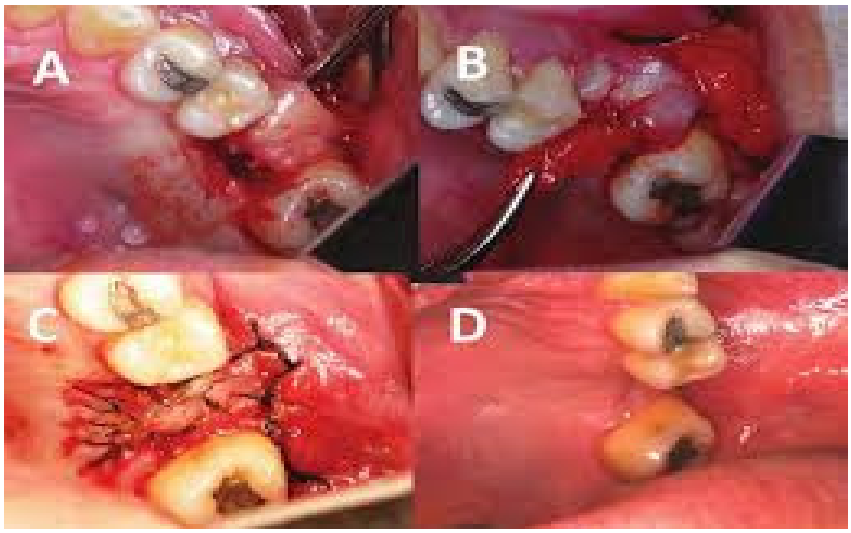

Fonte: Camarini, 2006

O tratamento para o fechamento da Fístula Buco-sinusal deve ser efetuado o mais precocemente possível, evitando-se a infecção do seio e instalação de uma sinusite maxilar. Nos casos da instalação prévia de uma sinusite, deve-se proceder ao tratamento da mesma antes do procedimento cirúrgico. Para isso, Raldi (2008) recomenda o uso de 500mg de amoxicilina de 8 em 8 horas durante uma semana e irrigações diárias do seio maxilar com clorexidina 0,12% e soro fisiológico 0,9% até o dia da cirurgia.

Salienta-se ainda que tratar e fechar a Comunicação Buco-sinusal deve ser um procedimento realizado o mais precocemente possível, para se evitar que o seio infeccione e, consequentemente, se instale uma sinusite maxilar.

Embora estejam presentes em todas as pessoas, estes depósitos de gordura variam de indivíduo para indivíduo, podendo ser pouco desenvolvidas ou exageradas, dando à aparência facial um ar de depressão ou abaulamento, respectivamente. Outras vezes, essa camada de gordura é relativamente maior, podendo alterar o formato do rosto, deixando-o mais cheio e arredondado (JAEGER; BETTONI, 2016).

Simão Netto (2017) relatara que o CAB, quando utilizado como enxerto pediculado deixado exposto na cavidade oral, inicia o processo de epitelização dentro de uma semana, mudando seu aspecto branco amarelado para avermelhado. A camada superficial de tecido gorduroso é substituída por tecido de granulação e posteriormente recoberta por epitélio escamoso estratificado que migra das regiões

adjacentes às margens da estrutura. Além do mais, o CAB tem sua própria fisiologia de lipólise, diferentemente do tecido adiposo subcutâneo, fato que fornece previsibilidade de resultados independentemente das individualidades físicasdos pacientes.

Casos de comunicação antral[1]

Paciente L.C., sexo masculino, 58 anos de idade, procurou a Disciplina de Cirurgia Bucal II da Faculdade de Odontologia de São Luís – MA, da Universidade Federal do Maranhão - UFMA, referindo como queixa principal dor e frequentes episódios de inflamação na região posterior da maxila à direita, e passagem de líquidos e alimentos da cavidade oral para nasal. Em sua anamnese, paciente relatou não ser fumante e não possuir qualquer distúrbio ou alergias medicamentosas, apresentando pulso, pressão arterial e frequência respiratória normais.

O exame intra-oral mostrou a presença de um defeito no rebordo alveolar, sendo confirmada a comunicação buco-sinusal, com presença de fístula, através da manobra de Valsalva, além de processo inflamatório na mucosa palatina, por má adaptação da prótese total superior. Sendo argüido sobre a história pregressa da doença atual, o paciente relatou que a comunicação havia aparecido há 25 anos, após exodontia na região, sem ter sido realizado nenhum tratamento. Como medida profilática e de tratamento à uma possível sinusite maxilar, foi recomendado 500mg de amoxicilina de 8 em 8 horas durante uma semana, e irrigações diárias com solução fisiológica (SF 0,9%) durante 7 dias, além de 4mg de dexametasona e 750mg de paracetamol, via oral, uma hora antes do procedimento cirúrgico. Foram solicitadas também, tomadas radiográficas panorâmica dos maxilares e radiografia oclusal de maxila, como exames complementares, confirmando o diagnóstico feito no exame clínico.[2]

No momento do procedimento cirúrgico, fez-se a antissepsia do paciente e após anestesia infiltrativa, realizou-se uma incisão elíptica (Figura 2), ao redor da fístula, para realizar a fistulectomia, expor o tecido cruento e obter apoio em tecido ósseo normal. Estendeu-se a incisão com duas relaxantes por mesial e distal da

fístula, criando-se o retalho vestibular. Divulsionou-se os tecidos e incisou-se o periósteo na parte mais alta e posterior do retalho vestibular, para exposição e captura do corpo adiposo de Bichat, que foi tracionado delicadamente até o seu posicionamento sobre a fistula, sendo este suturado à mucosa palatina. Por fim, o retalho vestibular foi reposicionado ao local de origem e suturado, ficando uma parte do tecido adiposo exposto na cavidade oral.

Pós-operatório foi prescrito o uso de 500mg de amoxicilina de 8 em 8 horas durante 7 dias, 50 mg de diclofenaco de Potássio também de 8 em 8 horas e 750 mg de paracetamol de 6 em 6 horas, em caso de dor, todos por via oral. O paciente foi orientado quanto aos cuidados no pós-operatório: não usar a prótese, evitar quaisquer tipos de pressão negativa ou positiva na cavidade oral, e a correta higienização da cavidade oral e em especial a região operada. Em uma semana, no retorno do paciente, pode-se observar que a superfície exposta do corpo adiposo tornou-se branco-amarelada, em algumas áreas houve presença de necrose parcial do tecido adiposo e ausência de processo inflamatório significativo. Em 15 dias, observaramse áreas vermelho claro e áreas vermelho escuro recobrindo o tecido, explicando-se este fato como áreas de formação de tecidos de granulação jovem e áreas com formação de tecido de granulação denso, respectivamente. Em um mês observou-se a epitelização completa da ferida.

Caso 2 - Paciente do sexo feminino, com 51 anos de idade[3]

Paciente do sexo feminino, com 51 anos de idade, compareceu ao Centro de Especialidades Regional (CEO-R) na região do Sul do Ceará para avaliação odontológica após encaminhamento de médico otorrinolaringologista. Relatou como queixa principal sintomatologia compatível a sinusite crônica, confirmada por encaminhamento do médico especialista, o qual solicitava avaliação de possível foco odontogênico para o problema. Durante a anamnese, a paciente informou ter sido submetida a procedimento cirúrgico para exérese de elemento dentário 16 há 6 anos aproximadamente e que a sintomatologia iniciou após essa cirurgia. Informou ainda que o procedimento foi complicado e demorado, que ainda atualmente, por vezes, sentia liquido passando da boca para o nariz. Ademais, a suspeita de comunicação

bucoantral após exérese dentário foi confirmada em exame clínico inicial, no qual se observou pequeno orifício na região do rebordo alveolar superior direito, bem como depressão óssea à palpação na área e passagem de ar quando aplicava manobra de Valsalva. No préoperatório, foi solicitada uma radiografia panorâmica a qual evidenciou velamento incompleto do seio maxilar direito e solução de continuidade no rebordo alveolar na área do elemento 16. Os exames hematológicos mostraram-se todos dentro da normalidade. Diante do quadro inflamatório dos seios da face com provável origem na comunicação com o meio oral, optou-se por plastia da área e fechamento cirúrgico. O ato cirúrgico foi realizado sob anestesia local. O acesso foi por uma incisão em envelope suportada em osso sadio, associada a uma incisão elíptica contornando o orifício de comunicação para posterior remoção desse tecido da fístula.

Durante o descolamento e rebatimento do retalho, observou-se que a falha óssea era bem maior que o esperado indicando a utilização da bola de Bichat o que provavelmente ocasionariauma deiscência da sutura por falta de sustentabilidade do tecido no posicionamento final. Optou-se então por tracionamento e sutura da bola de Bichat sobre a falha óssea. A gordura foi posicionada entre a falha e a mucosa preservando o pedúnculo de irrigação e suturada com fio absorvível. [4]

Após a sutura da bola, a mucosa também foi reposicionada e suturada com fio de nylon 4.0. No protocolo pós-operatório foi realizado antibioticoterapia, controle de dor com analgésicos e antissepsia do meio oral com clorexidina 0,12% iniciada 24 horas após o procedimento. A paciente foi orientada para evitar movimentos de sucção, espirro, assoar nariz e o uso de descongestionante nasal se necessário. Após 01 ano de proservação, observamos a ausência de comunicação bucoantral, bem como da sintomatologia que a paciente se queixava, resultando no sucesso do tratamento. [5]

Caso 3 – Paciente de 14 anos - Tratamento de Fístula Buco Sinusal com enxerto livre do corpo adiposo bucal[6]

Paciente, M.M.R. 14 anos gênero feminino, melanoderma, procurou o serviço de odontologia de uma clínica particular para remoção de um dente supranumerário em palato, a cirurgia foi realizada e posteriormente compareceu ao serviço de cirurgia e Traumatologia do Instituto Hospital de Base queixando-se de “Abertura no céu da boca” (SIC). Ao exame clínico constatou-se a Fístula Buco Sinusal extensa em região de pré molares esquerdos. A análise das imagensobtidas, observou-se a grande loja aberta e em anamnese foi constatado que a comunicação foi decorrente de uma exodontia realizada anteriormente de um dente incluso no palato. A manobra de Valsalva não foi executada pela possibilidade de visualização e relato da paciente de passagem de alimentos para a cavidade nasal.

A paciente e sua responsável legal foram informadas sobre os procedimentos cirúrgicos e os cuidados pós operatórios incluindo a impossibilidade de realizar atividades que exerçam pressão.

Após os esclarecimentos, a cirurgia foi realizada utilizando técnica infiltrativa nos nervos palatino maior bilateral e nasopalatino, utilizando Lidocaína 2% com Epinefrina 1:100000. A incisão foi realizada com lâmina de bisturi 15C em cabo Bard Parker nº 3. Incisão intrasulcular da mesial do dente 21 até a distal do dente 26. Descolamento muco periósteo com molt nº 9 até total exposição da loja. Para facilitar a visualização da loja foi feita a ancoragem do retalho contralateral com fio de nylon 3.0 Posteriormente foi feita curetagem dos tecidos com Cureta de Lucas, e irrigação com soro fisiológico 0,9% estéril visualização da cavidade sem vestígios de tecido necrótico . Após a cavidade limpa, foi feita outra incisão em fundo de vestíbulo para a remoção de parte do tecido adiposo bucal, divulsão com Tesoura de Metzenbaum e exposição do tecido. Foi removido cerca de 2 cm da bola de Bichat e colocado no interior da loja. A ancoragem foi desfeita e realizada a sutura com fio vicryl- 3.0 em palato e seda 3-0 em vestíbulo . Após a cirurgia foi prescrito antibiótico de largo espectro, amoxicilina associada ao clavulanato de potássio por 7 dias, antiinflamatório não esteróide, nimesulida 100mg por 3 dias e analgésico, paracetamol 750mg por 48 horas.Após 7 diasa paciente retornou para remoção das suturas e depois de 21 dias para nova avaliação.[7]

Técnica e tratamento

A literatura cita inúmeros fatores etiológicos e métodos de fechamento das comunicações buco-sinusais, que dependem do bom diagnóstico e de indicação adequada, variando tais comunicações em relação a tamanho, duração, associação com patologias sinusais e localização (DIAS, 2010). Não existe ainda um consenso sobre as indicações das técnicas para o tratamento desse tipo de complicação cirúrgica. Fechamento espontâneo de comunicações de 1 a 2 mm pode ocorrer, enquanto grandes defeitos que não foram tratados possuem alguma relação com o desenvolvimento de sinusite maxilar(50% dos pacientes após 48 horas – 90% dos pacientes após 2 semanas) (SCATARELLA, 2011).

SCARTEZINI (2011) descreve que em casos de maiores comunicações maiores pode ser usado mais de uma de enxerto como a associação de tecido adiposo, enxerto ósseo e malha de titânio para reconstrução de assoalho de seio maxilar. Contudo, o enxerto do corpo adiposo bucal se mostrou em diversos trabalhos uma maneira rápida, segura barata tempo cirúrgico reduzido e eficaz no tratamento das CBS devido ao correto aporte sanguíneo do tecido adiposo e seu fácil acesso

Já, se a comunicação for de tamanho moderado (2 a 6 mm), medidas adicionais deverão ser tomadas, como uma sutura em forma de oito figurado deverá ser feita sobre o alvéolo dental para assegurar a permanência do coágulo de sangue na área, ou também, pode ser colocado alguma substância promotora de coágulo, tal como uma esponja gelatinosa (Gelfoam), dentro do alvéolo antes da sutura. Se a abertura do seio for grande (7 mm ou mais larga), o cirurgião deverá considerar o reparo da comunicação através de um retalho. (HUPP, 2011).

Em casos de exposição de seio maxilar, alguns cuidados devem ser tomados para que se evite ou trate infecções na cavidade sinusal como a sinusite maxilar (PARISE, 2014). A prescrição de antibiótico de largo espectro nesses casos é relatada como tratamento de primeira escolha devido à presença de bactérias pertencente ao grupo das Streptococus. em momento anterior à cirurgia com finalidade de diminuição do focoinfeccioso, deixando o local menos contaminado possível(RALDI, 2014)

Após o ato cirúrgico é importante que se mantenha a medicação totalizando 14 dias de tratamento antibiótico. Porém mesmo a literatura preconizando a

Prescrição antibiótica no pré e posoperatorio existe relatos de não prescrição de antibióticos no pré operatório 1. Como também existemrelatos de não prescrição antibiótica alegando a remoção do foco infeccioso como o principal tratamento.[8]

4. DISCUSSÃO

Conforme Santamaria (2006) Fístula buco-sinusal é uma ocorrência patológica comum, em que ocorre uma abertura ou comunicação do seio maxilar com a cavidade bucal como resultado de uma perda de tecido mole e duro que normalmente separa os dois compartimentos. Peterson (2000) complementa dizendo que, outros fatores etiológicos menos frequentes que acarretam uma fístula buco-sinusal como destruição do seio por lesões periapicais e remoção de cistos e/ou tumores do palato ou do seio maxilar.

Por sua vez, outras condições contribuintes incluem sequelas da radioterapia de cabeça e pescoço, como osteorradionecrose, fístula decorrente de tratamento deficiente para sinusites Graziani (1995); Garcia (2000) e entidades patológicas como leishmaniose e goma sifilítica que provocam necrose perfurante. (NOSÉ, 2005)

Conforme exposto neste trabalho, Camarini (2007) e Saad Neto (1985) concorram em dizer que o diagnóstico das fístulas buco-sinusais geralmente envolve procedimentos clínicos e radiográficos. Dentre os procedimentos radiográficos pode-se lançar mão das radiografias periapical, oclusal superior e panorâmica, nas quais pode-se visualizar a cavidade oral, o seio maxilar , a descontinuidade da linha radiopaca que delimita o assoalho do seio maxilar afetado em comparação com o lado adjacente e a presença de possíveis corpos estranhos que foram impulsionados para o interior do seio maxilar.

Outro ponto destacado na revisão de literatura, elucidou que Comunicação buco-sinusal (CBS) é uma condição caracterizada por uma abertura entre a cavidade oral e o seio maxilar. Tal condição pode ser causada por extração de molares superiores, fraturas do tipo Le Fort I, trauma direto, lesões inflamatórias agudas ou crônicas próximas das raízes dos molares superiores, osteomielite da maxila, sífilis, entre outras, podendo apresentar fechamento espontâneo ou evoluir clínica e histologicamente para uma fístula epitelizada (COULTHARD P, 2013).Abuabara (2006) complementa dizendo que Comunicações bucos sinusais menores do que 2 mm em seu maior diâmetro, tendem a se fechar espontaneamente, sendo necessário somente o acompanhamento clínico e uma boa higienização do local. Aquelas com diâmetro maior do que 3 mm ou as associadas à

sinusite do seio maxilar ou doença periodontal, podem persistir, sendo indicada, então, intervenção cirúrgica para o tratamento.

Jadhav (2014) menciona que se a Comunicação buco-sinusal -CBS não for tratada, algumas complicações mais graves podem surgir, como por exemplo, candidíase, infecção crônica do seio maxilar e até osteomielite. Por sua vez, EEH (1999) complementa dizendo que o tratamento da Comunicação buco-sinusal-CBS tem como objetivo selar essa abertura e promover um crescimento ósseo na região. Diversas técnicas vêm sendo desenvolvidas para atingir esse objetivo, entre elas destacam-se: o uso de retalhos locais, como o retalho vestibular, o retalho palatino ou retalho duplo: vestibular e palatino. No entanto, esses procedimentos resultam em grandes áreas cruentas e uma diminuição do sulco vestibular. Além disso, mostram-se pouco eficazes para corrigir grandes defeitos.

Foi ainda estudado que o uso de outros tipos de retalhos como os retalhos baseados em língua e retalhos nasolabiais também já foram utilizados, assim como o uso de osso trabeculado ou de materiais aloplásticos, como polimetilmetracrilato, além do uso de PRF associado ou não a biomateriais (AlJUBOORI, 2018). O uso do tecido adiposo bucal vem ultimamente sendo bastante estudado apresentando-se de fácil técnica cirúrgica e com resultados bastante promissores (ABUABARA, 2006).

Diversos autores, como Camarini (2006), Raldi (2008), Jadhav (2014) concordam em afirmar que após realizar os procedimentos de anestesia local ou geral deve-se excisar a região fistulada com uma lâmina de bisturi e curetar a região até remoção de todo o tecido de granulação presente, em seguida, devesse avivar os bordos da fístula. Para coleta da bola de Bichatdeve-se realizar uma incisão mucoperiostal em região posterior do pilar zigomático-maxilar até romper a fascia do corpo adiposo. Com uma pinça hemostática curva ou tesoura de metzembaum realizar a dissecção suavemente da região ântero-medial do processo coronóide da mandíbula até expor a gordura bucal amarelada. O tecido adiposo é então delicadamente removido enquanto se disseca as estruturas circundantes da bola.

O uso de sugador deve ser evitado pelo risco de aspiração devido à consistência do tecido (JASMEET SKP, RAGANATH K, 2010). A bola de Bichat deve ser levada até a região da comunicação ou fístula e ser posicionada de modo a vedar a comunicação, sendo suturada em posição com cuidado para não romper a capsula do corpo adiposo (HANAZAWA Y, 1995).

Heister, em 1732, foi quem primeiramente mencionou a anatomia do Corpo Adiposo Bucal (CAB) e Bichat, em 1801, verificou a sua histologia adiposa. Desde então muitos anatomistas passaram a estudar as características deste elemento para aprofundarem seus conhecimentos.

Foi visto ainda, que o autor Tideman (1986) afirma que a nutrição do corpo adiposo bucal é muito rica. Camarini (2007) transcreve as palavras de Martin-Granizo (1997) afirmando que, devido a esse rico suprimento de sangue e do fácil acesso, o CAB tem sido utilizado como enxerto para muitos tratamentos de defeitos intrabucais.

O tratamento para o fechamento da Fístula Buco-sinusal deve ser efetuado o mais precocemente possível, evitando-se a infecção do seio e instalação de uma sinusite maxilar. Nos casos da instalação prévia de uma sinusite, deve-se proceder ao tratamento da mesma antes do procedimento cirúrgico. Para isso, Raldi (2006) recomenda o uso de 500mg de amoxicilina de 8 em 8 horas durante uma semana e irrigações diárias do seio maxilar com clorexidina 0,12% e soro fisiológico 0,9% até o dia da cirurgia. Freitas (2003) complementa dizendo que tratar e fechar a Comunicação Buco-sinusal deve ser um procedimento realizado o mais precocemente possível, para se evitar que o seio infeccione e, consequentemente, se instale uma sinusite maxilar.

Embora estejam presentes em todas as pessoas, estes depósitos de gordura variam de indivíduo para indivíduo, podendo ser pouco desenvolvidas ou exageradas, dando à aparência facial um ar de depressão ou abaulamento, respectivamente. Outras vezes, essa camada de gordura é relativamente maior, podendo alterar o formato do rosto, deixando-o mais cheio e arredondado (JAEGER; BETTONI, 2016).Po sua vez, Simão Netto (2017) relatara que o CAB, quando utilizado como enxerto pediculado deixado exposto na cavidade oral, inicia o processo de epitelização dentro de uma semana, mudando seu aspecto branco amarelado para avermelhado. A camada superficial de tecido gorduroso é substituída por tecido de granulação e posteriormente recoberta por epitélio escamoso estratificado que migra das regiões adjacentes às margens da estrutura. Além do mais, o CAB tem sua própria fisiologia de lipólise, diferentemente do tecido adiposo subcutâneo, fato que fornece previsibilidade de resultados independentemente das individualidades físicas dos pacientes.

5. CONCLUSÃO

Diante do desenvolvimento do presente trabalho, foi visto que a comunicação buco-sinusal (CBS) é uma condição patológica caracterizada pelo acesso entre a cavidade oral e o seio maxilar devido ao defeito em tecido ósseo e tecido mole, que normalmente garantem esta separação anatômica.

Ademais, outro ponto que foi analisado foi de que ocorrência da CBS é relativamente comum no âmbito da Odontologia, principalmente após a extração dos molares superiores, devido à íntima relação anatômica entre os ápices das raízes desses dentes e o seio maxilar, entretanto, a CBS também pode ser causada por doença cística, infecções, tumores ou traumas gerados por instrumentos.

O tratamento deve considerar fatores como a localização, etiologia e extensão, além disso, a CBS deve ser diagnosticada e tratada de forma imediata a fim de se obter melhor prognóstico e evitar agravos como a sinusite maxila.

Outro ponto que foi visto, é de que a bola adiposa da bochecha tem sido muito utilizada para fechar as comunicações buco-sinusais, devido ao fato de já ter sido comprovado cientificamente os seus eficazes resultados na literatura e por não exercer intervenções na profundidade do sulco vestibular, além de suas características anatômicas favoráveis ao enxerto pediculado para construir defeitos intrabucais, principalmente na região posterior da maxila.

Por fim, o tratamento para o fechamento da Fístula Buco-sinusal deve ser efetuado o mais precocemente possível, evitando-se a infecção do seio e instalação de uma sinusite maxilar. Nos casos da instalação prévia de uma sinusite, deve-se proceder ao tratamento da mesma antes do procedimento cirúrgico.

REFERÊNCIAS

1. ABUABARA, A. et al. Evaluation of different treatments for oroantral/oronoasal communications: experience of 112 cases. **International Journal of Oral & Maxillofacial Surgery**. Elsevier Ltd. 35:155-158. 2006.

2. ABRAHAMS JJ, BERGER SB. Oral-Maxillary Sinus Fistula (Oroantral Fistula): Clinical Features and Findings on Multiplanar CT. **AJR Am J Roentgenol** 1995; 165:1273-6. 1995

3. ALLAIS, M.; MAURETTE, P.E.; CORTEZ, A.L.V.; LAUREANO FILHO, J.R.; MAZZONETTO, R. Retalho de corpo adiposo bucal no fechamento de comunicação buco-sinusal. Rev Bras Otorrinolaringol, vol. 74(5) p:799. 2008

4. ALLAIS, M. et al. The buccal fat pad graft in the closure of oroantral communications. BJORL, v. 74, n.5, p. 799, oct, 2008.

5. AL-JUBOORI MJ, AL-ATTAS MA, FILHO LCM. Treatment of chronic oroantral fistula with platelet-rich fibrin clot and collagen membrane: a case report. Clinical, Cosmetic and Investigational Dentistry 2018:10 245–249

6. AWANG M. Closure of oroantral fistula. International Journal of Oral and Maxillofacial Surgery. 1988.

7. BAUMANN, A.; EWERS, R. Application of the Buccal Fat Pad in Oral Reconstruction. **J Oral MaxillofacSurg.** Vol. 58 p:389-92. 2000

8. CAMARINI ETC, Kamei NC, Farah GJ, Daniel NA, Jacob RJ, Bento LA. Utilização do corpo adiposo bucal para fechamento de comunicação bucosinusal associado à enucleação de cisto residual – relato de caso. **Ver Cir Traumatol Buco-Maxilo-Fac** 2007;7(3):23-30. 2007

9. DEL REY-SANTAMARÍA M, Valmaseda EC, Berini LA, Gay CE. Incidence of oral sinus communications in 389 upper thirmolar extraction. **Med Oral Patol Oral Cir Bucal.** 2006; 11(4): 334-8.

10. DIAS, R.R.; TOMEH, J.E.K.; PUPIM, D.; TONIN, R.H.; FARAH, G.J; PAVAN, A.J. Comunicação bucossinusal através do ligamento periodontal: relato de caso. **Rev. Odontol. UNESP**, Araraquara, n. 40, v. 4, p. 195-198,jul./ago. 2010.

11. ERICSON S, Finne K, Persson G. A clinical-radiographic review of treated oro-antral communications. **Int J Oral Surg.** 1973; 2(5): 185-91.1973

12. EEH I, MEF A. The use of the pedicled buccal fat pad (BFP) and palatal rotating flaps in closure of oroantral communication and palatal defects. The **Journal of Laryngology and Otology**. September 1999, Vol. 113, pp. 834-838. 1999

13. FREITAS TMC, Farias JG, Mendonça RG, Alves MF, Ramos RP Jr, Câncio AV. Fístulas oroantrais: diagnóstico e propostas de tratamento. **Ver Bras Otorrinolaringol**; vol. 69 (6):838-44.2003

14. FREITAS, T. M. C., FARIAS, J. G., MENDONÇA, R. G., ALVES, M. F., RAMOS JR, R. P., CÂNCIO, A. V. Comunicações oroantrais: diagnósticos e propostas de tratamento. **Rev. Bras. Otorrinolaringol.** V. 69, n. 06, p. 838-44, nov/dez. 2003.

15. HANAZAWA Y, Itoh K, Mabashi T, Sato K. Closure of oroantral communication using a pedicled buccal fat pad graft. **J Oral Maxillofac Surg**. 1995; 53(7): 771-5. 1995

16. HANAZAWA Y. Closure of Oroantral Communications Using a Pedicled Buccal Fat Pad Graft. **J Oral Maxillofac Surg**; 1995, 53:771-775

17. HUPP, James R.; TUCKER, Myron R.; ELLIS III, Edward. **Cirurgia oral e maxilofacial contemporânea**, 5. ed. Rio de Janeiro: Elsevier, 2011. xiv, 704 p. 2011

18. JADHAV KKB, MUJIB BRA, GUPTA N. Cytological Approach for Diagnoses of Non-healing Oroantral Fistula Associated with Candidiasis. Journal of Cytology. 31 1: 47–9in "**Journal of Cytology**" 31:47 a 49. 2014.

19. Martín-Granizo R, Naval L, Costa A, Goizueta C, Rodriguez F, Monje F, et al. Use of buccal fat pad to repair intraoral defects: review of 30 cases. **Br J Oral Maxillofac Surg**; 35:81-4. 1997

20. NOSÉ FR, Campos AC, Bonavita RV, Bevilaqua CH, Gayotto MV. Selamento de fístula buco sinusal utilizando o corpo adiposo da bochecha. Breve revisão da literatura e relato de caso clínico. **RPG rev Pós-grad**; 12(2):264-9. 2005

21. PARISE, K.G. et al. **Tratamento cirúrgico e medicamentoso das comunicações buco-sinusais:** Uma revisão da literatura. Disponível em: https://onlinelibrary.wiley.com/doi/full/10.10 02/jbmr.2405

22. PEREIRA, F.L.; FARAH, G.J.; PASSERI, L.A.; PAVAN, A.J. Aplicação do Corpo Adiposo Bucal para o encerramento de comunicação bucosinusal. Relato de Caso. **Ver Port Estomatol Cir Maxilo fac** vol. 45(4) p:221-6. 2004

23. RALDI FV, Sá-Lima JR, Moraes MB, Zanotti GG. Fechamento de Comunicações Buco-Sinusais - Utilização de Enxerto Pediculado do Corpo Adiposo Bucal. **RGO**; vol. 54(2):178-81. 2008

24. SANTMARÍA MDR, CASTELLÓN EV, AYTÉS LB, ESCODA CG. Incidence of oral sinus communications in 389 upper third molar extraction. **Med Oral Patol Oral Cir Bucal**;11:E334-7. 2006

25. SCATARELLA, A.; BALLINI, A.; GRASSI, F.R.; CARBONARA, A.; CICCOLELLA, F. DITURI, A.; NARDI, G.M.; CANTORE, S.; PETTINI, F. Treatment of oroantral fistula with autologous bone graft and application of a non-reabsorbable membrane**. Int. J. Med. Sci**., v. 7, n. 5, p. 267-271. 2011.

26. SHIBAHARA, T. et al. Use of the buccal fat pad as a pedicle graft. **Bull Tokyo Dent Coll.** v.37, n.4, p. 161-5, nov. 1996.

27. SIMÃO NETTO, S. et al. Uso do corpo adiposo da bochecha para fechamento de comunicações oroantrais. **Revista Odontológica de Araçatuba**, v. 38, n.1, p. 30-35, jan-abr, 2017.