FACULDADE SETE LAGOAS – FACSETE

Luciana Coelho Mazzaro Ferranti

ALINHADORES ESTÉTICOS: REVISÃO DE LITERATURA

SETE LAGOAS - MG

2020

FACULDADE SETE LAGOAS – FACSETE

Luciana Coelho Mazzaro Ferranti

ALINHADORES ESTÉTICOS: REVISÃO DE LITERATURA

Artigo apresentado ao curso de Especialização da FACSETE – Unidade Avançada Campo Grande/MS – como requisito parcial para a conclusão do Curso de Ortodontia

Orientador (a): Ms. Matheus Valieri

SETE LAGOAS - MG

2020

Coelho Mazzaro Ferranti, Luciana.

Alinhadores estéticos: revisão de literatura / Luciana Coelho Mazzaro Ferranti - 2020.

44f.

Orientador: Matheus Valieri
Artigo (Especialização) - Faculdade de Sete Lagoas, 2020.
1. Alinhador estético. 2. Ortodontia

FACSETE
Faculdade Sete Lagoas
Recredenciamento Portaria MEC 278/2016 - D.O.U 19/04/2016

Artigo intitulado: **Alinhadores estéticos: revisão de literatura,** de autoria da aluna: **Luciana Coelho Mazzaro Ferranti,** aprovado pela banca examinadora constituída pelos seguintes professores:

Matheus Miotello Valieri – orientador
AEPC – Associação de Ensino Pesquisa e Cultura de Mato Grosso do Sul

Vivian Lys Olibone Tabosa

Vivian Lys Olibone Tabosa – examinadora
AEPC – Associação de Ensino Pesquisa e Cultura de Mato Grosso do Sul

Fabiano Ferreira Regalado – examinador
AEPC – Associação de Ensino Pesquisa e Cultura de Mato Grosso do Sul

Campo Grande – MS, 03 de Julho de 2020.

RESUMO

Há uma grande procura por tratamentos ortodônticos mais estéticos, por isso, se desenvolveram diversos dispositivos para suprir essa necessidade. Dentre eles, destacam-se os alinhadores estéticos removíveis. Esses sistemas disponibilizam tanto para os pacientes como para os dentistas, novas possibilidades de tratamento ortodôntico com modernidade e avanços compatíveis biologicamente. Por se tratar de um dispositivo ortodôntico removível, estes sistemas além da estética, do conforto e da higiene, produzem forças leves e intermitentes, porém, a cooperação do paciente é fundamental para que os resultados pretendidos sejam atingidos de forma satisfatória. Na atualidade há disponível no mercado mundial várias marcas comerciais com diferentes propostas e diferentes materiais na sua composição. Desta forma, este artigo teve como objetivo apresentar uma revisão de literatura com informações sobre o funcionamento, vantagens, indicações bem como limitações e desvantagens dos alinhadores estéticos removíveis e relatar um caso clínico tratado com esta técnica.

Palavras-chave: Aparelhos ortodônticos removíveis; Ortodontia; Técnicas de Movimentação Dentária.

ABSTRACT

There is a great demand for more aesthetic orthodontic treatments, so if you develop several devices to meet this need. Among them, the removable aesthetic aligners stand out. These systems provide both possibilities for patients and dentists with new possibilities for orthodontic treatment with modernity and biologically advances. As it is a removable orthodontic device, these systems, in addition to aesthetics, comfort and hygiene, produce light and intermittent forces, however, the cooperation of the patient is essential for the intended results to achieve satisfactory formal results. Currently, there are no commercial brands available on the world market with different effects and different materials in their composition. Thus, this article aimed to present a literature review with information on the operation, advantages, indications as well as limitations and advantages of the removable aesthetic aligners and report a clinical case treated with this technique.

Key words: Invisalign; Orthodontics; Tooth movement.

LISTA DE FIGURAS

Figura 1 - Fotos iniciais extrabucais frontais da paciente……..…….…... 21

Figura 2 - Foto inicial da paciente em posição lateral……..…...… 22

Figura 3 - Fotos intrabucais iniciais (frontal, lado direito e lado esquerdo)……..…..... 23

Figura 4 - Fotos intrabucais iniciais (oclusal superior e inferior) ……..…...…24

Figura 5 - Radiografia panorâmica inicial ……..……..…..25

Figura 6 - Radiografias periapicais de incisivos superiores e inferiores ……..25

Figura 7 - Telerradiografia inicial ……..…….…….26

Figura 8 - Clinchecks iniciais ……..……..……...…27

Figura 9 - ClinChecks finais ……..……..……..……..29

Figura 10 - Fotos intrabucais com attachments (frontal, lado direito e lado esquerdo, oclusal superior e inferior)……..……..…..….30

Figura 11 - Foto intrabucal com alinhador frontal e lateral direita e esquerda……..…31

Figura 12 - Foto final frontal normal e sorrindo ……...….32

Figura 13 - Foto final lateral normal e sorrindo……..……..……..33

Figura 14 - Radiografia panorâmica final ……..…….……33

Figura 15 - Telerradiografia final ……34

Figura 16 - Foto intrabucal final (frontal, lateral direita e esquerda e oclusal superior e inferior) ……..…….35

SUMÁRIO

1 - Introdução.....10
2 - Proposição.....12
3 - Revisão de literatura.....13
3.1 Vantagens.....13
3.2 Indicações.....16
3.3 Desvantagens.....17
3.4 Limitações..... .19
4 - Relato de caso clínico.....21
5 - Discussão..... 36
6 - Conclusão..... 40
Referências bibliográficas.....41

1 INTRODUÇÃO

A atualização na Ortodontia vem se propagando ao longo dos anos por diversos fatores, sendo um deles a grande procura por tratamento ortodôntico. As técnicas ortodônticas se atualizam, desenvolvendo assim, diversos alinhadores dentais, sendo eles mais estéticos como o de cerâmica e safira, alinhadores estéticos removíveis, técnica lingual (utilizados nas faces linguais dos dentes). Por outro lado, não podemos nos esquecer dos aparelhos convencionais já existentes há mais tempo como os de aço inoxidável (metal prata ou dourado, com ou sem ligaduras elásticas).

Os aparelhos ortodônticos sao considerados padrão ouro da técnica biomecânica ortodôntica. Entretanto, nos tempos atuais, as pessoas buscam alternativas mais estéticas, rápidas e que sejam tão satisfatórias quanto a convencional (PHAN e LING, 2007).

O Sistema Invisalign®, surgiu nos anos 90 nos Estados Unidos e foi o primeiro sistema criado usando uma tecnologia digital tridimensional (CAD-CAM) (FALTIN, 2002). Foram fabricadas com material plástico fino que cobre a coroa clínica dos dentes e a gengiva marginal e com sequências específicas que duram em torno de 2 semanas cada placa. O uso deve ser de 20 a 22 horas no mínimo para que tenha a eficácia (PHAN e LING, 2007).

A preparação é semelhante ao tratamento convencional, sendo ela, a avaliação inicial, diagnóstico, planejamento de acordo com a documentação ortodôntica, onde compõe radiografia panorâmica e telerradiografias, fotos. Então são enviadas ao centro tecnológico na Califórnia para serem planejadas as placas (PHAN e LING, 2007).

É imprescindível que o cirurgião dentista compreenda e domine todo o processo de preparação, saiba utilizar o software ClinCheck para examinar os detalhes, percurso e movimentos individuais de cada dente para confecção dos aparelhos consecutivos antes de iniciar qualquer tratamento. Inclusive, que determine a viabilidade biológica e biomecânica do tratamento (BOYD, 2008).

O objetivo deste trabalho foi, através de uma revisão de literatura, descrever a inovação na Ortodontia introduzida com a modalidade de tratamento oferecida pela técnica de alinhadores removíveis estéticos que representa um avanço biotecnológico adotado por muitos profissionais. Além de apresentar suas indicações e vantagens, limitações e desvantagens e apresentar um relato de caso clínico.

2 PROPOSIÇÃO

Realizar uma revisão de literatura sobre alinhadores removíveis estéticos descrevendo as indicações, vantagens, limitações e desvantagens e apresentação de um caso clínico tratado com este tipo de técnica.

3 REVISÃO DE LITERATURA

3.2 VANTAGENS

Faltin et al. (2002), após uma correta avaliação da indicação e colaboração do paciente, concluíram que o alcance dos resultados clínicos são satisfatórios em qualidade, quantidade e tempo de planejamento. Frisando ainda, propriedades favoráveis no ponto de vista funcional, estético e facilidade de manuseio tanto para o paciente quanto para o dentista.

Segundo Clements et al. (2003), os alinhadores tiveram mais sucesso em melhorar o alinhamento anterior, as relações transversais e a sobremordida. Eles tiveram menos sucesso em melhorar a oclusão bucal e apenas moderadamente bem-sucedidos em melhorar a linha média e o overjet. Os incisivos mostraram uma porcentagem significativamente maior de fechamento do espaço do que os pré-molares superiores ou inferiores, mas não houve diferença na quantidade real de fechamento do espaço. Diferentemente do tratamento com aparelhos fixos, o tratamento com alinhadores invisíveis e removíveis parecem não ter efeitos adversos na saúde gengival durante o tratamento.

Os aparelhos ortodônticos fixos causam desconforto ao paciente em razão ao atrito na mucosa e quando removidos os braquetes, podem lesionar a superfície dentária. Porém, os alinhadores removíveis não provocam tanto desconforto quanto a isso. Além disso, outra potencial vantagem, é a diminuição da dor durante o tratamento, e em casos que o paciente possua porcelanas extensas, ouro ou restaurações grandes, a facilidade de planejamento para a placa é maior (MILLER et al, 2007).

Outras diversas vantagens da literatura são destacadas, como não alterarem o discurso, atividades físicas ou profissionais, não tem efeitos negativos na saúde gengival, útil em pequenas correções de recidiva do tratamento ortodôntico, corrigem rotações anteriores até 20 graus e altura das cristas marginais, tratamento não esquelético de arcadas atrésicas, evita colagem de aparelhos fixos nas coroas de

cerâmica, permite a realização de clareamento dentário no início ou durante o tratamento e o último alinhador pode ser utilizado como contenção (URZAL e Ferreira, 2011).

Jóias et al. (2011), relataram em seus estudos que além de ter como vantagem a questão estética, a facilidade na higienização e no uso, que o alinhador estético ainda proporciona conforto ao paciente e reduz o tempo de cadeira clínica.

De acordo com Urzal e Ferreira (2011), o sistema de alinhador estético permite tratar segmentos das arcadas dentárias, em diferentes sequências, sem no entanto se perder o controlo da ancoragem.

Segundo Feu et al. (2012), em um estudo direcionado a preferência de alinhadores e a disposição para aquisição dos valores, obtiveram como resultado, a preferência entre homens e mulheres, por alinhadores estéticos, sendo eles os removíveis estéticos (Invisalign), os modelos de safira, e em seguida os convencionais de aço inoxidável. Porém as mulheres não estavam dispostas a pagar o custo proposto. Em contrapartida, os homens apresentaram maior interesse em pagar pelo tratamento estético. Para os jovens e crianças, os aparelhos convencionais metálicos que utilizam ligadura elástica foram os eleitos.

Para Srinath et al. (2016), o alinhador é indicado para pacientes adultos que apresentam risco de desenvolver periodontite. Sendo assim, um estudo propôs e provou a eficácia e resultados na manutenção de uma higiene bucal adequada, redução da inflamação gengival e sangramento pós sondagem para aqueles que utilizam dos alinhadores removíveis.

Destacam-se outras vantagens dos alinhadores em relação aos demais aparelhos: facilidades de uso, estética, melhor higiene e maior conforto. Entretanto, devemos ressaltar que a efetividade da técnica é diretamente proporcional a colaboração do paciente no uso correto das placas. Acrescentaram que os alinhadores estéticos foram eficazes na intrusão de incisivos e, consequentemente, na correção da mordida profunda. Além disso, destacaram outras vantagens como estética, maior conforto, facilidade de higienização, uso e melhor controle de efeitos

colaterais. Tem como desvantagens a cooperação do paciente quanto a utilização das placas (RODRIGUES et. al, 2017).

Lombardo et al. (2018) mostraram a eficácia de um protocolo combinado que envolve o tratamento com expansores palatais, alinhadores e miniimplantes para resolver a má oclusão de Classe III com mordida cruzada bilateral em um paciente adulto. Neste estudo apontaram um melhor resultado quando comparado com os relatados anteriormente na literatura, mesmo que alguns resultados anteriores tenham sido sem sucesso.

Para os pacientes ortodônticos há uma satisfação e aceitação quanto a impressões digitais intraorais. Os scanners digitais exigiram mais tempo na cadeira do que os métodos de impressão de alginato. À medida que a tecnologia de varredura intraoral continua avançando com câmeras menores e tempos de aquisição mais rápidos, os pacientes podem mostrar maior preferência por impressões digitais (BURZYNSKI et. al, 2018).

Papadimitriou et al. (2018) citaram que os alinhadores *Invisalign*® podem endireitar os arcos dentários com segurança em termos de nivelamento e rotação dos dentes (exceto caninos e pré-molares, onde uma pequena inadequação foi relatada). A inclinação da coroa pode ser realizada facilmente. Complementaram que a inclinação dos dentes e os contatos oclusais parecem estar entre as limitações do Invisalign®, quando se trata da precisão dos movimentos planejados alcançados com os alinhadores. Concluíram ainda, que o uso de acessórios adicionais novos pode ser mais eficaz para vários tipos de movimento, como expansão dos dentes posteriores superiores, movimentos rotatórios de caninos e pré-molares, extrusão de incisivos superiores e controle de sobremordida.

Buschang et al. (2019), em um estudo de desenvolvimento de lesão de mancha branca, tiveram como análise dois grupos com dentição mista a permanente, sendo um deles com 244 usuários de alinhadores e de 206 com aparelhos convencionais, chegaram a conclusão de que os pacientes que fazem o uso de alinhadores estéticos removíveis tem menos chance de desenvolverem lesão de mancha branca nos dentes.

Segundo Martina et al. (2019), em estudos direcionados a citotoxicidade pôde comprovar que os materiais para alinhadores transparentes demonstraram apenas um ligeiro nível de citotoxicidade e que seu uso clínico pode ser considerado seguro no tratamento.

Tamer et al. (2019), ressaltaram que os alinhadores transparentes fornecem uma opção estética e confortável quando comparados com a mecânica fixa convencional. Somando a isso, a obtenção de uma saúde periodontal mais correta, e menos lesões de manchas brancas.

Skaik et al. (2019), afirmaram que as pessoas que utilizam do alinhador estético em uma entrevista de emprego pode influenciar a possibilidade de contratação em comparação a pessoas que usam o aparelho convencional metálico. Supuseram que todas as outras qualificações dos candidatos sejam equivalentes, a presença de um aparelho ortodôntico, assim como o tipo de aparelho, pode influenciar a possibilidade de recrutamento durante uma entrevista de emprego e, portanto, melhorar a estética do aparelho ortodôntico aumenta a probabilidade de ser contratado.

2.2 INDICAÇÕES

Segundo estudos e análises, Joffe (2003) concluiu que o sistema de alinhadores é uma nova técnica que abrangeu e ganhou espaço na Ortodontia, sendo estética e que pode ser usada para tratar casos de alinhamento simples a moderados, principalmente no adulto.

Clements et al. (2003) definiram que o cronograma de troca do alinhador a cada duas semanas mostrou uma tendência em direção a mais melhorias na porcentagem de fechamento dos espaços de extração do que no grupo de uma semana, embora a diferença não tenha sido estatisticamente significativa.

De acordo com estudos relacionados a tratamento de classe II, Wheeler (2007) relatou que a correção pode proceder da mesma maneira que é feita com aparelhos

fixos, ainda que tendo como opção de distalização de dentição superior ou a protrusão de dentição inferior ou a associação de ambas. O crescimento mandibular encontrado em pacientes jovens pode ajudar na correção dessa má oclusão.

Pacientes que apresentam problemas com desgastes dentários por força excessiva de trituração ou por bruxismo, são grandes candidatos a usarem os alinhadores estéticos por serem placas usadas no período noturno e evitam esse desgaste. Ao final do tratamento ortodôntico, é indicado que seja confeccionada as placas oclusais próprias para essas disfunções, diminuindo assim, o aperto noturno ao longo do tempo (BOYD, 2008).

Herrero (2016), provou que o sistema Invisalign funciona corretamente com miniimplantes para auxiliar movimentos dentários que inicialmente pareciam complexos. E que esses miniimplantes associados a elásticos intermaxilares e alinhadores são úteis para auxiliar os movimentos conforme planejado e que mesmo em sorrisos gengivais severos podem ser tratados quando utilizada a mecânica adequada.

Para Tavares e Fonseca (2016), os alinhadores estéticos são uma alternativa viável a ser usada na clínica ortodôntica para os casos clínicos com apinhamento leves. Complementam que a discrição do aparelho, durante o tratamento, o conforto ao paciente, a redução do tempo de cadeira e a boa higiene bucal são as grandes vantagens dessa técnica.

Tendo em vista inúmeros estudos, Tamer et al. (2019) constataram que os alinhadores transparentes podem ser indicados e utilizados em casos de apinhamento leve a moderado, tendo cautela em casos mais complexos.

2.3 DESVANTAGENS

Bollem et al. (2003), em uma análise sobre extrações, avaliaram que os indivíduos que submeteram a 2 ou mais extrações de prés molares apresentaram a maior taxa de incompletude. Nenhum desses indivíduos completaram com sucesso a série inicial do tratamento. Por outro lado, os que não tiveram extrações, conseguiram

completar com sucesso a fase inicial e final do tratamento. Pacientes com extrações de incisivos também completaram todas as fases. Quinze dos 51 indivíduos do estudo completaram a série inicial de alinhadores. O tempo de ativação de duas semanas foi mais eficaz do que a ativação de uma semana.

Conforme Phan e Ling (2007), os alinhadores por serem placas invisíveis e removíveis requerem um cuidado maior quando são retirados da cavidade oral, pois se não armazená-los em local adequado indicado pelo dentista, podem ter o risco de perda.

Em um estudo realizado por Bresniak e Wasserstein (2008), avaliaram que um determinado paciente com alteração de classe III, que havia sofrido um acidente e lesionou os dois incisivos centrais, porém fazia acompanhamento com dentista clínico e não apresentou limitações para o tratamento ortodôntico. O mesmo sofreu reabsorções nas raízes dentárias após o uso do sistema de alinhador estético, não findando relação entre os fatores.

Baldwin et al. (2008) defenderam que os tratamentos com extração causam tombamento dos dentes adjacentes a extração e que os aparelhos fixos podem resolver esse problema. Apontaram ainda, que esses casos de extração tratados com alinhador removível são mais demorados quando comparados com aparelho fixo e que as ativações dos alinhadores a cada duas semanas não fazem diferença na quantidade de tombamento dentário nas áreas de extração.

Inclusive, segundo Kravitz et al. (2009), em seus estudos, concluíram que os caninos superiores e inferiores alcançaram um terço da movimentação de rotação prevista. Com exceção dos incisivos laterais superiores, os caninos tiveram rotação significativamente menor que a dos outros dentes. Para movimentos de rotação que ultrapassaram 15°, a precisão dos caninos superiores diminuiu. Em outros movimentos como a lingualização, os resultados são mais concisos (47,1% dos casos). Nos movimentos de extrusão, conseguiram 29,6% de apuração. Não houve diferença em dentes maxilares e mandibulares nas análises do mesmo tipo dentário quanto ao movimento. Acrescentou-se, quanto maior o overjet, maior a dificuldade de precisão no movimento.

Tamer et al (2019) citaram em seus estudos que a reabsorção radicular ainda é um risco associado ao tratamento ortodôntico na terapia com alinhadores bem como em aparelhos fixos e que a estabilidade a longo prazo deve ser mais estudada e comprovada.

Dai et al. (2019) concluíram que nos estudos de casos de extração do primeiro pré-molar tratados com Invisalign, o controle da ancoragem do primeiro molar e a retração do incisivo central não foram totalmente alcançados conforme previsto.

2.4 LIMITAÇÕES

Outra limitação está relacionada ao tempo adicional significativo para ter alterações após o planejamento inicial, além da documentação adicional, que deve ser incorporada para que o plano de tratamento seja modificado. O novo planejamento do caso deve incluir os movimentos sequenciais para cada dente desde o início até o fim do tratamento. Além disso, devido ao processo de importação, o intervalo entre a elaboração de um novo plano de tratamento e a inserção do aparelho pode ser de até dois meses (FALTIN et al. 2002).

De acordo com Joffe (2003), por ser um aparelho removível, o Invisalign tem pouco controle sobre os movimentos precisos dos dentes, especialmente para: verticalização, rotação, extrusão e fechamento de espaços com adequado paralelismo radicular após extrações.

Algumas outras limitações citadas por Boyd (2008), como necessidade da erupção dentária estar completa, rotações severas, extrusões complexas, e grandes translações dentárias podem requerer um tratamento auxiliar, pode ser necessário aparelhos fixos ou uma série adicional de alinhadores para atingir os objetivos de tratamento, a inclinação das raízes pode não ser a ideal por serem planejados por computador, pequenas intrusões posteriores devido às forças excessivas na oclusão posterior e/ou altura da placa, podendo não corrigir contatos oclusais e maior recidiva nos dentes maxilares anteriores comparada com os aparelhos fixos.

Para Monguilhott e Zanardi (2017), a dificuldade de tratar algumas más oclusões com o método Invisalign não inviabiliza seu uso por completo, pois existe a opção de se realizar o tratamento combinado com uma grande variedade de aparelhos e mecânicas convencionais, chamados pelos Invisalign Doctors de terapias auxiliares, tais como o uso de elásticos intermaxilares ou de ancoragem esquelética.

3 RELATO DE CASO CLÍNICO

A paciente DLK, com 34 anos de idade, compareceu ao consultório do Dr. Matheus Valieri para tratamento ortodôntico em busca de melhorar seu sorriso. Paciente havia submetido a outros dois tratamentos ortodônticos.

Ao exame extra-bucal notou-se: leve assimetria facial, perfil reto, ângulo naso-labial bom e ângulo queixo-pescoço aumentado, linha média superior e inferior levemente desviadas para a direita, linha do sorriso bom e corredor bucal satistatório.

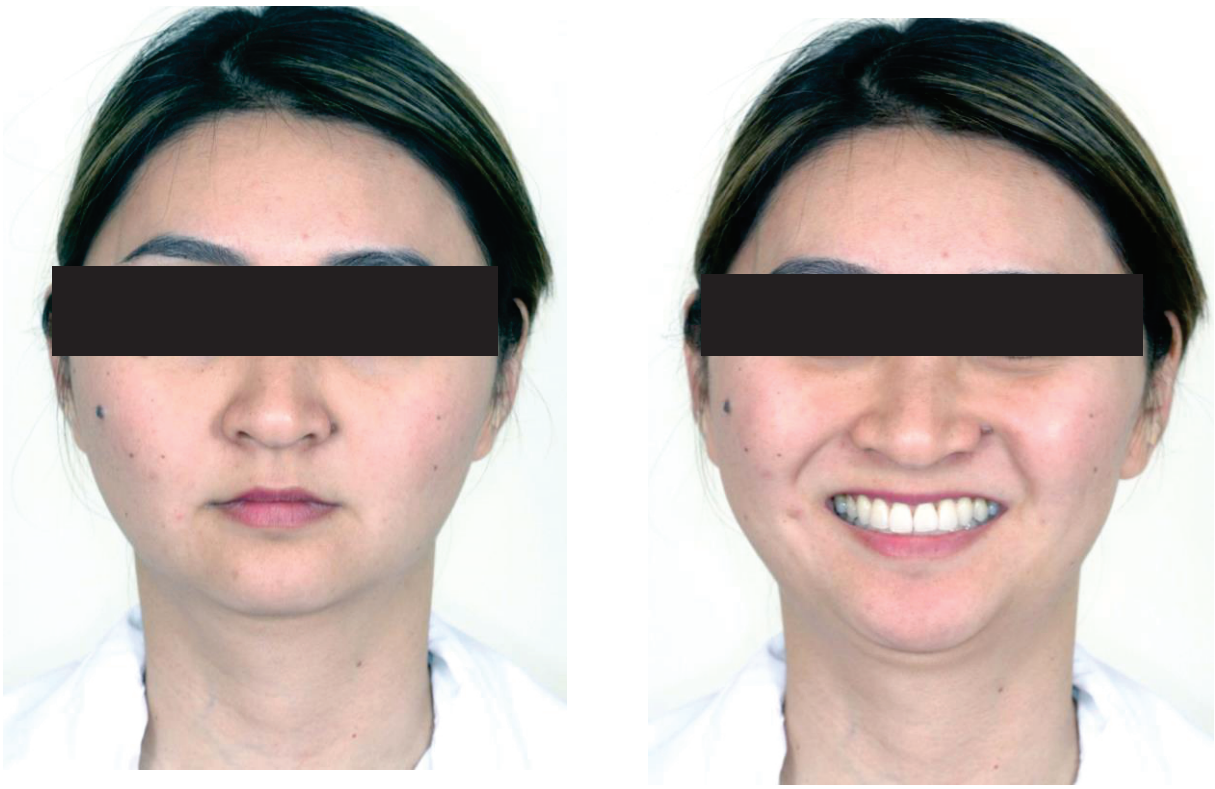

Fig. 1 - Fotos iniciais extrabucais frontais da paciente

Fonte: acervo consultório Matheus Valieri



Fig. 2 - Foto inicial da paciente em posição lateral

Fonte: acervo consultório Matheus Valieri

Ao realizar exame intrabucal observou-se: dentição permanente, relação de 1/4 Classe **II** de canino do lado direito e esquerdo, recessões gengivais, apinhamento leve e mordida topo a topo anterior.





Fig. 3 - Fotos intrabucais iniciais (lado direito, esquerdo e frontal)

Fonte: acervo consultório Matheus Valieri



Fig. 4 - Fotos intrabucais iniciais (oclusal superior e inferior)

Fonte: acervo consultório Matheus Valieri

Através de radiografias panôramica, periapicais e telerradiografia lateral, concluiu-se que a paciente apresentava reabsorções ósseas e dentárias.

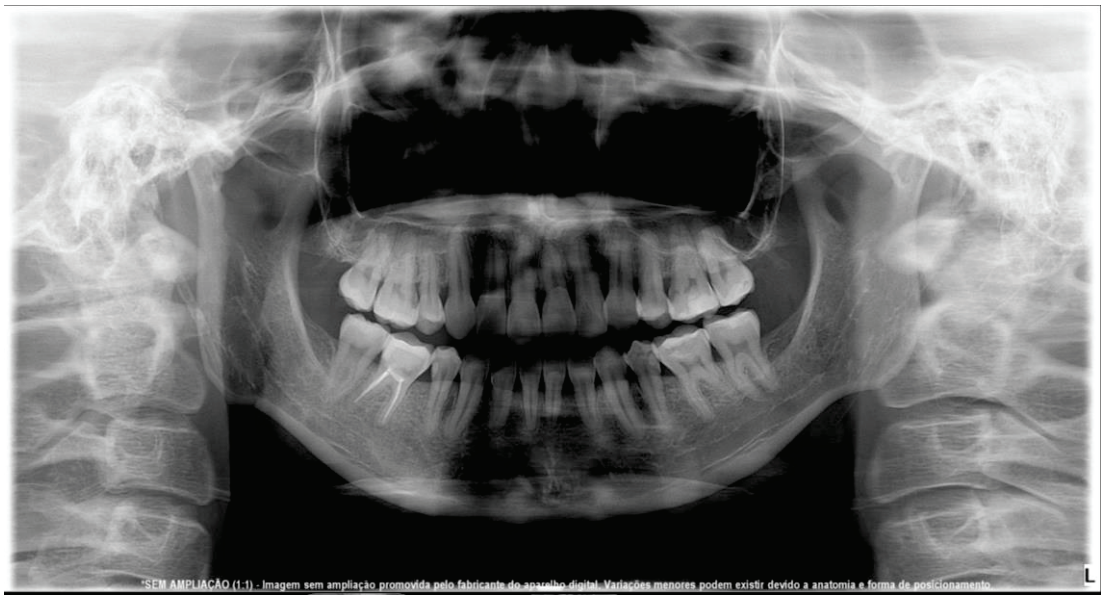

Fig. 5 - Radiografia panorâmica inicial

Fonte: acervo consultório Matheus Valieri

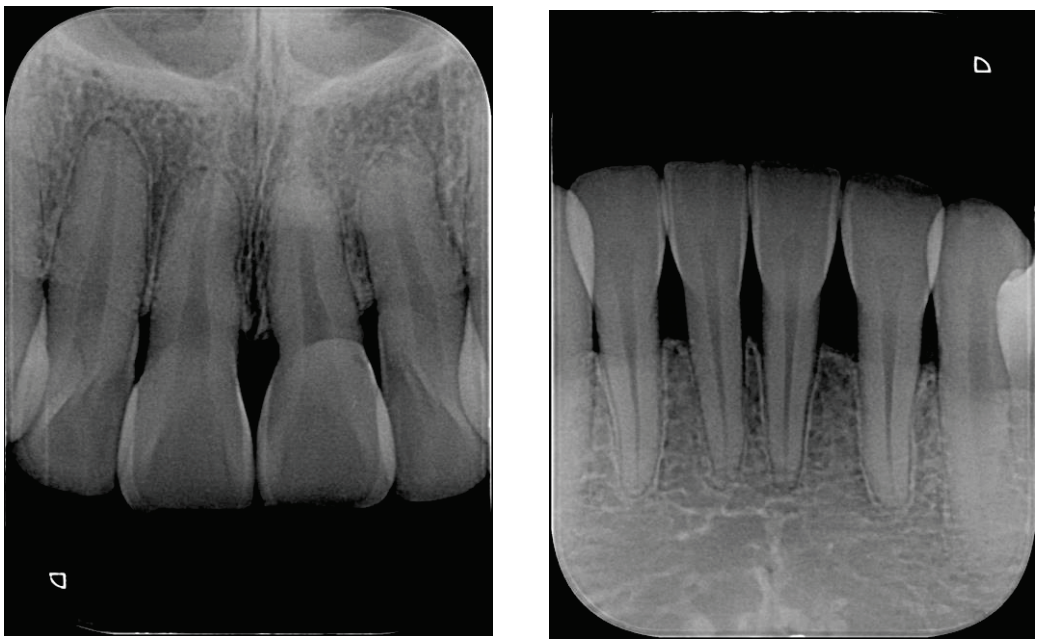

Fig. 6 - Radiografias periapicais de incisivos superiores e inferiores

Fonte: acervo consultório Matheus Valieri



Fig. 7 - Telerradiografia inicial

Fonte: acervo consultório Matheus Valieri

No planejamento inicial foi optado por realizar: correção do apinhamento, melhorar o overjet, overbite e o encaixe de mordida em classe **I** bilateral de canino. A sequência de tratamento executada foi a seguinte:

1. Realização de ClinChecks para planejamento dos alinhadores.

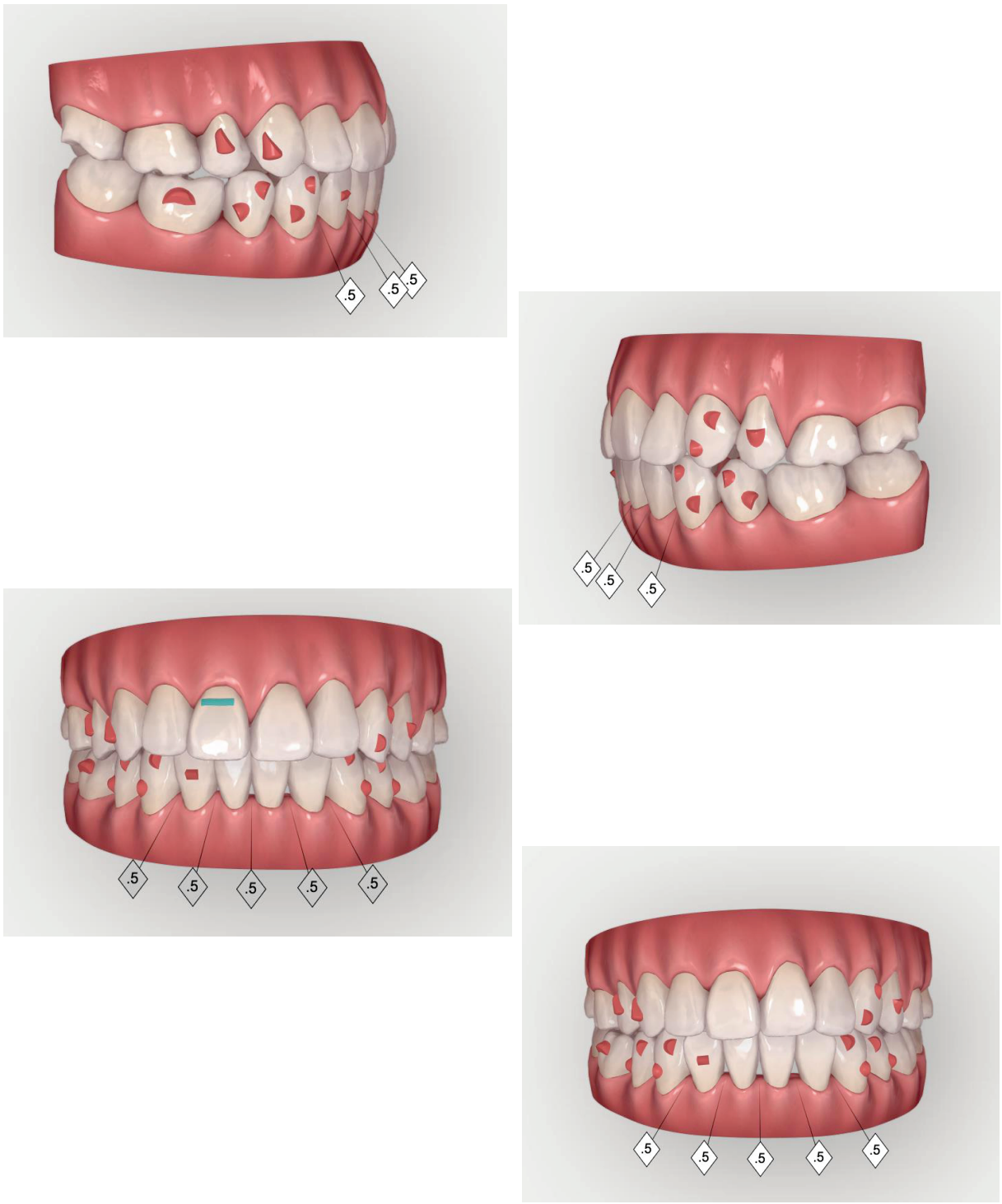

Fig. 8 - Clinchecks iniciais

Fonte: acervo consultório Matheus Valieri

Na região onde se destaca a cor azul, indica a posição inicial dos dentes.

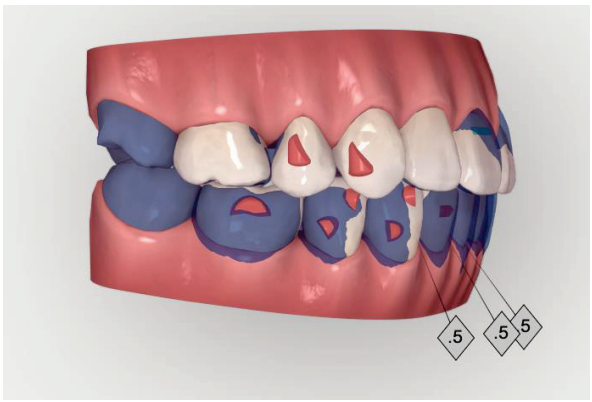

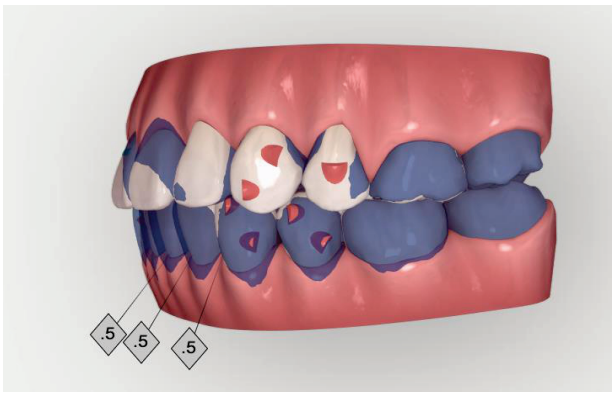

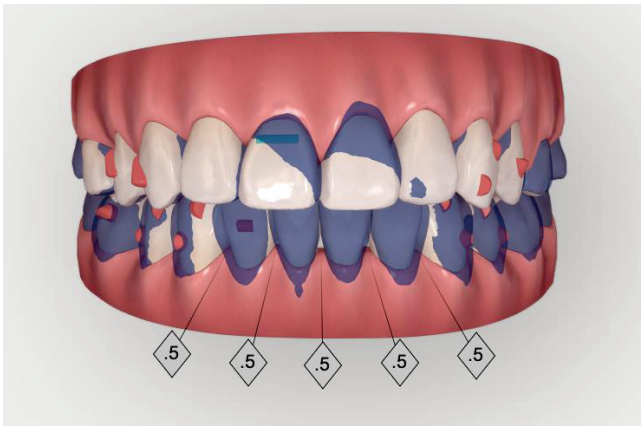

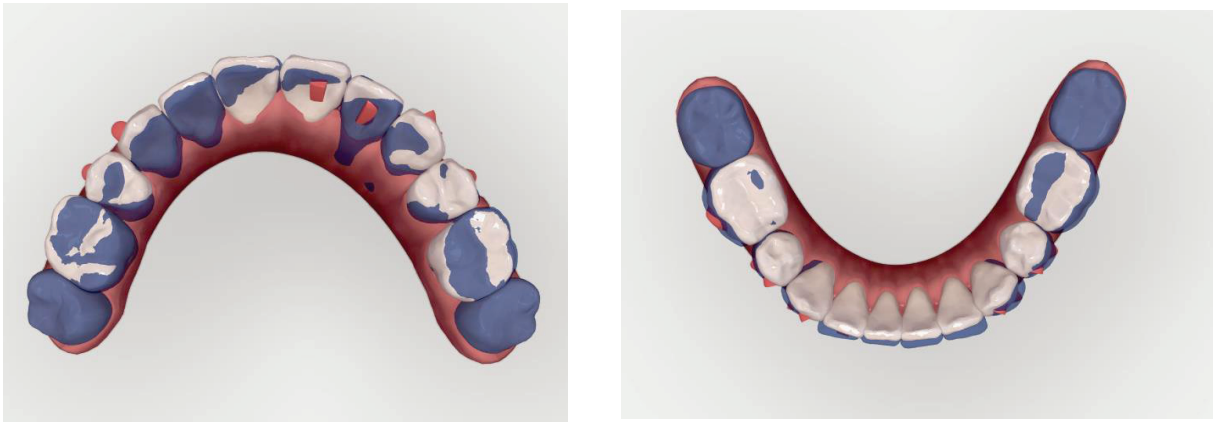

Fig. 9 - Clinchecks finais

Fonte: acervo consultório Matheus Valieri

2. Confecção e instalação dos attachments na vestibular e lingual dos dentes necessários.







Fig. 10 - Fotos intrabucais com attachments (frontal, lado direito e lado esquerdo, oclusal superior e inferior)

Fonte: acervo consultório Matheus Valieri

3. Instalação do primeiro alinhador.



Fig. 11 - Foto intrabucal com alinhador frontal e lateral direita e esquerda

Fonte: acervo consultório Matheus Valieri

Paciente trocou os alinhadores a cada 15 dias. Realizado remoção dos attachments após 5 meses de tratamento.



Fig. 12 - Foto final frontal normal e sorrindo

Fonte: acervo consultório Matheus Valieri



Fig. 13 - Foto final lateral normal e sorrindo

Fonte: acervo consultório Matheus Valieri



Fig. 14 - Radiografia panorâmica final

Fonte: acervo consultório Matheus Valieri



Fig. 15 - Telerradiografia final

Fonte: acervo consultório Matheus Valieri





Fig. 16 - Foto intrabucal final (frontal, lateral direita e esquerda e oclusal superior e inferior)

Fonte: acervo consultório Matheus Valieri

4 DISCUSSÃO

Joffe (2003), Tavares e Fonseca (2016) e Tamer et al. (2019) concordaram que os alinhadores estéticos são uma alternativa viável a ser usada na clínica ortodôntica para os casos clínicos com apinhamento leves. Tavares e Fonseca (2016) complementaram e concluíram com o estudo de que a discrição do aparelho, durante o tratamento, o conforto ao paciente, a redução do tempo de cadeira e a boa higiene bucal são as grandes vantagens dessa técnica. Em conformidade com Srinath et al. (2016), o uso de alinhadores ortodônticos realmente ajuda na manutenção de uma higiene bucal adequada, pois o tratamento fornecido com os alinhadores provou ser associado à melhora da saúde periodontal, como mostrou a contagem decrescente de inflamação gengival, profundidade de bolsa e sangramento após sondagem. Além do mais, os alinhadores ortodônticos devem ser considerados no planejamento do tratamento para pacientes ortodônticos adultos, especialmente aqueles com risco de desenvolver periodontite.

Buschang et al. (2019), Tamer et al. (2019), concluíram que pacientes tratados com alinhadores removíveis tem menos chance de desenvolverem manchas brancas nos dentes quando comparados a pacientes que utilizam aparelhos tradicionais.

De acordo com Miller et al. (2007), os aparelhos ortodônticos fixos causam desconforto ao paciente em razão ao atrito na mucosa e quando removidos os braquetes, podem lesionar a superfície dentária. Porém, os alinhadores removíveis não provocam tanto desconforto quanto a isso. Além disto, outra potencial vantagem, é a diminuição da dor durante o tratamento, e em casos que o paciente possua porcelanas extensas, ouro ou restaurações grandes, a facilidade de planejamento para a placa é maior. Martina et al. (2019), completaram que os materiais para alinhadores transparentes demonstraram apenas um ligeiro nível de citotoxicidade e que seu uso clínico pode ser considerado seguro.

Papadimitriou et al. (2018) ainda concluíram que os alinhadores Invisalign® podem endireitar os arcos dentários com segurança em termos de nivelamento e rotação dos dentes (exceto caninos e pré-molares, onde uma pequena inadequação

foi relatada). A inclinação da coroa pode ser realizada facilmente. Complementaram que a inclinação dos dentes e os contatos oclusais parecem estar entre as limitações do Invisalign®, quando se trata da precisão dos movimentos planejados alcançados com os alinhadores. Joffe (2003) completou que por ser um aparelho removível, o Invisalign tem pouco controle sobre os movimentos precisos dos dentes, especialmente para: verticalização, rotação, extrusão e fechamento de espaços com adequado paralelismo radicular após extrações. Porém, para Urzal e Ferreira (2011), o sistema de alinhador estético permite tratar segmentos das arcadas dentárias, em diferentes sequências, sem no entanto se perder o controlo da ancoragem.

Para Bollem et. al. (2003), os alinhadores estéticos não são indicados a pacientes que necessitam de extração de pré-molares por terem apresentado incompletude do caso. Inclusive, Baldwin et. al. (2008) defenderam e completaram que os tratamentos com extração causam tombamento dos dentes adjacentes a extração e que os aparelhos fixos podem resolver esse problema. Apontam ainda, que esses casos de extração tratados com alinhador removível são mais demorados quando comparados com aparelho fixo. Dai et al. (2019) complementaram que nos estudos de casos de extração do primeiro pré-molar tratados com Invisalign, o controle da ancoragem do primeiro molar e a retração do incisivo central não foram totalmente alcançados conforme previsto.

Bollem et al. (2003), relataram que as recomendações ideais sejam de ativações a cada duas semanas. Porém, Baldwin et. al. (2008) em casos de tombamento, essas ativações não fazem diferença na quantidade de tombamento dentário nas áreas de extração. Clements et. al. (2003) complementaram que cronograma de troca de aparelho de duas semanas mostrou uma tendência em direção a mais melhorias na porcentagem de fechamento dos espaços de extração do que no grupo de uma semana, embora a diferença não tenha sido estatisticamente significativa.

Segundo Clements et al. (2003), os alinhadores tiveram mais sucesso em melhorar o alinhamento anterior, as relações transversais e a sobremordida. Eles tiveram menos sucesso em melhorar a oclusão bucal e apenas moderadamente bem-sucedidos em melhorar a linha média e o overjet. Os incisivos mostraram uma

porcentagem significativamente maior de fechamento do espaço do que os pré-molares superiores ou inferiores, mas não houve diferença na quantidade real de fechamento do espaço. Diferentemente do tratamento com aparelhos fixos, o tratamento com alinhadores invisíveis e removíveis parecem não ter efeitos adversos na saúde gengival durante o tratamento. Rodrigues et al. (2017), chegaram a conclusão que os alinhadores estéticos foram eficazes na intrusão de incisivos e, consequentemente, na correção da mordida profunda. Além disso, destacou outras vantagens como estética, maior conforto e facilidade de higienização e uso e melhor controle de efeitos colaterais.

Papadimitriou et al. (2018) concluíram que o uso de acessórios adicionais novos pode ser mais eficaz para vários tipos de movimento, como expansão dos dentes posteriores superiores, movimentos rotatórios de caninos e pré-molares, extrusão de incisivos superiores e controle de sobremordida. Lombardo et al (2018) mostraram a eficácia de um protocolo combinado que envolve o tratamento com expansores palatais, alinhadores e miniimplantes para resolver a má oclusão de Classe III com mordida cruzada bilateral em um paciente adulto. Neste estudo apontou um melhor resultado quando comparado com os relatados anteriormente na literatura, mesmo que alguns resultados anteriores foram sem sucesso. A propósito, Herrero (2016), provou que o sistema Invisalign funciona corretamente com miniimplantes para auxiliar movimentos dentários que inicialmente pareciam complexos. E que esses miniimplantes associados a elásticos intermaxilares e alinhadores são úteis para auxiliar os movimentos conforme planejado e que mesmo em sorrisos gengivais severos podem ser tratados quando utilizada a mecânica adequada.

Boyd et al. (2008) e Rodrigues et al. (2017) concordaram que tempo do tratamento e o sucesso para concluí-lo estão diretamente relacionados com a adesão e uso do alinhador pelo paciente. Por isso, é indispensável que o mesmo esteja ciente que depende totalmente do uso do alinhador por aproximadamente vinte horas por dia, sete dias por semana.

Bresniak e Wasserstein (2008), comprovou que houveram reabsorções nas raízes dentárias após o uso do sistema de alinhador estético. Tamer et al. (2019) acrescenta que a reabsorção radicular ainda é um risco associado ao tratamento

ortodôntico na terapia com alinhadores bem como em aparelhos fixos e que a estabilidade a longo prazo deve ser mais estudada e comprovada.

5 CONCLUSÃO

Nota-se o sucesso dos casos clínicos relatados na literatura, porém, é de extrema importância que o profissional domine o planejamento e a mecânica do alinhadores invisíveis para que o resultado seja eficaz. Os alinhadores são bem indicados para tratar casos simples a moderados e estão evoluindo e permitindo tratamentos cada vez mais complexos e com finalizações muito satisfatórias.

São necessárias contínuas pesquisas tanto por parte das empresas fabricantes tanto pelos cirurgiões dentistas para que essa técnica continue sendo de grande valia, pois é mais uma pro arsenal do ortodontista contemporâneo, visando ser um tratamento estético, seguro, confortável, previsível para o paciente, com facilidade no manuseio e facilidade na higienização.

6 REFERÊNCIA BIBLIOGRÁFICA

BALDWIN, D. K.; KING, G.; RAMSAY, D. S.; HUANG, G.; BOLLEN, AM. Activation time and material stiffness of sequential removable orthodontic appliances. Part 3: Premolar extraction patients. American Journal of Orthodontics and Dentofacial Orthopedics, v. 133, n. 6, p. 837-845, jun. 2008.

BOLLEM, AM.; HUANG, G.; KING, G.; HUJOEL, P.; MA, T. Activation time and material stiffness of sequential removable orthodontic appliances. Part 1: Ability to complete treatment. **American Journal of Orthodontics and Dentofacial Orthopedics**, v. 124, n. 5, p. 496-501, nov. 2003.

BOYD, R. L. Esthetic Orthodontic Treatment Using the Invisalign Appliance for Moderate to Complex Malocclusions. **Journal of Dental Education**, v. 72, n. 8, p. 948-967, ago. 2008.

BRESNIAK, N.; WASSERSTEIN, A. Root Resorption Following Treatment with Aligners. **Angle Orthodontist**, v. 78, n. 6, p. 1119-1124, 2008.

BURZYNSKI, J. A.; FIRESTONE, A. R.; BECK, F. M; JR FIELDS, H. W.; DEGUCHI, T. Comparison of digital intraoral scanners and alginate impressions: Time and patient satisfaction. **American Journal of Orthodontics and Dentofacial Orthopedics,** v. 153, i. 4, p. 534-541, abr. 2018.

BUSCHANG, P. H.; CHASTAIN, D.; KEYLOR, C. L.; CROSBY, D.; JULIEN, K. C. Incidence of white spot lesions among patients treated with clear aligners and traditional braces. **Angle Orthodontist**, v. 89, n. 3, p. 359-364, 2019.

CLEMENTS, K. M.; BOLLEN, AM.; HUANG, G.; KING, G.; HUJOEL, P.; MA. T. Activation time and material stiffness of sequential removable orthodontic appliances. Part 2: Dental improvements. American Journal of Orthodontics and Dentofacial Orthopedics, v. 124, n. 5, p. 502-508, nov. 2003.

DAI, FF.; XU, TM; SHU, G.. Comparison of achieved and predicted tooth movement of maxillary first molars and central incisors: First premolar extraction treatment with Invisalign. **Angle Orthodontist**, v. 89, n. 5, p. 678-687, 2019.

FALTIN, R. M.; ALMEIDA, M. A. A.; KESSNER, C. A.; FALTIN JUNIOR, K. Eficiência, planejamento e previsão tridimensional de tratamento ortodôntico com sistema Invisalign- relato de caso clínico. **Revista Clínica Ortodôntica Dental Press**, v. 1, n. 3, p. 1-11, jun./jul. 2002.

FEU, D.; CATHARINO, F.; DUPLAT, C. B.; CAPELLI JUNIOR, J. Esthetic perception and economic value of orthodontic appliances by lay Brazilian adults. **Dental Press Journal of Orthodontics,** v. 17 n. 5, p. 102-114, set./out. 2012.

HERRERO, D. P. Severe gummy smile, class II with 8 mm crowding treated invisalign and miniscrews. **International Journal os Orthodontics and Implantodology**, v. 43, jul/ 2016.

JOFFE, L. Current Products and Practice Invisalign: early experiences. **Journal of Orthodontics**, v. 30, p. 348–352, dez. 2003.

JóIAS, R. P.; SANDERS, D.; CEPERA, F.; PARANHOS, LR.; TORRES, FC. Aparelhos ortodônticos sequenciais removíveis – considerações gerais e apresentação de caso clínico. **RFO.** Passo Fundo, v. 16, n. 3, p. 332-336, set./dez. 2011.

KRAVITZ, N. D.; KUSNOTO, B.; BEGOLE, E.; OBREZ, A.; AGRAN, B. How well does Invisalign work? A prospective clinical study evaluating the efficacy of tooth movement with Invisalign. **American Journal of Orthodontics and Dentofacial Orthopedics**, v. 135, n. 1, p. 27-35. jan. 2009.

LOMBARDO, L; CARLUCCI, A; MAINO, BG; COLONNA, A; PAOLETTO, E; SICILIANI, G. Class III malocclusion and bilateral cross-bite in an adult patient treated with miniscrew assisted rapid palatal expander and aligners**. Angle Orthodontist**, v. 88, n. 5, p. 649-664, 2018.

MARTINA, S.; RONGO, R.; BUCCI, R.; RAZIONALE, A. V.; VALLETA, R.; D'ANTO, V.. In vitro cytotoxicity of different thermoplastic materials for clear aligners. **Angle Orthodontist**, v. 89, n. 6, p. 942-945, 2019.

MILLER, B; MC GORRAY, SP; WOMACK, R; UINTERO, JC; PERELMUTER, M; GIBSON, J. A comparison of treatment impacts between Invisalign aligner and fixed appliance therapy during the first week of treatment. **Journal Orthodontic**, v. 131, p. 300–302, 2007.

MONGUILHOTT, L. M. J.; ZANARDI, G. Tratamento ortodôntico com o sistema Invisalign: a utilização de alta tecnologia na realização de movimentos dentários. **Revista Clínica Ortodôntica Dental Press**, v.16, n.1, p. 56-73, fev./mar. 2017.

PAPADIMITRIOU, A.; MOUSOULEA, S.; GKANTIDIS, N.; KLOUKOS, D.. Clinical effectiveness of Invisalign® orthodontic treatment: a systematic review. **Progress in Orthodontics**, p. 1-24, 2018.

PHAN, X.; LING P. H. Clinical Limitations of Invisalign. *V*. 73, n. 3, p. 263-266, abr. 2007.

RODRIGUES, L. A.; CASTRO, A. G. B.; DOBRANSKI, A.; NAGATA, P.. Correção da mordida profunda utilizando alinhadores estéticos (Clear-Aligner): relato de caso. **Revista Clínica Ortodôntica Dental Press**,v. 16, n.3, p. 70-77, jun./jul. 2017.

SKAIK, A.; WEI, X. L.; ABUSAMAK, I.; IDDI. I. Effects of time and clear aligner removal frequency on the force delivered by different polyethylene terephthalate glycol modified materials determined with thin-film pressure sensors. **American Journal of Orthodontics and Dentofacial Orthopedics**, v. 155, n. 1, p. 98-107, jan. 2019.

SRINATH, M.; REDDY, V.; REDDY, G.; RAMYASREE, K.; SWETHA, T.; SRIDHAR, M. *Aligners: A Boon for the Gingival Health of Orthodontic Patients*. **Journal of International Oral Health,** v. 8, n. 4, p. 490-493, fev. 2016.

TAMER İ.; ÖZTAS E.; MARSAN G. Orthodontic Treatment with Clear Aligners and The Scientific Reality Behind Their Marketing: A Literature Review. **Turkish Journal of Orthodontics,** v. 32, n. 4, p. 241-246, mar. 2019.

TAVARES, S. W.; FONSECA JUNIOR, G. F. Tratamento de apinhamentos leves com alinhadores estéticos. **Revista Clínica Ortodôntica Dental Press**, v. 15, n. 4, p. 89-98, ago/set. 2016.

URZAL, V.; FERREIRA AP. Analysis of the Invisalign system in what concerns it's advantages and limitations. **Revista de Ortodontia,** p. 28-39, jan. 2011.

WHEELER, T. T. Orthodontic clear aligner treatment. **Seminars in Orthodontics**, v. 23, n. 1, p. 83–89, 2007.