**FACULDADE SETE LAGOAS - FACSETE**
**ASSOCIAÇÃO BRASILEIRA DE ODONTOLOGIA - REGIONAL DE UBERLÂNDIA**
**ESPECIALIZAÇÃO EM ORTODONTIA**

Iury Diniz Flores

# RETRAÇÃO INFERIOR COM O USO DE MINI-IMPLANTES EXTRA-ALVEOLARES EM REGIÃO DE BUCCAL SHELF: RELATO DE CASO

UBERLÂNDIA - MG
2026

Faculdade Sete Lagoas - FACSETE

Associação Brasileira de Odontologia - ABO Regional Uberlândia

Especialização em Ortodontia

Trabalho de Conclusão de Curso intitulado **"Retração inferior com o uso de mini-implantes extra-alveolares em região de buccal shelf: relato de caso"** de autoria do aluno **Iury Diniz Flores**.

Aprovado em ____ / ____ / ____ pela banca constituída pelos seguintes professores:

_____

Prof. Es. Guilherme Naves Mundim - ABO Uberlândia

_____

Prof. Dr. Éverton Ribeiro Lelis - ABO Uberlândia

_____

Profa. Me. Juliana de Morais Jacob - ABO Uberlândia

Uberlândia, 27 de fevereiro de 2026

# RETRAÇÃO INFERIOR COM O USO DE MINI-IMPLANTES EXTRA-ALVEOLARES EM REGIÃO DE BUCCAL SHELF: RELATO DE CASO

Iury Diniz Flores[1]
Guilherme Naves Mundim[2]

## RESUMO

A protrusão dentoalveolar inferior associada à redução do overjet representa um desafio frequente na Ortodontia, especialmente quando se busca correção sagital sem os efeitos colaterais das mecânicas convencionais. Nesse contexto, a ancoragem esquelética com mini-implantes extra-alveolares tem se destacado como uma alternativa eficiente e previsível. O presente trabalho tem como objetivo relatar um caso clínico de retração da arcada inferior utilizando mini-implantes instalados na região de buccal shelf mandibular, visando o ganho de overjet e a viabilização da sequência terapêutica ortodôntica. Os resultados parciais demonstraram que os mini-implantes extra-alveolares proporcionaram controle biomecânico eficiente, estabilidade da ancoragem e previsibilidade dos movimentos dentários, configurando-se como uma alternativa moderna e eficaz para o manejo da protrusão dentoalveolar inferior em casos selecionados.

**Palavras-chave:** Ortodontia, Procedimentos de Ancoragem Ortodôntica, Má Oclusão, Implantes Dentários;

## ABSTRACT

Overjet corresponds to the horizontal distance between the maxillary and mandibular incisors and represents a fundamental parameter in the assessment of sagittal relationships between dental arches. Alterations in this relationship, especially those associated with mandibular dentoalveolar protrusion, may compromise facial esthetics, occlusal function, and long-term stability. Achieving adequate space for

[1] Especializando em Ortodontia pela ABO Uberlândia/Faculdade Sete Lagoas (FACSETE); Graduado em Odontologia pela Faculdade Patos de Minas (FPM). iurydinizflores@gmail.com
[2] Especialista em Ortodontia pela Associação Brasileira de Odontologia - Regional de Uberlândia (ABO Uberlândia). Orientador. odontoguilherme@gmail.com

mandibular incisor retraction remains a clinical challenge, particularly when conventional orthodontic mechanics are limited by anchorage loss and dependence on patient cooperation.The use of skeletal anchorage with extra-alveolar orthodontic mini-implants has emerged as an effective and predictable alternative for managing complex cases. Mini-implants placed in the mandibular buccal shelf region provide stable anchorage, allow en-masse retraction of the lower arch, and enable better control of incisor inclination without undesirable side effects. Partial results demonstrated the achievement of adequate horizontal overlap, enabling subsequent phases of orthodontic treatment.The clinical findings highlight the effectiveness of extra-alveolar mini-implants as a modern, stable, and predictable approach for mandibular arch retraction and overjet correction, reinforcing their relevance in contemporary orthodontic practice.

**Keywords:** Orthodontics, Orthodontic Anchorage Procedures, Dental Implants, Malocclusion.

## 1. INTRODUÇÃO

O overjet corresponde à distância horizontal entre os incisivos superiores e inferiores, sendo um parâmetro fundamental na avaliação das relações sagitais entre as arcadas dentárias. Valores ideais, em torno de 2 a 3 mm, contribuem para a correta guia anterior, eficiência mastigatória, estética facial e estabilidade oclusal ao final do tratamento ortodôntico (PROFFIT; FIELDS; SARVER, 2013). Alterações nesse trespasse horizontal podem comprometer a função, aumentar o risco de trauma dentário e influenciar negativamente o perfil facial (GRABER; VANARSDALL; VIG, 2017).

A protrusão dentoalveolar inferior representa um desafio clínico relevante, pois está associada à inclinação vestibular excessiva dos incisivos inferiores e à redução do overjet. Essa condição pode afetar a estética, a função oclusal e a estabilidade a longo prazo, exigindo a obtenção de espaço adequado para a retração dentária (NANDA, 2015). No entanto, as mecânicas convencionais, como extrações, distalizações e elásticos intermaxilares, apresentam limitações

importantes, incluindo perda de ancoragem, efeitos colaterais indesejáveis e dependência da colaboração do paciente (PROFFIT; FIELDS; SARVER, 2013).

Nesse contexto, a ancoragem esquelética surgiu como um avanço significativo na Ortodontia moderna. O uso de mini-implantes ortodônticos, especialmente os instalados em regiões extra-alveolares, permite maior controle biomecânico, movimentos dentários mais previsíveis e redução dos efeitos colaterais associados às mecânicas tradicionais (SUGAWARA; KANDA, 2010). Os mini-implantes posicionados na região de buccal shelf mandibular destacam-se por possibilitarem a retração total da arcada inferior com ancoragem estável, sem interferência radicular, favorecendo o controle do torque dos incisivos e o ganho de overjet (LIN; LI; CHANG, 2015).

A região denominada *buccal shelf* corresponde a uma área óssea localizada na face vestibular posterior da mandíbula, lateral às raízes dos molares inferiores, caracterizada por apresentar cortical óssea espessa e afastamento seguro das estruturas radiculares. Essa região estende-se, de modo geral, da distal do primeiro molar até a área do segundo molar mandibular, oferecendo condições anatômicas favoráveis para a instalação de mini-implantes extra-alveolares. Devido à sua densidade óssea e posição estratégica, o *buccal shelf* permite a aplicação de forças ortodônticas mais elevadas e direcionadas, possibilitando movimentos de retração em massa da arcada inferior (BAUMGAERTEL; HANS, 2009; CHANG *et al*., 2015; LIN; LI; CHANG, 2015).

Dessa forma, o presente trabalho tem como objetivo relatar um caso clínico de retração da arcada inferior utilizando mini-implantes extra-alveolares, contribuindo para a compreensão de suas indicações, limitações e resultados clínicos.

## 2. RELATO DE CASO CLÍNICO

Paciente de 14 anos, faioderma, gênero feminino, procurou por tratamento ortodôntico no Curso de Especialização em Ortodontia da Associação Brasileira de Odontologia Regional de Uberlândia com queixa principal o desalinhamento dos

dentes. A paciente não possui nenhum histórico médico / odontológico importante ou significativo. Na análise facial, pode-se observar um perfil convexo, mesofacial, sem nenhuma assimetria. Ângulo nasolabial fechado, sulco mentolabial profundo e vedamento labial passivo (Figura 1).

**Figura 1.** Fotografias extraorais iniciais: frontal (A), sorriso (B) e perfil (C).




Fonte: Acervo da Especialização em Ortodontia da ABO Uberlândia (2024).

No exame clínico intra-oral, identificou-se a presença de má oclusão Classe II divisão esquerda, protrusão dento-alveolar superior e inferior, com overbite de 0mm, resultando em um ângulo nasolabial fechado e um sulco mentolabial profundo (Figura 2).

**Figura 2.** Fotografias intraorais iniciais. Vistas lateral direita (A), frontal (B), lateral esquerda (C), oclusal superior (D) e oclusal inferior (E).

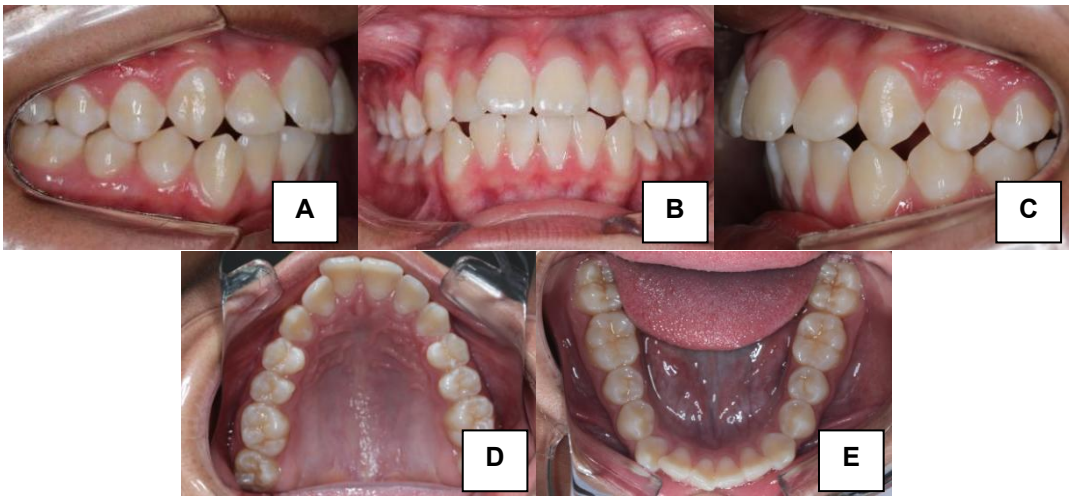


Fonte: Acervo da Especialização em Ortodontia da ABO Uberlândia (2024).

Na radiografia panorâmica, observa-se a presença de todos os dentes e/ou germes dos terceiros molares (Figura 3).

**Figura 3.** Radiografia panorâmica inicial.



Fonte: Acervo da Especialização em Ortodontia da ABO Uberlândia (2024).

Por meio da telerradiografia em norma lateral, pôde ser verificado na análise cefalométrica um padrão de crescimento equilibrado (FMA = 29º), maxila e mandíbula mal posicionadas (SNA = 86°; SNB = 79°; ANB = 7°), incisivos superiores vestibularizados (1.Pp = 121º) e incisivos inferiores vestibularizados (IMPA = 103°; 1.NB = 40°) (Figura 4A).

**Figura 4.** Telerradiografia em norma lateral.



Fonte: Acervo da Especialização em Ortodontia da ABO Uberlândia (2024).

## Desenvolvimento parcial do tratamento

O tratamento iniciou-se com a instalação do aparelho fixo convencional para alinhamento e nivelamento, até que chegasse ao fio retangular 19x25 de aço. Com isso, a paciente foi encaminhada para exodontia dos terceiros molares. No mês

seguinte foi realizada a instalação dos mini implantes extra alveolares buccal shelf para o inicio da retração inferior (Figura 5).

**Figura 5.** Mini implante buccal shelf lado direito com elastico ligado ao gancho (A) e vista lateral evidenciando overjet de 1mm (B).

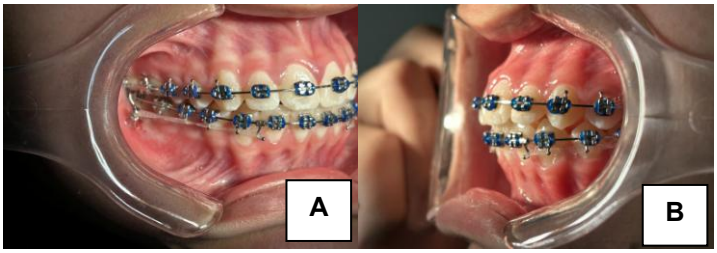


Fonte: Acervo da Especialização em Ortodontia da ABO Uberlândia (2025).

Ao retornar no mês seguinte nota-se o caminho que o fio percorreu e como sobrou na distal do tubo dente 37, indicando o efetivo movimento de retração. Nota-se também o aumento do overjet (Figura 6).

**Figura 6.** Fotografias intraorais um mês após o início da retração. Sobra de fio na distal do tubo (A), vista lateral evidenciando overjet de 1,5mm (B).

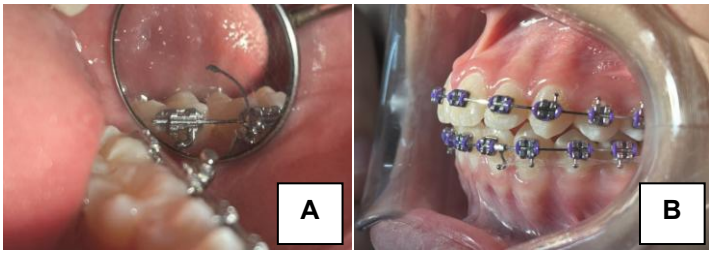


Fonte: Acervo da Especialização em Ortodontia da ABO Uberlândia (2025).

No terceiro mês, após renovação do elástico corrente a cada 30 dias, percebe-se um overjet de 3mm (Figura 7).

**Figura 7.** Overjet de 3mm.



Fonte: Acervo da Especialização em Ortodontia da ABO Uberlândia (2025).

Apresenta-se então resultados parciais da retração da arcada inferior com uso da ancoragem esquelética, alcançando o objetivo de obter um overjet suficiente para início da retração superior. Até o momento, no quarto mês de resultado, foi obtido o trespasse horizontal de 4 mm, momento ideal para instalação dos mini implantes infra zigomáticos, para prosseguir com o tratamento da paciente (Figuras 8 e 9).

**Figura 8.** Régua milimetrada indicando precisamente 4mm de overjet.



Fonte: Acervo da Especialização em Ortodontia da ABO Uberlândia (2025).

**Figura 9.** Fotografias extraorais 5 meses de tratamento. Frontal (A), sorriso (B) e perfil (C).




Fonte: Acervo da Especialização em Ortodontia da ABO Uberlândia (2025).

## 3. DISCUSSÃO

O ganho de overjet por meio da retração da arcada inferior representa um desafio biomecânico relevante na Ortodontia, especialmente em pacientes com protrusão dentoalveolar inferior e limitação das mecânicas convencionais. No presente relato de caso, a utilização de mini-implantes extra-alveolares instalados na região de buccal shelf mandibular mostrou-se uma alternativa eficaz para obtenção de espaço e ganho progressivo de overjet, permitindo o controle sagital necessário para a continuidade do tratamento.

Os resultados parciais observados corroboram os achados descritos na literatura, que apontam a ancoragem esquelética como um recurso previsível para a retração em massa da arcada inferior, sem dependência dos dentes posteriores como unidades de ancoragem (SUGAWARA; KANDA, 2010). A estabilidade primária proporcionada pela região de buccal shelf, caracterizada por maior espessura cortical óssea, favorece a aplicação de forças ortodônticas eficientes, reduzindo riscos de perda de ancoragem e interferência radicular (LIN; LI; CHANG, 2015).

No presente caso, a retração inferior foi iniciada após a fase de alinhamento e nivelamento, quando se atingiu o fio retangular de aço 0.019” x 0.025”, permitindo melhor controle tridimensional do movimento dentário. A observação clínica do excesso de fio distal aos tubos molares confirmou a efetividade da retração, com ganho progressivo de overjet, atingindo valores considerados ideais para a sequência terapêutica. Esses achados estão de acordo com Proffit, Fields e Sarver (2013), que destacam a importância do controle do torque dos incisivos inferiores para a estabilidade oclusal e estética facial.

Entre as principais vantagens do método, destaca-se o controle absoluto da ancoragem, possibilitando a movimentação posterior dos dentes inferiores sem os efeitos colaterais comuns às mecânicas tradicionais, como mesialização dos molares ou extrusão indesejada. Além disso, o uso dos mini-implantes extra-alveolares permitiu, neste caso, evitar extrações dentárias adicionais, preservando o perfil facial e o suporte dos tecidos moles (GRABER; VANARSDALL; VIG, 2017). Outro benefício relevante foi a redução da dependência da colaboração da paciente, uma vez que a mecânica não se baseou em elásticos intermaxilares (NANDA, 2015).

Entretanto, algumas limitações devem ser consideradas. A instalação dos mini-implantes em região extra-alveolar exige experiência clínica e conhecimento anatômico, especialmente na mandíbula, onde variações morfológicas podem influenciar a estabilidade do dispositivo. Além disso, intercorrências como inflamação peri-implantar, desconforto inicial ou mobilidade podem ocorrer, embora geralmente sejam transitórias e controláveis (LIN; LI; CHANG, 2015).

Do ponto de vista científico, ainda são necessários estudos longitudinais que avaliem a estabilidade pós-tratamento da retração inferior realizada com mini-

implantes extra-alveolares, bem como pesquisas que explorem sua aplicação em diferentes tipos de má oclusão. Assim, o presente relato contribui para a literatura ao demonstrar, de forma clínica, a eficácia e previsibilidade dessa abordagem na obtenção de overjet adequado e no planejamento ortodôntico contemporâneo (URIBE *et al.*, 2019).

## 4. CONCLUSÕES

Com base nos resultados apresentados, o presente relato de caso demonstrou que a retração da arcada inferior utilizando mini-implantes extra-alveolares na região de buccal shelf foi eficaz para a obtenção de espaço e ganho progressivo de overjet, possibilitando a correção da relação sagital entre as arcadas e o adequado prosseguimento do tratamento ortodôntico. Observou-se controle satisfatório da movimentação dentária, com retração efetiva dos dentes inferiores e manutenção da ancoragem posterior.

O uso dos mini-implantes extra-alveolares mostrou-se uma ferramenta clínica eficiente, proporcionando controle absoluto de ancoragem, redução de efeitos colaterais associados às mecânicas convencionais e menor dependência da colaboração do paciente. Além disso, essa abordagem permitiu evitar extrações adicionais, contribuindo para a preservação do perfil facial e da estética dos tecidos moles.

Dessa forma, conclui-se que os mini-implantes extra-alveolares representam uma alternativa moderna, previsível e estável para a retração da arcada inferior e ganho de overjet em casos adequadamente indicados. Seu uso amplia as possibilidades terapêuticas na Ortodontia contemporânea, desde que aplicado com planejamento criterioso e domínio da técnica clínica.

## REFERÊNCIAS

GRABER, T. M.; VANARSDALL, R. L.; VIG, K. W. L. Orthodontics: current principles and techniques. St. Louis: Elsevier, 2017.

LIN, J. C.; LI, Y.; CHANG, C. H. Mandibular arch retraction with buccal shelf mini-implants. The Journal of Clinical Orthodontics, p. 450-456, 2015.

NANDA, R. Biomechanics and esthetic strategies in clinical orthodontics. St. Louis: Elsevier, 2015.

PROFFIT, W. R.; FIELDS, H. W.; SARVER, D. M. Contemporary orthodontics. St. Louis: Elsevier, 2013.

SUGAWARA, J.; KANDA, R. Temporary anchorage devices: clinical application and biomechanics. Seminars in Orthodontics, v. 16, n. 1, p. 16-26, 2010.

CHANG, C. et al. Extra-alveolar temporary anchorage devices in the mandible. Journal of Clinical Orthodontics, p. 305-316, 2015.

BAUMGAERTEL, S.; HANS, M. G. Buccal cortical bone thickness for mini-implant placement. American Journal of Orthodontics and Dentofacial Orthopedics, v. 136, n. 2, p. 230-235, 2009.

URIBE, F. et al. Treatment of Class III malocclusion with mandibular buccal shelf anchorage. Seminars in Orthodontics, p. 119-128, 2019.