FACULDADE SETE LAGOAS – FACSETE

André de Moura Olsen Maia

TRATAMENTO CIRÚRGICO DO DESLOCAMENTO ANTERIOR DO DISCO ARTICULAR TEMPORO MANDIBULAR SEM REDUÇÃO, UTILIZANDO A TÉCNICA DA DISCOPEXIA COM MICROPARAFUSOS.

RECIFE

2016

FACULDADE SETE LAGOAS – FACSETE

André de Moura Olsen Maia

TRATAMENTO CIRÚRGICO DO DESLOCAMENTO ANTERIOR DO DISCO ARTICULAR TEMPORO MANDIBULAR SEM REDUÇÃO, UTILIZANDO A TÉCNICA DA DISCOPEXIA COM MICROPARAFUSOS.

Artigo Científico apresentado ao Curso de Especialização *Lato Sensu* da FACSETE/Centro de Pós Graduação em Odontologia-CPO, como requisito parcial para conclusão do Curso de Especialização em Cirurgia BucoMaxiloFacial.

Área de Concentração: Cirurgia BucoMaxiloFacial.

Orientador: Prof. Dr. Rômulo Valente

RECIFE

2016

FACULDADE SETE LAGOAS – FACSETE

Artigo intitulado **"Tratamento cirúrgico do deslocamento anterior do disco articular temporo mandibular sem redução, utilizando a técnica da discopexia com microparafusos."** de autoria do aluno André de Moura Olsen Maia, aprovado pela banca examinadora constituída pelos seguintes professores:

Prof. Dr. Rômulo Valente – CPO Recife

Prof. Dr. Sérgio Martorelli – CPO Recife

Recife, 20 de fevereiro de 2016

RESUMO

A disfunção temporomandibular (DTM) atinge grande parcela da população mundial, as causas são as mais variadas, por conseguinte, é preciso conhecer a alta complexidade e particularidade dessa articulação. A intensa dinâmica articular exige harmonia e equilíbrio entre seus componentes, perturbações nessa sistemática podem levar a desordens temporomandibulares, na qual se destaca o deslocamento anterior do disco articular sem redução. O objetivo do presente trabalho foi relatar um caso clínico, onde a técnica da discopexia com a utilização de microparafusos foi abordada, com o intuito de reposicionar o disco articular que sofre com o deslocamento anterior sem redução, eliminando assim as dores e a limitação de abertura bucal.

Palavras-chaves: Articulação temporomandibular. Disco da articulação temporomandibular. Microparafusos.

1 INTRODUÇÃO

A articulação temporomandibular (ATM) é considerada a mais complexa do ser humano, porquanto tem relação direta e indireta com varias outras estruturas relacionadas a ela, que influenciam sua função e desenvolvimento (MANGANELLO; SILVEIRA; SILVA, 2014).

A referida articulação encontra-se entre a cabeça da mandíbula, a fossa mandibular e a eminência articular do osso temporal, entre essas estruturas situa-se um disco fibrocartilaginoso chamado “disco articular” (MANGANELLO; SILVEIRA; SILVA, 2014).

A ATM possui componentes intra e extra-articulares como toda articulação sinovial, apresenta cápsula, disco articular, ligamentos, membrana sinovial, cartilagem articular revestindo as superfícies ósseas e liquido sinovial (sinóvia) (MANGANELLO; SILVEIRA; SILVA, 2014).

Por ter movimentos de elevada intensidade, o desequilíbrio e a desarmonia entre seus componentes geram desordens temporomandibulares (DTM), sobressaindo-se os deslocamentos do disco e a luxação mandibular (OLIVEIRA et al., 2007; LEANDRO, 2007; MARZOLA, 2008; TAVARES; TAVARES; DIAS-RIBEIRO, 2010). Existem diversos fatores associados às origens das disfunções temporomandibulares, portanto sua etiologia é considerada multifatorial (TOMACHESKI et al., 2004; OLIVEIRA et al., 2007; LEANDRO, 2007 ; MARZOLA, 2008).

O deslocamento sem redução é a evolução de um deslocamento com redução não tratado ou tratado de modo incorreto; normalmente, ocorre limitação de abertura bucal, devido ao fato de, durante o movimento de translação do côndilo, o disco ser forçado cada vez mais anteromedialmente pela hiperatividade do músculo pterigóideo lateral, ocasionando compressão dos tecidos retrodiscais, e geralmente dor (MANGANELLO; SILVEIRA; SILVA, 2014).

A completa translação protrusiva, pode ser comprometida pelo impedimento mecânico causado pelo disco deslocado permanentemente à frente do côndilo. Conseqüentemente surge a limitação de abertura bucal e o desvio da mandíbula

para o lado afetado. Durante o movimento de abertura, a translação do côndilo fica comprometida, restringindo a movimentação basicamente à rotação infradiscal. A abertura média fica limitada de 25 a 30 mm (MANGANELLO; SILVEIRA; SILVA, 2014).

O deslocamento crônico do disco articular pode resultar em sua deformação, bem como em sua perfuração e degeneração da superfície articular. A compressão da zona bilaminar pode levar ao aparecimento de adesões intracapsulares, o que contribui para hipomobilidade mandibular e o aumento progressivo da dor (MANGANELL0; SILVEIRA; FERREIRA DA SILVA, 2014).

Atualmente dispositivos endósseos como as mini âncoras são utilizadas para o reposicionamento e fixação do disco articular sobre o côndilo mandibular, tratando assim de forma eficaz o deslocamento anterior do disco articular (WOLFORD; PITTA; MEHRA, 2001; LEANDRO, 2007).

As mini âncoras tem por finalidade reforçar a ação dos ligamentos que se encontram instáveis, reposicionar corretamente o disco articular e evitar novo deslocamento do disco de sua posição anatômica usual (WOLFORD; PITTA; MEHRA, 2001; LEANDRO, 2007).

O objetivo desse estudo foi citar as principais desordens temporomandibulares e revisar a técnica cirúrgica para correção do deslocamento anterior do disco articular sem redução. Enfatizar a utilização de microparafusos para estabilização e reposicionamento do disco articular através da discopexia com dispositivos endósseos, relatando um caso clínico cirúrgico, o qual esta técnica foi utilizada. A relevância desse trabalho é devido ao desprovimento de estudos que discutam tal técnica na literatura e a possibilidade de dispor de mais uma alternativa eficaz no tratamento dessa patologia.

2 REVISÃO DA LITERATURA

A disfunção temporomandibular define-se pelo distúrbio do sistema estomatognático, mais precisamente o sistema mastigatório o qual apresenta alterações das estruturas dos seus componentes, desequilibrando assim a fisiologia da articulação e fazendo com que a mesma ultrapasse sua capacidade de tolerância, remodelação e adaptabilidade (OKESON, 2000; STECHMAN NETO et al., 2002; OLIVEIRA et al., 2007; LEANDRO, 2007).

A compreensão das causas dos distúrbios do sistema mastigatório torna-se complexa, à medida que os sinais e sintomas são bastante semelhantes entre si. Por ser uma doença multifatorial, não existe uma única causa que justifique todos os sinais e sintomas. Durante os movimentos fisiológicos do sistema mastigatório podem acontecer episódios que influenciam a função. Estes episódios podem ser de origem sistêmica e/ou local. Diversos eventos são absorvidos bem pelo sistema, sem causar maiores problemas ao organismo, no entanto quando estes eventos são significativos, estes podem ultrapassar a tolerância fisiológica da articulação, gerando uma resposta exacerbada do organismo que pode ser interpretado como uma variedade de sintomas clínicos associados com DTM`s (OKESON, 2008).

Vários aspectos estão associados às etiologias das DTM`s, por serem de origem multifatorial, consideram-se relevantes os hábitos parafuncionais, alterações na oclusão, problemas esqueléticos, lesões traumáticas ou degenerativas da ATM, fatores psicológicos, podendo levar a desarmonia do sistema estomatognático e desequilibrar a ATM (QUINTO, 2000; OLIVEIRA et al., 2007 ; LEANDRO, 2007).

As dores articulares são causadas, segundo Wolford, Cassano e Gonçalves (2009), geralmente por condições como, reabsorção interna do côndilo em adolescentes, hiperplasia do côndilo, artrite reativa, deslocamento discal, osteocondromas e osteomas, doenças da ATM em estágio avançado (anquiloses, injúrias traumáticas, ausência da articulação, insucesso de implantes aloplásticos de ATM, articulações reoperadas, artrite reativa avançada e doenças auto-imunes).

No entanto, diversas desordens internas temporomandibulares são assintomáticas ou com sintomas subclínicos, afirmam Mehra e Wolford (2001a).

Para Dwarkin e Leresche (1992), as desordens temporomandibulares classificam-se em três grupos, segundo o quadro 1.

Quadro1. Classificação das desordens temporomandibulares (DWARKIN; LERESCHE, 1992).

Grupo I Desordens musculares:	Grupo II Deslocamento do disco:	Grupo III Artralgia, artrite e artrose:
I. a. Dor miofascial.	II. a. Deslocamento do disco com redução.	III. a. Artralgia.
I.b. Dor miofascial com limitação de abertura.	II. b. Deslocamento do disco sem redução e sem limitação de abertura.	III.b. Osteoartrite da ATM.
	II. c. Deslocamento do disco sem redução e com limitação de abertura.	III. c. Osteoartrose da ATM.

A complexidade e as particularidades da articulação temporomandibular ocupam um lugar de destaque no universo da Cirurgia e Traumatologia Buco-maxilo-facial. De forma que, definir as classificações das diferentes desordens e seu agrupamento se torna uma tarefa bastante difícil. Do mesmo modo, há dificuldade na determinação de um diagnóstico seguro, preciso e o melhor tratamento a ser proposto para cada caso, desde o conservador ao cirúrgico (DAWSON, 2008; OKESON, 2008; MILORO; HENRIKSEN, 2010; TOLL; DRINKUTH, 2010; TRUMPY et al., 2010; VALLE-COROTTI et al., 2007).

Apesar da importância dos exames complementares, não se pode abrir mão de uma anamnese criteriosa e de um exame físico de excelência, ressaltando que a história clínica é sempre soberana e exames de imagem podem subestimar ou superestimar um correto tratamento (MILORO; HENRIKSEN, 2010; OKESON, 2008; TOLL, 2010; TRUMPY et al., 1997).

Dentre as diversas patologias internas da ATM, o deslocamento anterior do disco articular é a mais encontrada. Geralmente esse desarranjo é quem inicia as demais alterações. Logo, o tratamento para a maioria das desordens articulares consiste no reposicionamento, remodelação, remoção ou ancoragem discal. Alguns autores defendem que a utilização de técnicas conservadoras pode ter eficácia no tratamento, contudo estas possuem alto grau de recidiva e posterior necessidade de abordagem cirúrgica (ABRAMOWICZ; DOLWICK, 2010; DAWSON, 2008; GABRIELLI; ARAÚJO; MEDEIROS, 2007; MILORO; HENRIKSEN, 2010; OKESON, 2008; TRUMPY et al., 1997; VALLE-COROTTI et al., 2007; ZHANG et al., 2010; MEHRA; WOLFORD, 2001a; MEHRA; WOLFORD, 2001b; WOLFORD, CASSANO; GONÇALVES, 2009).

A partir do momento em que os recursos dos tratamentos conservadores são esgotados, e o paciente permanece com queixas de dores localizadas na região da ATM de moderada à severa, e apresenta disfunção significativa com agravamento do quadro durante os movimentos mandibulares funcionais, por conseguinte a cirurgia articular deverá ser indicada. Principalmente nos casos de sérios desarranjos como deslocamentos do disco articular que provocam dores e limitação de abertura bucal, logo comprometem a qualidade de vida do paciente (LEANDRO LOBO; NUNES, 2000; WOLFORD; PITTA;MEHRA, 2001; DIMITROULIS, 2005; TEDESCHI MARZOLA, 2005; GAIÃO et al., 2006; DOLWICK, 2007; OLIVEIRA et al., 2007; LEANDRO, 2007; FALCHET et al., 2011).

Uma opção cirúrgica é a remoção discal ou discectomia, que pode ser realizada com ou sem a substituição do disco. Existem autores que indicam a aposição de dura-máter liofilizada, cartilagem articular, enxertos de pele, silicone e retalhos miofaciais (GABRIELLI, ARAÚJO; MEDEIROS, 2007). Contudo, existem autores que defendem a remoção do disco sem substituição com segurança, observando com critério as indicações (MILORO; HENRIKSEN, 2010).

Para o tratamento das disfunções na fase aguda, indica-se na literatura a artrocentese, atuando nos quadros de limitação de abertura bucal, dor de origem articular e deslocamento anterior do disco articular sem redução (MARTINS, 1993; DOLWICK, 1997; FROST; KENDELL, 1999; ISRAEL, 1999; OLIVEIRA et al., 2007; LOBO, 2007; GROSSMAN; GROSSMAN, 2011; HONDA et al., 2011).

A artroscopia tem as mesmas indicações da artrocentese, como também, aplicabilidade cirúrgica nos casos de hipermobilidade apresentando várias vantagens, porém necessita de tecnologia cara e complexa, além de treinamento e habilidade com destreza manual (DOLWICK, 1997; ISRAEL, 1999; DOLWICK, 2007; OLIVEIRA et al., 2007; LOBO, 2007 ; GROSSMAN; GROSSMAN, 2011).

Geralmente o deslocamento do disco é acompanhado de uma perda da integridade dos ligamentos de suporte lateral, medial e posterior. Logo, o uso das mini-âncoras como próteses ligamentares servem para estabilizar e reposicionar o disco articular (FIELDS; WOLFORD, 2001; MEHRA; WOLFORD, 2001a; MEHRA; WOLFORD, 2001b; WOLFORD; MEHRA, 2001). Outra técnica utilizada é a discopexia sem ancoragem, no entanto apresentou insucessos pós-operatórios devido à instabilidade da ancoragem do disco em ligamentos inflamados e degenerados (MEHRA; WOLFORD, 2001a; MEHRA; WOLFORD, 2001b; MILORO; HENRIKSEN, 2010).

Sendo assim, o objetivo principal da técnica é criar uma forma de adaptação e reparação dos tecidos articulares e restauração dos movimentos. Apresenta resultados favoráveis ao que tange ao tratamento da ATM com deslocamento anterior do disco articular sem redução *espontânea (*WOLFORD; DALLAS*, 1997;* WOLFORD; PITTA; MEHRA*,* 2001*;* OLIVEIRA et al., 2007*;*LOBO*,* 2007*;* FALCHET et *al.,* 2011*),* porém, mais estudos faltam ser realizados e publicados na literatura para comparação dos resultados (OLIVEIRA et al., 2007; LOBO, 2007; VALERO et al., 2011).

2.1 DESLOCAMENTO DO DISCO ARTICULAR

A movimentação discal depende diretamente dos ligamentos da ATM. A diminuição da integridade da estrutura e alongamento dos ligamentos pode ser conseqüência de injúrias como inflamação, infecção, artrite, artrose, redução do espaço articular, deformidades dentofaciais, má oclusão, , reabsorção condilar, trauma, inclinação da morfologia da eminência articular do côndilo e foça, compressão da zona retrodiscal, inserção alta do músculo pterigóideo lateral, doenças sistêmicas relacionadas e hábitos parafuncionais (TEDESCHI-MARZOLA,

2005; GAIÃO et al., 2006; OLIVEIRA et al., 2007; LEANDRO, 2007; FALCHET et al., 2011).

Considerado o desarranjo intra articular mais comum, o deslocamento discal pode gerar limitação de abertura bucal, estalidos, clicks, diminuição do espaço articular, creptção ou ruído, reabsorção condilar, inflamação, artrite, maloclusão, deformidades da mandíbula e maxila e compressão do tecido retrodiscal. Todas essas enfermidades causam variados graus de disfunção e dor (MEHRA; WOLFORD, 2001).

A desarmonia durante o movimento de abertura bucal leva a uma incoordenação entre disco e côndilo, afetando a correta translação condilar e gerando estalidos que são percebidos pelo próprio paciente (BADIM; BADIM, 2002; EDESCHIMARZOLA, 2005; GAIÃO; HEITZ et al., 2006; OLIVEIRA et al., 2007; LEANDRO, 2007). Segundo Kirkos et al. citados por Trumpy et al. (1997) o deslocamento anterior de disco através de Imagem por Ressonância Magnética (IRM), em 32% dos voluntários é assintomático. Isso sugere que o deslocamento anterior de disco poderia ser uma variação anatômica na população, ao invés de uma patologia.

Os deslocamentos do disco articular podem ocorrer com ou sem redução espontânea. Na luxação anterior sem redução, o disco encontra-se situado anterior ao côndilo em repouso. Durante os movimentos de abertura e fechamento, o côndilo não consegue ultrapassar a região do disco, gerando limitação nos movimentos mandibulares (ARAÚJO; GABRIELLI; MEDEIROS, 2007; OLIVEIRA et al., 2007; LEANDRO, 2007).

Caracteriza-se como deslocamento anterior do disco articular com redução, quando o disco é recapturado espontaneamente para a posição de normalidade no movimento de abertura bucal. A dinâmica das ATM´s geralmente encontra-se preservada, no entanto estalos articulares são observados (KURITA et al., 2000).

Para Okeson (2008), a única estrutura que tem a função de retrair o disco posteriormente é a lâmina retrodiscal superior. Logo a manutenção da posição discal depende de sua conformação morfológica, da disposição dos seus ligamentos, do formato anatômico do disco, que juntamente com a pressão intraarticular gera um autoposicionamento disco/côndilo. Caso haja uma alteração da morfologia do disco

ou um alongamento dos ligamentos, será permitido que ele movimente-se sobre a superfície articular do côndilo, podendo migrar para posições indesejadas.

A inserção do músculo pterigóideo lateral superior puxa o disco não só para frente como também medialmente ao côndilo. Se esta ação deste músculo for prolongada, com o passar do tempo a borda posterior do disco pode se tornar mais delgada. À medida que esta área fica fina, o disco pode ser deslocado numa direção mais ântero-medial. Como a lâmina retrodiscal superior oferece pouca resistência na posição articular fechada, a posição medial e anterior do disco é mantida. À medida que a borda posterior do disco se torna mais delgada, o disco pode se deslocar além do espaço discal para que o côndilo fique posicionado na borda posterior do disco. Esta condição é conhecida como deslocamento funcional do disco (OKESON, 2008).

O fator etiológico mais comum associado com este colapso da função normal de rotação do disco no côndilo é o trauma. Isto pode ser um macrotrauma ou microtrauma, como aqueles associados a uma hiperatividade muscular crônica e instabilidade ortopédica (OKESON, 2008).

A patologia mais comum da ATM é o deslocamento anterior e / ou medial do disco articular que pode iniciar uma cascata de eventos que levam à artrite e sintomas relacionados a DTM. Quando uma mandíbula é avançada em um paciente com discos deslocados, os discos permanecem deslocados como os côndilos que procuraram uma posição posterior superior na fossa . Portanto, um tratamento lógico seria colocar o disco de volta em uma posicão anatômico funcional normal. O tratamento concomitante (quando os discos estão aproveitáveis) incluiria o reposicionamento e estabilização do disco articular utilizando a âncora Mitek (Mitek Surgical Products Inc, Westwood, MA) e realizar a cirurgia ortognática indicada no mesmo tempo cirúrgico. Logo, a taxa de sucesso foi significativamente melhor se a ATM e os discos articulares foram reposicionados cirurgicamente dentro do primeiros 4 anos do início da disfunção da ATM. Após 4 anos, a progressão degenerativa é irreversivel da ATM, mudanças podem impossibilitar a um bom resultado (WOLFORD, 2003).

A queixa do paciente e o exame clínico são fundamentais no diagnóstico preciso das doenças intracapsulares. Nos deslocamentos do disco articular com redução, as queixas são normalmente de ruídos na articulação durante abertura e

fechamento bucal, que podem variar de estalos ou crepitação, acompanhados ou não por dor. Já no deslocamento sem redução do disco, a queixa é uma limitação de abertura bucal, que ocorre de modo abrupto e não gradual e que, mais uma vez, pode estar acompanhada de dor ou não. O paciente apresenta história pregressa de estalos na articulação durante abertura de boca, os quais não ocorrem mais. Clinicamente, podemos notar à palpação uma hipomovimentação do côndilo afetado, principalmente pela falta de movimento de excursão. A abertura bucal fica limitada, podendo haver pequeno desvio para o lado afetado nos casos unilaterais. O exame de ressonância magnética complementa o diagnóstico, dando informações precisas da condição do disco articular, bem como de seu posicionamento durante a abertura e o fechamento bucal. Processos degenerativos podem ser observados, como afilamento do disco e até mesmo perfurações, contribuindo, assim, para o planejamento terapêutico (MANGANELLO; SILVEIRA; FERREIRA DA SILVA, 2014).

2.2 TERAPIA CIRÚRGICA

A cirurgia para correção do deslocamento anterior do disco articular sem redução, com auxilio das mini-âncoras, deve ser realizada em ambiente hospitalar, sob anestesia geral, no entanto o paciente não precisa permanecer hospitalizado, podendo ir para casa no mesmo dia, após completa recuperação dos efeitos anestésicos pós-cirúrgicos (WOLFORD; DALLAS, 1997).

Os acessos cirúrgicos mais utilizados são o pré-auricular, o endaural e o de Rowe, ao adentrar à cápsula articular, visualiza-se o disco e é feita a mobilização do mesmo através da liberação dos ligamentos anterior, lateral e medial, permitindo assim o livre reposicionamento discal de forma passiva (MEHRA; WOLFORD, 2001).

Após o correto posicionamento do disco sobre a cabeça do côndilo mandibular, ele dever ser fixado com auxilio de uma âncora Mitek 8 mm x 1,5 mm , através de uma perfuração na cabeça lateral posterior do côndilo. O mecanismo de ancoragem funciona devido aos dois pequenos braços que se abrem no momento da inserção da âncora na perfuração prévia (WOLFORD; PITTA; MEHRA, 2001).

A fixação, propriamente dita, do disco articular é feita através de ligamentos artificiais criados com fio 0-Ethibond, que é passado pelo orifício da âncora e suturado na região medial da borda postertior e região posterior lateral do disco articular. Fixado o disco à âncora, por fim, são feitas as suturas para o fechamento dos tecidos por planos de dentro para fora (WOLFORD; DALLAS, 1997).

Os cuidados pós-operatórios devem ser seguidos rigorosamente para aumentar a taxa de sucesso, portanto as medicações devem ser feitas respeitando os horários prescritos e basicamente são usados de rotina antiinflamatórios, analgésicos e antibióticos. A dieta deve ser líquida e pastosa, fria ou gelada, hipercalórica e hiperproteica, a termoterapia é fundamental nos primeiros dias para reduzir o edema e trazer conforto ao paciente, iniciar a fisioterapia precocemente para devolver os movimentos funcionais articulares de forma mais rápida, manter repouso relativo e por fim remover as suturas após sete dias de pós-operatório. A fisioterapia vai atuar evitando a fibrose cicatricial, acelerando a recuperação, promovendo a mobilidade articular e atingindo uma abertura bucal satisfatória mais rapidamente, com distância interincisiva de 35 a 40 mm (FALCHET et al., 2011).

3 RELATO DE CASO CLÍNICO CIRÚRGICO

Paciente do gênero feminino, leucoderma, 42 anos, Compareceu ao **Ambulatório do Serviço de Cirurgia e Traumatologia Buco maxilo facial do Hospital dos Servidores do Estado de Pernambuco,** com queixa de dor pré-auricular bilateral, associada ao quadro de limitação de abertura bucal. Ao exame clínico, apresentava deslocamento anterior do disco articular sem redução. Havia conseqüentes e freqüentes episódios de dor e limitação de abertura bucal, respectiva e intermitentemente, com evolução há a aproximadamente 03 anos, após ser submetida à cirurgia ortognática de avanço de mandíbula. Ao exame físico, verificou-se um impedimento mecânico que dificultava a abertura bucal a qual atingia somente 10 mm (**Fig. 01**), de amplitude, devido ao deslocamento anterior do disco sem redução. Apresentava dor à palpação, especificamente na região das articulações temporomandibulares, além de dor espontânea e à mastigação. Imagens obtidas através de ressonância magnética são sugestivas de deslocamento anterior do disco articular sem redução(**Fig. 02,03,04**). Uma alternativa para o tratamento do deslocamento anterior do disco articular é a cirurgia de discopexia através da implantação de dispositivos endósseos, podendo ser realizado através do reposicionamento correto e fixação do disco articular sobre o côndilo mandibular.

Os exames clínicos e imaginológicos confirmaram o diagnóstico de disfunção craniomandibular, com deslocamento anterior do disco articular sem redução. A radiografia panorâmica dos maxilares evidencia a morfologia conservada dos côndilos, e as placas e parafusos de síntese, bilateralmente ao corpo mandibular, utilizadas no avanço da mandíbula previamente. O tratamento proposto, a princípio, foi conservador, através de fisioterapia, no entanto os resultados alcançados foram insatisfatórios, porquanto a paciente continuava com dor e limitação de abertura bucal, por conseguinte, partiu-se para cirurgia, uma outra alternativa, afim de eliminar a dor, restabelecer a abertura bucal e dar qualidade de vida à paciente, através do tratamento cirúrgico de discopexia utilizando-se um microparafuso para a ancoragem. O planejamento seguiu com a instalação de um microparafuso 06 mm de osteossíntese, o qual foi colocado na porção posterior da cabeça do côndilo com subseqüente reposicionamento do disco articular na posição adequada, através de suturas com fio ethibond®. O procedimento ocorreu em ambiente hospitalar, sob

anestesia geral com intubação nasotraqueal (**Fig. 06**), utilizando um nasofibroscópio, devido à dificuldade de visualização direta e acesso as vias aéreas, pela limitação de abertura bucal.

A princípio foi feita a tricotomia pré-auricular, a preparação do sítio cirúrgico com a montagem dos campos, exposição de toda a orelha e o canto lateral do olho. Uma compressa foi suturada à pele, a fim de impedir que os cabelos da paciente adentrassem ao campo operatório, e gazes foram colocadas no canal auditivo externo para tamponamento e proteção do mesmo. O acesso cirúrgico de escolha para a abordagem da articulação temporomandibular foi o acesso pré-auricular, abordagem essa padrão e mais básica. A incisão foi previamente demarcada na pele com verde brilhante (**Fig. 07**), desenhada na junção da pele facial com o hélix da orelha, foi infiltrado anestésico local Naropin® (**Fig. 08**), com a finalidade de promover vasoconstricção e conforto pós-operatório. Iniciamos pela ATM direita, onde o acesso de escolha foi o pré-auricular, realizado com lâmina de número 15 (**Fig. 09**),utilizando-se uma prega natural da pele ao longo de todo o comprimento da orelha, através da pele e tecidos subcutâneos foi realizada divulsão romba até o arco zigomático, ao nível da camada superficial da fáscia temporal (**Fig. 10**), alguns vasos cutâneos sangrantes foram cauterizados antes de progredir com a dissecação profundamente. Incisão oblíqua realizada através da camada superficial da fáscia temporal com eletrocautério e microdissector (**Fig. 11**), começando na raiz do arco zigomático em frente ao trágus, em direção ântero-superior. A extremidade cortante do descolador de periósteo foi inserida na incisão fascial, profundamente a camada superficial da fáscia do temporal, deslizada para trás e para adiante para dissecação do tecido. Após isto, incisão vertical foi realizada com eletrocautério à frente do meato acústico externo até a profundidade do descolador de periósteo (**Fig. 12**), seguido de divulsão romba e auxílio do mesmo para a exposição do espaço articular superior (ELLIS et al*.,* 2006). Com o objetivo de expor os espaços intra articulares, deve-se previamente, infiltrar uma solução com ação vasoconstrictora para facilitar a visualizção dentro da cápsula articular Naropin® (**Fig. 13**). É feita uma incisão com lâmina No. 15 ao longo do aspecto lateral da eminência e da fossa, continuada inferiormente através da parte posterior da cápsula articular (**Fig. 14**), até a cápsula se entrelaçar com a inserção posterior do disco. A retração lateral da cápsula permite o ingresso para o espaço articular superior (**Fig. 15**). A liberação dos tecidos ligamentares e manipulação do disco articular foram realizadas de maneira passiva,

com o auxílio de pinças atraumáticas e de divulsão romba. Observada a presença de osteófitos, esses foram removidos utilizando-se uma broca maxicut (**Fig. 16**). Verificada a integridade do disco e sua mobilidade, os microparafusos de osteossíntese foram selecionados. Colocação de um microparafuso auto perfurante e auto rosqueante na porção posterior lateral da cabeça do côndilo (**Fig. 17 e 18**), fixou-se o fio de sutura ao parafuso (**Fig. 19**) e realizou-se a manipulação do disco articular e transfixação dos fios de sutura na borda posterior do disco(**Fig. 20**), que garantiram o reposicionamento correto sobre o côndilo. A mandíbula foi movimentada em diferentes direções para verificação da livre movimentação do disco/côndilo e da amplitude da abertura bucal. Observa-se o posicionamento final do complexo: fio, parafuso e disco (**Fig. 21**). Verificada a função e a estabilidade do procedimento, seguiu-se o fechamento da ferida cirúrgica por planos.

Antes de tudo, os espaços articulares devem ser irrigados e a hemorragia deve ser controlada antes da sutura. Iniciou-se pelo fechamento do espaço articular inferior, com vicryl® 3-0 e seguiu com o fechamento do espaço articular superior com o mesmo fio. Os tecidos subcutâneos foram fechados também com vicryl® 3-0 e finalizou-se com o fechamento da pele com nylon 5-0, através de uma sutura intra-dérmica que contempla uma melhor estética à cicatriz (**Fig. 22**). Um curativo compressivo foi aplicado com micropore, tomando-se cuidado em acolchoar a parte posterior da orelha.

O sucesso do procedimento cirúrgico deveu-se aos resultados alcançados, portanto após 07 dias a sutura foi removida, com o mínimo comprometimento estético possível (**Fig. 23**), a abertura bucal foi avaliada, onde claramente alcançou-se uma maior amplitude (**Fig. 24**), a mímica facial foi testada, e comprovada a preservação dos ramos do nervo facial(**Fig. 25, 26 e 27**).

A paciente foi orientada à começar a fisioterapia após decorrida uma semana de pós-operatório, no entanto o início da fisioterapia deu-se após dois meses de pós-operatório. Decorridos quatro meses de fisioterapia, a paciente retorna ao ambulatório para reavaliação pós-operatória de seis meses, observou-se a boa resposta cicatricial de sua pele(**Fig. 28 e 29**), a estabilidade do procedimento, a ausência de dor espontânea na região e ao fazer os movimentos funcionais, nota-se o ganho de peso da paciente, que refere conseguir alimentar-se e dormir melhor. Esperava-se um aumento na amplitude da abertura bucal devido à fisioterapia, no entanto, a abertura bucal manteve-se estável em 25 mm (**Fig. 30**). Devido a todos os

parâmetros supracitados alcançados, a satisfação da paciente e a melhora na qualidade de vida, referida pela mesma, considerou-se um resultado cirúrgico de sucesso.



Fig. 01 – Ao exame físico com limitação de abertura bucal (10mm) e dor.
Fonte: Imagens obtidas do acervo do Dr. André Olsen.



Fig. 02,03 e 04 – Exames pré-operatórios evidenciando o deslocamento anterior do disco articular sem redução, bilateralmente.
Fonte: Imagens obtidas do acervo do Dr. André Olsen.



Fig. 05 – Radiografia Ortopantomográfica.
Fonte: Imagens obtidas do acervo do Dr. André Olsen.



Fig. 06 – Intubação nasotraqueal com a boca fechada com auxílio do nasofibroscópio.
Fonte: Imagens obtidas do acervo do Dr. André Olsen.



Fig. 07 – Marcação da incisão pré-auricular com verde brilhante.
Fonte: Imagens obtidas do acervo do Dr. André Olsen.



Fig. 08 – Infiltração de anestésico local na pele (Naropin).
Fonte: Imagens obtidas do acervo do Dr. André Olsen.



Fig. 09 – Incisão inicial feita na prega pré-auricular da pele.
Fonte: Imagens obtidas do acervo do Dr. André Olsen.



Fig. 10 – Exposição da camada superficial da fáscia temporal.
Fonte: Imagens obtidas do acervo do Dr. André Olsen.

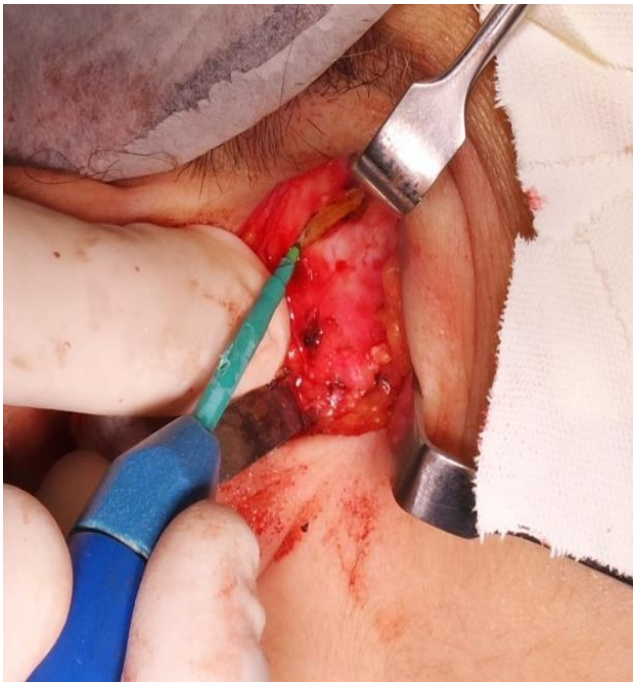

Fig. 11 – Incisão oblíqua através da camada superficial da fáscia temporal.
Fonte: Imagens obtidas do acervo do Dr. André Olsen.

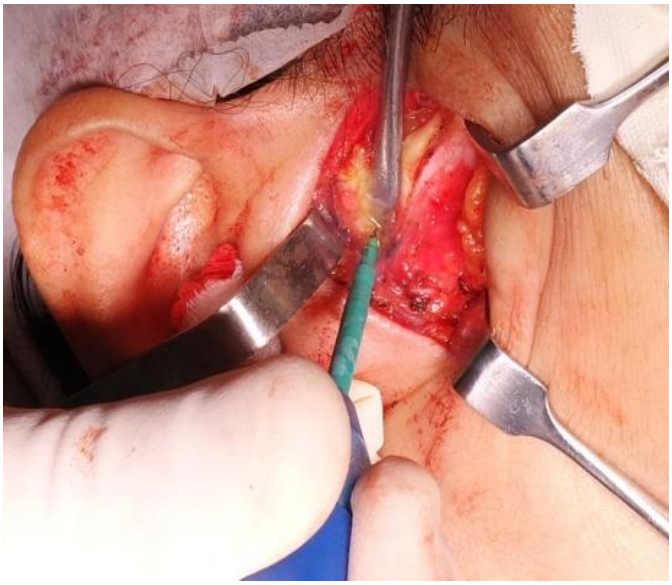

Fig. 12 – Incisão vertical feita através dos tecidos intermediários, até a profundidade do elevador de periósteo.
Fonte: Imagens obtidas do acervo do Dr. André Olsen.

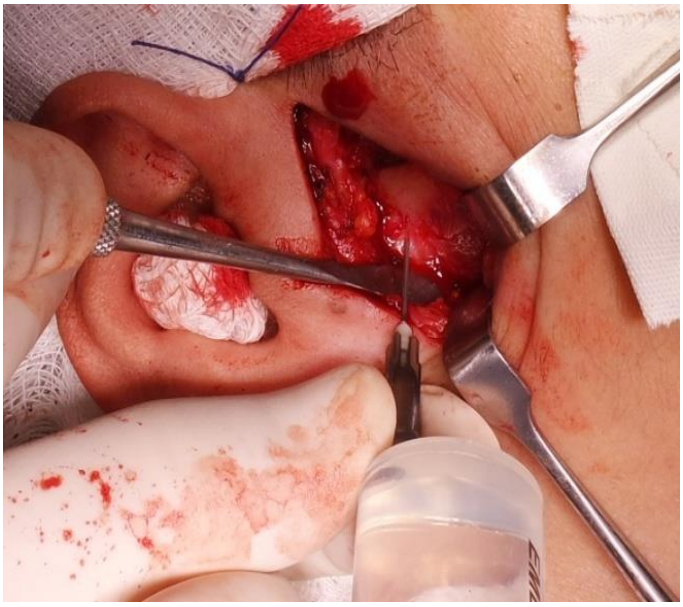

Fig. 13 – Infiltração do espaço articular superior com Anestésico local (Naropin) .
Fonte: Imagens obtidas do acervo do Dr. André Olsen.



Fig. 14 – Incisão da capsula articular .
Fonte: Imagens obtidas do acervo do Dr. André Olsen

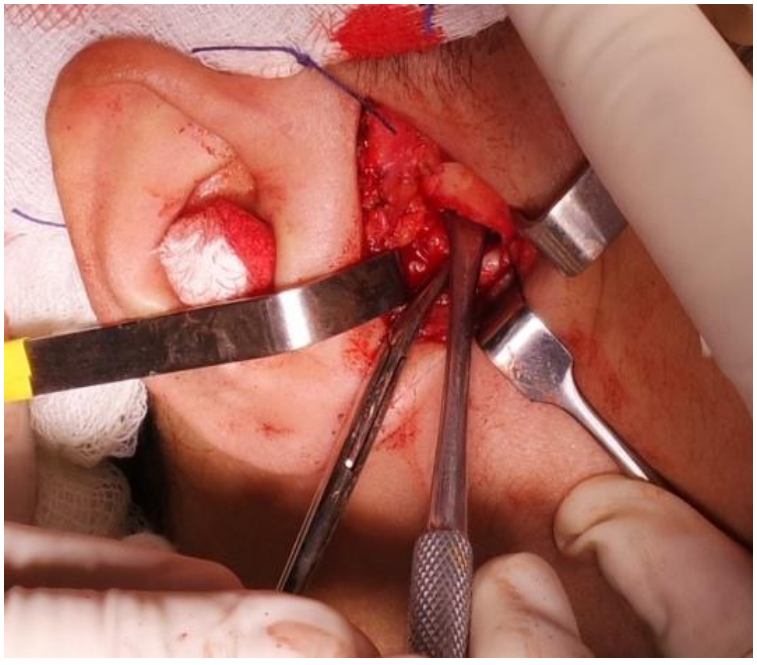

Fig. 15 – Acesso ao espaço articular superior .
Fonte: Imagens obtidas do acervo do Dr. André Olsen.

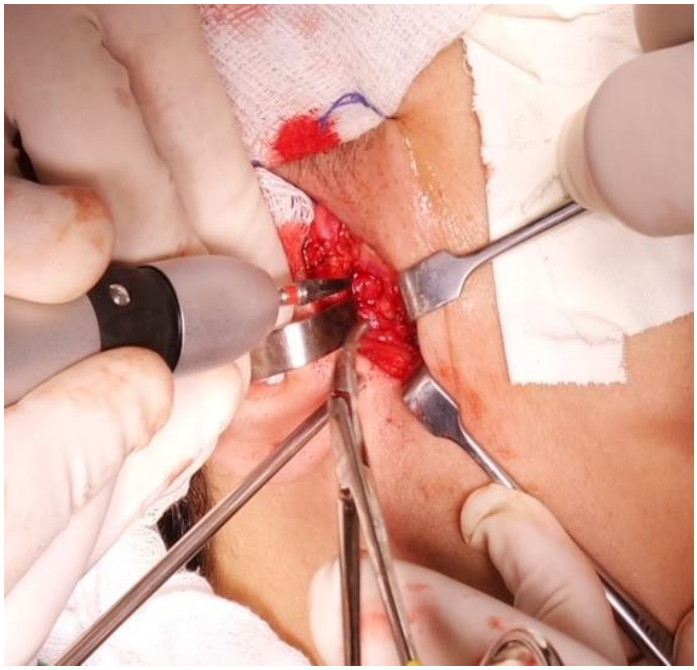

Fig. 16 – Remoção dos osteofitos com broca maxicut.
Fonte: Imagens obtidas do acervo do Dr. André Olsen.

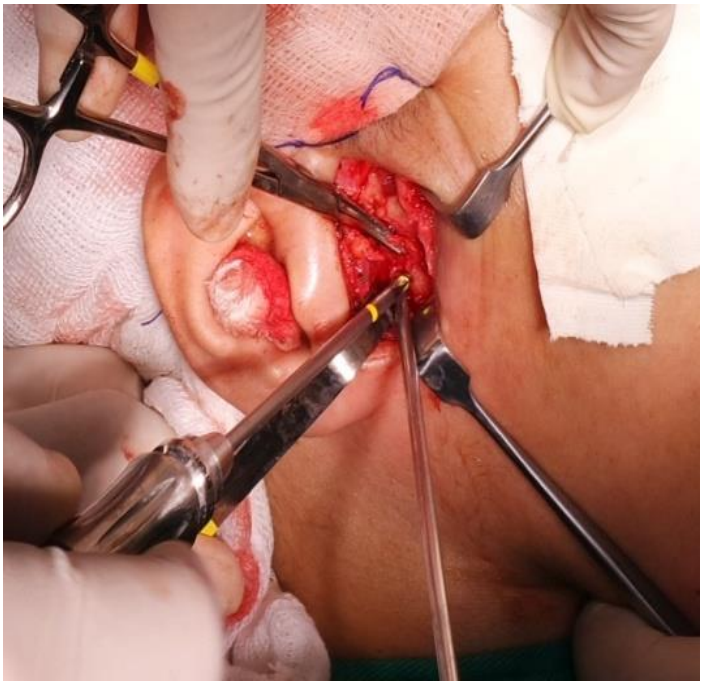

Fig. 17 – Inserção de parafuso de 06mm no polo lateral posterior da cabeça do côndilo.
Fonte: Imagens obtidas do acervo do Dr. André Olsen.



Fig. 18 – Parafuso em posição no polo lateral posterior da cabeça côndilo.
Fonte: Imagens obtidas do acervo do Dr. André Olsen.



Fig. 19 – Fixação do fio de sutura ethibond ao parafuso.
Fonte: Imagens obtidas do acervo do Dr. André Olsen.

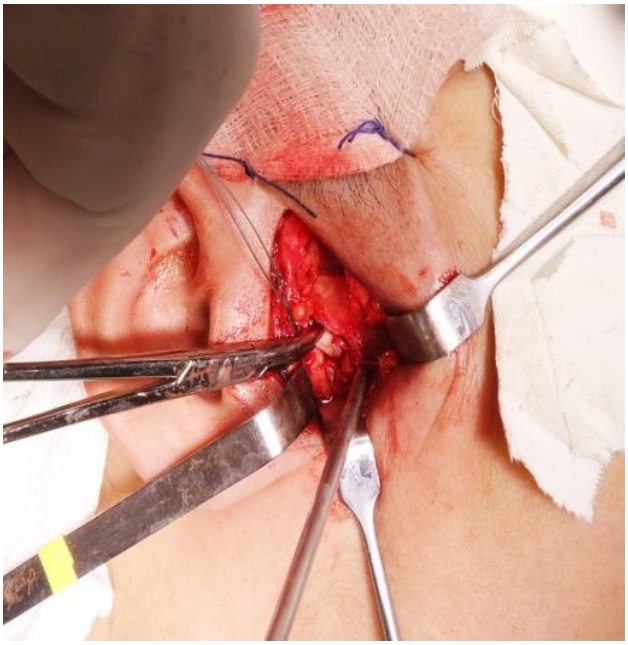

Fig. 20 – Tração, reposicionamento e fixação da borda posterior disco articular com fio ethibond sobre a cabeça do côndilo.
Fonte: Imagens obtidas do acervo do Dr. André Olsen.

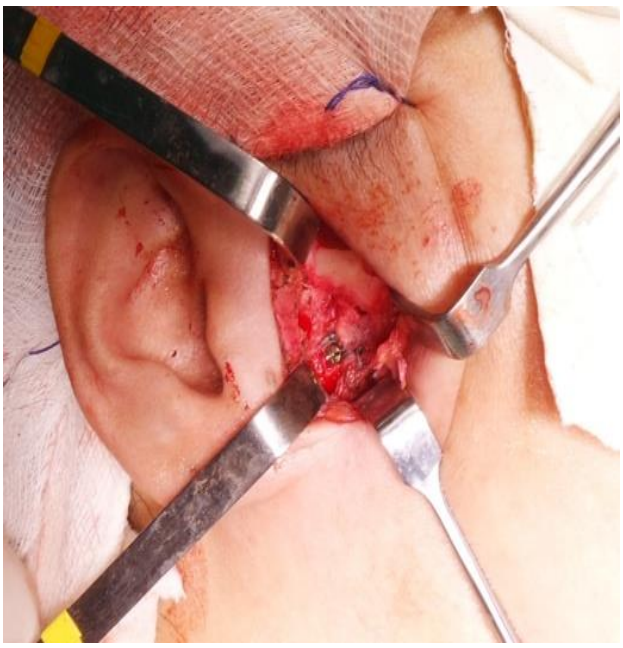

Fig. 21 – Posicionamento final do complexo parafuso,fio ethibond,disco articular e côndilo.
Fonte: Imagens obtidas do acervo do Dr. André Olsen.



Fig. 22 – Sutura intradérmica, preservando a estética facial.
Fonte: Imagens obtidas do acervo do Dr. André Olsen.



Fig. 23 – Remoção da sutura com 01 semana de pós-operatório.
Fonte: Imagens obtidas do acervo do Dr. André Olsen.



Fig. 24 – Abertura bucal com 01 semana de pós-operatório (25mm).
Fonte: Imagens obtidas do acervo do Dr. André Olsen.

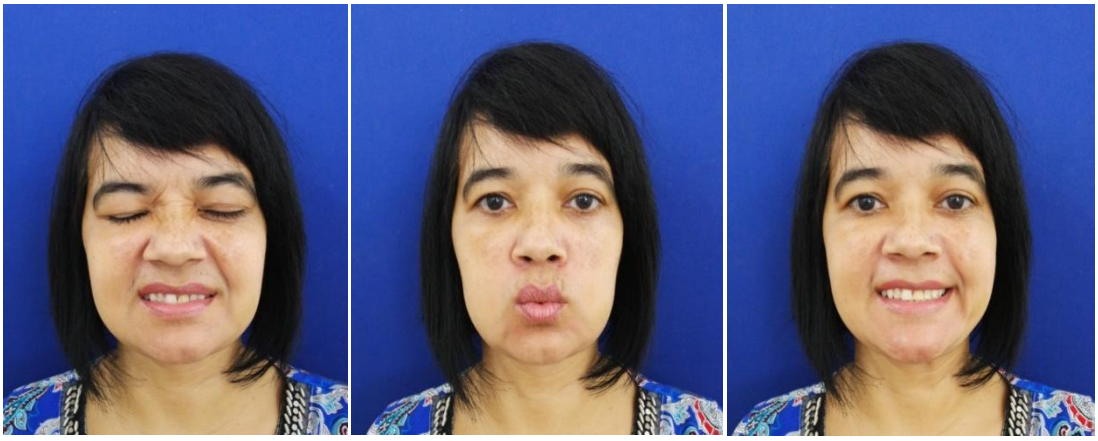

Fig. 25,26 e 27 – Preservação da mímica facial, ramos temporal, bucal e marginal da mandíbula do nervo facial, respectivamente preservados.
Fonte: Imagens obtidas do acervo do Dr. André Olsen.




Fig. 28 e 29 – Cicatrização da pele após 06 meses.
Fonte: Imagens obtidas do acervo do Dr. André Olsen.



Fig. 30 – Abertura bucal no pós-operatório de 06 meses e após 04 meses do inicio da fisioterapia (25 mm) e sem dor.
Fonte: Imagens obtidas do acervo do Dr. André Olsen.

4 DISCUSSÃO

Pacientes com sintomatologia dolorosa e limitação de abertura bucal comparecem ao serviço de CTBMF do Hospital dos Servidores do Estado de Pernambuco com certa freqüência, os mesmos apresentam diminuição da qualidade de vida, porquanto convivem diariamente com a dor e com limitação dos movimentos mandibulares.

Inúmeros tratamentos conservadores envolvendo a manipulação da ATM e exercícios fisioterápicos foram sugeridos para reeducação neuromuscular (BERNARDINI JUNIOR et al.,2006).

Contudo, acreditamos que as técnicas de correção cirúrgicas apresentam resultados clínicos mais eficientes em longo prazo, enquanto os tratamentos conservadores fornecem apenas alívio temporário da sintomatologia (MANGANELO;SILVEIRA;SILVA, 2014).

A discopexia convencional reposiciona o disco articular, no entanto o mesmo é ancorado em ligamentos inflamados e degenerados, logo a estabilidade pós-operatória do procedimento fica comprometida, comparada à fixação do disco com o auxílio de dispositivos endósseos (MEHRA; WOLFORD, 2001a).

O deslocamento do disco articular, freqüentemente, é acompanhado da perda da integridade estrutural dos ligamentos de suporte, por conseguinte o uso das mini-âncoras na cirurgia da ATM é uma alternativa eficiente para estabilização e reposicionamento discal com bons resultados a longo prazo (FIELDS; WOLFORD, 2001).

Alguns autores criticam a utilização das mini-âncoras, argumentando que as mesmas poderiam causar reabsorção e remodelação do côndilo mandibular. No entanto, Mehra e Wolford (2001), comprovam através de estudos que anatomia condilar é mantida inalterada nos pacientes submetidos à cirurgia com âncoras.

Segundo Fields, Franco e Wolford (1997) as âncoras são biocompatíveis, tornando-se osseointegradas ao côndilo após um período de três meses de fixação cirúrgica, conferindo estabilidade e longevidade ao procedimento proposto.

Devido ao alto custo e indisponibilidade das âncoras Mitek no serviço, substituímos as mesmas por parafusos de osteossíntese autoperfurantes de 06 mm

que foram fixados ao pólo lateral e posterior do côndilo mandibular, cumprindo com os mesmos objetivos esperados pelas mini-âncoras.

Baseados na literatura e na prática clínica diária acreditamos que a correção cirúrgica do deslocamento anterior do disco articular, com o auxílio de dispositivos endósseos, é uma alternativa confiável para o tratamento dessa patologia.

5 CONCLUSÃO

Levando-se em consideração a revista da literatura e o desenvolvimento do caso clínico-cirúrgico, conclui-se que:

Decidir qual o melhor caminho a seguir, se intervir conservadoramente ou cirurgicamente na região de ATM, ainda é um assunto extremamente polêmico e controverso.

Dentre as opções cirúrgicas, não existe um consenso entre os autores quanto à melhor opção cirúrgica para tratamento dos desarranjos internos da ATM.

A evolução tecnonológica resultou em avanços significativos nos métodos de diagnósticos por imagem, com o desenvolvimento da tomografia computadorizada e da ressonância magnética, onde estes se mostram superiores em relação aos exames convencionais, como as radiografias transcranianas e a artroscopia. Sendo que, a imagem por ressonância magnética é o exame de escolha utilizado para avaliação da articulação temporomandibular e seus componentes.

O tratamento cirúrgico de discopexia com ancoragem em microparafuso fornece um favorável método para estabilização do disco articular em relação ao côndilo, podendo ser aplicada para a correção cirúrgica do deslocamento anterior do disco articular sem redução.

A grande vantagem proporcionada por essa técnica é a promoção do reforço dos ligamentos instáveis, através da criação de ligamentos artificiais que permitem a reparação destes tecidos articulares com um efeito terapêutico de diminuição da frouxidão dos ligamentos da ATM.

As desvantagens são inerentes a invasividade do procedimento cirúrgico, portanto existe a possibilidade de lesionar algum ramo do nervo facial durante o acesso pré-auricular, e a morbidade pós-operatória devido a exposição dos espaços articulares e a manipulação dos tecidos intracapsulares. Além do alto custo dos microparafusos de osteossíntese e da estrutura hospitalar de alta complexidade.

Para obtenção de sucesso pós-operatório e estabilidade dos resultados alcançados é de fundamental importância a colaboração do paciente, seguindo a dieta restrita a líquidos e pastosos, e comparecendo as sessões de fisioterapia, para fortalecer a musculatura e diminuir a possibilidade da não osteointegração do microparafuso.

Essa cirurgia é contra indicada em casos de DTM sem origem articular comprovada e em pacientes que apresentam distúrbios psiquiátricos e criam expectativas irreais de cura da sua patologia. Além de casos de dor difusa, uma vez que a intervenção cirúrgica não terá o resultado esperado alcançado.

O caso clínico-cirúrgico desenvolvido neste relato apresentou resultado satisfatório, portanto a paciente em análise conseguiu um aumento significativo na amplitude de abertura bucal, que saltou de 10 mm para 25 mm e relatou o desaparecimento da sintomatologia dolorosa por completo, culminando no sucesso do caso.

A cirurgia de ATM com ancoragem, através dos microparafusos, apresentou excelentes resultados pós-operatórios como conduta para tratamento de pacientes com desordens da articulação temporomandibular, no entanto, é necessária a realização de mais trabalhos e publicações na literatura para discussão da técnica e comparação de resultados.

Surgical treatment of joint temporomandibular shifting back disc without reduction, using a technique with discopexia microscrews.

ABSTRACT

The temporomandibular disorders (TMD) reaches large portion of the world population, the causes are varied, therefore, one must know the high complexity and particularity of this joint. Intense joint dynamics requires harmony and balance among its components, systematic disturbances that can lead to temporomandibular disorders, which stresses the anterior displacement of the articular disc full size. This paper aims name temporomandibular disorders, emphasizing the technique of discopexia, with the use of microscrews to disk repositioning articulate, suffering with anterior displacement without reduction. To report a case which surgical technique endosteal anchoring device was applied, providing more effective and proven alternative for the treatment of this pathology.

Key-words: Temporomandibular joint. Temporomandibular joint disk. Microscrews.

REFERÊNCIAS BIBLIOGRÁFICAS

ABRAMOWICZ, SHELLY.; DOLWICK, M.FRANKLIN. 20-year follow-up study of disc repositioning surgery for temporomandibular joint internal derangement. **J Oral Maxillofacial Surg.**, v.68, p. 239-242, 2010.

BADIM, J.; BADIM, J. M. D. Disfunção da Articulação Temporomandibular (ATM). **Rev. Soc. bras. Cir. Plást**., São Paulo, SP., v. 17, n. 1, p. 51-68, jan.,/abr., 2002.

BARROS, J.J.; RODE, S.M. **Tratamento das Disfunções raniomandibulares.** São Paulo: Santos, 1995. 371 p.

CARBAJAL BL. Protocolos de diagnóstico y tratamiento quirúrgico de la disfunción interna de la ATM. **Revista ADM** 1999; 56(5): 196-203.

DAWSON, PETER E. **Oclusão funcional da ATM: Da ATM ao Desenho do Sorriso.** 1. ed. Santos, 2008. 632p.

DIMITROULIS, G. The role of surgery in the manageme nt of disorders of thetemporomandibular joint: a critical review of the literature Part 2. **Int. J. ral Maxillofac. Surg**. , Copenhagen, v. 34, n. 3, p. 231-7, may, 2005.

DOLWICK MF, NITZAN DW. The role of disc-repositioning surgery for internal derangements of the temporomandibular joint. **Oral Maxillofac Surg North Am** 1994;6:271–275.

DOLWICK, F. M. Temporomandibular joint surgery for internal derangement. **Dent. Clin. North Am**., Philadelphia, v. 51, n. 1, p. 195-208, jan., 2007.

DOLWICK, F. M. The role of temporomandibular joint surgery in the treatment of patients with internal derangement. **Oral Surg. Oral Med. Pathol. Oral Radiol. Endond**., St. Louis, v. 83, n. 1, p. 150-5, jan., 1997.

DWORKIN SF, LERESCHE L. Research diagnostic criteria for temporomandibular disorders: Review criteria, examinations and specifications, critique. **J Craniomandib Disord** 1992; 6:301-355.

ELLIS III, E.; ZIDE, M. **Acessos cirúrgicos ao Esqueleto Facial**. 2ª ed., São Paulo: Ed. Santos, 252 p., 2006.

FALCHET, P. C. F.; LOUREIRO, C. C. S.; GAVRANICH JÚNIOR, J. et al., Discopexia con anclaje: estudio retrospectivo de 190 casos. **Rev. Acta Odontol. venezol**., Caracas, v. 49, n. 1, p. 1-9, jan., 2011.

FIELDS JÚNIOR., R. T.; WOLFORD, L. M. The Osseointegration of Mitek mini anchors in the mandibular condyle. **J. oral Maxillofac Surg., Philadelphia**, v. 59, n. 12, p. 1402-6, dez., 2001.

FIELDS T, FRANCO PF, WOLFORD LM: The osseous-integration of the Mitek mini anchors in the mandibular condyle. **J Oral Maxillofac Surg** 59:1402, 2001.

FROST, D. E.; KENDELL, B. D. The use of arthrocentesis for treatment of temporomandibular joint disorders. **J. oral Maxillofac. Surg**., Philadelphia, v. 57, n. 5, p. 583-7, may, 1999.

GABRIELLI, MÁRIO F.R.; ARAÚJO, ANTENOR.; MEDEIROS, PAULO J. **Cirurgia da ATM. In: Aspectos atuais da Cirurgia e Traumatologia Bucomaxilofacial.** 1.ed. Santos, 2007. Cap.10, p.223-248., 2008. 632p.

GAIÃO, I.; HEITZ, C.; GERHARDT DE OLIVEIRA, M. et al., Análise de alterações ósseas nos processos condilares mandibulares de pacientes com artrite reumatóide por métodos de reformatação tomográfica tridimensional em software de domínio público. **Rev. Odonto. Acad. Tiradentes Odontol**., (on line), Bauru, SP., v. 6, n. 11, 679-708, nov., 2006.

GERHARDT DE OLIVEIRA, M.; MARZOLA, C.; BATISTA, P. S. et al., Semiologia da articulação temporomandibular. **Rev. Odonto. Acad. Tiradentes Odontol**., (on line), Bauru, SP., v. 7, n. 6, p. 450-504, jun., 2007.

GONÇALVES, J.R. et al. Post surgical stability of conterclockwise maxillomandibular advancement surgery: Effect of articular disc repositioning**. J Oral Maxillofac Surg**., v. 66, p. 724- 738, 2008.

GROSSMAN, E.; GROSSMAN, T. K. Cirurgia da articulação temporomandibular. **Rev. Dor**, São Paulo, SP., v. 2, n. 12, p. 152-9, abr.,/jun., 2011.

HENRY, C.H.; PITTA, M.C.; WOLFORD, L.M. Frequency of chlamydial antibodies in patients with internal derangement of the temporomandibular joint. **Oral Surg Oral Med Oral Pathol Oral Radiol Endod.,** v. 91, p. 287-292, 2001.

HONDA, K.; YASUKAWA, Y.; FUJIWARA, M. et al., Causes of persistent joint pain after arthrocentesis of temporomandibular joint. **J. oral Maxillofac. Surg**., Philadelphia, v. 69, n. 9, p. 2311-5, sep., 2011.

ISRAEL, H. A. The use of arthroscopic surgery for treatment of temporomandibular joint disorders. **J. oral Maxillofac. Surg**., Philadelphia, v. 57, n. 5, p. 579-82, may, 1999.

KIRKOS, L. T. et al. Magnetic resonance imaging of the TMJ disk in asymptomatic volunteers. **J. Oral Maxillofacial Surg**., v. 45, p. 852- 4, 1987.

KURITA H.; OHTSUKA A.; KOBAYASHI H. et al., The relationship between the degree of disk displacement and ability to perform disk reduction. **Oral Surg. Oral Med. Oral Pathol. Oral Radiol. Endod**., St. Louis, v. 90, n. 1, p. 16–20, jul., 2000.

LEANDRO LOBO, L. F., NUNES L. J. Tratamento cirúrgico. **ATM diagnóstico e tratamento**. São Paulo: Ed. Pancast, 218 p., 2000.

LEADNRO LOBO, L. F. Tratamento das afecções da articulação temporomandibular. **Rev. Odonto. Acad. Tiradentes Odontol**., (on line), Bauru, SP., v. 7, n. 5, p. 338-48, mai., 2007.

MANGANELLO, L.C.S.; SILVEIRA, M.E.; SILVA, A.A.F. **Cirurgia da Articulação Temporomandibular**. São Paulo: Santos, 2014. 347 p.

MEHRA P, WOLFORD LM. The Mitek mini anchor for TMJ disc repositioning: surgical technique and results. **Int J Oral Maxillofac Surg** 2001;30(6):497-503.

MEHRA, P.; WOLFORD, L.M. Use of the Mitek anchor in temporomandibular joint disc-repositioning surgery. **Baylor University Medical Center Proceedings,** v. 14, n. 1, p. 22-26, 2001.

MILORO, M. et al. **Princípios de Cirurgia Bucomaxilofacial**. São Paulo: Santos, 2011. 1502 p.

MILORO, M.; GHALI, G. E; LARSEN, P. E et al., **Princípios de Cirurgia Bucomaxilofacial de Peterson**. Tradução Paulo H. O. Rossetti et al.. São Paulo: Ed. Santos, 1502 p., 2008.

MILORO, MICHAEL.; HENRIKSEN, BRENT. Discectomy as the primary surgical option for internal derangement of the temporomandibular joint. **J Oral Maxillofac Surg**., v. 68, p. 782-789, 2010.

OKESON, J. P. **Tratamento das desordens temporomandibulares e oclusão**. São Paulo: Ed. Artes médicas, 500 p., 2000.

OKESON, J.P. **Tratamento das Desordens Temporomandibulares e Oclusão.** Rio de Janeiro: Elsevier, 2008. 526 p

PASTORI, C. M.; MARZOLA, C.; TOLEDO-FILHO, J. L. et al., Eminectomia como tratamento de deslocamento recorrente da mandíbula relato de caso clínico-cirúrgico. Rev**. Odonto. Acad. Tiradentes Odontol**. , (on line),Bauru, SP., v. 8, n. 4, p. 201-19, abr., 2008.

QUINTO, C. A. Classificação e tratamento das disfunções temporomandibulares: Qual o papel do fonoaudiólogo no tratamento dessas disfunções? **Rev. CEFAC**, São Paulo, SP., v. 2, n. 2, p. 15-22, jul.,/dez., 2000.

STECHMAN NETO J et al. Articulação temporomandibular em pacientes geriátricos. **J. Bras. Oclusão, ATM e Dor Orofacial**, Curitiba, 8 (2): 345-50, 2002.

TAVARES, S. S. S.; TAVARES, G. R.; DIAS-RIBEIRO, E. Tratamento cirúrgico da luxação recidivante da articulação temporomandibular com utilização de mini-âncoras “Mitek”.**Int. Dent**, Recife, PE., v. 9, n. 4, p. 198-201, dez., 2010. TEDESCHI MARZOLA, F. A estreita relação entre a coluna cervical e a articulação têmporomandibular – Aspectos fisioterapêuticos. **Rev. Odonto. Acad. Tiradentes Odontol**., (on line), Bauru, SP., v. 5, n. 3, p. 346-61, ago., 2005.

TOMACHESKI, D. F.; BARBOZA, V. L; FERNANDES, M. R. et al., Disfunção têmporo-mandibular: Estudo intodutório visando estruturação de prontuário odontológico. **UEPG Ci. BIOL. Saúde,** Ponta Grossa, PR., v.10, n.2, p. 17-25, jun., 2014.

TOLL, D.E.; POPOVIC´, N.; DRINKUTH, N. The use of MRI diagnostics in orthognatic surgery. **Journal of Orofacial Orthopedics**., v. 71, p. 68-80, 2010.

TRUMPY, I.G.; ERICKSSON, J.; LYBERG, T. Internal derangement of the temporomandibular joint: correlation of arthrographic imaging with surgical findings. **Int J. Oral Maxillofac. Surg**., v.26, p. 327-330, 1997.

VALERO, C. A. R.; MORALES, C. A. M; ALVAREZ, J. A. J. Temporomandibular joint meniscopexy with Mitek mini anchors. **J. oral Maxillofac. Surg**., Philadelphia, v. 69, n. 11, p. 2739-45, nov., 2011.

VALLE- COROTTI, KARYNA et al. Assesment of temporomandibular disorder and occlusion in treated Class III maloclusion patients. **Journal of Applied Oral Science**., v.15,n.2,p. 110-114, 2007.

WOLFORD LM, KARRAS SC. Simultaneous TMJ and orthognathic surgery. **Journal Oral Maxillofac Surg** 1994;52:98.

WOLFORD LM. Temporomandibular joint devices: treatment factors and outcomes. **Oral Surg Oral Med Oral Pathol Oral Radiol Endod** 1997;83:143–
149.

WOLFORD, LARRY M.; MEHRA, PUSHKAR. Simultaneous temporomandibular joint and mandibular reconstruction in an immunocompromised patient with Rheumatoid Arthritis : a case report with 7-year follow-up. **J Oral Maxillofac Surg**., v. 59, p. 345-350, 2001.

WOLFORD, Larry M.; PITTA, Marcos C.; MEHRA, Pushkar. Mitek anchors for treatment of chronic mandibular dislocation. Oral **Surg Oral Med Oral Pathol Oral Radiol Endod**., v. 92, p. 495-498, 2001.

WOLFORD LM, REICHE FISCHEL O, MEHRA P. Changes in temporomandibular joint dysfunction after orthognathic surgery. **J Oral Maxilofac Surg**; 2003; 61: 655.

WOLFORD, L. M.; CASSANO, D. S.; GONÇALVES, J. R. Common TMJ disorders: orthodontic an surgical management. In McNamara J.A.; Kapila, S.D.; Eds. Temporomandibular disorders and orofacial pain: separating controversy from consensus. **Monograph 46, Craniofacial Growth Series, Department of Orthodontics and Pediatric Dentistry and Center for Human Growth and Development, the University of Michigan**, Ann Arbor. pp. 159-198, 2009.

ZHANG, S., et al. New arthroscopic disc repositioning and suturing technique for treating internal derangement of the tempromandibular joint: Part II- Magnetic Resonance imaging avaluation. **J Oral Maxillofac Surg**., v.68, p. 1813-1817, 2010.