Faculdade Sete Lagoas – FACSETE

PRISCILA PERSOLI CUENCA

APLICAÇÃO DE TOXINA BOTULÍNICA EM HARMONIZAÇÃO OROFACIAL

Guarulhos

2019

PRISCILA PERSOLI CUENCA

APLICAÇÃO DE TOXINA BOTULÍNICA EM HARMONIZAÇÃO OROFACIAL

Monografia apresentada ao Programa de pós-graduação em Odontologia da Faculdade Sete Lagoas – FACSETE, como requisito parcial para obtenção do título de especialista em Estética Orofacial.

Orientador: Prof[a] Dr. Tarley Eloy Pessoa de Barros

Guarulhos

2019

Cuenca, Priscila Persoli

Aplicação de Toxina Botulínica em Harmonização Orofacial / Priscila Persoli Cuenca - 2019.

26 f. il.

Orientador: Tarley Eloy Pessoa de Barros

Monografia Faculdade Sete Lagoas 2019.

1. Toxina botulínica 2. Aplicações clínicas 3. Efeitos adversos
I. Título. II. Tarley Eloy Pessoa de Barros

Monografia intitulada **"Aplicação de Toxina Botulínica em Harmonização Orofacial"** de autoria da aluna Priscila Persoli Cuenca.

Aprovada em 21/01/2019 pela banca constituída dos seguintes professores:

Prof. Dr. Tarley Eloy Pessoa de Barros – Orientador - Facsete

Prof. Dr. Gabriel Denser Campolongo – Facsete

Prof. Ms. Rafael Aleixo Corveloni - Facsete

Guarulhos, 21 de Janeiro de 2019

DEDICATÓRIA

Dedico este trabalho aos meus entes mais queridos.

AGRADECIMENTOS

Ao meu marido, aos meus familiares que tanto têm me auxiliado e apoiado durante todas as fases de minha vida.

A todos os professores que se dedicam, incondicionalmente, à causa do ensino e se apaixonam a cada dia mais pelo conhecimento.

RESUMO

A toxina botulínica é a grande responsável pelo botulismo, no entanto, sua descoberta para fins terapêuticos vem ganhando maior popularidade e eficácia no campo da estética, além de outras áreas. A lista de possíveis novas indicações está se expandindo rapidamente. As aplicações cosmetológicas incluem correção de linhas, vincos e rugas em todo o rosto, queixo, pescoço e peito para aplicações dermatológicas, tais como hiperidrose. O objetivo geral dessa pesquisa é analisar a importância do uso de toxina botulínica no tratamento estético facial. Como resultados, vimos que as injecções de toxina botulínica são geralmente bem toleradas e os efeitos colaterais são mínimos. Um conhecimento preciso e a compreensão da anatomia funcional dos músculos da mímica é absolutamente necessária para que o uso correto das toxinas botulínicas na prática clínica seja possibilitada.

Palavras-chave: Toxina botulínica. Clostridium botulinum. Aplicações clínicas. Efeitos adversos.

ABSTRACT

Botulinum toxin is largely responsible for botulism, however, his discovery for therapeutic purposes is gaining greater popularity and effectiveness in the field of aesthetics as well as other areas. The list of possible new indications is rapidly expanding. The cosmetological applications include correction of lines, creases and wrinkles around the face, chin, neck and chest for dermatological applications such as hyperhidrosis. The overall objective of this research is to analyze the importance of the use of botulinum toxin in aesthetic facial treatment. As a result, we saw that the botulinum toxin injections are generally well tolerated and side effects are minimal. An accurate knowledge and understanding of the functional anatomy of the mimic muscles is absolutely necessary for the correct use of botulinum toxins in clinical practice is made possible.

Keywords: Botulinum toxin. Clostridium botulinum. Clinical Applications. Adverse Effects.

LISTA DE FIGURAS

Figura 1 - (A e B) Sorriso espontâneo da atividade dos músculos elevador do lábio superior, da asa do nariz, do zigomático menor e zigomático maior 14

Figura 2 – Sorriso gengival com 4 mm de exposição bilateral (antes da intervenção); Paciente reavaliada após 30 dias de aplicação da BTX – A.....14

Figura 3 – Sorriso gengival antes da aplicação de BTX - A e sorriso 15 dias pós aplicação.....15

Figura 4 – Estrutura do cristal do doi Protein 16

Figura 5 – Apresentação da embalagem da marca Prosigne.....17

Figura 6 - Apresentação da embalagem da marca Botox.....17

Figura 7 - Apresentação da embalagem da marca Dysport.....17

Figura 8 - Apresentação da embalagem da marca Xeomin.....18

Figura 9 - Apresentação da embalagem da marca Botulift.....18

Figura 10 – Paciente com lagoftalmo (a) que teve um bom fechamento da pálpebra superior (b) teve insuficiente complicação fechamento palpebral (c) após as injeções de toxina botulínica, devido à difusão da toxina no músculo orbicular do olho 21

Figura 11 – Hipertrofia da face esquerda neste paciente antes (A) e depois de 3 meses (B) de injeções de toxina botulínica 22

SUMÁRIO

1. INTRODUÇÃO.....09

1.1. Problema de pesquisa.....09

1.2. Objetivo geral.....10

1.3. Justificativa.....10

1.4. Metodologia.....10

1.4.1 Cuidados éticos.....11

1.4.2 Estudo de caso.....11

2. TOXINA BOTULÍNICA.....12

2.1. Principais marcas comerciais.....17

2.2. Diluição.....19

2.3. Recomendações gerais.....19

2.4. Indicaçoes de uso da toxina botulínica na odontologia.....20

2.5. Efeitos colaterais.....21

2.6. Advertências.....23

3. CONCLUSÃO.....24

REFERÊNCIAS BIBLIOGRÁFICAS.....25

1. INTRODUÇÃO

A neurotoxina botulínica é produzida pela bactéria anaeróbia *Clostridium botulinum*. É a substância biológica mais venenosa já conhecida que em pequenas quantidades podem levar ao botulismo, uma paralisia descendente com sintomas bulbares proeminentes e, muitas vezes, afetando o sistema nervoso autônomo.

O botulismo pode ocorrer de dois modos: pode resultar de infecção com esporos bacterianos que produzem e libertam a toxina no corpo como no botulismo-infeccioso entérico, quando as bactérias crescem no intestino, e em botulismo de feridas, quando a ferida é infectada. Alternativamente, o botulismo ocorre após a ingestão da toxina (de origem alimentar botulismo).

O botulismo é reconhecido desde o início do século XIX, e houve especulação sobre o que causou a doença, tanto que em 1822, foi sugerido que o ácido graxo de salsichas seria o causador e isso levou ao termo botulismo (*botulus* – palavra latina para salsicha). Em 1897, Van Ermengen relacionou botulismo a uma toxina bacteriana.

A descoberta de que os blocos de toxina botulínica transmitidas neuromuscularmente provocam fraqueza lançou as bases para o seu desenvolvimento como uma ferramenta terapêutica. Em 1981, o oftalmologista Alan Scott foi o pioneiro no tratamento com toxina botulínica, quando usou-a para tratar estrabismo. Ele abriu o caminho para a investigação clínica em muitas especialidades.

Neste trabalho, investigamos a utilização da toxina botulínica na Odontologia, em casos como sorriso gengival e bruxismo.

1.1 Problema de pesquisa

Quais os usos terapêuticos da toxina botulínica na harmonização orofacial?

1.2 Objetivo geral

Analisar a importância do uso de toxina botulínica no tratamento estético facial.

1.3 Justificativa

Os benefícios do tratamento com toxina botulínica estão em amplo desenvolvimento o que nos motivou a compreender um pouco mais sobre tais benefícios na área de odontologia estética.

Este tema encontra relevância no âmbito da academia e da sociedade em geral que anseia por métodos menos invasivos para correção estética na face como alternativa à cirurgia plástica.

1.4 Metodologia

Os dados foram buscados em fontes *online* em artigos científicos, dissertações e fontes impressas como livros e dissertações disponíveis.

A seleção do material foi realizada tendo em conta uma busca de autores mais renomados e *sites* mais específicos ligados a institutos de pesquisa e universidades de modo a coletar os autores que venham desenvolvendo estudos atuais sobre o assunto.

A metodologia da pesquisa bibliográfica é limitada no sentido de coletar apenas obras publicadas em bases *online* ou bibliotecas físicas, mas por outro lado, possibilita uma pesquisa ampla em autores com distintas visões sobre o tema. (JUNG, 2003)

Após a escolha do tema, elaboração da pergunta-problema, dos objetivos, das hipóteses, foi realizado um levantamento bibliográfico, utilizando fontes bibliográficas diversas, tais como livros, revistas especializadas nacionais e internacionais, *sites* institucionais; realizou-se a leitura e a seleção das referências

bibliográficas; elaboradas as resenhas para confeccionar o capítulo teórico da pesquisa. (GALVÃO, 2009)

1.4.1 Cuidados éticos

Por se tratar de uma revisão de literatura com posterior pesquisa bibliográfica em bases oficiais, cujo dados já estão publicados e se caracterizam como fontes secundárias, este estudo não foi submetido ao Comitê de Ética. Esta informação está respalda na orientação contida no documento orientador da Comissão Nacional de Ética em Pesquisa (CONEP), que determina que as pesquisas envolvendo apenas dados de domínio público, que não identifiquem os participantes da pesquisa, ou apenas revisão bibliográfica, sem envolvimento de seres humanos, não necessitam de aprovação por parte do Sistema CEP/CONEP (Resolução 466 de 12 de dezembro de 2012, que revoga a Res. 196 de 1996 (BRASIL, 2012).

Por se tratar de uma revisão de literatura, na qual foram utilizadas somente fontes secundárias, durante todo o processo foram respeitadas as orientações contidas nas normas técnicas da Associação Brasileira de Normas Técnicas (ABNT, 2014).

1.4.2 Estudo de caso

Yin (2010, p. 32) argumenta que o estudo de caso trata-se de uma investigação realizada *in loco* de caráter empírico com o intuito de investigar fenômeno contemporâneo no seu próprio contexto de realidade; é indicado para o aprofundamento nas nuances de certo fenômeno em uma organização. Apesar de tratar de um caso específico pode permitir chegar a generalizações, “quando o contexto envolve casos decisivos, raros, típicos, reveladores e longitudinais” (YIN, 2010).

2. TOXINA BOTULÍNICA

Em sua origem, a toxina botulínica do tipo A (BoNT/A) foi concebida como arma biológica, mas vem servindo para fins medicinais, estéticos; seu desenvolvimento está em ampla expansão e de arma passou a ser um medicamento polivalente. (SPOSITO, 2009)

O botulismo causado pela *C. Botulinum* é a patologia grave como está descrito no Guia de Vigilância Epidemiológica sob o CID 10: A05.1:

> Doença neuroparalítica grave, não contagiosa, resultante da ação de uma potente toxina produzida pela bactéria Clostridium botulinum. Há três formas de botulismo: botulismo alimentar, botulismo por ferimentos e botulismo intestinal. Embora o local de produção da toxina botulínica seja diferente em cada uma delas, todas as formas caracterizam-se pelas manifestações neurológicas e/ou gastrointestinais. (BRASIL, 2005, p. 170)

A toxina botulínica é uma das substâncias bacterianas mais venenosas conhecidas; é uma neurotoxina produzida pela bactéria Clostridium botulinum. A C. botulinum elabora oito exotoxinas antigenicamente distintos (A, B, C1, C2, D, E, F e G), sendo sete sorotipos (A, B, C1, D, E, F e G) que são neurotoxinas e uma, a TxB (C2) que não é classificada como neurotoxina. Todos os sorotipos interferem na transmissão neural, bloqueando a liberação de acetilcolina, que é o principal neurotransmissor na junção neuromuscular que causa paralisia muscular. A fraqueza induzida pela injecção com toxina botulínica A, geralmente, dura aproximadamente três meses. (COLHADO; BOEING; ORTEGA, 2009, p. 366)

> A TxB é o produto da fermentação do Clostridium Botulinum, uma bactéria anaeróbia Gram-positiva. Comercialmente, as TxB existem nas formas A e B, agentes biológicos obtidos laboratorialmente. A TxB, uma neurotoxina que possui alta afinidade pelas sinapses colinérgicas, ocasiona bloqueio na liberação de acetilcolina pelo terminal nervoso, sem alterar a condução neural de sinais elétricos ou síntese e armazenamento de acetilcolina. Comprovadamente, a TxB pode enfraquecer seletivamente a musculatura dolorosa, interrompendo o ciclo espasmo-dor. Com relação à dor, várias publicações têm demonstrado a eficácia e segurança da TxB-A no tratamento da cefaleia tipo tensão, migrânea, dor lombar crônica e dor miofascial. (COLHADO; BOEING; ORTEGA, 2009, p. 366)

As toxinas botulínicas, hodiernamente, desempenham um papel relevante na gestão de uma ampla variedade de condições médicas, como estrabismo, distonia

focal, espasmo hemifacial e vários distúrbios do movimento espástico, dores de cabeça, hipersalivação, hiperidrose, e algumas doenças crônicas que respondem apenas parcialmente ao tratamento médico. (DALL'ANTONIA *et al*., 2013)

A TBA é um agente biológico obtido em laboratório, algumas são liofilizada e associadas à albumina humana. Sua molécula é constituída por uma cadeia leve e outra pesada ligadas por pontes de enxofre.

A atuação da TBA se dá por meio da desativação das proteínas da fusão SNAP-25, que são responsáveis pela ligação da membrana da vesícula de Acetilcolina à terminação nervosa pré sináptica, bloqueando a liberação desse neurotransmissor na fenda sináptica. Por esse motivo, o impulso nervoso não despolariza o terminal pós sináptico e não ocorre a contração muscular. A produção de acetilcolina não é afetada e novas sinapses são criadas e cerca de 3 meses depois a atividade neuromuscular é restabelecida.

O relaxamento muscular começa a ser observado no segundo dia e aumenta até o décimo quarto, onde se pode observar o ápice do seu resultado clínico. O tempo mínimo para se fazer nova aplicação é de oito semanas, para reduzir a incidência de imunização.

A Odontologia tem feito uso da toxina botulínica para correção de alguns problemas faciais decorrentes de patologias ligadas à dentição como sorriso gengival e bruxismo.



Figura 1 – (A e B) Sorriso espontâneo da atividade dos músculos elevador dos músculos lábio superior, do levantador do lábio superior e da asa do nariz, do zigomático menor e zigomático maior
Fonte: Barbosa e Barbosa (2017)

> Quando todos os fatores anteriores, inclusive o comprimento labial, estão normais, a única causa possível torna-se, então, a hipercontração labial. É justamente no campo muscular, principalmente nos casos de comprimento labial normal – que encontramos a hipercontração dos músculos elevadores do lábio determinando o sorriso gengival de forma que o tratamento é a indicação de uso da toxina botulínica (BTX), uma proposta recente de ferramenta dos CDs. (KUHN-DALL'MAGRO *et al*., 2015)

Kuhn-Dall'Magro *et al.* (2015) discorre que para um tratamento de sorriso gengival tem-se que seguir procedimentos multidisciplinares e multiprofissionais, porque inclui os seguintes tratamentos: dentário, gengival, ósseo e muscular; neste último é que cabe aplicação de toxina botulínica como explicam os autores:

> Observa-se o comprimento e a contração labial ao sorriso espontâneo. Quando todos os fatores anteriores, inclusive o comprimento labial, estão normais, a única causa possível torna-se, então, a hipercontração labial. É justamente no campo muscular, principalmente nos casos de comprimento labial normal – que encontramos a hipercontração dos músculos elevadores do lábio determinando o sorriso gengival de forma que o tratamento é a indica- ção de uso da toxina botulínica (BTX), uma proposta recente de ferramenta dos CDs.



Figura 2 – Sorriso gengival com 4 mm de exposição bilateral (antes da intervenção); Paciente reavaliada após 30 dias de aplicação da BTX-A
Fonte: Kuhn-Dall'Magro et al., 2015



Figura 3 – Sorriso gengival antes da aplicação de toxina botulínica e sorriso 15 dias pós aplicação
Fonte: Caso clínico realizado por Priscila Persoli Cuenca, abril 2018.

Os blocos de toxina botulínica libertam acetilcolina responsável pela junção neuromuscular. A droga que foi inicialmente desenvolvida para ser utilizada no tratamento do estrabismo tem sido extremamente eficaz no tratamento de uma variedade de aplicações, tanto estéticas como não cosméticas. Alguns dos usos não cosméticos de aplicações de toxina botulínica incluem o tratamento de distonias faciais espásticas, tratamento temporário de doenças idiopáticas ou da tireoide induzida por disfunção, retração da pálpebra superior, a supressão da hiper lacrimação indesejada, a indução da ptose palpebral temporária por toxina botulínica em paralisia facial, e correção de pálpebra inferior espástica; usos perioculares adicionais incluem controle da pálpebra sincrônica e movimentos musculares extra-oculares após a regeneração aberrante de paralisia do nervo craniano. (KAYNAK-HEKIMHAN, 2010)

As provas atuais sugerem que as neurotoxinas botulínicas (BoNTs) A1 e B1, aplicadas localmente em tecidos periféricos, tais como a pele, os músculos e articulações, alteram o processamento nociceptivo em contrário iniciada por inflamação ou lesão do nervo em modelos animais e seres humanos. Dados recentes indicam que tais BoNTs entregues localmente exercem não só a ação local em terminais aferentes sensoriais, mas submetem transporte para órgãos centrais

celulares aferentes (gânglios da raiz dorsal) e terminais corno dorsal da medula. A evidência crescente suporta a possibilidade de um movimento trans-sináptico para alterar a função pós-sináptica de células neuronais e não neuronais, possivelmente, (gliais). A grande maioria destes estudos foi conduzida em BoNT/A1 e BoNT/B1, as únicas duas variantes farmaceuticamente desenvolvidas. No entanto, agora mais de 40 subtipos diferentes de neurotoxinas botulínicas (BoNTs) foram identificadas.

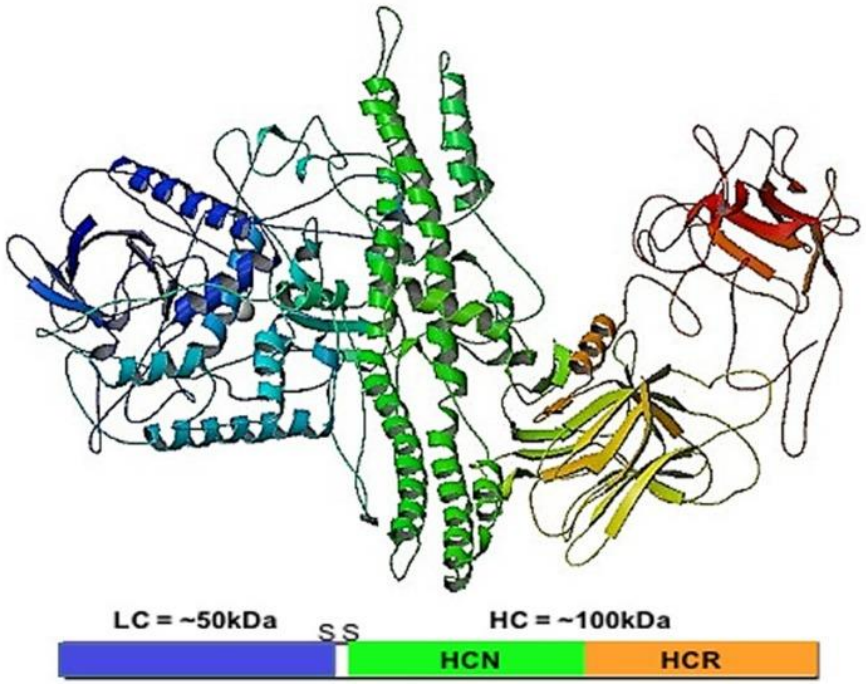

Nota: Neurotoxina botulínica A1 (BoNT/A1): A 50 kDa cadeia leve (LC) (azul) está ligada à kDa cadeia pesada 100 (HC) (verde, amarelo e vermelho). A HC é funcionalmente dividida no domínio de translocação (HCN) (verde) necessária para o transporte do LC a partir do endossoma para o citosol da célula, e o domínio de ligação ao receptor (ACR) (amarelo e vermelho) através da qual BoNT se liga à superfície celular

Figura 4 – Estrutura de cristal do doi Protein
Fonte: Pellett; Yaksh e Ramachandran, 2015

Chauhan; Cariappa e Guruprasad (2012) procuraram apresentar em seu a eficácia da toxina botulínica A (TBA) para o tratamento de linhas hipercinéticas do rosto, observando vinte e três pacientes que estavam em tratamento para rugas faciais e correção.

2.1 Principais marcas comerciais

● Prosigne - Cristália: 100U - 50U



Figura 5 – Apresentação da embalagem da marca Prosigne
Fonte: https://www.google.com.br/search?q=prosigne

● Botox® – Allergan: 200U - 100U - 50U



Figura 6 - Apresentação da embalagem da marca Botox
Fonte: https://www.google.com.br/search?q=botox

● Dysport – Ipsen: 500U - 300U



Figura 7 – Apresentação da embalagem da marca Dysport
Fonte: Fonte: https://www.google.com.br/search?q=dysport

● Xeomin – Merz Biolab: 100U



Figura 8 – Apresentação da embalagem da marca Xeomin
Fonte: Fonte: https://www.google.com.br/search?q=xeomin

● Botulift - Bergamo - Amgen: 100U



Figura 9 – Apresentação da embalagem da marca Botulift
Fonte: Fonte: https://www.google.com.br/search?q=botulift

2.2 Diluição

• DILUIÇÃO DO PRODUTO 100 U (Prosigne, Xeomin, Botox, Botulift)

Diluir em 2ml de soro fisiológico estéril.

Cada 0,1ml equivale a 5U.

Cada 0,01ml equivale a 0,5U.

• DILUIÇÃO DO PRODUTO 300U (Dysport)

Diluir em 1ml de soro fisiológico estéril.

Cada 0,1ml equivale a 30U.

Cada 0,01ml equivale a 3U.

2.3 Recomendações gerais

• Paciente deve ficar 4 horas sem atividade na região;

• Não massagear a área tratada;

• No caso de pequeno inchaço ou hematoma fazer compressa fria;

• Não baixar a cabeça, não deitar ou conversar e excesso nas primeiras 4 horas após a aplicação.

Início da ação: 24 horas após a aplicação

Em 07 dias: 70% - 80% da ação

Em 14 dias: 100% da ação

Devemos reavaliar os pacientes após 14 dias da aplicação para verificação dos resultados.

Caso seja necessário complementar a aplicação, o intervalo mínimo deverá ser de 8 semanas, preferencialmente 12 semanas para reduzir o risco de imunização.

2.4 Indicações de uso da toxina botulínica na odontologia

• Controle do bruxismo do sono (apertamento e ranger, em situações específicas)

• Controle do bruxismo em vigília (em situações específicas)

• Hipertrofia do masseter

• Hiperatividade nos músculos Masseter, temporal e pterigoideo medial

• Dores orofaciais ligados à hiperatividade muscular

• Controle das cefaléias ligadas à hiperatividade dos músculos da mastigação

• Correção de sorriso gengival

• Correção assimetria do sorriso

• Sialorréias

• Rugas dinâmicas periorais

• Lifting de ⅓ inferior da face

• Estética de ⅓ inferior e médio da face

• Protocolos preventivos e de auxílio terapêutico nas áreas de implantodontia, ortodontia, cirurgia buco maxilo facial e reabilitação oral.

2.5 Efeitos colaterais

Os efeitos cosméticos da toxina botulínica foram descobertos acidentalmente durante os tratamentos de distonias faciais. Algumas das aplicações não perioculares emergentes para a droga incluem o tratamento da hiperidrose, enxaqueca, dor de cabeça tensional e espasticidade (rigidez paralítica). Alguns dos efeitos colaterais indesejados de aplicações perioculares de toxina botulínica incluem equimose, erupção cutânea, hematoma, dor de cabeça, sintomas de gripe, náuseas, tonturas, perda de expressão facial, flacidez palpebral inferior, dermatocálase (excesso de pele nas pálpebras), ectrópio, epífora, sobrancelha e ptose palpebral, lagoftalmia, secura ocular (ceratite), e diplopia. (KAYNAK-HEKIMHAN, 2010)



Figura 10– Paciente com lagoftalmo (a) que teve um bom fechamento da pálpebra superior (b) teve insuficiente complicação fechamento palpebral (c) após as injeções de toxina botulínica, devido à difusão da toxina no músculo orbicular do olho
Fonte: Kaynak-Hekimhan, 2010

A título de ilustração, vamos apresentar um caso narrado por Jin-Hyuck (2009), de uma mulher acima de quarenta anos que apresentou espasmos involuntários na face.

Uma mulher de 42 anos apresentou-se com espasmos paroxísticos involuntários da musculatura mastigatória esquerda, com uma duração de 6 meses. Os espasmos foram leves na fase inicial; no entanto, eles aumentaram gradualmente em duração e frequência. Os espasmos eram frequentemente dolorosos e, por vezes, despertava-a ao dormir. A metade inferior da face do lado esquerdo ficou hipertrofiado ao longo do tempo, embora a paciente não apresentasse doenças médicas específicas.

Na admissão, o músculo masseter do lado esquerdo estava marcadamente hipertrofiado. No entanto, nem FHA nem uma lesão de pele foi notada. Os espasmos geralmente continuados durante cerca de 10 segundos, mas, por vezes, duravam até alguns minutos. Os exames neurológicos, incluindo a função muscular mastigatória e empuxo da mandíbula, foram normais. Hematológicas, e testes sorológicos bioquímicos, incluindo anticorpos antinucleares, fator reumatóide, o anticorpo anti-ADN, e a proteína C-reativa, eram normais. O reflexo de piscar apresentou-se normal em um estudo eletrofisiológico; reflexos masseter desencadeados tocando seu queixo e registrados por eletrodos de superfície a partir do músculo masseter mostrou latências atrasadas e diminuiu amplitudes no lado esquerdo durante os episódios de espasmo (Figura 11A). Além disso, o período de silêncio massetérica foi atenuada no lado afetado (Figura 11B). electromiografia superfície demonstrado rajadas irregulares de unidade potenciais do motor a 50 a 200 Hz durante o período de espasmo involuntário ou em intervalos aleatórios. A ressonância magnética do crânio mostrou hipertrofia acentuada do músculo masseter esquerdo. A biópsia do músculo feito na região central do músculo hipertrofiado revelou resultados não específicos.

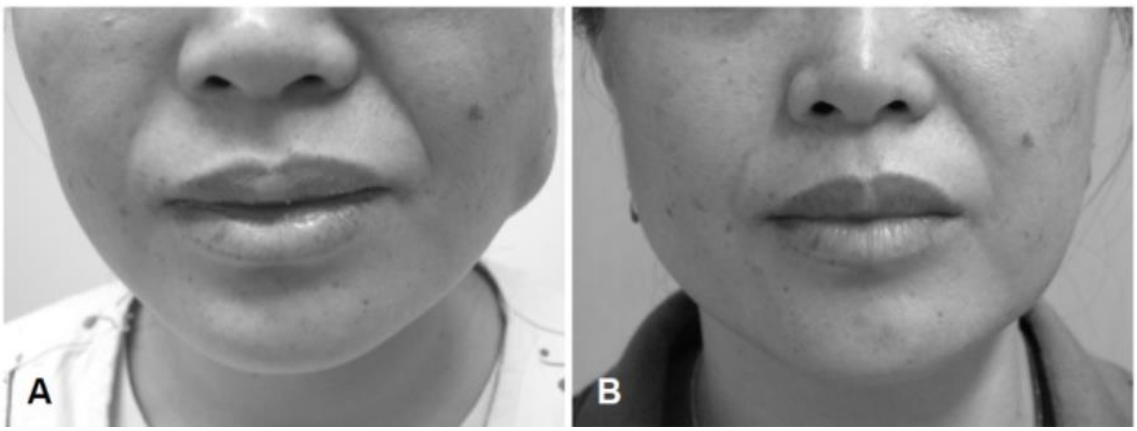

Figura 11 – Hipertrofia da face esquerda neste paciente antes (e depois de 3 meses (B) de injeções de toxina botulínica
Fonte: Jin-Hyuck et al., 2009

A frequência do espasmo e a dor melhoraram ligeiramente após o tratamento com fenitoína. Várias injeções locais de 20-50 unidades de toxina botulínica no músculo masseter esquerdo levou a uma melhoria acentuada dos seus sintomas. Depois de 3 meses, a hipertrofia do músculo masseter foi diminuída substancialmente. Os benefícios das injeções de toxina botulínica persistiram

durante 4 meses, e as injecções subsequentes foram realizadas com igual sucesso. O acompanhamento dos perfis eletrofisiológicos também foram melhorados.

2.6 Advertências

A aplicação da toxina botulínica deve ser intramuscular e ou subcutânea

Atenção as formas de armazenamento do Prosigne

- pré diluição: geladeira de 2º a 8° (não pode ser congelada)

- pós diluição: geladeira 2° a 8° (não pode ser congelada)

Atenção as formas de armazenamento do Botox:

- pré diluição: geladeira de 2º a 8° ou freezer (pode ser congelada).

- pós diluição: somente geladeira 2° a 8° (não pode ser congelada).

Obs. 1 – O Dysport NÃO pode ser congelado.

Obs. 2 – O Xeomin NÃO precisa ser refrigerado na pré diluição, somente após diluído.

Todos precisam ser refrigerados após a diluição.

Nenhum pode ser congelado após a diluição.

Não existe retoque ou reaplicação no período inferior entre 60 e 90 dias.

Não exceder a dose e frequência recomendada.

A estabilidade pós diluição ou reconstituição varia de produto para produto, podendo ser de 4 horas até 72 horas.

3. CONCLUSÃO

A área de cirurgia plástica da face do envelhecimento tem progredido do bisturi para a agulha. A toxina botulínica A (TBA) tem sido usada com segurança e eficácia para o tratamento de várias perturbações, incluindo a estética facial durante mais de uma década de uma maneira segura e eficaz. Ao longo dos anos, tem havido uma crescente variedade de usos da toxina botulínica em cosmética facial. As linhas de expressão glabelar, sulcos na testa, pés de galinha, e outros grupos musculares, que são resultado de tração na pele pela musculatura da mímica facial subjacente; foram tratados com esta toxina.

O tratamento tem sido historicamente destinado a reparar o defeito cutâneo sob as linhas de via aumento dos tecidos moles; estes não abordam a musculatura subjacente que provoca rugas.

Na odontologia tem sido utilizada como forma terapêutica apresentado excelentes resultados em pacientes com bruxismo, sialorréia, sorriso gengival, hipertrofia de masseter, dentre tantos outros tratamentos.

As várias toxinas botulínicas possuem potências individuais e muito cuidado e conhecimento são necessários para garantir sua utilização adequada, evitando erros de medicação.

Esperamos ter contribuído para a maior compreensão do uso terapêutico da toxina botulínica, que em sua essência ao surgir, era uma arma biológica, demonstrando o seu teor de malignidade, se mal-empregada.

REFERÊNCIAS BIBLIOGRÁFICAS

ABNT. Guia de normalização para apresentação de trabalhos acadêmicos da Universidade Paulista: **ABNT / Biblioteca Universidade Paulista, UNIP**. / revisada e atualizada pelas bibliotecárias Alice Horiuchi e Bruna Orgler Schiavi. – 2014. 49 p.

BARBOSA, C. M. R.; BARBOSA, J. R. A. **Toxina Botulínica em Odontologia**. Rio de Janeiro: Elsevier, 2017.

BRASIL. **Conselho Nacional de Saúde** (Brasil). Resolução n. 466, de 12 de dezembro de 2012. Brasília, 2012. Disponível em: <http://www.conselho.saude.gov.br/web_comissoes/conep/index.html. Acesso em: 2 Jul. 2018.

BRASIL. **Guia de vigilância epidemiológica**. Ministério da Saúde. Secretaria de Vigilância em Saúde. 6. ed. Brasília: Ministério da Saúde, 2005. 816 p. – (Série A. Normas e Manuais Técnicos).

CHAUHAN, D. S.; CARIAPPA, K. M.; GURUPRASAD, Y. Botulinum Toxin Type A for the Treatment of Hyperkinetic Lines of the Face. **J Maxillofac Oral Surg**.v. 12, n. 2, p. 173-183, Jun 2013.

COLHADO, Orlando Carlos Gomes; BOEING, Marcelo; ORTEGA, Luciano Bornia. Toxina botulínica no tratamento da dor. **Rev. Bras. Anestesiol**., Campinas, v. 59, n. 3, p. 366-381, June 2009. Disponível em: <http://www.scielo.br/scielo.php?script=sci_arttext&pid=S0034-70942009000300013&lng=en&nrm=iso>. Acesso em: 2 Jul. 2018. http://dx.doi.org/10.1590/S0034-70942009000300013.

DALL'ANTONIA, M.; *et al*. Dor miofascial dos músculos da mastigação e toxina botulínica. **Rev. dor**, São Paulo, v. 14, n. 1, p. 52-57, Mar. 2013. Disponível em: <http://www.scielo.br/scielo.php?script=sci_arttext&pid=S1806-00132013000100013&lng=en&nrm=iso>. Acesso em: 2 Jul. 2018. http://dx.doi.org/10.1590/S1806-00132013000100013.

HELFENSTEIN JUNIOR, M; GOLDENFUM, M. A.; SIENA, C. A. F. Fibromialgia: aspectos clínicos e ocupacionais. **Rev. Assoc. Med. Bras***.* v. 58, n. 3, p. 358-365, 2012.

JIN-HYUCK, K.; *et al*. A Case of Painful Hemimasticatory Spasm with Masseter Muscle Hypertrophy Responsive to Botulinum Toxin. **J Mov Disord**. v. 2, n. 2, p. 95–97, Oct 2009.

KAYNAK-HEKIMHAN, P. Noncosmetic periocular therapeutic applications of botulinum toxin. **Middle East Afr J Ophthalmol**. v. 17, n. 2, p. 113-20, Apr 2010.

KUHN-DALL'MAGRO, A.; *et al*. Tratamento do sorriso gengival com toxina botulínica tipo A: relato de casoTreatment of gummy smile using botulinum toxin type A: case report. **RFO** UPF, Passo Fundo, v. 20, n. 1, abr. 2015. Disponível em: <http://revodonto.bvsalud.org/scielo.php?script=sci_arttext&pid=S1413-40122015000100015&lng=pt&nrm=iso>. Acesso em: 10 Jul. 2018.

NIGAM, P. K.; NIGAM, A. N. Botulinum Toxin. **Indian J Dermatol**. v. 55, n. 1, p. 8-14, Jan-Mar 2010.

PELLETT, S.; YAKSH, T. L.; RAMACHANDRAN, R. Current status and future directions of botulinum neurotoxins for targeting pain processing. **Toxins (Basel).** v. 7, n. 11, p. 4519-4563, Nov 2015.

SPOSITO, M. M. M. Toxina Botulínica do Tipo A: mecanismo de ação. **Acta Fisiátrica**. v. 16, n. 1, mar 2009.

YIN. R. K. **Estudo de caso: planejamento e métodos**. 4. ed. Porto Alegre: Bookman, 2010.