FACULDADE SETE LAGOAS - FACSETE

Jorlândia Costa dos Santos

USO DE ANCORAGEM ESQUÉLETICA PARA RESOLUÇÃO DE UM CASO ATÍPICO: RELATO DE CASO

Recife – PE

2024

FACULDADE SETE LAGOAS - FACSETE

Jorlândia Costa dos Santos

USO DE ANCORAGEM ESQUÉLETICA PARA RESOLUÇÃO DE UM CASO ATÍPICO: RELATO DE CASO

Artigo Científico apresentado ao Curso de Especialização *Lato Sensu* da Faculdade Sete Lagoas – FACSETE / CPGO, como requisito parcial para conclusão do Curso de Especialização em Ortodontia.

Área de Concentração: Ortodontia

Orientador: Prof. Ms. Nivaldo Antônio B de Oliveira.

Recife – PE

2024

FACULDADE SETE LAGOAS - FACSETE

Artigo intitulado **“USO DE ANCORAGEM ESQUÉLETICA PARA RESOLUÇÃO DE UM CASO ATÍPICO: RELATO DE CASO”** de autoria da aluna **Jorlândia Costa dos Santos**, aprovada pela banca examinadora constituída pelos seguintes professores:

Prof. Ms. Nivaldo Antônio Bernardo de Oliveira. – CPGO Recife

Prof. Dr. Guaracy Lyra da Fonseca Júnior – CPGO Recife

Profa. Ms. Katia Betânia Miranda de Farias – CPGO Recife

Recife, 05 de abril de 2024

USO DE ANCORAGEM ESQUÉLETICA PARA RESOLUÇÃO DE UM CASO ATÍPICO: RELATO DE CASO

Use of skeletal anchorage to resolve an atypical case: case report

Jorlândia Costa dos Santos*
Nivaldo Antônio B. de Oliveira**

RESUMO

O conceito de ancoragem ortodôntica foi inicialmente proposto por Edward Angle e pode ser entendido como uma forma de evitar movimentos não desejados, no qual o seu propósito é a otimização dos movimentos dentários desejados e a redução dos indesejados. Na medida que os tratamentos ortodônticos se tornaram mais complexos e cada vez mais frequentes, técnicas recentes, que empregam ancoragem esquelética temporária passam a ser desenvolvidas para corrigir discrepâncias mais severas, em que estas abordagens são responsáveis por permitir que o ortodontista mova os dentes contra uma estrutura fixa, facilitando movimentos mais precisos. Este tipo de fixação sólida promove uma melhor colaboração entre o ortodontista e o paciente, além de melhorar o planejamento de tratamento para o ortodontista. Além desse fato, uma variedade de problemas frequentemente encontrados pelos ortodontistas passa a ser tratado de maneira mais eficaz com a utilização de ancoragem esquelética em conjunto com a mecânica convencional. A presente pesquisa aborda especificamente o uso da ancoragem esquelética com mini-implantes na resolução de um caso atípico, tratando-se de uma paciente com má oclusão de Classe II de Angle. Nesta conjuntura, o objetivo em questão é alcançar um resultado funcional e estético para o caso que está sob análise, empregaram-se técnicas e mecânicas para corrigir o problema da melhor forma possível, incluindo extrações de pré-molares, ancoragem esquelética e mesialização de molares inferiores, sendo uma abordagem combinada selecionada para alcançar uma correção eficaz da má oclusão, resultando melhorias significativas na função e estética da paciente, por fim, foram discutidas questões pertinentes sobre a sua utilização, tais como benefícios de sua utilização e recomendações, deixando evidente o fato de que o sucesso para o tratamento ortodôntico não se limita apenas na obtenção de resultados estéticos visíveis, sendo necessário a estabilidade a longo prazo, bem como função adequada da oclusão para garantir a saúde bucal e o bem-estar do paciente.

Palavras-chaves: ancoragem esquelética; ortodontia; mini-implantes.

---

* Cirurgiã-Dentista pela Faculdade de Odontologia de Pernambuco-FOP

**Mestre em Ortodontia pelo Centro de Pesquisas Odontológicas São Leopoldo Mandic

1 INTRODUÇÃO

A ortodontia contemporânea avançou significativamente na busca de soluções eficazes e inovadoras para casos clínicos mais complexos, neste cenário, surge o uso de ancoragem esquelética, que consiste em uma abordagem promissora em oferecer uma alternativa viável para casos atípicos e que exigem maior controle de movimento dentário e correções mais detalhadas (JONES; ELNAGAR; PEREZ, 2020).

A ancoragem esquelética trata-se especificamente da utilização de estruturas ósseas como pontos de ancoragem na aplicação de forças ortodônticas, possibilitando uma maior estabilidade e controle no tratamento. Esta técnica revolucionária tem sido amplamente explorada na prática ortodôntica, proporcionando resultados satisfatórios em uma variedade de casos clínicos (LIMA JÚNIOR et al. 2023).

Esta técnica também possibilita uma maior estabilidade durante o tratamento, permitindo que o ortodontista possa realizar movimentos dentários mais controlados e eficazes, mesmo nos casos que a ancoragem convencional se mostra insuficiente. A ancoragem esquelética ortodôntica também utiliza elementos que resistem a forças de reação, tais como de outros dentes, aparelho extra bucal e implantes intraósseos (FAKHARIAN; BARDIDEH; ABTAHI, 2019).

A abordagem da referida técnica representa um avanço significativo na prática ortodôntica, superando limitações associadas â ancoragem convencional, dado que, mediante dispositivos de mini-implantes, mini-placas ou mini-parafusos, o ortodontista pode ancorar os movimentos dentários em áreas específicas do osso, proporcionando um controle mais preciso e eficiente (LAM et al. 2017).

O principal benefício da ancoragem esquelética é a sua versatilidade, sendo permitido sua aplicação em uma variedade de situações clínicas, como o fechamento de espaços interdentais até correção de mordidas abertas ou profundas, a ancoragem esquelética oferece soluções para uma ampla gama de problemas ortodônticos, além disto, a técnica pode ser utilizada em pacientes de todas as idades, proporcionando resultados previsíveis e estáveis a longo prazo (AYADI, 2018).

A pesquisa se propõe a relatar um caso clínico de uma paciente que se apresentou na clínica escola do CPGO/Recife, apresentando classe I esquelética e Classe II dentária, com ausência dos elementos 24, 36 e 46, no qual foram utilizados mini-implantes para ancoragem adequada na retração dos dentes anteriores sem a perda de ancoragem, sendo possível obter alguns benefícios pela combinação dos mini-implantes com a técnica de deslize. Também foram utilizados mini-implantes em região atípica, de tórus mandibular, para reabilitação inferior, fechando espaços de dentes ausentes com a mesialização de molares.

2 METODOLOGIA

Neste estudo foi descrito o caso clínico de uma paciente que se apresentou na clínica escola do CPGO/Recife. Apresentando classe I esquelética e Classe II dentária, com ausência dos elementos 24, 36 e 46. Utilizou-se o Portal Regional da BVS (Biblioteca Virtual em Saúde), Pubmed (National Library of Medicine), Scientific Electronic Library Online (SciELO) e o “Google Acadêmico”, para buscar artigos recentes em inglês. Foi utilizado os seguintes descritores: Ancoragem, Mesialização de molares, Mini-Implantes e Classe II de Angle.

3 RELATO DO CASO CLÍNICO

Paciente J. A. B. R, 44 anos, gênero feminino, procurou tratamento na escola de Pós-Graduação FACSETE- Recife/CPGO, para tratamento ortodôntico. A paciente queixava-se da estética ao sorrir. Apresentava saúde geral boa, higiene bucal satisfatória, sem alergias e hábitos, respiração normal, assim como, a fonação e deglutição. Após documentação ortodôntica, foi diagnosticada com suave maloclusão de Classe II dentária e Classe I esquelética, arco dentário atrésico, braquifacial suave, perfil reto, selamento labial presente, presença de corredor bucal, sobremordida aumentada, sobressalência aumentada e inclinações de incisivos superiores e inferiores moderadamente aumentados (1. PP=122.02; IMPA=102.02).



Figura 1 – Fotos Extrabucais Iniciais: **A)** Frontal **B)** foto sorrindo **C)** perfil esquerdo

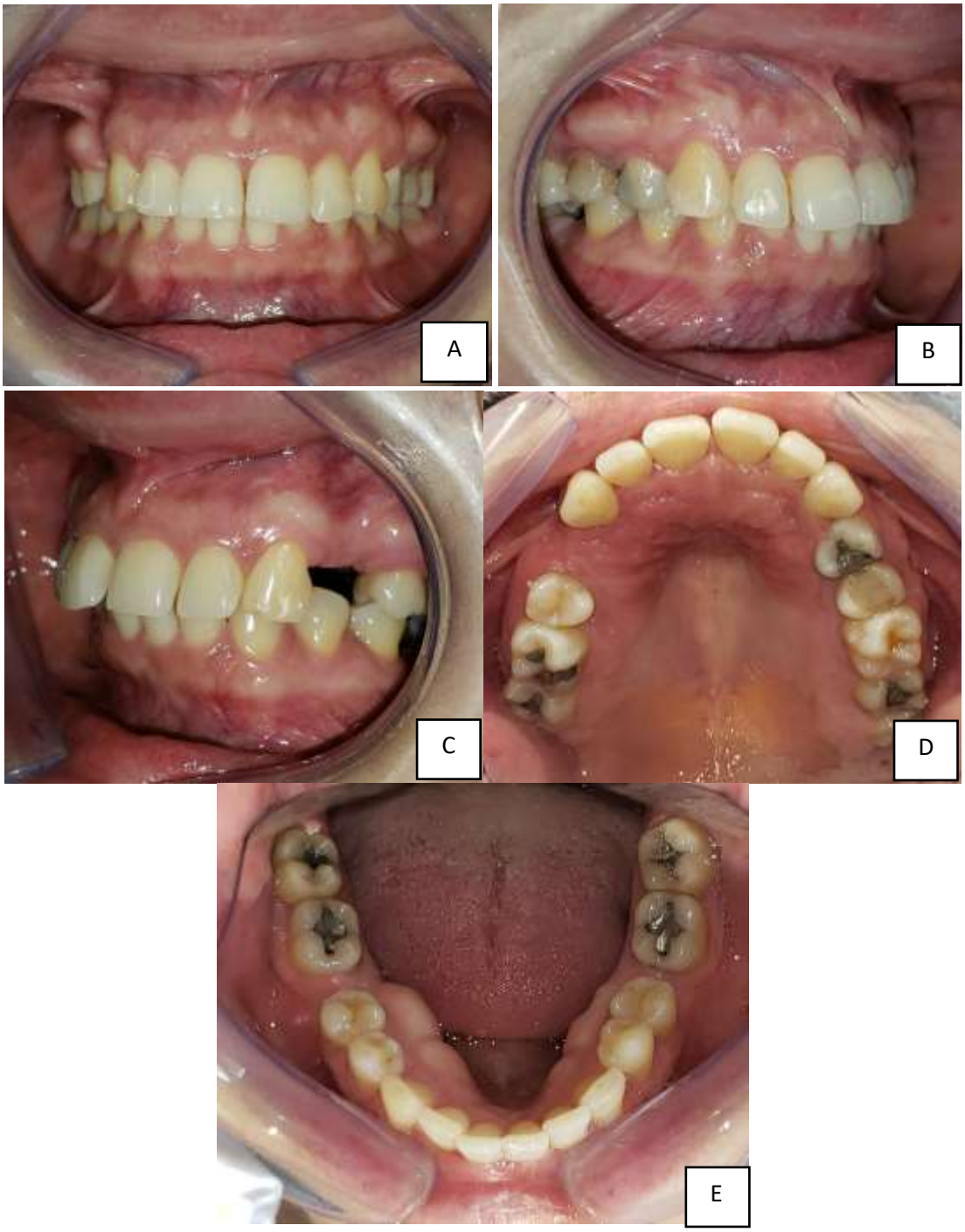

Figura 2 – Fotos intraorais iniciais: **A)** frontal **B)** lateral esquerda **C)** lateral direita **D)** oclusal superior e **E)** oclusal inferior



Figura 3 – Radiografia Cefalométrica inicial



Figura 4 – Radiografia Panorâmica inicial

Tabela 1: Análise Cefalométrica Inicial

RADIOFACE LTDA
Cefalometria computadorizada
Análise Cefalométrica LVV - Fonseca



Paciente: Joanna Angelica Barros dos Reis **Idade:** 40 anos e 10 meses **Sexo:** Feminino
Doutor(a): Ciodonto CPGO **Data:** 25/10/2021

	Fatores	Valor Obtido	Norma/Classif.	Desvios
	Dentes / Bases Ósseas			
1	1.PP	122.02 gr	110.00 ± 4.00	+++
2	IMPA	102.49 gr	89.50 ± 2.50	+++++
3	Relação 1s / Stômio	4.90 mm	3.50 ± 0.50	++
4	Extrusão do Incisivo Inferior	-2.21 mm	0.50 ± 0.50	----
5	1/ Pl. Oclusal	62.33 gr	56.50 ± 2.50	++
6	/1 Pl. Oclusal	50.16 gr	64.00 ± 3.00	----
	Bases Ósseas			
7	S-N.A	87.63 gr	82.00	
8	S-N.B	83.97 gr	80.00	
9	A-N.B	3.66 gr	2.00	
10	Distância AB // LVA	-0.37	-4.00 ± 2.00	+
	Padrão de Crescimento			
11	Ãng. da Sela (S-N).Ar	120.57 gr	123.00 ± 5.00	
12	Ãng. Articular (S-Ar).Goc	137.50 gr	143.00 ± 6.00	
13	Ãng. Goníaco (Ar-Goc).Me	127.36 gr	130.00 ± 7.00	
14	Pl. Sup. Ãng. Gon. (Ar-Goc).N	55.33 gr	53.50 ± 1.50	+
15	Pl. Inf. Ãng. Gon. (Me-Goc).N	72.04 gr	72.50 ± 2.50	
16	Altura do Ramo Goc-Ar	45.82 mm	44.00 ± 5.00	
17	Base Cran Ant. (S-N)	63.41 mm	71.00 ± 3.00	--
18	Base Cran Pos. (S-Ar)	37.82 mm	32.00 ± 3.00	+
19	Corpo Mandib. Go-Me	66.73 mm	71.00 ± 5.00	
20	S-Go % N-Me	73.01 %	63.50 ± 1.50	++++++
21	Ang. "Y" de Cresc. S-N . Gn	63.06 gr	67.00	
22	Plano Mandibular (S-N . Go-Me)	25.44 gr	32.00	
23	FMA	20.02 gr	25.00	
24	Plano Oclusal . SN	1.91 gr	14.00 ± 3.50	---
	Tegumento			
25	Ãng. Naso-Labial	88.82 gr	100.00 ± 10.00	-
26	Ângulo Ls	19.26 gr	9.50 ± 1.50	++++++
27	Distância do Subnasal - Ls	5.42 mm	3.50 ± 1.50	+
28	Distância do Subnasal - Li	5.60 mm	1.50 ± 1.50	++

Cefalometria computadorizada
Análise Cefalométrica LVV - Fonseca



Paciente: Joanna Angelica Barros dos Reis **Idade:** 40 anos e 10 meses **Sexo:** Feminino
Doutor(a): Ciodonto CPGO **Data:** 25/10/2021

29	Distância do Subnasal - Pog'	1.87 mm	-2.00 ± 2.00	+
30	Distância do Subnasal - Pn	14.57 mm	16.50 ± 0.50	---
31	Comprimento do lábio superior	22.15 mm	21.00 ± 1.00	+
32	Comprimento do lábio inferior	38.10 mm	42.00 ± 2.00	-
33	Proporção Labial	1.72	0.00	
34	TME (Terço Médio da Face)	57.85 mm	0.00	
35	TFI (Terço Inferior da Face)	59.97 mm	0.00	
36	Altura Facial Total	117.82	0.00	
37	Gap - Separação Interlabial	0.00 mm	1.50 ± 1.50	-
38	Espessura do Labio Superior	8.90 mm	12.60 ± 1.80	--
39	Espessura do Lábio Inferior	13.11 mm	13.60 ± 1.40	
40	Espessura do Pog-Pog'	10.29 mm	11.80 ± 1.50	-

Diagnóstico Sumário

IMPA: Vestibularizado

S-N.A: Protrusão maxilar

S-N.B: Bom posionamento

A-N.B: Cl I esquelética

Base Cran Ant. (S-N): Pequeno

S-Go % N-Me: Horizontal

Ãng. Naso-Labial: Naso-labial fechado

3.1 Objetivos do Tratamento

Para iniciar o tratamento de correção da Classe II de Angle, foi indicada a extração do dente 14, uma vez que a paciente já possuía ausência do elemento 24. Paciente também possuía ausência dos elementos 36 e 46. Foi proposto instalação de quatro mini-implantes de Titânio com dimensões de 8,00 x 2,00 x 1,5 mm. Dois mini-implantes para retração anterior superior e dois mini-implantes em região de tórus mandibular, para mesialização de molares inferiores e fechamento de espaços.

Os objetivos dentários propostos foram atingir relação de chave de oclusão normal do lado esquerdo para molares e caninos, correção da sobremordida e da sobressalência, fechamento de espaços, além de obter alinhamento e nivelamento dentário adequado e desta maneira chegar à oclusão com função normal e mutuamente protegida.

3.2 Desenvolvimento Clínico

Após anamnese completa e avaliação dos exames de imagem, o tratamento foi iniciado com a instalação inferior do aparelho autoligado estético da Morelli (SLI Roth .022”), para iniciarmos o processo de alinhamento e nivelamento. Foi feito também a solicitação da exodontia do dente 14.

Na consulta do mês seguinte, foi instalado o aparelho no arco superior. Posteriormente, durante 07 meses, foi feito evolução de fios. A sequência de fios utilizadas durante as fases de alinhamento e nivelamento foram .012”, .014”, .016”, .16x22”, .17x25” NiTi, .17x25”, .18x25” de aço com reversão da curva de Spee. Durante a mecânica com fio .017x.025” e .18x25” de aço, foi utilizado elástico corrente de força média, e uso de elástico de Classe II com força média 3 /16 bilateral, para correção da Classe II.



Figura 5 – Foto intrabucais durante o tratamento mostrando mecânica de retração superior e mesialização de molares inferiores com elástico em cadeia

No oitavo mês foi instalado os dois mini-implantes de Titânio de 8,00 x 2,00 x 1,5 mm superiores, na região entre os dentes 14 e 15, 24 e 25. Nos meses subsequentes, foram feitas ativações da mecânica de retração superior para a correção da classe II.

Na décima primeira consulta removemos os mini-implantes superiores. Lado direito chegou em Classe I e lado esquerdo faltava 2 mm, porém paciente queixava-se de inflamação. Posteriormente, a remoção dos mini-implantes, começamos a perda de ancoragem, utilizado elástico de classe III do lado direito como um recurso auxiliar de ancoragem no arco inferior, enquanto no arco superior favoreceria a movimentação mesial dos dentes posteriores. No lado esquerdo

mantivemos a mecânica de retração, bem como a utilização concomitante do elástico 3/16 médio para a finalização da correção da Classe II.

Na décima segunda consulta, foi instalado os dois mini-implantes inferiores, na região de tórus mandibular direito e esquerdo. Com finalidade de mesialização dos dentes 37 e 38, 47 e 48, fechando os espaços. O início da ativação do mini implante foi no arco retangular .18x25” aço, sendo aplicado uma força equivalente a 100g de força do elemento 37/38 ao mini-implante e do 47/48 ao mini-implante com elástico em cadeia médio, além da aplicação de uso de elástico 3/16 médio.



Figura 6 – Fotos oclusais inferiores após a instalação dos mini-implantes em tórus mandibular

Ao longo dos meses seguintes, durante as consultas mensais, foram realizadas as devidas progressões dos fios, juntamente com a aplicação da mecânica de mesialização de molares superiores inferiores.

No décimo oitavo mês de tratamento, resolvemos colocar novamente dois mini-implantes superiores, para que desta forma, seja possível auxiliar na mesialização dos molares superiores e fechamento dos espaços remanescentes. Foi instalado os dois mini-implantes de Titânio de 8,00 x 2,00 x 1,5 mm superiores, na região entre os dentes 13 e 14, 23 e 24.

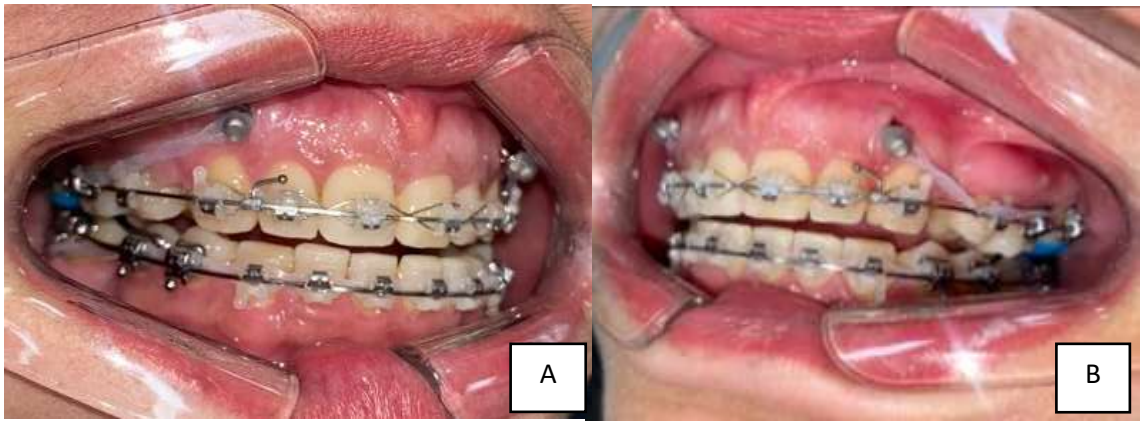

Figura 7 – Fotos intrabucais durante o tratamento após instalação dos mini-implantes superiores para mesialização dos molares: **A)** lateral direita **B)** lateral esquerda

Nos meses seguintes, o tratamento prosseguiu com a correção das inclinações dentárias, fechamento de diastemas, utilização de arcos de aço diagramados e elásticos intermaxilares no auxílio da mesialização, resultando na correção da classe II e no fechamento gradual dos espaços. Paciente encontra-se em Classe I de canino direito e esquerdo, ainda em mesialização de molares superiores e inferiores.

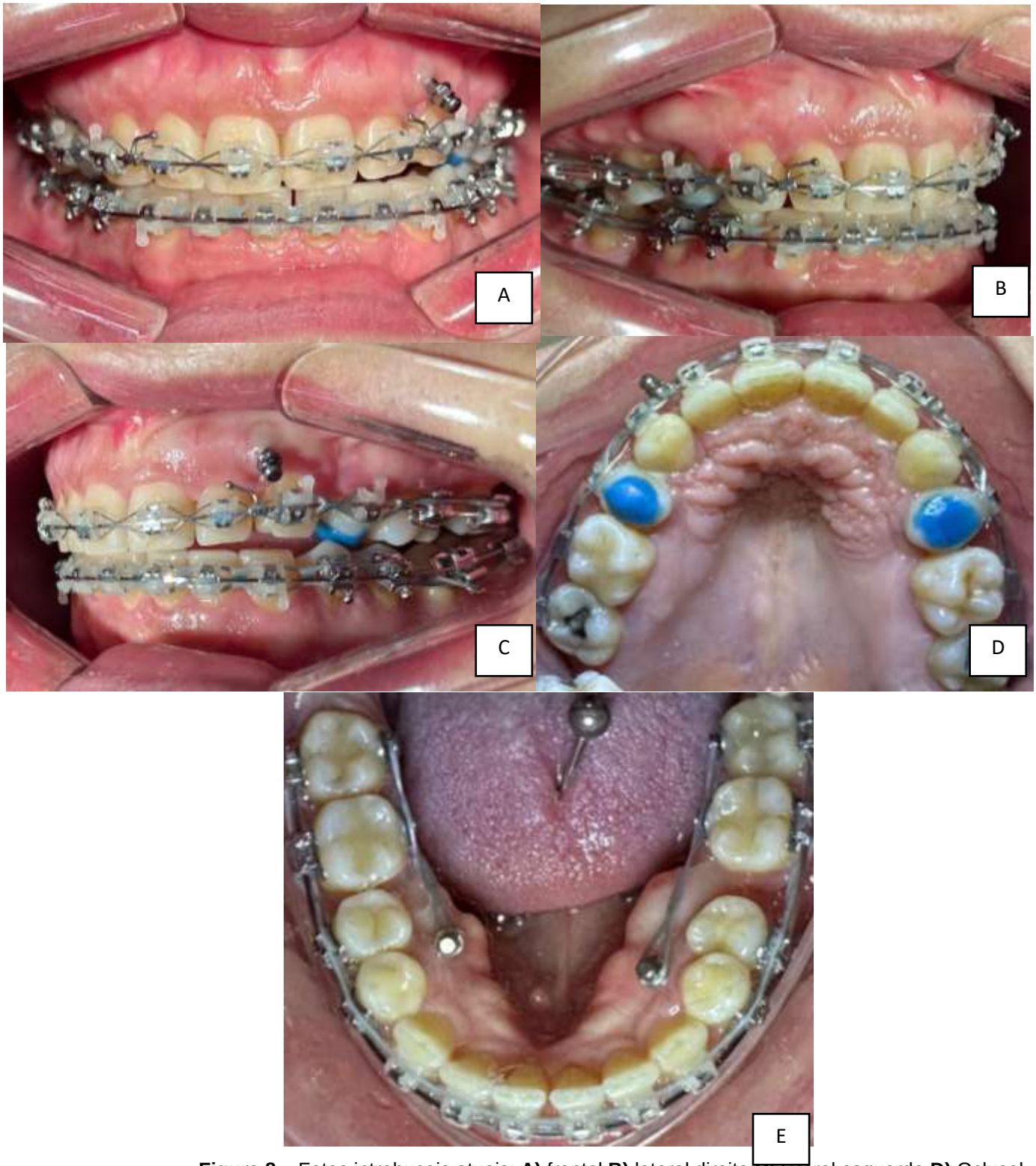

Figura 8 – Fotos intrabucais atuais: **A)** frontal **B)** lateral direita **C)** lateral esquerda **D)** Oclusal superior e **E)** Oclusal inferior

3.3 Resultados

Após o período de 1 ano e 9 meses de tratamento, a paciente demonstrou uma relação de classe I bilateral, nivelamento e alinhamento ajustados, linha média superior e inferior coincidindo e fechamento parcial dos espaços com mesialização de molares superiores e inferiores. No entanto, é importante ressaltar que a paciente ainda está em tratamento. Ainda é necessário fechamento total dos espaços com a mesialização dos molares superiores e inferiores, além de ajustes finais para assegurar uma oclusão ideal e uma estabilidade duradoura.

4 DISCUSSÃO

Inicialmente, é importante enfatizar o fato de que o sucesso para o tratamento ortodôntico não se limita apenas à obtenção de resultados estéticos visíveis, dado que a estabilidade a longo prazo, bem como função adequada da oclusão são igualmente importantes para garantir a saúde bucal e bem-estar do paciente. Assim, é possível identificar que o acompanhamento contínuo e a finalização cuidadosa do tratamento são essenciais para alcançar tais objetivos.

Em relação ao presente caso, foi possível oberservar pelo estudo de Casaña-Ruiz (2020), que o uso de ancoragem esquelética com mini-implantes representa, de fato, uma abordagem inovadora e eficaz na resolução de uma variedade de casos clínicos desafiadores, sendo muito indicado para o fechamento de espaços em casos de agenesia dentária ou extrações prévias e para diversos casos atípicos.

Conforme ressaltado no estudo de Becker (2018), a utilização da ancoragem esquelética com mini-implantes também é muito recomendada para casos de intrusão ou extrusão de dentes, movimentação de dentes em áreas edêntulas., correção de mordidas abertas ou profundas, distalização de molares ou pré-molares, e controle de torque em movimentos dentários.

Foi avaliado por Johns (2022), que os benefícios da utilização de mini-implantes na ancoragem incluem maior estabilidade, oferecendo uma ancoragem mais estável em comparação com os dentes adjacentes, reduzindo a movimentação indesejada durante o tratamento, permitindo também um controle mais preciso dos movimentos dentários, possibilitabdo resultados mais eficazes.

Já no estudo de Ryu et al. (2020), os benefícios da sua utilização também inclui a minimização de efeitos colaterais indesejados, como a reabsorção radicular, além de trazer maior versatilidade, podendo ser aplicada com uma variedade de situações clínicas, oferecendo soluções personalizadas para cada paciente.

Os autores Tatli, Alraawi e Toroglu (2019), acrescentam em seu estudo que em alguns casos, o uso de ancoragem esquelética com os mini-implantes também pode evitar a necessidade de extrações dentárias para criação de espaço. Entretanto, para sua utilização, é essencial um planejamento cuidadoso do caso,

Por fim, os autores Uribe et al. (2018), enfatizam que para o uso da ancoragem esquelética, é necessário a realização de avaliação da anatomia local, a determinação dos pontos ideais de inserção, a escolha do tamanho e diâmetro adequados do mini-implante e previsão dos movimentos dentários desejados.

Desta forma, é possível observar que o uso de mini-implantes como pontos de ancoragem esquelética representa um grande avanço na ortodontia, oferecendo uma série de vantagens, mas também é uma técnica de inserção que deve ser precisa e delicada, realizado com acompanhamento cuidadoso, visando minimizar o trauma tecidual e garantir a estabilidade inicial do dispositivo.

5 CONCLUSÃO

A utilização de mini-implantes garante ancoragem adequada na retração dos dentes anteriores sem perda de ancoragem. Desta forma, ao combinar mini-implantes com a técnica de deslize, é possível obter alguns benefícios, que incluem tratamentos ortodônticos mais precisos e eficazes, alterações de perfil mais rápidas e notáveis, além de alcançar a obtenção de ancoragem absoluta com a mínima colaboração do paciente, também permitindo o controle mais preciso dos movimentos dentários.

Neste estudo, observamos também que o fechamento de espaços de molares ausentes é viável, embora também demande maior tempo de tratamento. Além disso, a mecânica pode causar alguns efeitos colaterais, como a inclinação e extrusão dos molares, mas o uso de mini-implantes pode ampliar as opções de tratamento e facilitar casos complexos anteriormente desafiadores para a ortodontia tradicional.

ABSTRACT

The concept of orthodontic anchorage was initially proposed by Edward Angle and can be understood as a way of preventing unwanted movements, in which its purpose is to optimize desired movements and reduce unwanted ones. As orthodontic treatments become more complex and increasingly frequent, recent techniques, which employ skeletal anchorage, are trained to correct more severe discrepancies, in which these approaches are responsible for allowing the orthodontist move teeth against a fixed structure, facilitating more precise movements. This type of solid fixation promotes better collaboration between the orthodontist and patient, as well as improving treatment planning for the orthodontist. In addition to this fact, a variety of problems frequently encountered by orthodontists can be treated more effectively with the use of skeletal anchorage in conjunction with conventional mechanics. The present research specifically addresses the use of skeletal anchorage with mini-implants in resolving an atypical case, in the case of a patient with Angle Class II malocclusion. At this juncture, the objective in question is to achieve a functional and aesthetic result for the case under analysis, using techniques and mechanics to correct the problem in the best possible way, including premolar extractions, skeletal anchorage and mesialization of lower molars, being a combined approach selected to achieve malocclusion correction, resulting in significant improvements in the patient's function and aesthetics. Finally, pertinent questions about its use were discussed, such as benefits of its use and recommendations, leaving the evident fact that Success for orthodontic treatment is not limited to delivering visible aesthetic results, long-term stability is required, as well as adequate occlusion function to ensure the patient's oral health and well-being.

Keywords: skeletal anchorage; orthodontics; mini-implants.

REFERÊNCIAS

AHN, Hyo-Won; KANG, Yoon-Goo; JEONG, Hyun-Joo; PARK, Young-Guk. Palatal Temporary Skeletal Anchorage Devices (TSADs): What To Know And How To Do? 16 f. **Original Article, Wiley Online Library**. 2021. Disponível em: https://onlinelibrary.wiley.com/doi/abs/10.1111/ocr.12451. Acesso em: 29 mar. 2024.

AYADI, Ines; DALLEL, Ines; BEN REJEB, Saloua; TOBJI, Samir; BEN AMOR, Faten; BEN AMOR, Adel. Orthodontic Intrusion Using Mini-screws. 13 f. **Original Article**. **National Library of Medicine**. v. 89, n. 4, 2018. Disponível em: https://pubmed.ncbi.nlm.nih.gov/30565558/. Acesso: 14 mar. 2024.

BECKER, Kathrin; PLISKA, Annika; BUSCH, Caroline; WILMES, Benedict; WOLF, Michael; DRESCHER, Dieter. Efficacy of Orthodontic Mini Implants For En Masse Retraction in the Maxilla: A Systematic Review and Meta-analysis. **International Journal of Implant Dentistry**. 2018. Disponível em: https://link.springer.com/article/10.1186/s40729-018-0144-4. Acesso: 25 mar. 2024.

CASAÑA-RUIZ, María Dolores; BELLOT-ARCÍS, Carlos; PAREDES-GALLARDO, Vansessa; GARCÍA-SANZ, Verónica; ALMERICH-SILLA, José Manuel; MONTIEL-COMPANY, José María. Risk Factors For Orthodontic Mini-implants in Skeletal Anchorage Biological Stability: A Systematic Literature Review and Meta-analysis. **Scientific Reports**, p. 10, 2020. Disponível em: https://www.nature.com/articles/s41598-020-62838-7. Acesso em: 20 mar. 2024.

CHANG, Hong Po; TSENG, Yu Chuan. Miniscrew Implant Applications in Contemporary Orthodontics. 5 f. **Science Direct**. 2013. Disponível em: https://pubmed.ncbi.nlm.nih.gov/24581210/. Acesso em: 20 mar. 2024.

FAKHARIAN, Mehrnaz; BARDIDEH, Erfan; ABTAHI, Mostafa. Skeletal Class III Malocclusion Treatment Using Mandibular and Maxillary Skeletal Anchorage and Intermaxillary Elastics: A Case Report. **Dental Press J Orthod.** 2019. Disponível em: https://www.scielo.br/j/dpjo/a/WWXxGjN9yxsgQjSp9cmKjhb/?format=pdf&lang=en. Acesso em: 12 mar. 2024.

LAM, Raymond; GOONEWARDENE, Mithran S.; ALLAN, Brent P.; SUGAWARA, Junji. Success Rates of a Skeletal Anchorage System in Orthodontics: A Retrospective Analysis. **The Angle Orthodontist**, v. 88, n. 1, 2017. Disponível em: https://meridian.allenpress.com/angle-orthodontist/article/88/1/27/57497/Success-rates-of-a-skeletal-anchorage-system-in. Acesso em: 13 mar. 2024.

LIMA JÚNIOR, Djalma Antonio; DIAS, Ellen Angélica Ferreira; FERREIRA, Luciana Coelho, AZEVEDO, Talyta Cristina Santos. Uso dos Mini-implantes em Tratamentos Ortodônticos. **Brazilian Journal of Implantology and Health Sciences**, v. 5, n. 4, 2023. Disponível em: https://bjihs.emnuvens.com.br/bjihs/article/view/464/558. Acesso em: 14 mar. 2024.

MEYNS, J.; BRASIL, D.M.; MAZZI-CHAVES, J.F.; POLITIS, C.; JACOBS, R.; The Clinical Outcome of Skeletal Anchorage in Interceptive Treatment (In Growing

Patients) For Class III Malocclusion. **International Journal of Oral and Maxillofacial Surgery**, v. 47, n. 8, 2018. Disponível em: https://www.sciencedirect.com/science/article/pii/S0901502718301425. Acesso em: 30 mar. 2024.

NANDA, Ravindra; URIBE, Flavio; YADAV, Sumit. Temporary Anchorage Devices in Orthodontics. **Elsevier**. 2021. Disponível em: https://books.google.com.br/books?hl=pt-BR&lr=&id=ucy4DwAAQBAJ&oi=fnd&pg=PP1&dq=USE+OF+skeletal+anchorage+in+orthodontics&ots=eXOVWaL-yR&sig=2VcMlPbjOIotmxajzl-yo67Zeeo#v=onepage&q=USE%20OF%20skeletal%20anchorage%20in%20orthodontics&f=false. Acesso em: 29 mar. 2024.

GREC, Roberto Henrique da Costa. **Avaliação Cefalométrica Comparativa do Tratamento da Má Oclusão de Classe II Com o Distalizador First Class em Ancoragem Convencional e Esquelética e Aparelho Extrabucal Cervical Seguidos de Aparelho Fixo**. 209 f. Tese de Doutorado (Título de Doutor em Ciências Odontológicas Aplicadas. Faculdade de Odontologia de Bauru. Bauru. 2015. Disponível em: https://www.teses.usp.br/teses/disponiveis/25/25144/tde-03092015-104346/publico/RobertoHenriquedaCostaGrec_Rev.pdf. Acesso em: 16 mar. 2024.

JONES, Jason P.; ELNAGAR, Mohammed H.; PEREZ, Daniel E. Temporary Skeletal Anchorage Techniques. **Elsevier.** v. 32, n. 1, 2020. Disponível em: https://pubmed.ncbi.nlm.nih.gov/31685345/. Acesso em: 6 mar. 2024.

JOHNS, Gejo. Orthodontics Mini Implants – A Brief Review. **International Dental Journal of Student's Research.** 2022. Disponível em: https://www.researchgate.net/profile/Gejo-Johns-2/publication/358181682_Orthodontics_mini_implants_-_A_brief_review/links/61f8e3edaad5781d41c2fc09/Orthodontics-mini-implants-A-briefreview.pdf?_sg%5B0%5D=started_experiment_milestone&origin=journalDetail&_rtd=e30%3D. Acesso em: 18 mar. 2024.

RYU, Ji-in; CHO, Seoung-Won; OH, So-Hee; PARK, In-Young; KIM, Ju-Won; BYUN, Soo-Hwan; YANG, Byoung-Eun. A Novel Approach Using Customized Miniplates as Skeletal Anchorage Devices in Growing Class III Patients: A Case Report. **MDPI.** 2020. Disponível em: https://www.mdpi.com/2076-3417/10/12/4067. Acesso em: 22 mar. 2024.

SOHEILIFAR, Sepideh; MOHEBI, Shadi; AMELI, Nazila. Maxillary Molar Distalization Using Conventional Versus Skeletal Anchorage Devices: A Systematic Review And Meta-analysis Comparaison de la Distalisation Molaire Maxillaire Avec Ancrage Conventionnel Et Ancrage Squelettique: Revue Systématique Et Méta-analyse. **Science Direct**, v. 17, n. 3, 2019. Disponível em: https://www.sciencedirect.com/science/article/abs/pii/S1761722719300774. Acesso em: 29 mar. 2024.

TATLI, Ufuk A.; ALRAAWI, Mohammed; TOROGLU, Mustafa Serdar. Effects of Size and Insertion Angle of Orthodontic Mini-implants on Skeletal Anchorage. **Elsevier.** v. 156, n. 2, 2019. Disponível em: https://www.sciencedirect.com/science/article/abs/pii/S0889540619303531. Acesso: 25 mar. 2024.

UMALKAR, Sakshi S.; JADHAV, Vikrant V.; PAUL, Priyanka; RECHE, Amit. Modern Anchorage Systems in Orthodontics. **Cureus.** 2022. Disponível em: https://assets.cureus.com/uploads/review_article/pdf/118717/20221214-23191-1tzjajj.pdf. Acesso em: 30 mar. 2024.

URIBE, Flavio; NILOUFAR, Azami; STEINBACHER, Derek; Janakiraman, NANDAKUMAR, Nanda, RAVINDRA. Skeletal Open-Bite Correction with Mini-Implant Anchorage and Minimally Invasive Surgery. **Case Report.** v. 52, n. 2, 2018. Disponível em: https://www.dereksteinbacher.com/wp-content/uploads/2022/02/16.-Orthodontic-anchorage-plates-open-bite.pdf. Acesso em: 24 mar. 2024.