FACSETE
Faculdade Sete Lagoas

CURSO DE ESPECIALIZAÇÃO EM HARMONIZAÇÃO OROFACIAL

LEILANE TEMOTEO DUTRA

COMPLICAÇÕES NA RINOMODELAÇÃO COM ÁCIDO HIALURÔNICO: UMA REVISÃO DE LITERATURA

BELO HORIZONTE-MG.

2021

LEILANE TEMOTEO DUTRA

COMPLICAÇÕES NA RINOMODELAÇÃO COM ÁCIDO HIALURÔNICO: UMA REVISÃO DE LITERATURA

Monografia apresentada ao Curso de Especialização Lato Sensu da Faculdade Sete Lagoas - FACSETE, como requisito parcial para a conclusão do Curso de Harmonização Orofacial.

Área de Concentração: Harmonização Orofacial - Odontologia

Orientador(a): Marcela Carvalho Espaladori

BELO HORIZONTE-MG.

2021

AGRADECIMENTOS

A Deus, pela minha vida e por me ajudar a ultrapassar todos os desafios ao longo da jornada.

Aos meus pais (in memoriam), início de tudo, minha raiz, meu porto seguro.

Ao meu irmão (in memoriam) por me desafiar sempre a buscar meu melhor.

Aos meus filhos, maior tesouro e fonte de aprendizagem, amor e esperança.

Aos professores, em especial nossa coordenadora Marcela Spaladori, por ter assumido este grande desafio e pela generosidade em partilhar conhecimento e grandes lições de vida.

Ao Cetro, por nos oferecer esta oportunidade de aprimorar nosso conhecimento com uma equipe super competente.

Aos colegas que saíram e deixaram saudade e aos que ficaram… vocês se tornaram amigos, exemplo e fonte de inspiração ao longo do caminho.

COMPLICAÇÕES NA RINOMODELAÇÃO COM ÁCIDO HIALURÔNICO: UMA REVISÃO DE LITERATURA

RESUMO

Atualmente, um dos procedimentos mais procurados em clínicas estéticas e consultórios odontológicos é o preenchimento facial com o Ácido Hialurônico (AH) injetável. Conseguinte, o objetivo central do trabalho é abordar e analisar as possíveis complicações decorrentes do preenchimento com AH injetável para o aperfeiçoamento estético do nariz – rinomodelação, assim como o adequado manejo terapêutico do profissional para a recuperação das intercorrências. A técnica em pauta agrada profissionais e pacientes, por se tratar de um produto que apresenta bons resultados, menos imunogênica, de menor custo, além de aceitar a reversão através da hialuronidase em caso de insatisfação. Ademais, as pesquisas demonstram que a técnica é minimamente invasiva, sem processo cirúrgico, portanto, de menor risco para o paciente e, além disso, oferece menor custo. Entretanto, é válido novas pesquisas, afim de novos conhecimentos e proficiência.
Este trabalho trata-se de uma revisão bibliográfica baseado em estudos científicos publicados em banco de dados como PubMed, Scielo e Lilacs, Google Academic, entre outros. Verificou-se que a rinomodelação permite a correção de imperfeições no nariz, porém, a prevenção se faz importante no manejo da técnica, pois, devido as formas anatômicas do nariz, podem ocorrer complicações, como, alergia, granulomas, hipervolumização, edema, dor, hematoma, oclusão vascular, necrose e amaurose, que é considerada uma das mais graves.

Palavras-chave: Nariz; preenchimento com ácido hialurônico; Complicações adversas do ácido hialurônico.

COMPLICATIONS IN RHINOMODELATION WITH HYALURONIC ACID: A LITERATURE REVIEW

ABSTRACT

Currently, one of the most sought after procedures in aesthetic clinics and dental offices is the facial filling with injectable Hyaluronic Acid (HA). Therefore, the main objective of the work is to approach and analyze the possible complications resulting from filling with injectable HA for the aesthetic improvement of the nose – rhinomodeling, as well as the adequate therapeutic management of the professional for the recovery of complications. The technique in question pleases professionals and patients, as it is an acid that presents good results, is less immunogenic, has a lower cost, in addition to accepting reversal through hyaluronidase in case of complications. Furthermore, research shows that the technique is minimally invasive, without a surgical process, therefore, with less risk for the patient and, in addition, it offers a lower cost. However, further research is valid for new knowledge and proficiency. This work is a literature review based on scientific studies published in databases such as PubMed, Scielo and Lilacs, Google Academic, among others. It was found that rhinomodeling allows the correction of imperfections in the nose, although, prevention is important in the management of the technique, because, due to the anatomical shapes of the nose, complications can occur, such as allergy, granulomas, hypervolumization, edema, pain, hematoma, vascular occlusion, necrosis and amaurosis, which is considered one of the most serious.

Keywords: Nose; filling with hyaluronic acid; Adverse Complications of Hyaluronic Acid

LISTA DE FIGURAS

Figura 1 - Anatomia externa do nariz..... 12
Figura 2 - Suprimento sanguíneo do septo nasal..... 14
Figura 3 - Aplicação do Ácido Hialurônico na rinomodelação..... 17
Figura 4 - Pontos de preenchimento facial com AH..... 19
Figura 5 - Resultado do preenchimento com AH..... 20
Figura 6 - Evolução espontânea de necrose em ponta de nariz e columela nasal..... 21
Figura 7 - Pós-tratamento – evolução da lesão..... 22
Figura 8 - Diferença entre agulha hipodérmica tradicional e microcânula..... 25
Figura 9 - Fragmentação do AH no organismo após aplicação da hialuronidase..... 26

LISTA DE ABREVIATURAS E SIGLAS

AH – Ácido Hialurônico

BVS – Biblioteca Virtual em Saúde

ISAPS – Sociedade Internacional de Cirurgia Plástica Estética

PMMA – Polimetilmetacrilato

EMBRAFARMA – Produtos Químicos e Farmacêuticos

FARMACAM – Farmácia com Manipulação e Homeopatia

SUMÁRIO

1 INTRODUÇÃO 8

2 RINOMODELAÇÃO 10

2.1 Anatomia do nariz 11

2.2 Ácido Hialurônico (AH) e suas aplicações 14

2.3 Complicações decorrentes da rinomodelação com Ácido Hialurônico e tratamento 19

3 DISCUSSÃO 26

4 CONSIDERAÇÕES FINAIS 26

REFERÊNCIAS 30

1 INTRODUÇÃO

A face humana é uma das características mais singulares usada para identificar outro ser humano. É um complexo esquelético pessoal, mas universal, que leva o ser humano a reconhecer e demonstrar suas emoções (LINTZ, 2009). Promove sorrisos e caretas, ou seja, a contração do rosto, aspirar, mastigar, piscar, etc. É composta por “ossos que auxiliam frações dos sistemas digestivo, respiratório, visual e olfativo” (MALEWAR, 2019). Além disso, a face é parte do corpo humano que pode sofrer desde transformações estéticas básicas, até as mais complexas (LINTZ, 2009, p.95).

Hoje em dia, a estética facial apresenta beleza, e dispõe de variados procedimentos que proporcionam bem estar e aparência ideal para homens e mulheres. Além de um corpo escultural, cada vez mais, o indivíduo tem buscando também por uma face perfeita (MALEWAR, 2019).

Isto posto, o ramo da estética inovou-se e no momento tem oferecido novas tecnologias que permitem aos usuários intervenções com menor risco, mas, que não estão isentas de complicações (LINTZ, 2009).

Ter uma face perfeita tornou-se algo comum entre as pessoas que buscam por beleza, melhoria da autoestima, impacto profissional, etc. Desta forma, a indústria da beleza engajou-se ainda mais nessa questão e trouxe para a sociedade novas formas de procedimento estético facial, que podem ser encontradas em vários espaços especializados (MALEWAR, 2019).

Para Monteiro (2014), em outros tempos não distantes, cuidar da beleza facial era mérito dos cirurgiões plásticos. Atualmente, esse processo tomou outros rumos, e o interessado em transformar sua face pode contar com as inovações da tecnologia que chegou também aos consultórios odontológicos trazendo várias técnicas de rejuvenescimento aplicadas pelos cirurgiões-dentistas (MALEWAR, 2019).

Dentre as técnicas de rejuvenescimento estão: bichectomia; aplicação de botox; preenchimento labial; gengivectomia; clareamento dental; facetas de porcelana; lentes de contato; ancoragem esquelética; harmonização orofacial, rinomodelação, procedimentos estes ofertados em clínicas de estéticas e por cirurgiões-dentistas (FURTADO, 2016, online).

O nariz, porção procidente, triangular e piramidal, está situado na parte média da face por cima do lábio superior. Constituído por ossos, cartilagens, músculos e pele e é coberto interiormente pela mucosa pituitária. Cobre e protege o aparelho olfativo representado pelas terminações nervosas do nervo olfativo nas fossas nasais, tendo ainda a importante função de filtrar e aquecer o ar inspirado que vai das narinas até à nasofaringe, como primeira porção do aparelho respiratório superior (DICIONÁRIO INFOPÉDIA, 2021, S. P. ONLINE).

Furtado (2016, online) o nariz, apresenta relevantes aspectos estéticos e funcionais, [...]

> [...] é um órgão de grande importância para a concepção de uma face normal e pode apresentar formatos e tamanhos peculiares, tendo como base, os aspectos étnicos e raciais. Ademais, suas funções estão além do ato de olfação, filtração de impurezas, umidificação, inspiração e expiração do ar de que o ser humano precisa, também é essencial para manter o equilíbrio e a harmonia da face.

Por ser destaque na face, o nariz é alvo comum de insatisfação, assim, o indivíduo tem buscado cada vez mais aperfeiçoá-lo recorrendo à rinomodelação – “técnica moderna de baixo risco, para preenchimento à base de ácido hialurônico no trato das imperfeições nasais” (LINTZ, 2009. p. 95).

Porém, apesar desta técnica ser moderna e apresentar baixo risco, faz-se necessário que o profissional conheça os riscos e tenha domínio técnico para execução do procedimento em questão. Aliás, precisa estar atento à possibilidade de ocorrer complicações, e quais cuidados e tratamentos devem proceder (MONTEIRO 2014).

Diante do exposto, o presente artigo traz como proposta de estudo uma revisão da literatura acerca das possíveis complicações ocorridas nos procedimentos estéticos – preenchimento nasal com ácido hialurônico, a partir da busca do referencial teórico embasado pelas palavras-chave: nariz; preenchimento com ácido hialurônico; complicações adversas do ácido hialurônico.

Para isso, as buscas serão realizadas nos portais: Google Academic, Biblioteca Virtual em Saúde (BVS), Scielo, Pubmed, Lilacs, Medline entre outros. Serviram de base artigos científicos, jornais, periódicos, teses e dissertações nacionais e internacionais.

2 RINOMODELAÇÃO

A rinomodelação é um procedimento estético a base de ácido injetável utilizado no preenchimento do nariz. Seu objetivo é corrigir imperfeições ou defeitos, de forma a aperfeiçoar o contorno nasal. Técnica moderna que promove “mais segurança, e menor risco para o paciente, uma vez que não passa por processo cirúrgico” (ANTUNES, 2020, online).

Assim, como qualquer outro procedimento, a técnica apresenta indicações, e contraindicações. Qualquer pessoa insatisfeita com sua estética nasal e que não está preparado para um procedimento cirúrgico e conta com uma “alternativa rápida, segura e pouco dolorida, para pequenas correções, como, nariz com ponta caída; formato sinuoso; giba nasal (osso proeminente) e assimetrias são indicadas para receber o tratamento” (LIMA, 2021, online).

Ademais, em caso específico, possibilita estreitar o nariz, reduzir o comprimento, diminuir as narinas, amenizar desvios decorrentes de traumas. É contraindicado para pacientes “alérgicos ao AH, gestantes e lactentes, aos portadores de doenças crônicas autoimunes como diabetes, imunodepressão, distúrbios de coagulação ou uso de anticoagulantes, e por lesões inflamatórias” (LIMA, 2021, online).

A rinomodelação surgiu no “final do século XIX com o uso da parafina pelo Dr. Robert Gersuny com a finalidade de aumentar o dorso nasal” (KONTIS; RIVKIN, 2009, p. 67-72). No decorrer do tempo, Robert Kotler e Jack Startz (2009) inovaram com injeções de silicone. Avançando na história, em 1981 surge o “colágeno bovino como primeiro preenchedor facial aprovado para uso cosmético” (STUPAK et al, 2007, 130).

Se tratando de preenchedores, hoje em dia, existem materiais à escolha do paciente, como as substâncias inabsorvíveis e as absorvíveis. Quanto às inabsorvíveis: PMMA (polimetilmetacrilato: metacril ou metacrilato): por “apresentar riscos maiores em preenchimento nasal, é uma substância menos usada” (PEPINO, 2021, s. p., online).

Já as substâncias absorvíveis, que segundo a autora, [...]

> [...] são preferenciais no mercado estético, uma vez que, são consideradas mais seguras, por exemplo, a hidroxiapatita de cálcio - substância absorvível pelo organismo com as mesmas características de dentes e ossos humanos, tendo o fosfato e cálcio como principais componentes; e em destaque, o ácido hialurônico - substância produzida naturalmente pelo organismo (PEPINO, 2021, s. p., online).

Destarte, independente da escolha do ácido, é preciso conhecer bem acerca da rinomodelação, pois, trata-se de uma técnica de preenchimento nasal avançada e exige conhecimento total da anatomia nasal.

2.1 Anatomia do nariz

O nariz é o órgão do aparelho respiratório que fica situado acima do palato duro e no andar médio da face, contendo o órgão periférico do olfato, tendo com umas das principais funções inspirar e expirar o ar de que o homem necessita, e que, conforme Moore e Dalley (2014) é o mais importante órgão dos cinco sentidos.

Para Pepino (2021, s. p. online), “o nariz é uma estrutura saliente, avultante e natural de cada pessoa, tem a função de ajudar a filtrar o ar que o indivíduo respira, aquecer e umidificar o ar que chegará aos pulmões”. Sua estrutura é composta por cartilagem hialina onde encontra-se a ponta: cartilagem alar menor; dorso: cartilagem lateral e a porção interna: septo cartilaginoso, ossos nasais, cartilagem alar e medianas (componente primário do lóbulo nasal), tecido adiposo (PEPINO, 2021).

Veja a figura a seguir:

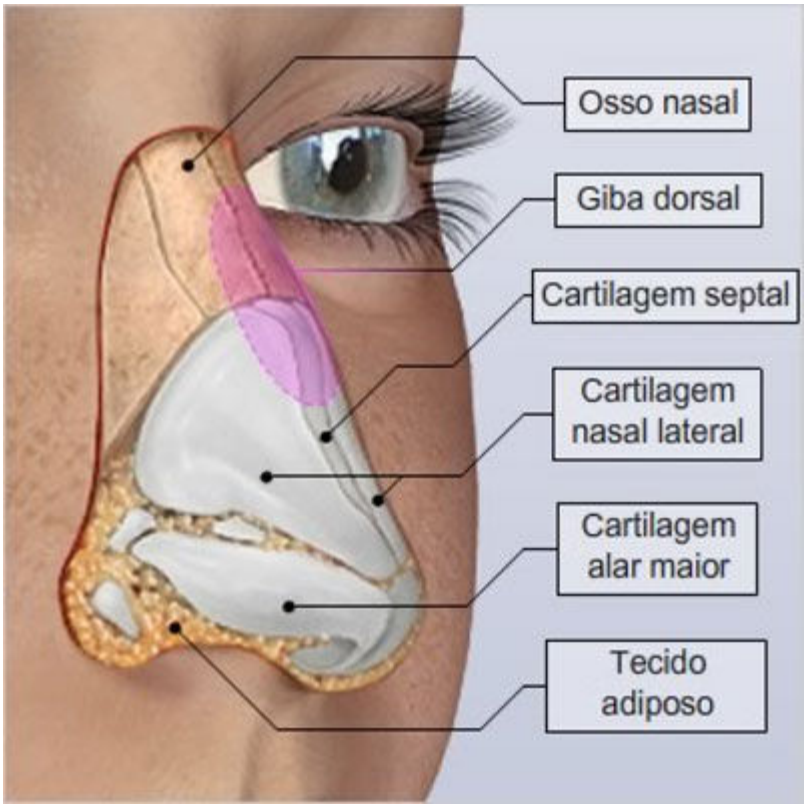

Figura 1 - Anatomia externa do nariz[1]

Virmond (2009) por sua vez, corrobora com a autora acima completando que o nariz é demasiadamente eficiente e de grande importância nas questões fisiológicas respiratórias e também olfatórias. Para Moore & Dalley (2014) sua relevância vai além disso, pois, assume lugar de destaque na face, abriga aspecto estético que é o ponto chave da expressão facial, ademais, ajuda na fonação.

Ainda acerca da anatomia nasal, outros fatores importantes são as relações vasculares e nervosas envolvidas na estruturação do nariz externo. Consoante Moore e Dalley (2014), a vascularização do órgão se dá pelos ramos das artérias carótida interna e externa, assim descrito:

> Artéria carótida interna - emite à artéria oftálmica que se ramifica em: artéria nasal dorsal, artéria etmoidal anterior e artéria etmoidal posterior; Artéria carótida, externa - emite à artéria facial, que se ramifica em artéria labial superior, emitindo ramos alares e septais; artéria nasal lateral, que ascende ao longo da superfície lateral do nariz e anastomosa-se com a artéria oftálmica no ramo dorsal do nariz respondendo pela irrigação de asa

[1] Figura 1 - Anatomia do nariz. Disponível em: http://www.samuelorige.com.br/7-correcoes-esteticas-do-nariz-realizadas-pela-rinoplastia/. Acesso em 19 ago. 2021.

> e dorso nasal; e artéria angular, irrigando face lateral (MOORE; DALLEY, 2014, p. 1147).

Enriquecendo as colocações de Moore e Dalley (2007), Rohrich; Ahmad e Oneal (2017, p.7-17) pontuam que a “artéria nasal dorsal é responsável em suprir as necessidades da parte cranial do nariz, além de contribuir para o plexo subdérmico da ponta nasal”. A figura a seguir ilustra detalhadamente a vascularização nasal.

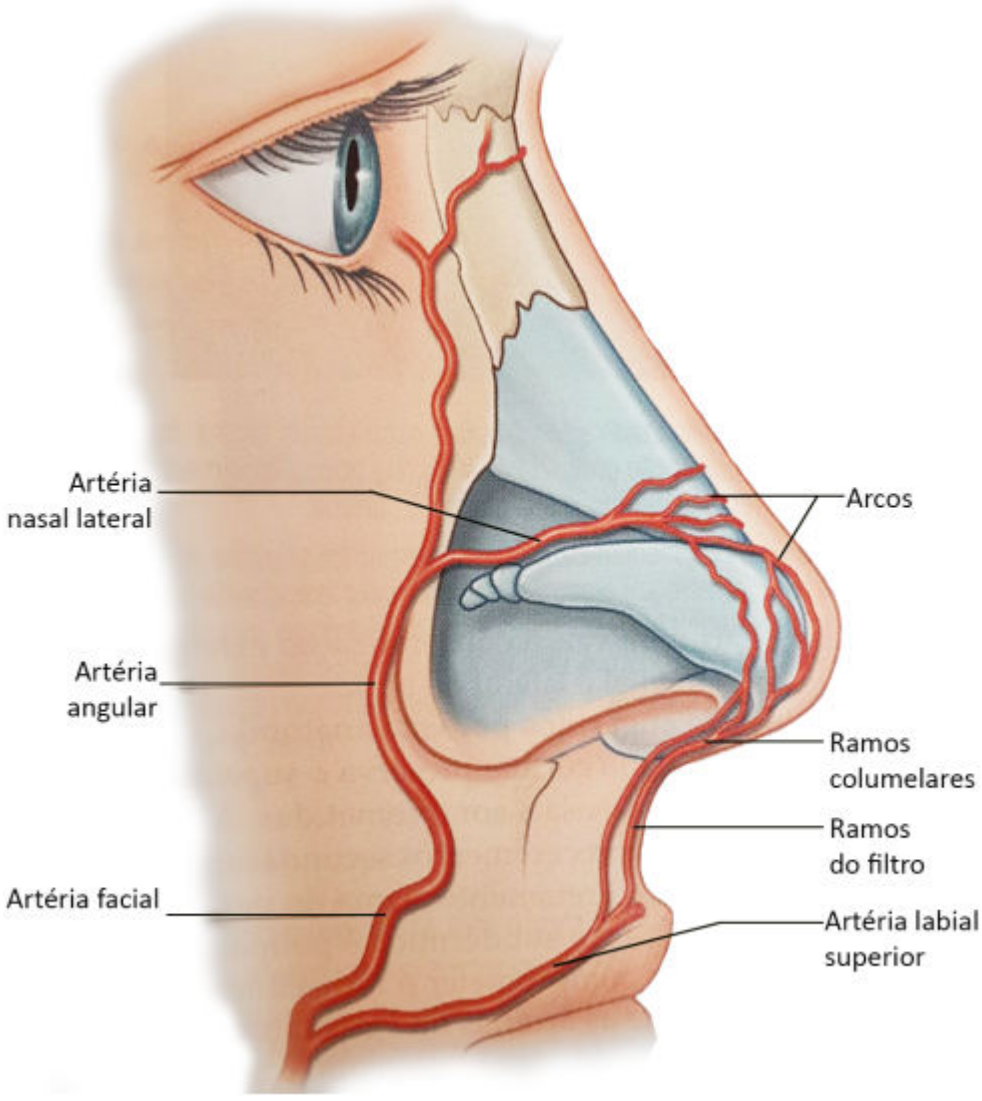

Figura 2 – Suprimento sanguíneo do septo nasal[2]

Além do exposto, e de acordo com Moore e Dalley (2007) a “artéria nasal lateral é uma das principais fontes de suprimento sanguíneo para o nariz”.

[2] Figura 2 – Suprimento sanguíneo do septo nasal (Warren RJ, Neligan P. Cirurgia plástica: estética. 3ª ed. Amsterdam: Elsevier; 2015. v. 2.).

Portanto, é substancial que o profissional conheça totalmente a vascularização do órgão, de forma a identificar também as artérias anterior e posterior (da artéria oftálmica), assim como, as artérias esfenopalatina e palatina maior (da artéria maxilar).

Nesse contexto, o profissional além de ter conhecimento profundo da anatomia nasal, também precisa levar em consideração que o nariz é um órgão de destaque na face, e um procedimento malsucedido pode levar ao paciente vários transtornos, por exemplo, psicológicos (SOARES; ANDRADE, 2021).

Conforme Soares e Andrade (2021, p. 382-389): “O nariz tem ainda grande valor psicológico e estético uma vez que, dado a sua projeção na face, ele tem uma decisiva influência sobre a imagem corporal pessoal”. Isso posto, mesura-se o grau de conhecimento e responsabilidade que o profissional precisa ter.

2.2 Ácido Hialurônico (AH) e suas aplicações

Começou em 1934 o inicio dos estudos acerca do Ácido Hialurônico (AH), que até então, era substância desconhecida. A partir daí, foi implementada no laboratório de Bioquímica do Departamento de Oftalmologia da Universidade de Columbia, onde Karl Meyer e seu assistente, John Palmer, descreveram o procedimento para isolamento do AH (MORAES; BONAMI; ROMUALDO, 2017, s. p., online). Mas, só em 1950, Meyer e Palmer conseguiram determinar a estrutura da substância e suas propriedades.

Atualmente conhecido como o ácido da beleza, AH é um polissacarídeo composto de unidades dissacarídicas de ácido D-glicurônico (GlcUA) e N-acetilglicosamina (GlcNAc) unidas alternadamente por ligações glicosídicas β-1,3 e β-1,4” (LEHNINGER, 1988).

Para Cardoso, ([2021?], s.p., online), o AH é um “polímero orgânico, substância produzida pelo corpo humano e manipulada em laboratório. É líquido e viscoso em pequenas concentrações, de fórmula molecular $(C_{14}H_{21}NO_{11})n$, sendo altamente solúvel em água”, então é biodegradável.

Ainda acerca da composição do AH, Larsen (1993, p. 29-34) em sua pesquisa relata que existem duas fontes para se produzir o AH industrializado:

> Um ácido hialurônico animal produzido a partir de cristas de galo (Hylaform [Biomatrix, Ridgefield, NJ), e um ácido hialurônico não animal estabilizado pro- produzida por fermentação bacteriana a partir de cepas específicas de estreptococos (Restylane [Medicis Aesthetics, Scottsdale, AZ], Juv´ederm [Allergan, Santa Bárbara, CA], Perlane [Medicis Aesthetics] e Macrolane [Q-Med, Uppsala, Suécia])

Segundo Larsen (1993, p. 29-34), as duas fórmulas do AH, contêm uma porção mínima de proteína e como é isento de “especificidade de órgão ou espécie, é um ácido exógeno, e passa por um processo de modificação das moléculas de forma não prejudicial”. Portanto, tem-se como princípio que a substância acarreta riscos/reações alérgicas.

A partir daí, o AH tornou-se o principal recurso para tratar as imperfeições e remodelação do rosto. Ademais, de acordo com Dr. Cláudio Lemos (2017, online), tem-se usado essa substância no tratamento da celulite, hidratação; lubrificação de juntas e estrutura que possibilita a migração das células.

Além destas aplicações, o AH também pode ser um grande aliado ao combate de radicais livres, assim como, induzir de maneira indireta novas fibras de colágeno (neocolagênese), que se transformam após manipulações através de “alongamento mecânico da derme e subsequente ativação das células jovens (fibroblastos) dérmicos” (WANG, 2007, p. 63).

Wang (2007, p. 63) descreve que injeção de AH em gel é apropriada para o “preenchimento de rugas da face, aumento de partes moles e correção de todos os tipos de defeitos, como cicatrizes e lipoatrofia facial”. Quanto à durabilidade do procedimento estético, alguns fatores como a anatomia e características individuais devem ser levados em consideração (WANG, 2007).

Para os autores Kurkjian; Ahmad; Rohrich, (2014, p. 121-126), o AH tornou-se o “preenchedor mais usado, por ser reversível com o uso de hialuronidase em caso de complicações”. Além disso, é de fácil aplicação, eficaz, de boa aceitação no organismo e promove uma rápida recuperação do paciente (CARRUTHERS et al., 2009; HUMPHREY; ARKINS e DAYAN, 2009).

Dando sequência às características do AH acima apresentadas, Sattler e Gout, (2017, p. 182) classifica-as da seguinte forma: “substância não infecciosa, não pirogênico, biocompatível, não migratório, causa o mínimo desconforto e dor, durante e/ou após o procedimento, tem longa duração, aparência natural após o

procedimento e custo acessível" (MONTEIRO, 2010, p. 71). Isto posto, acredita-se que o AH é um produto estético de boa aceitação de modo geral.

Segundo pesquisas realizadas por Mônica Tarantino da Revista ISTOÉ (2010, s. p., online), no Brasil, a aplicação com AH já é a segunda mais procurada nos consultórios, perdendo exclusivamente para a toxina botulínica.

Ainda no Brasil, em 2017, pesquisa realizada pela Sociedade Internacional de Cirurgia Plástica Estética (ISAPS), aponta que foram realizados 254 mil procedimentos com a aplicação de AH. Esse índice comprova o grau de aceitação e satisfação do produto no mercado. E, dentre essas aplicações, desponta a rinomodelação (ISAPS, 2017).

Abaixo, a figura 3 ilustra a aplicação do AH na rinomodelação apresentando o antes e o depois da técnica de preenchimento com ácido injetável no dorso nasal.

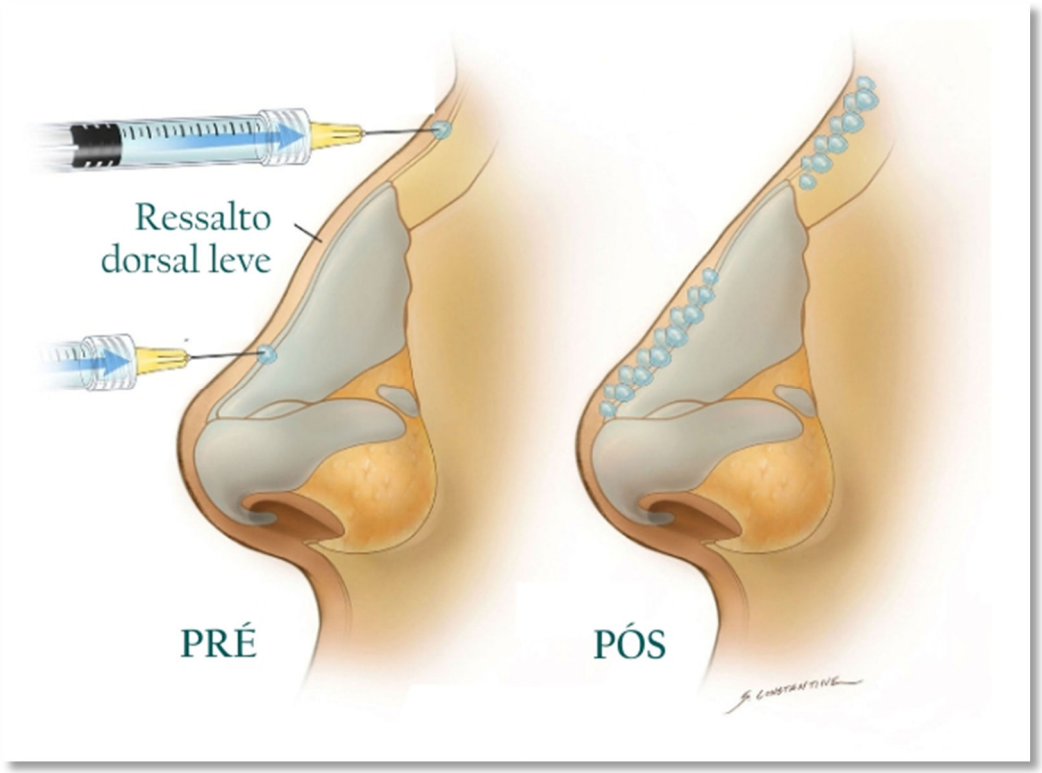

Figura 3 - Aplicação do Ácido Hialurônico na rinomodelação[3]

[3] Figura 3 - Aplicação do Ácido Hialurônico na rinomodelação. (JULIA MELO, 2019). Disponível em: https https://juliamelo.com.br/wp- content/uploads /2019/06/rinomodulacao-acido-hialuronico.jpg. Acesso em: 28 set. 2021.

Analisando a figura 3, percebe-se que após o preenchimento, o ressalto dorsal leve sofreu alterações sem exagero, deixando a giba nasal mais discreta, isso pode comprovar a eficácia e eficiência do AH.

Ademais, o AH dispõem de uma “versatilidade que o profissional e o paciente podem considerar apreciável, visto que, tem muitas funcionalidades (VASCONCELOS et al 2020). Não é exíguo seu uso em vários procedimentos estéticos, como exemplo, a harmonização orofacial.

Dentre as principais aplicações de preenchimento com o AH injetável estão relacionados: “olheiras; bioplastia malar/zigomático; rinomodelação; sulco nasogeniano; bioplastia da mandíbula; rugas periorais (código de barra), na testa, na glabela; contorno e/ou aumento labial; bioplastia do mento”, etc. (VASCONCELOS et al., 2020, p. 15).

Defferrari (2021, s. p. online) enriquece a pesquisa apontando alguns benefícios de preenchedores à base de ácido hialurônico [...]:

> [...] Preenchedores podem ser utilizados para repor volume facial perdido pelo envelhecimento ou emagrecimento; Apresentam excelente resultado nas bochechas, sulcos infra-oculares / olheiras, lábios, cantos da boca, sulco nasogeniano (bigode chinês) e linhas de marionete; Há várias apresentações de preenchedores no que se refere à viscosidade, densidade e durabilidade; A escolha do tipo de preenchedor é personalizada para cada paciente e leva em conta a localização, necessidade de reposição de maior ou menor volume e condições da pele; Os produtos mais densos e viscosos são usualmente utilizados em áreas como bochechas e sulcos profundos, enquanto as opções mais fluidas são ideais em áreas mais delicadas como ao redor dos olhos e lábio superior; O ácido hialurônico é utilizado no aumento ou reposição de volume labial com resultados muito naturais. O excesso de preenchimento nesta área leva a um aspecto não natural e, na minha opinião, deve sempre ser evitado; Efeitos colaterais são raros com o ácido hialurônico e os efeitos são praticamente instantâneos; No tratamento de cicatrizes de acne, o preenchimento pode proporcionar resultados imediatos muito satisfatórios

A figura a seguir mostra em detalhes os principais pontos que podem receber preenchimento facial.



Figura 4 – Pontos de preenchimento facial com AH[4]

Sem mais, a imagem acima configura a colocação de Vasconcelos et al (2020) no que concerne o AH no aperfeiçoamento facial, e principalmente por apresentar excelentes resultados e com menor incidência de risco.

[4] Figura 4 – Pontos de preenchimento facial com AH (GONTIJO, 2020)[4]. Disponível em: https://conviteasaude.com.br/preenchimento-dermico-quantas-seringas. Acesso em 28 set. 2021.

A figura abaixo reflete os resultados do preenchimento antes e depois do procedimento em algumas partes da face demonstrada na figura 4.



Figura 5 – Resultado do preenchimento com AH[5].

Em todos os casos acima elencados, percebe-se um excelente resultado com aspecto natural. A substância tratou o aspecto de envelhecimento, ou seja, a perda de volume.

Em relação às complicações que podem ocorrer em função do procedimento estético facial por preenchimento de AH, faz-se oportuno discorrer acerca do tema central deste trabalho, chamando a atenção para os efeitos adversos que podem ocorrer no nariz após a técnica de rinomodelação.

2.3 Complicações decorrentes da rinomodelação com Ácido Hialurônico e tratamento

Apesar do conhecimento, da experiência e do cuidado com a técnica de rinomodelação com o AH que hoje em dia considera-se avançada, complicações podem acontecer. Conforme Vasconcelos et al (2020, p. 8), essa técnica é

[5] Figura 5 – Resultado do preenchimento com AH. Imagens da Merz Pharma GMbH & Co. Disponível em: http://www.minhapelesaudavel.com.br/preenchimento-facial. Acesso em: 29 set. 2021.

“considerada minimamente invasiva e com menores riscos, mas não é isenta de complicações”.

De acordo com os autores Frisina, et al (2021) apud Johnson, (2016, p. 108-114) as “complicações após a aplicação do AH não são comuns e variam de hematomas, edemas e reações granulomatosas tardias até uma necrose cutânea mais grave”, e podem acontecer a partir da reação da área manipulada com injeções inadequada, sensibilidade/alergia ao produto.

O estudo de caso realizado pelos autores Furtado et al (2020. p. 64, online), pela técnica de preenchimento injetável de AH no dorso nasal, espinha nasal e columela, conforme demonstrado na figura 6 - Evolução espontânea de necrose em ponta de nariz e columela nasal.

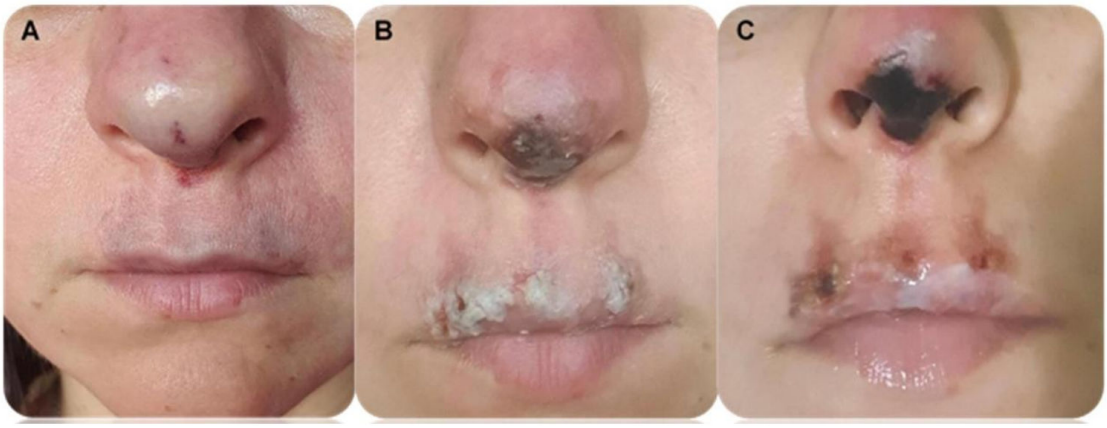

Figura 6 – Evolução espontânea de necrose em ponta de nariz e columela nasal[6]

Segundo os autores, a (Figura 6A) reflete 24h após o procedimento, onde percebe-se edema, coloração arroxeada e palidez na ponta do nariz. A (Figura 6B) já ocorridos 5 dias demonstram lesões crostas esbranquiçadas e na (figura 6C) reflete erupção cutânea e necrose intensa.

Conforme Furtado et al (2020. p.65 online), as complicações demonstradas na figura acima podem acontecer devido a “injeção intravascular inesperada do material preenchedor ou por compressão vascular externa”.

Furtado et al. (2020 p. 65), relatam que o tratamento das complicações para o caso em destaque transcorreu-se da seguinte maneira [...]

[6] Figura 6 – Evolução espontânea de necrose em ponta de nariz e columela nasal. Imagem extraída do Relato de Caso: Necrose em ponta nasal e lábio superior após rinomodelação com ácido hialurônico (FURTADO et al., 2020, p. 64).

> [...] paciente encaminhada para cirurgiã-dentista especializada. Passou por terapia medicamentosa com Cefalexina 500 mg de 6/6h por 7 dias, Citrato de Sildenafila 50 mg 12/12h por 7 dias, Pentoxifilina 400 mg 8/8h por 7 dias. Além de realização de debridamento químico com Dermacerium® creme e 2 sessões diárias de oxigenoterapia hiperbárica de emergência até melhorarem das lesões. A paciente evoluiu com melhora progressiva após treze sessões de oxigenoterapia hiperbárica e terapia medicamentosa conforme protocolo consenso (Figura 2A). No entanto, a lesão re-agudizou com o uso da máscara (Figura 2B) e foi tratada com Amoxicilina + Clavulanato de potássio 875 mg + 125 mg de 12/12h por 7 dias.

Nas pesquisas realizadas pelos autores acima, o pós-tratamento evoluiu conforme demonstrado na figura em destaque, onde na imagem (7A) apresenta resultado após terapia medicamentosa e Oxigenoterapia Hiperbárica; na (7B) agudização da lesão por uso de máscara; e na (7C) cicatrização completa (FURTADO et al., 2020 p. 65).

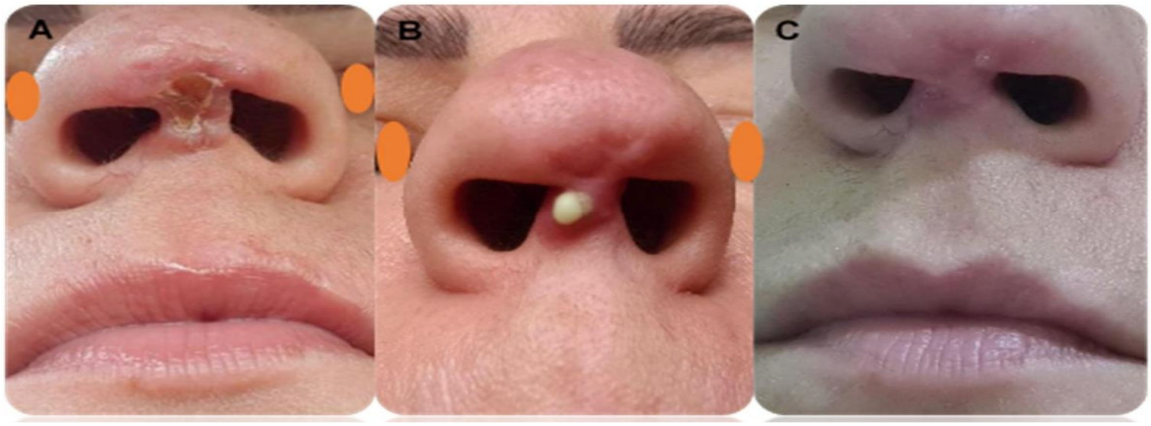

Figura 7 – Pós-tratamento: evolução da lesão[7]

Assim, ainda com base no relato dos autores supracitados, a cicatrização completa ocorreu após um mês de evolução terapêutica, mas, entretanto deixou cicatriz superficial irregular, (Figura 7C), sendo necessário o encaminhamento da paciente para o cirurgião-plástico (FURTADO et al., 2020 p. 65).

Daí, a relevância do conhecimento pleno da anatomia vascular do nariz, uma vez que, uma necrose como demonstrada na figura 6, é preocupante, e pode acarretar desfiguração do órgão, conforme ilustrado na figura 7 (FURTADO et al, 2020).

[7] Figura 7 – Pós-tratamento: evolução da lesão. Imagem extraída do Relato de Caso: Necrose em ponta nasal e lábio superior após rinomodelação com ácido hialurônico (FURTADO et al., 2020, p. 65).

Corroborando com Furtado et al (2020), Monteiro (2014) já chamava a atenção para o pós-procedimento com AH, em que reações adversas podem apresentar-se imediatamente, como sangramentos, eritema e edema local, e mais adiante “formação de nódulos, granulomas, inflamação crônica, reação alérgica, hipersensibilidade, infecção e até mesmo a necrose tecidual provocada pela injeção intra-arterial da substância” (MONTEIRO, 2014, p. 71).

De acordo com a literatura de Crocco (2012, p. 259), a “complicação mais grave que pode acontecer na região nasal é a necrose, devido o órgão apresentar menor distensibilidade permitindo assim uma quantidade limitada de volume subcutâneo”.

Dessa forma, o fato pode surgir de uma compressão ou lesão vascular. Além disso, Magri (2016), endossa Crocco (2020) quando descreve que o nariz é a “segunda área com maior risco de necrose e pode-se agravar por oclusão da artéria angular e também por apresentar circulação colateral deficiente para suprir a isquemia” (MAGRI, 2016, p. 573).

Para Bravo et al (2015, p. 42-47) a necrose resulta da inanidade vascular local, quando acontece obstrução arterial ou venosa, que provoca morte celular por hipóxia e, portanto, morte tecidual, ocasionado por compressão arterial externa e lesão vascular. (BRAVO, et al., 2015; VASCONCELOS, et al., 2020).

Cohen (2008) afirma que o nariz está mais propenso à necrose tecidual, assim como a glabela, devido às artérias do supratrocleares que percorrem um trajeto medial até as sobrancelhas. Isso posto, além do conhecimento e da habilidade, prima-se pela prevenção, crucial para evitar complicações vasculares advindas das injeções de AH.

Daher, et al (2020) enfatiza que a prevenção é tão importante quanto ao conhecimento que o profissional precisa ter acerca da anatomia vascular. Indo mais além, os autores sugerem que o paciente sinta-se à vontade para investigar a experiência do profissional com preenchimentos faciais injetáveis a base de AH realizados anteriormente.

Recentemente, as complicações com AH, tornaram-se tema de grande relevância apresentados na LIVE #014, por Patrícia Brandt Schefer (2021), transmitido através do YouTube ao vivo em 15 de junho deste ano. Na ocasião, a professora e especialista da área biomédica e estética, exemplificou as principais complicações com ácido hialurônico, assim distribuídas:

> Sangramento: Estancar com compressão local; Hematoma: tratar com arnica e gelo; Assimetria: aplicar mais em 15 dias; efeito tyndall (esverdeado): compressão local ou hialuronidase; Isquemia: recomenda-se retirar a agulha, massagear e colocar bolsas quentes no local, medicar com aspirina, pomada postec e hialuronidase dependo do caso (SCHEFER, 2021, s. p., online).

Além disso, Schefer (2021) chama a atenção para o cuidado no manejo da agulha e da microcânula. Do ponto de vista da autora, agulha hipodérmica tradicional exige mais atenção, pois, devido à ponta cortante pode traumatizar o vaso provocando isquemia.

Em contrapartida, a microcânula é parecida com a agulha, mas apresenta ponta romba e abertura lateral perto da ponta, de modo que, desviando-se da parede do vaso, prejudica menos a derme, conforme ilustra a figura 8 a seguir:

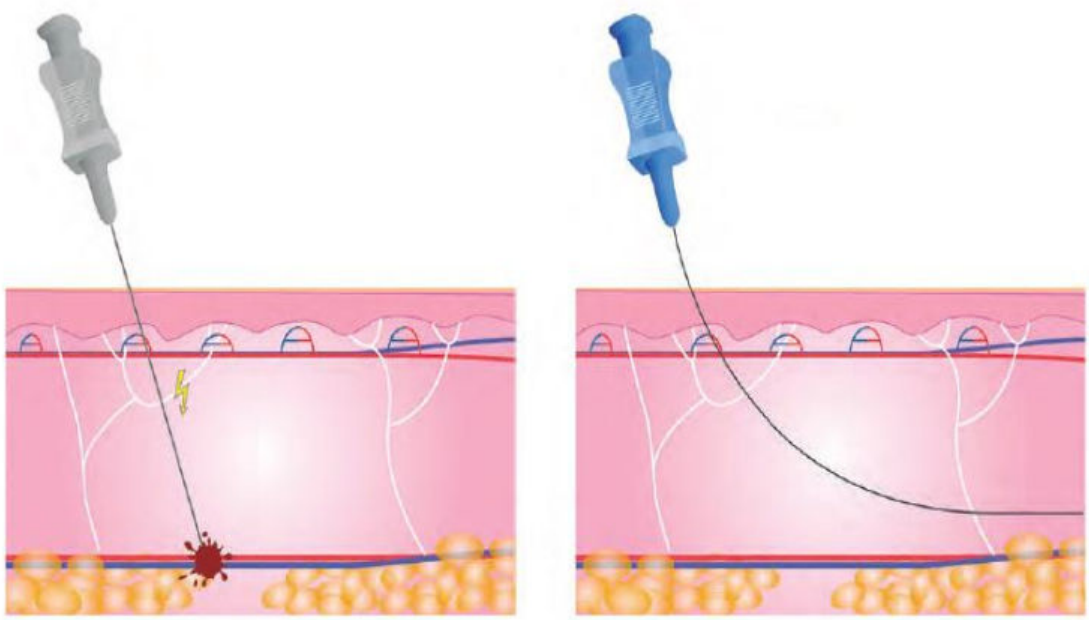

Figura 8 - Diferença entre agulha hipodérmica tradicional e microcânula[8]

Outra complicação apontada é o preenchimento do dorso nasal, que pode atingir as artérias facial, angular e oftálmica caso o AH escorra. Além disso, deve-se observar a dosagem do ácido. Recomenda-se 20ml a cada 60kg por ano. (SCHEFER, 2021).

[8] Figura 8 - Diferença entre agulha hipodérmica tradicional e microcânula. Schefer (2021) adaptado de Antônio et al. (2015).

Em alguns casos de complicações com AH, permite-se aplicar a hialuronidase como antídoto para neutralizá-lo. Mas, apesar de ser uma substância que oferece segurança, apresenta teor alergênico com potencial anafilático, portanto, deve ser aplicada no último caso e moderadamente, levando em consideração as características e necessidades de cada paciente (SCHEFER, 2021).

A hialuronidase advém da junção de três enzimas hialuronoglucosaminidase, hialuronoglicuronosidase e a hialuronatoliase, que facilita a difusão de líquidos injetáveis, extraída de testículos bovinos e ovinos (EMBRAFARMA, 2012). Estas enzimas despolimerizam temporariamente o AH e reduzem a viscosidade do meio intercelular. Torna os tecidos mais permeáveis à dispersão de outras substâncias e promove a reabsorção do excesso de fluídos, mobilizando edemas e suas infiltrações (FARMACAM, 2012).

Na medicina, a substância em destaque é utilizada como coadjuvante a outros princípios ativos no trato de processos inflamatórios localizados, entre outros fins. Ademais, a sua empregabilidade e versatilidade transcende o ramo estético, por isso, é bem aceita na área da saúde (MELO, 2020).

Dessarte, percebe-se a eficiência e as características da enzima acima mencionada no trato das complicações causadas por AH, isso porque, o ácido é moldável, e desta forma, aceita-se a reversão da substância. Mas, assim como o AH, a hialuronidase não está isenta de efeitos adversos, como exemplo, eritema leve, ardência, edema, que são reações comuns do medicamento (FARMACAM, 2012).

Para reverter o processo dos efeitos indesejáveis, a substância fragmenta as moléculas de AH forçando o organismo a reabsorver as ligações moleculares de forma natural (BUHREN, 2016).

Desta forma, a hialuronidase aumenta a permeabilidade do tecido, separando as moléculas que mantêm o AH ligado às células, conforme retratado na figura a seguir:

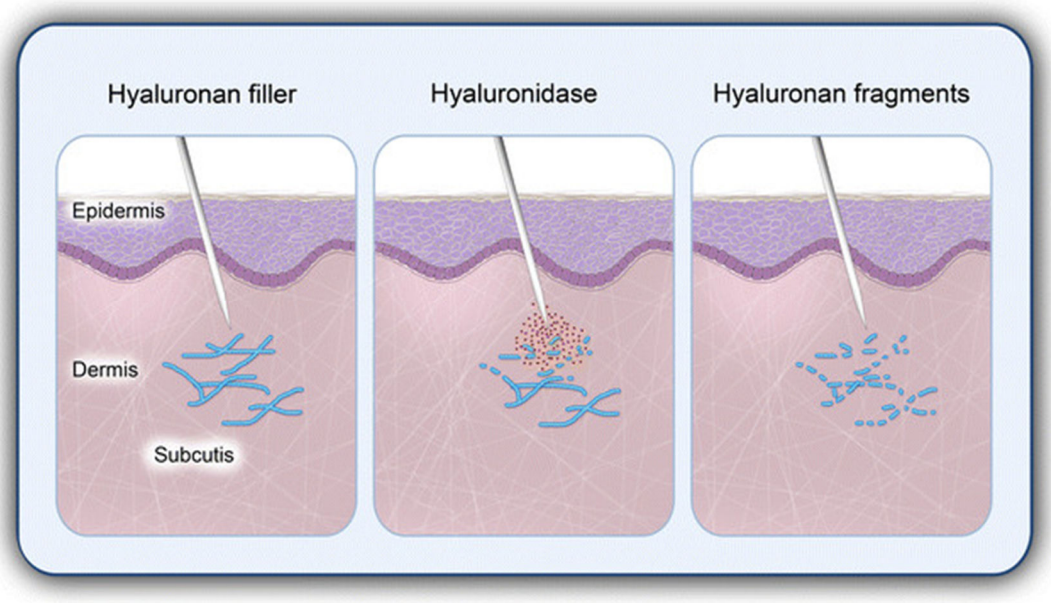

Figura 9 - Fragmentação do AH no organismo após aplicação da hialuronidase[9]

A hialuronidase degrada efetivamente os preenchimentos dérmicos à base de hialuronano. A injeção de hialuronidase resulta na rápida degradação da complexa rede de preenchimentos de hialuronano AH em fragmentos (BUHREN, 2016). Segundo o autor, a substância em debate causa efeito imediato com durabilidade aproximadamente de 24 a 48 horas.

[9] Figura 9 - Fragmentação do AH no organismo após aplicação da hialuronidase. (RESEARCH GATE, 2016).

3 DISCUSSÃO

A busca pela beleza e rejuvenescimento são uns dos principais fatores que tem motivado o indivíduo a realizar uma intervenção estética, principalmente, depois das técnicas inovadoras, que tem oferecido procedimentos menos invasivos (GONÇALVES, 2019). Aqui, chamando a atenção em especial para o tema central - a rinomodelação com injeções de ácido hialurônico.

Pesquisas têm demonstrado que atualmente a realização de procedimentos menos invasivos como a rinomodelação com AH estão no ápice (GONÇALVES, 2019). Porém, percebe-se que com o aumento da procura pelo procedimento, observa-se também um aumento das complicações decorrentes do uso da substância.

Segundo relatos de Schefer (2021), as complicações com AH podem advir de fatores adversos, como a falta de: conhecimento profundo da anatomia da face; inobservância da dosagem correta do ácido; assepsia; calibre inapropriado da agulha e cânula; experiência, etc. Portanto, aperfeiçoar a técnica, assim como reconhecer precocemente as complicações, ter cautela e segurança faz-se fundamental para dominar o manejo com AH (SCHEFER, 2021).

Além disso, o profissional precisa pensar o antes, o durante e o após procedimento, estando assim, preparado para atuar em casos de intercorrências com proficiência (GONÇALVES, 2019). Isso posto, estudar o histórico do paciente a partir de uma anamnese analisando desde a expectativa do paciente, até a escolha do produto a ser utilizado, podem diminuir os riscos dos eventos adversos (SCHEFER, 2021).

Ademais, saber quais procedimentos, substâncias e dosagens devem ser usados em casos de complicações, é tão importante quando o domínio e manejo da técnica de preenchimento injetável com AH. A hialuronidase, como já mencionada anteriormente, é uma das substâncias que tem sido utilizada com boa aceitação no trato das intercorrências.

Em relação à dosagem da substância, não localizou-se nos referenciais teóricos uma dose padrão, no entanto, Soparkar et al (2007) em um estudo de caso, alega ter aplicado 375UI de hialuronidase para eliminar um preenchimento de AH na face de um paciente, chegando à conclusão que é aceitável uma dosagem da

enzima de 150 a 200UI de hialuronidase para cada 1ml de ácido hialurônico a ser eliminado.

Complementando o relato dos autores acima, DeLorenzi (2017) salienta que muito mais importante que uma dosagem absoluta do produto é evitar a subdose, uma vez que a progressão da complicação pode levar a casos graves, com sequelas irreparáveis. Outrossim, os organismos podem não estar isentos das reações alérgicas à enzima. Desse modo, recomenda-se que os pacientes sejam observados por pelo menos 60 minutos após a aplicação de hialuronidase (DELORENZI, 2017).

Sem mais, DeLorenzi (2017) não aconselha a infiltração da enzima em áreas submetida à toxina botulínica nas últimas 48h. Para ele, é prudente observar constantemente sinais de melhora ou regressão na área necrosada.

Validando o acima exposto, além da aplicação de hialuronidase, prevenção e atenção no manejo com a técnica, Dover (2007) aponta como opção de tratamento a medicina hiperbárica, uma vez que vem sendo cada vez mais utilizada para tratamento de isquemias que evoluíram para necrose. Entretanto, é válido novas pesquisas, afim de novos conhecimentos e proficiência.

4 CONSIDERAÇÕES FINAIS

A aplicação de preenchedores de ácido hialurônico no nariz é um procedimento cada vez mais presente na prática médica, biomédica e atualmente por cirurgião-dentista, que, diga-se de passagem, conforme pesquisas, a procura da técnica em consultórios odontológicos está em alta.

Percebeu-se nos relatos, que o AH oferece bons resultados estéticos quando bem ministrados. As pesquisas demonstraram, que a procura pela técnica de preenchimento nasal com AH injetável está sendo bem aceita pelos profissionais e pacientes, principalmente pelo ao fato de ser um procedimento considerado seguro, com baixo índice de risco, uma alternativa à cirurgia plástica e a rápida recuperação.

Faz-se importante advertir, que o procedimento de preenchimento nasal com AH injetável, aqui nos relatos, considerado uma técnica básica normal, pode acarretar ao paciente eventos adversos, conforme demonstrado na figura **5** – Evolução espontânea de necrose em ponta de nariz e columela nasal.

Ademais, os eventos adversos podem ser agrupados e relacionados ao procedimento, como hematomas, eritema, edema, ardência e principalmente necrose, que de acordo com as literaturas é considerada uma das mais agravantes complicações, quando trata-se do preenchimento nasal.

Além disso, eventuais técnicas inadequadas, como, escolha da agulha ou cânula, técnica de injeção e estrutura alvo da pele, também são fatores que devem e precisam ser manejado com cautela (OLIVEIRA, 2019).

Diante das complicações, chamando a atenção em especial para necrose nasal, os profissionais da saúde têm recorrido à injeção de hialuronidase como uma das medidas na reversão do AH. Porém, vale ressaltar, que essa substância também pode levar a efeitos adversos. É necessário ter conhecimento, cautela e cuidado no manejo.

Além disso, saber o histórico da saúde do paciente é primordial, isso pode aumentar a segurança para aplicação da técnica, assim, garantindo o sucesso da intervenção. Destarte, para qualquer procedimento, mesmo os considerados minimamente invasivos, é ideal que o paciente passe por uma anamnese, pois, desta forma, diminui-se as possibilidades de risco.

Diante do exposto, faz-se importante enfatizar a necessidade de novos estudos sobre esta abordagem com melhor descrição metodológica para a comparação com resultados já publicados. Buscar novos conhecimentos promoverá melhores resultados, segurança e inovação da técnica preenchimento nasal com AH.

Outrossim, em relação a hialuronidase como antídoto para reversão do AH, somente deve ser aplicado em último caso e com indicação médica. Alerta-se para obtenção de mais conhecimento para definir um protocolo para tratar os efeitos adversos que porventura venham acontecer.

REFERÊNCIAS

ANDRADE. M. S. O. Anatomia Funcional e Cirúrgica do Nariz. Revista Brasileira de Otorrinolaringologia. 2973 - Vol. 40 / Edição 2 / Maio - Dezembro de 1974. Páginas: 382 a 389. Disponível em: <http://oldfiles.bjorl.org/conteudo/acervo/print_acervo.asp?id=2973>. Acesso em: 20 set. 2021

ANTÔNIO, C. et al. Microcânulas em dermatologia: especificações. 2015. Disponível em: <http://dx.doi.org/10.5935/scd1984-8773.201573613>. Acesso em: 15 set. 2021.

ANTUNES, P. Rinomodelação: Corrige as imperfeições do nariz sem cirurgia. Disponível em: <https://drapolyanaantunes.com.br/blog/rinomodelacao- corrige-as-imperfeicoes-do-nariz-sem-cirurgia>. Acesso em: 19 set. 2021.

BRAVO B.S.F, et al. Delayed-type necrois after soft-tissue augmentation with hyaluronic acid. The Journal of Clinical and Aesthetic Dermatology, 2015; 8(12): 42-47.

CARDOSO, M. Ácido hialurônico. Disponível em: <https://www.infoescola.com/bioquimica/acido-hialuronico/>. Acesso em 08 set. 2021.

CARDOSO, M. G.; MONYTHERLLYS, R. T. Preenchimento labial com o uso do ácido hialurônico. Disponível em: <https://semanaacademica.org.br/system/files/artigos/rafaela_tuany_pdf.pdf. Acesso em: set.2021.

CARRUTHERS, J; COHEN, S; JOSEPH, H; NARINS, R; RUBIN; M. The science and art of dermal fillers for soft-tissue augmentation. Journal of Drugs in Dermatology, Canada v. 8, n.4, p. 335-350, apr.2009. Disponível em: <https://pubmed.ncbi.nlm.nih.gov >. Acesso em: 31 ago. 2021.

COHEN, J.L. Understanding, avoiding, and managing dermal filler complications. Dermatol Surg. 2008;34(Suppl 1):S92-9. Disponível em: < https://pubmed.ncbi.nlm.nih.gov>. Acesso em: 22 set. 2021.

CROCCO, E. I.; ALVES, R. O.; ALESSI, C. Eventos adversos do ácido hialurônico injetável. Surgical e Cosmetic Dermatology, São Paulo, v. 4, n. 3, p. 259-263, 2012

CROCCO, E.I. et al. Eventos adversos do ácido hialurônico injetável. Disponível: < http://www.surgicalcosmetic.org.br › 4_n3_p. 221>. Acesso em: 02 set. 2021.

DEFFERRARI, R. Curiosidades sobre preenchedores à base de ácido hialurônico. Disponível em: <http://www.minhapelesaudavel.com.br/preenchimento-facial>. Acesso em 29 set.2021.

DAHER JC, et al. Complicações vasculares dos preenchimentos faciais com ácido hialurônico: confecção de protocolo de prevenção e tratamento. Revista Brasileira de

Cirurgia Plástica, 2020; 35(1): 2-7. Disponível em: <https://acervomais.com.br >. Acesso em: 03 set. 2021.

DAHER, L. M. Rinomodelação: Preenchimento nasal com ácido hialurônico. Disponível em: <https://repositorio.uniceub.br/jspui/bitstream/prefix/13053/1/21489864.pdf>. Acesso em: 27 ago. 2021.

DELORENZI, C. New high dose pulsed hyaluronidase protocol for HA filler vascular adverse events. Aesthet Surg J. 2017;37(7):814-25. DOI: Disponível em: <https://doi.org/10.1093/asj/sjw251>. Acesso em: 30 set. 2021.

DOVER, A.M. J.S. Management of complications and sequelae with temporary injectable fillers. Plast Reconstr Surg. 2007;120(6 Suppl 1):98S-105S.

EMBRAFARMA. Características da Hialuronidase. (PDF). Disponível em: <https://www.yumpu.com/pt/document/view/48060838/hialuronidase-embrafarma>. Acesso em:11 set. 2021.

FARIA, T. R.; JÚNIOR, J. B. Possíveis intercorrências do preenchimento facial com ácido hialurônico. Revista Conexão Ciência I Vol. 15 I Nº 3 I 2020. Disponível em: < https://periodicos.uniformg.edu.br >. Acesso em 05 set 2021.

FARMACAM. Hialuronidase - Introdução (PDF). Disponível em: < https://farmacam.com.br>. Acesso em 01 set.2021

FRISINA, A. C. et al. Rinomodelação com ácido hialurônico: técnica, riscos e benefícios. Rev. bras. cir. plást ; 36(1): 108-114, jan.-mar. 2021. Disponível em: <https://lilacs.bvsalud.org/>. Acesso em: 21 set. 2021.

FURTADO, G. R. D. et al. Necrose de ponta nasal e lábio superior após remodelação nasal com ácido hialurônico - relato de caso. Disponível em: <https://www.mendeley.com>. Acesso em 03 set. 2021.

GONTIJO, F. Preenchimento dérmico: quantas seringas são necessárias para um bom resultado? Disponível em: <https://conviteasaude.com.br/preenchimento-dermico-quantas-seringas/>. Acesso em: 05 set.2021.

GUTMANN, I. E.; DUTRA, R.T. Reações adversas associadas ao uso de preenchedores faciais com ácido hialurônico. Revista Eletrônica Biociências, Biotecnologia e Saúde, 2018; 11(20): 7-17. Disponível em: < https://interin.utp.br>. Acesso em: 18 ago. 2021.

ISAPS, Sociedade Internacional de Cirurgia Plástica Estética. Mais recente estudo internacional demonstra crescimento mundial em cirurgia estética. Disponível em: <www.isaps.org>. Acesso em: 29 ago. 2021.

Johnson ON, Kontis TC. Nonsurgical rhinoplasty. Facial Plast Surg. 2016;32(5):500-6. DOI: Disponível em: https://doi.org/10.1055/s-0036-1586209. Acesso em: 29 ago. 2021.

KONTIS, T.C, RIVKIN A. The history of injectable facial fillers. Plast Surg. 2009 May; 25(2):67-72. doi: 10.1055/s-0029-1220645. Disponível em: <https://pubmed.ncbi.nlm.nih.gov >. Acesso em: 31 ago. 2021.

KURKJIAN T.J; AHMAD J; ROHRICH R.J. Soft-tissue fillers in rhinoplasty. Plast Reconstr Surg. 2014 Feb;133(2):121e-6e. Disponível em: <https://pubmed.ncbi.nlm.nih.gov >. Acesso em: 31 ago. 2021.

LARSEN, N; POLLACK, C.T. et al. Hylan gel biomaterial: dermal and immunologic compatibility. J Biomed Mater Res 1993;27:1129-34. Disponível em: <https://pubmed.ncbi.nlm.nih.gov>. Acesso em: 27 set. 2021.

LEMOS, C. Descubra toda verdade sobre o ácido hialurônico. 2017. Disponível em: https://www.claudiolemos.com/duvidas/acido-hialuronico/. Acesso em 03 set. 2021.

LIMA, D. Indicações da Rinomodelagem: Plástica de nariz sem Cirurgia Disponível em: <https://www.fisioderme.com.br/rinomodelacao-nariz-empinado-e-mais-estreito-sem-cirurgia/>. Acesso em: 12 set. 2021.

LINTZ, J. E. Análise comparativa das rinoplastias aberta e fechada no tratamento da ponta nasal. Rev. Bras. Cir. Plást. v. 34, n. 3, São Paulo, 2009.

MAGRI, Y. O.; MAIO, M. Remodelamento do terço médio da face com preenchedores. Revista Brasileira de Cirurgia Plástica, v. 31, n. 4, p. 573- 577, 2016.

MALEWAR, A.. Study reveals the amazing evolution of the human face. Journal April 22, 2019. doi: 10.1038/s41559-019-0865-7. Disponível em: <https://www.techexplorist.com/study-reveals-amazing-evolution-of-the-human-face/22493/>. Acesso em: 09 set. 2021.

MELO. D. O papel da Hialuronidase na Harmonização Orofacial. 2020. Disponível em: <https://www.institutodiogomelo.com.br/post/o-papel-da-hialuronidase-na-harmonizacao-orofacial>. Acesso em: 03 set 2021.

MONTEIRO E.O. Complicações imediatas com preenchimento cutâneo. Revista Brasileira de Medicina, 2014; 71: n. esp. g3

MONTEIRO, E. O.; PARADA, M. O. Preenchimentos faciais – parte um. Rbm, v. 67, p. 06 – 14, 2010.

MOORE, K. L.; DALLEY, A. F. AGUR, A. M. R. Anatomia orientada para a clínica. Tradução Claudia Lúcia Caetano de Araújo. 8. ed. Rio de Janeiro: Guanabara Koogan, 2019. : il. Tradução de: Clinically oriented anatomy – ISBN 978-85-277-3459-2

MORAES, B. R.de; BONAMI, J. A.; ROMUALDO, L. Ácido Hialurônico dentro da área de estética e cosmética. Amparo, São Paulo (UNIFIA). Revista Saúde em Foco – Edição nº 9 – Ano: 2017. p. 552. Disponível em: <https://portal.unisepe.com.br/unifia/wp_> Acesso em: 29 set. 2021.

OLIVEIRA, R.C.G. Experiência clínica com complicações a preenchedores de ácido hialurônico. Revista Face – Práticas Orofaciais Integradas, São Paulo, 2011; 64 (7):892-6. Disponível em: https://facemagazine.com.br/complicacoes-com-acido-hialuronico/. Acesso em: 20 set. 2021

PEPINO, L. Rinomodelação. 2021. Disponível em: https://www.lucianapepino.com.br/procedimentos-esteticos/rinomodelacao/. Acesso em: 23 ago. 2021.

PEPINO, L. Tudo que você precisa saber sobre o Ácido Hialurônico. 2017. Disponível em: < https://www.lucianapepino.com.br>. Acesso em 23 ago. 2021.

PORTO Editora – nariz no Dicionário Infopédia de Termos Médicos [em linha]. Porto: Porto Editora. [consult. 2021-10-01 12:39:13]. Disponível em <https://www.infopedia.pt/dicionarios/termos-medicos/nariz>. Acesso em 29 set. 2021.

RIVKIN A, SOLIEMANZADEH P. Nonsurgical injection rhinoplasty with calcium hydroxyapatite in a carrier gel Radiesse: A 4-year retrospective clinical review. Cosmet Dermatology. 2009;22:619-624. Disponível em: <https://www.mdedge.com>. Acesso em: 24 agos. 2021.

RODRIGUES, C. A. Técnicas da rinomodelação: cânulas ou agulhas? Sete Lagoas. 2018. Disponível em: <https://faculdadefacsete.edu.br/monografia/files/original/d81cd601802490952ad34b0289af66a5.pdf>. Acesso em: 26 ago. 2021

ROHRICH RJ, et al. Abordagem prática e segurança de preenchimentos do ácido hialurônico. PRS Global Open, 2019.

ROHRICH, R. J; AHMAD, J.; ONEAL, R. M. Dallas Rinoplastia: Cirurgia do nariz pelos mestres. 3.ed. Rio de Janeiro: Revinter, 2017.

SANAR. Resumo de Anatomia do Nariz: funções, esqueleto, cavidades e mais! Disponível em: <https://www.sanarmed.com/resumo-de-anatomia-do-nariz-funcoes-esqueleto-cavidades-e-mais>. Acesso em: 20 ago. 2021.

SATTLER, G., & GOUT, U. (2017). Guia ilustrado para preenchimentos injetáveis: bases, indicações, tratamentos. São Paulo: quintessence.

SCHEFER, P.B. LIVE #014 - As 10 principais complicações com ácido hialurônico. Youtube, 15 de jun. de 2021. Disponível em: <https://www.youtube.com/watch?v=KZaOEntYOU0>. Acesso em 10 set. 2021.

SOPARKAR, C.N.; PATRINELY, J.R.; SKIBELL, B.C.; TOWER, R.N. Hyaluronidase and restylane. Arch Facial Plast Surg. 2007;9(4):299-300.

STUPAK H, et al. Calcium hydroxylapatite gel (Radiesse) injection for the correction of postrhinoplasty contour deficiencies and asymmetries. Arch Facial Plast Surg.

2007 Mar/Apr; 9(2):130-136. Disponível em: < https://pubmed.ncbi.nlm.nih.gov/17372068/> acesso em: 12 set. 2021.

TARANTINO. M. O ácido da beleza. Revista Medicina & Bem-Estar. 2010 nº 2116. Disponível em: <https://istoe.com.br/76746_O+ACIDO+DA+BELEZA/>. Acesso em: 30 ago. 2021.

VASCONCELOS S, et al. O uso do ácido hialurônico no rejuvenescimento facial. Revista Brasileira Militar de Ciências, 2020; 6(14): 8-15.

VIRMOND, M. Anatomia básica do nariz. Prevenção de incapacidades e reabilitação em hanseníase., Instituto Lauro de Souza Lima, Bauru, 2003.Disponível em: <http://hansen.bvs.ilsl.br. Disponível em: 26 ago. 2021

WANG, F. et al. In vivo stimulation of de novo collagen production caused by cross-linked hyaluronic acid dermal filler injections in photo- damaged human skin. Arch Dermatol 2007;143:155-63. Disponível em: < https://pubmed.ncbi.nlm.nih.gov>. Acesso em: 27 set. 2021.

WARREN RJ; NELIGAN P. Cirurgia plástica: estética. 3ª ed. Amsterdam: Elsevier; 2015. v. 2.).