FACULDADE SETE LAGOAS

PÓS GRADUAÇÃO EM IMPLANTODONTIA

HELOÍSA FERNANDES MOREIRA

RECONSTRUÇÃO ÓSSEA VERTICAL COM AUXÍLIO DE PARAFUSO TENDA: UM RELATO DE CASO

MOSSORÓ – RN

2021

HELOÍSA FERNANDES MOREIRA

RECONSTRUÇÃO ÓSSEA VERTICAL COM AUXÍLIO DE PARAFUSO TENDA: UM RELATO DE CASO

Trabalho de conclusão de curso apresentado á Faculdade Sete Lagoas, como requisito para recebimento de especialista em Implantodontia.

Orientador: PhD Sergio Lago

MOSSORÓ – RN

2021

HELOÍSA FERNANDES MOREIRA

Trabalho de conclusão de curso intitulado: **RECONSTRUÇÃO ÓSSEA VERTICAL COM AUXÍLIO DE PARAFUSO TENDA: UM RELATO DE CASO** de autoria da aluna: **HELOÍSA FERNANDES MOREIRA**

Aprovado em ____/____/_____ pela banca constituída pelos seguintes professores

Banca examinadora:

_____

1

_____

2

_____

3

Dedico a todos os meus pacientes que depositaram confiança em mim e me fizeram ter sede de conhecimento.

AGRADECIMENTOS

“A todos os que sofrem e estão sós, dai sempre um sorriso de alegria. Não lhes proporcione apenas os vossos cuidados, mas também o vosso coração “

(Madre Teresa)

RESUMO

Um dos maiores desafios da reabilitação oral com implantes dentários é a deficiência de tecido ósseo, cristas alveolares e atrofias severas. O tratamento de eleição é o enxerto ósseo e posterior reabilitação. O parafuso tenda é um dos métodos disponíveis para se realizar aumento ósseo vertical e horizontal preservando os tecidos moles e disponibilizando osso suficiente para colocação do implante dentário, devolvendo a paciente função e autoestima. Com isto, esse relato de caso demonstra a reconstrução óssea vertical e horizontal de uma pequena área que se encontrava com um dente suportado apenas por gengiva e aparelho ortodôntico, na região do elemento 31, com auxílio do parafuso tenda, membrana e PRF, ocasionando um aumento ósseo de 7mm vertical. Com isso, seguindo os princípios básicos das regenerações ósseas guiadas, a estabilidade do complexo tecido mole (retalho), juntamente com enxerto ósseo particulado e membrana reabsorvível é fundamental, e pode predizer o sucesso do procedimento.

Palavras chave: parafuso tenda, regeneração óssea guiada, enxerto ósseo

ABSTRACT

One of the biggest challenges of oral rehabilitation with dental implants is the deficiency of bone tissue, alveolar ridges and severe atrophy. The treatment of choice is bone graft and subsequent rehabilitation. The tent screw is one of the methods available to perform vertical and horizontal bone augmentation, preserving soft tissues and providing enough bone for placement of the dental implant, restoring the patient's function and self-esteem. With this, this case report demonstrates the vertical and horizontal bone reconstruction of a small area that was with a tooth supported only by gingiva and orthodontic appliance, in the region of the element 31, with the aid of the tent screw, membrane and PRF, causing a vertical bone increase of 7mm. Thus, following the basic principles of guided bone regeneration, the stability of the soft tissue complex (flap), together with particulate bone graft and resorbable membrane is fundamental, and can predict the success of the procedure.

Keywords: screw screw, guided bone regeneration, bone graft.

SUMÁRIO

1 INTRODUÇÃO **10**
2 OBJETIVO **11**
3 RELATO DE CASO **11**
3.1 Exame diagnóstico e clínico **11**
3.2 Planejamento **12**
3.3 Tratamento e acompanhamento clínico **12**
4 DISCUSSÃO **18**
5 CONSIDERAÇÕES FINAIS **19**
REFERÊNCIAS **20**
ANEXO A **21**

1 INTRODUÇÃO

Existe uma condição mínima ideal para instalação de implantes no osso alveolar, sendo esses dados 1mm de largura e 10 mm de altura, não tendo essas medidas na área que haverá instalação do implante, se torna inviável ou reduzida, causando defeitos estético-funcionais na reabilitação protética. (CABEZAS et al., 2012).

A regeneração óssea guiada foi uma sequência lógica e natural dos princípios criados para a regeneração tecidual guiada. Estes princípios foram utilizados em pesquisas onde se tentava a regeneração óssea para melhorar as condições para instalação de implantes, solução de problemas estéticos e aumento de rebordos alveolares (DAHLIN et al.,1989; BUSER et al., 1995).

Descreveram uma técnica na qual foi aplicada uma nova abordagem cirúrgica utilizando implantes dentários osseointegráveis como "bastões de tenda" juntamente com enxerto ósseo autógeno particulado. Os autores afirmam que o controle e a manutenção do volume do tecido mole, cirurgicamente expandido, deve prevenir a reabsorção do enxerto a longo prazo. Essa técnica oferece funções previsíveis e reconstrução estética de grandes defeitos verticais, minimizando a reabsorção do aloenxerto particulado mineralizado. A manutenção desta matriz de tecido mole expandida é realizada usando os implantes, que também servirão para retenção protética e estabilidade uma vez osseointegrada. (MAX et al, 2002)

A técnica do parafuso tenda obteve sucesso mesmo diante de defeitos ósseos severos horizontais e verticais. Eles descreveram que o parafuso de titânio disposto na forma de tenda forneceram estabilidade para a regeneração óssea. Ao inserir parafusos de titânio no local da enxertia, a intenção foi preservar o espaço adequado sob a membrana para regeneração óssea e impedir seu colapso. Com essa técnica os autores obtiveram sucesso no resultado.
Assim, ambos os achados clínicos e radiográficos mostram excelente expansão do rebordo vertical e horizontal. (XIAO et al, 2016).

2 OBJETIVO

O objetivo de trabalho foi relatar por meio de um caso clínico as possibilidades de reconstrução óssea vertical e horizontal através da inserção do parafuso tenda, osso xenógeno, membrana reabsorvível e PRF.

3 RELATO DE CASO

3.1 Exame diagnóstico e clínico

Paciente J.K.K, 35 anos, compareceu ao Instituto Oral Clínica, Mossoró/RN (IOC), com queixa estética e funcional de mobilidade grau 3 e perca óssea severa na região do elemento 32 e mantendo-a em contenção com o aparelho dentário. (FIGURA 1).

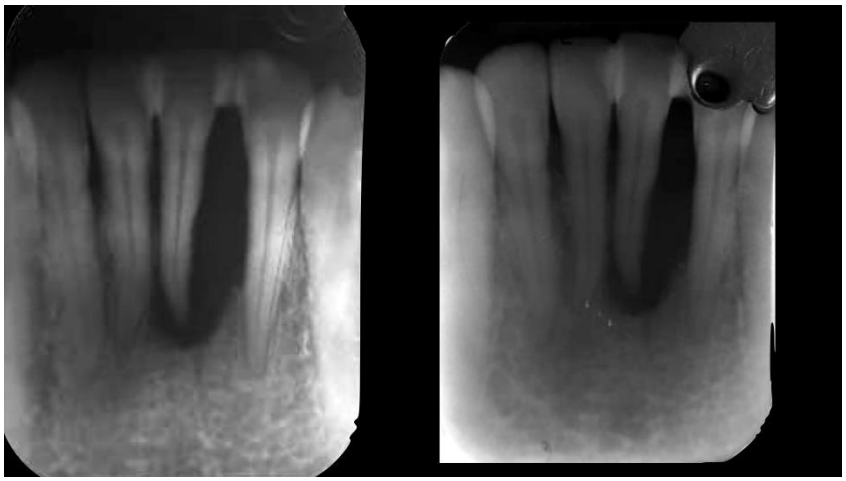

Figura 1. Radiografia inicial

A paciente respondeu um questionário sobre a sua história médica e odontológica que continha um termo livre esclarecido. O qual autorizou a divulgação e apresentação deste trabalho. Seguindo todas as normas institucionais de divulgação.

Em avaliação clínica intraoral e por exames complementares de imagem radiográficos na região do elemento 31, mostraram uma perca severa de osso alveolar (nenhuma inserção óssea do dente), mobilidade grau 3 e presença de

cálculo subgengival nos elementos ao 31 e 33 em contato com a área comprometida.

3.2 Planejamento

Baseado no exame de imagem radiográfico (FIGURA 1), observou-se a impossibilidade de manutenção do dente 32. E em comum acordo com o paciente, optou-se pela exodontia do elemento dentário e regeneração óssea guiada horizontal e vertical da região com parafuso tenda DM (Bionnovation Biomedical, São Paulo), enxerto ósseo xenógeno Bonefill porous médio (Bionnovation Biomedical, São Paulo), membrana de pericárdio bovino colágena (Bionnovation Biomedical, São Paulo), fibrina rica em plaquetas injetável (i-PRF) e fibrina rica em plaquetas e leucócitos (L-PF). Com 8 meses, período de osseintegração, remoção do parafuso tenda DM e colocação do implante dentário.

3.3 Tratamento e acompanhamento clínico

Antes de iniciar o primeiro procedimento cirúrgico, o paciente foi preparado sendo submetido a bochecho intraoral com digluconao de clorexidina 0,12% e limpeza extraoral com digluconado de clorexidina 2% e recoberto pelo campo cirúrgico. Realizada a anestesia com Articaína 4% pela técnica de bloqueio unilateral do nervo mentoniano e infiltrativo local. Foi realizada a exodontia do elemento 32 com o fórceps 151 e logo após com uma uma lâmina de bisturi 15c, feito a incisão intrasulcular dos elementos 33 a 43 (FIGURA 2), preservando as papilas. Logo após, foi feito o descolamento com a curta de molt para desinserir os tecidos ao redor do enxerto e manter a passividade do retalho quando reposicionado.



Figura 2. Incisão intrasulcular do elemento 33 a 43

Após o descolamento do retalho e a desinserção em fundo de vestíbulo, foi feita a medição da área enxertada com uma sonda milimetrada Carolina do norte (FIGURA 3 E 4), medindo-se 10 mm de defeito ósseo vertical e 5 mm de defeito ósseo horizontal. Foi feito a curetagem no local e irrigado com soro.

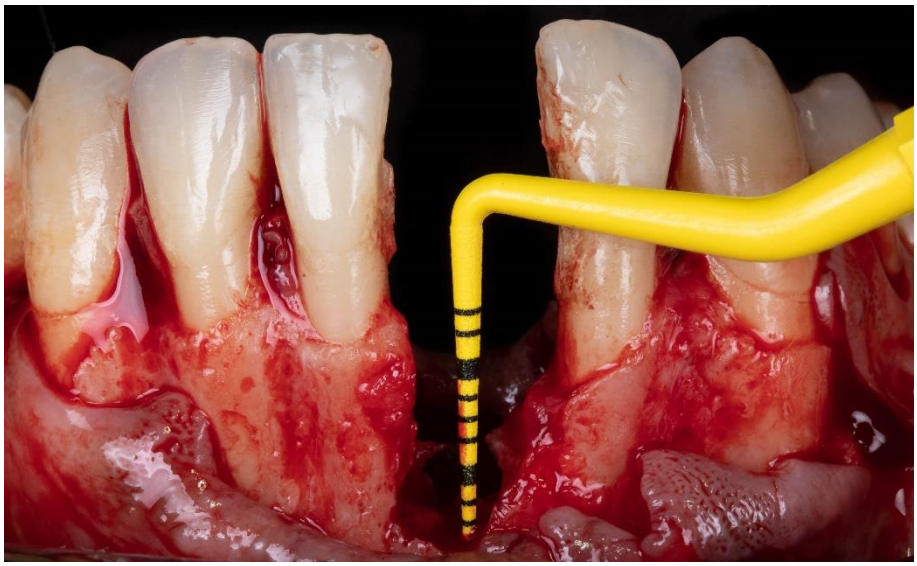

Figura 3. Medição do defeito ósseo com a sonda mimiletrada Carolina do Norte



Figura 4. Medição do defeito ósseo com a sonda milimetrada Carolina do Norte

Instalação do Parafuso Tenda DM (Bionnovation Biomedical, São Paulo) (FIGURA 5 e 6), um parafuso âncora, auto perfurantes e rosqueantes, são totalmente polidos, possuem um diâmetro largo o suficiente para estabilizar de forma eficiente barreiras absorvíveis ou não absorvíveis para reconstruções ósseas verticais ou horizontais. Após atingir a estabilidade primária, foi feita a coleta de sangue da paciente para preparação do fibrina rica em plaquetas injetável (i-PRF) e fibrina rica em plaquetas e leucócitos (L-PRF).



Figura 5. Parafuso Tenda DM (Bionnovation Biomedical, São Paulo)

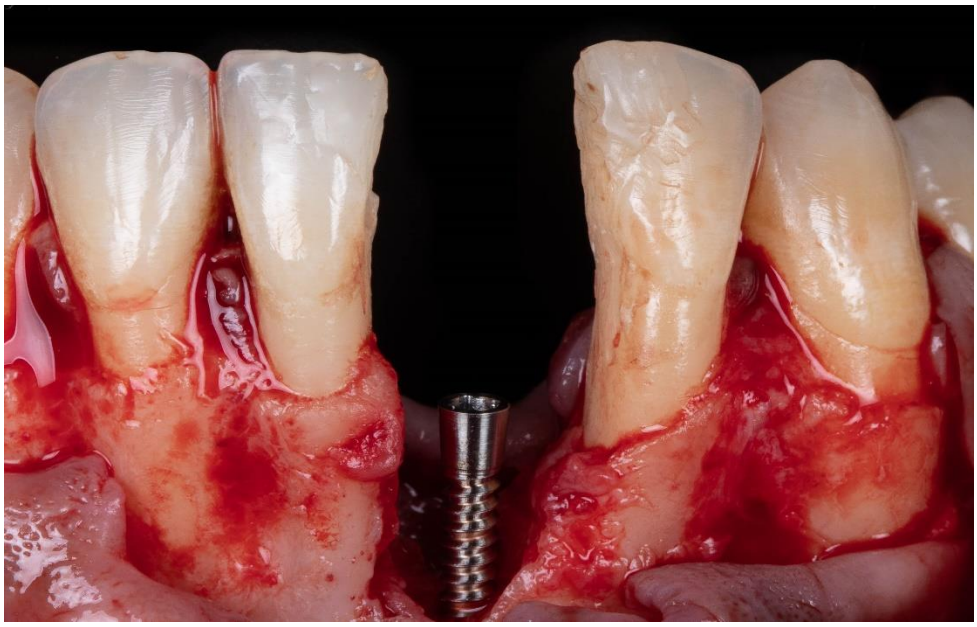

Figura 6. Parafuso tenda DM (Bionnovation Biomedical. São Paulo) instalado na área de enxertia.

A fibrina rica em plaquetas injetável (i-PRF) foi misturada ao enxerto ósseo xenógeno Bonefill porous médio (Bionnovation Biomedical, São Paulo) e colocada no local de enxertia, preenchendo totalmente o local acometido pela perda óssea severa (FIGURA 7 e 8). Logo após foi colocado a fibrina rica em plaquetas e leucócitos (L-PRF) por cima do enxerto ósseo particulado e a membrana de pericárdio bovino colágena (bionnovation biomedical, São Paulo) (FIGURA 9).



Figura 7. Enxerto ósseo Bonefill porous médio (Bionnovation Biomedical, São Paulo) juntamente com i-PRF

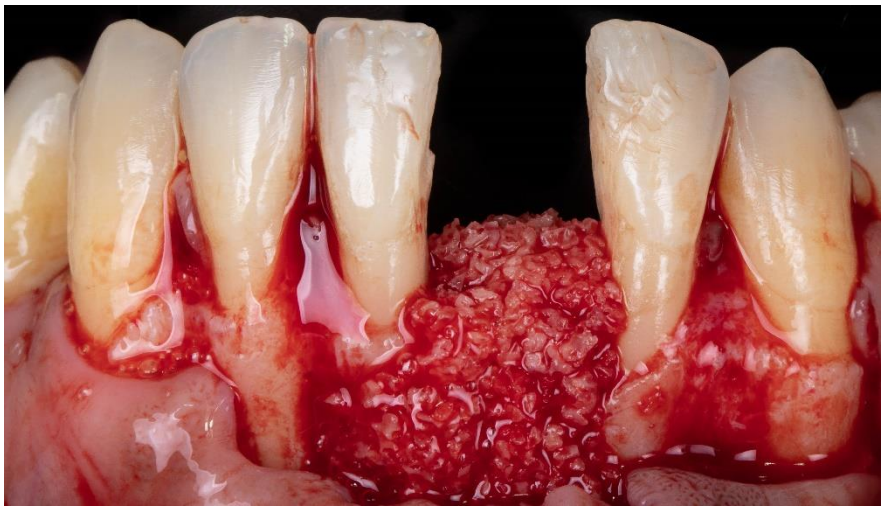

Figura 8. Enxerto ósseo Bonefill porous médio (Bionnovation Biomedical, São Paulo) juntamente com i-PRF no local de enxertia



Figura 9. L- PRF no local de enxertia

Depois de todos os materiais acima citados serem colocados, foi suturado o local cirúrgico por primeira intenção com fio nylon 5.0 (FIGURA 10).



Figura 10. Sutura

A sutura foi removida após 20 dias da cirurgia e nesse ato houve a colocação da prótese adesiva provisória (FIGURA 11). A reabertura ocorreu 8 meses após o enxerto para remoção do parafuso tenda DM e a colocação do implante na região.



Figura 11. Remoção de sutura colocação do provisório 20 dias após a cirurgia

4 DISCUSSÃO

Através de exodontias ou traumatismos, o volume da crista óssea alveolar vai diminuindo através da reabsorção óssea do osso alveolar. Os defeitos severos ocorrem de forma vertical e horizontal, denominando-se tridimensional, onde apresentam grande desafio para o cirurgião. Geralmente os defeitos verticais e horizontais são concomitantes, e para se obter um resultado estético e funcional, precisa-se reconstruir toda essa área reabsorvida (LE; ROHRER EPRASAD, 2010).

Existem técnicas que podem ajudar a reconstruir o osso perdido pela reabsorção, que são: procedimentos de ROG, expansão da crista, enxertos tipo inlay e enxertos tipo onlay (ESPOSITO, ET AL, 2018). Porém, pode-se ter deiscências ou perda de profundidade do sulco do vestíbulo, acarretando defeito estético ou funcional por não conseguir obter o fechamento do retalho. (MAZZONETO et al., 2005).

Porém, em 2016, alguns descreveram uma abordagem cirúrgica simples para situações onde há defeitos ósseos verticais e horizontais, que é a inserção de parafusos de titânio na forma de “tenda” para fornecer um espaço estável para a regeneração óssea, preservando o espaço para a membrana e impedindo o colapso do enxerto. O resultado foi totalmente satisfatório. (XIAO et al, 2016).

Na literatura encontramos diversas formas de reconstrução óssea. Para defeitos menores que 7mm indicamos o enxerto ósseo livre. Porém, para um defeito maior que 7mm, a indicação é o enxerto vascularizado. (FRANÇA et al, 2016).

Os enxertos xenógenos surgiram como uma alternativa na reconstrução de pequenos defeitos, pois apresentam lenta reabsorção e capacidade osteocondutora. Um dos mais descritos na literatura é osso desproteinizado bovino (Deproteinized bovine bone - DBB), comercialmente conhecido como Bio-Oss, com propriedades osteocondutoras, boa incorporação no tecido ósseo e capacidade para permitir a integração de implantes dentários nas áreas em que é utilizado (FUKUTA et al., 1992).

Para um material de barreira funcionar ele precisa respeitar certos critérios essenciais: ser biocompatível, agir como uma barreira (para impedir que tipos de células indesejáveis entrem no espaço protegido), integrar com o tecido (evitando a encapsulação do material), criar e manter um espaço (não ser extremamente rígido

provocando perfurações no tecido que o recobre ou flexível demais podendo desadaptar-se) e ser provido de configurações fáceis de ajustar e colocar. (MUNIR E SIQUEIRA, 2010)

A função da membrana de barreira, sendo ela reabsorvível ou não é manter o enxerto ósseo fixo e regeneração mais rápida. Cada membrana é indicação para um tipo de tratamento, podendo restaurar reparar e regenerar os tecidos duros e moles para que possam cumprir suas funções mecânicas, estéticas, fonéticas e estrutural (RUIZ, 2018). Essas membranas têm como principal função estabilização do coágulo de sangue e criação de um espaço onde as células possam se proliferar (CLEMENTINI et al., 2012).

A área para correção dos parafusos está entre 5 a 7mm, fazendo-se o uso do enxerto particulado e a utilização do sangue do paciente juntamente com a membrana na área enxertada. No período de 4 a 5 meses, os parafusos de titânio serão removidos para instalação do implante. (BACH, et al 2010). Já Kreisner et al, afirmaram que é necessário aguardar 7 a 8 meses para instalação dos implantes, alegando adequada formação e maturação óssea. (KREISNER et al., 2016).

5 **CONSIDERAÇÕES FINAIS**

A técnica da tenda, utilizando-se o parafuso de titânio em forma de tenda, ofereceu resultados favoráveis e uma previsibilidade para reconstrução de defeitos tridimensionais. Essa técnica usa o parafuso como meio de suspensão para dar estabilidade ao enxerto particulado, e a membrana protege esse enxerto evitando a influência negativa dos tecidos sobre ele e estabilizando o coágulo de sangue para que as células possam se proliferar. Mantendo assim um arcabouço para a formação de um volume maior de formação óssea a nível vertical e horizontal.

REFERÊNCIAS

CABEZAS-MONJÓN J, Barona-Dorado C, Gómez-Moreno G, Fernández-Cáliz F, Martínez-González JM. Meta-analytic study of implants survival following sinus augmentation. Med Oral Patol Oral Cir Bucal. 2012;17(1):e135-9.

CLEMENTINI, M. et al. Success rate of dental implants inserted in horizontal and vertical guided bone regenerated areas: a systematic review. International journal of oral and maxillofacial surgery, v. 41, n. 7, p. 847-852, 2012.

ESPOSITO, Marco et al. Interventions for replacing missing teeth: bone augmentation techniques for dental implant treatment. Cochrane database of systematic reviews, n. 3, 2008.

FRANCA, Arthur José Barbosa de et al. Enxerto ósseo microvascularizado na reconstrução mandibular: relato de caso. Rev. cir. traumatol. buco-maxilofac., Camaragibe , v. 16, n. 1, mar. 2016.

FUKUTA, Keizo et al. Comparison of inorganic bovine bone mineral particles with porous hydroxyapatite granules and cranial bone dust in the reconstruction of full-thickness skull defect. The Journal of craniofa.

KREISNER, Paulo Eduardo et al. Enxertos em bloco nao autógeno – Estágio Atual e Aplicabilidade. Pro-Odonto/Implante e Perio, Ciclo 10, Volume 2, 2016

LE, Bach; ROHRER, Michael D.; PRASSAD, Hari S. Screw “tent-pole” grafting technique for reconstruction of large vertical alveolar ridge defects using human mineralized allograft for implant site preparation. Journal of Oral and Maxillofacial Surgery, v. 68, n. 2, p. 428- 435, 2010.

MARX R, SHELLENBERGER T, WIMSATT J. Mandíbula severamente reabsorvida: Reconstrução previsível com Expansão de atrix de tecido mole (Pólo de barraca) Enxertos. J Oral MaxillofacSurg. 60: 878-888, 2002

MAZZONETTO, Renato; NETTO, Henrique Duque; NASCIMENTO, Frederico Felipe. Enxertos ósseos em implantodontia. Nova Odessa: Napoleão, 2012.

MUNIR, S.; SIQUEIRA, J.T.T. Mudança de paradigma na regeneração óssea guiada. Essencial em Revista, v. 8, n. 38, p. 1-2, 2010.

RUIZ, Christopher Jeancarlo Mendoza. Membranas Reabsorvíveis vs Membranas não Reabsorvíveis na RTG e ROG: uma revisão bibliográfica. 2018.

XIAO, Ting et al. “Tent-pole” for reconstruction of large alveolar defects: a case report. Journal of Oral and Maxillofacial Surgery, v. 74, n. 1, p. 55-67, 2016

ANEXO A

ANEXO B – Termo de consentimento livre e esclarecido