CARINE CATTELAN RUFFO

REVISÃO DE LITERATURA: AGENESIA DE INCISIVOS LATERAIS SUPERIORES – TRATAMENTO BASEADO NO FECHAMENTO DE ESPAÇOS

PORTO ALEGRE - RS
2017

CARINE CATTELAN RUFFO

REVISÃO DE LITERATURA: AGENESIA DE INCISIVOS LATERAIS SUPERIORES – TRATAMENTO BASEADO NO FECHAMENTO DE ESPAÇOS

Monografia apresentada ao curso de Especialização da Faculdade FACSETE - Unidade/Porto Alegre-RS, como requisito para obtenção do título de especialista em Ortodontia.

Orientador: Dr. Márcio Gick

PORTO ALEGRE – RS

2017

Apresentação da Monografia em ____/____/____ ao curso de Especialização em Ortodontia.

Membros:

_____
Dr. Márcio Gick
Orientador

_____
NOME
Examinador

_____
NOME
Examinador

Aprovada com nota ____ e menção.

DEDICATÓRIA

A Deus pela essência da minha existência.

A meus pais e irmão a quem Deus confiou a minha educação, pelo incentivo e confiança em mim depositados.

A meu noivo; pela compreensão durante o tempo de realização deste trabalho.

AGRADECIMENTOS

No decorrer destes três anos de Especialização, muitas pessoas contribuíram bastante para que pudesse concluir o curso, bem como a realização deste trabalho.

Agradeço ao Dr. Márcio Gick, Orientador desta Monografia, por toda orientação e diretriz na conclusão deste trabalho.

Agradeço aos Doutores, mestres e professores que tornaram possível a realização deste curso. Agradecer pela disposição e por estarem sempre dispostos a nos passarem seus conhecimentos, na sala de aula, nas aulas práticas e na clínica.

A todos os funcionários da Associação Gaúcha de Ortodontia – Unidade de Porto Alegre, sempre prontos a nos auxiliarem em tudo que foi possível.

RESUMO

A ausência dos incisivos laterais superiores, conhecida como Agenesia Dentária, pode gerar problemas de oclusão e influencia na estética do paciente. A hereditariedade é vista como a principal etiologia desta anomalia, porém a literatura não define com clareza a real causa da agenesia. Os dentes mais frequentemente ausentes são os incisivos laterais superiores, excluindo os terceiros molares. O tratamento é um grande desafio para o ortodontista com relação ao planejamento e a mecânica escolhida, pois considera-se as possibilidades do fechamento do espaço, ou uma combinação entre a recuperação do espaço e a intervenção protética. Este trabalho apresenta uma revisão de literatura, baseada na mecânica de fechamento de espaços.

Palavras chave: agenesia; incisivo lateral; fechamento; espaços.

ABSTRACT

The absence of upper lateral incisors, known as dental agenesis, may cause occlusion problems and influences the aesthetics of the patient. Heredity is seen as the main cause of this anomaly, however the literature does not clearly define the real cause of agenesis. The most frequently missing teeth are the upper lateral incisors, excluding third molars. The treatment is a major challenge to the orthodontist regarding the planning and the chosen mechanics, considering the possibilities of closing the space, or a combination of the recovery of the space and the prosthetic intervention. This paper presents a literature review based on space closure mechanics.

Key words: agenesis; lateral incisors; closure; spaces.

SUMÁRIO

1 INTRODUÇÃO 0

2 PROPOSIÇÃO 0

3 REVISÃO DE LITERATURA 0

4 DISCUSSÃO 0

5 CONCLUSÃO 0

REFERÊNCIAS BIBLIOGRÁFICAS 0

1 INTRODUÇÃO

A estética tornou-se um dos pré-requisitos geral do ser humano. A ausência de elementos dentários pode se considerar um dos fatores mais preocupantes para pacientes e profissionais da área da Odontologia, pois envolve problemas funcionais, como oclusão e mastigação, além da estética.

Quando se inicia um tratamento ortodôntico, o Ortodontista tem como meta principal a obtenção de uma oclusão e função adequada, bem como, a melhora da estética. A ausência de dentes, também chamada de agenesia, pode acarretar danos à saúde oral do paciente, principalmente se existir envolvimento estético severo. No planejamento ortodôntico, estes fatores exercem grande influência, no que se refere à ausência congênita de dentes permanentes.

As agenesias mais encontradas são de 3os molares, pré-molares e incisivos laterais superiores, tendo em vista que há controvérsias na sua prevalência. Falando em agenesia dos incisivos laterais superiores, pode-se dizer que ocorre mais no gênero feminino.

A etiologia da agenesia dentária envolve diferentes fatores, como: pré disposição genética, radiações e síndromes.

O diagnóstico precoce de uma agenesia dentária, alerta o clínico para a possibilidade de desenvolvimento de outras anomalias associadas. A radiografia panorâmica exerce papel fundamental por registrar todo o complexo maxilo-mandibular em única tomada

Na ortodontia existem duas opções de tratamento para a agenesia, são elas: a abertura do espaço para posterior reabilitação protética ou o fechamento dos espaços pela movimentação mesial e reabilitação estética do canino, transformando-o em incisivo lateral.

Salienta-se que a escolha do tratamento vai depender de uma análise, tendo como fatores: a oclusão, idade do paciente, posicionamento, cor e anatomia dos caninos, comprimento do lábio superior, desejo do paciente, grau de apinhamento ou diastemas e o tipo de maloclusão encontrada; valendo-se que ambos os tratamentos apresentarão resultados estéticos satisfatórios.

Este trabalho tem por objetivo fazer uma revisão de literatura, a fim de estudar a agenesia dos incisivos laterais superiores no que se refere ao tratamento ortodôntico,

focando-se no fechamento de espaços – nas questões de oclusão e transformação de canino em incisivo lateral.

2 PROPOSIÇÃO

O objetivo deste trabalho é realizar uma revisão de literatura sobre a agenesia de incisivos laterais superiores, abordando o método de fechamento de espaço, oclusão, transformação do canino em incisivo lateral, bem como as vantagens e desvantagens, indicações e contra-indicações que este tratamento oferece.

3 REVISÃO DE LITERATURA

Stamatiou e Symons (1991), examinaram 112 pacientes, 42 do sexo masculino e 70 do sexo feminino, todos com agenesia uni ou bilateral de incisivos laterais superiores. A distribuição desta condição foi avaliada de acordo com o local, a simetria da anomalia e o número de dentes faltantes. Registros dentários, através de exames radiográficos, foram rastreados para detectar a anomalia. De um total de 5127 pacientes, 112 pacientes apresentaram agenesia de um ou mais dentes. Todos os pacientes incluídos eram caucasianos e não sofrerem de síndromes que expressam anomalias dentárias associadas. Dentre os resultados obtidos, a agenesia ocorreu com uma freqüência de 2,2% na amostra estudada, sendo que a incidência maior foi de agenesia bilateral, sendo dada no sexo feminino em sua maior totalidade. Os autores, por fim, concluíram que o sexo feminino é o mais afetado em se tratando de agenesia – não tendo uma relevância concreta de sua etiologia.

Rosa e Zachrisson (2001), em seu estudo, relatam que a vantagem mais evidente do fechamento do espaço estético é o resultado biológico alcançado, onde as papilas gengivais irão envolver, adequadamente, todos os dentes. Considerações importantes devem ser analisadas para optar pelo fechamento de espaço, como: o grau de apinhamento ou espaçamento, o tamanho e a forma dos dentes e o estado da oclusão. O sucesso para um tratamento com agenesia de incisivos laterais superiores, requer um paciente cooperativo e cuidadosa atenção aos detalhes, como: o tamanho dos dentes, variações de comprimento e largura das coroas – para que haja equilíbrio estético ao final do caso. Outro cuidado citado, é a diferença de cor entre caninos e incisivos; além da questão de torque entre esses dentes. Ainda, vale salientar a questão da oclusão desses pacientes, que deve ser devidamente ajustada para haver equilíbrio de contato. A chave para um bom planejamento, bem como, um tratamento promissor, se dá através dos modelos de estudo, pois identifica claramente o problema, desde os tamanhos dos dentes e a reformulação que será necessária. Contudo, os autores concluíram que, o problema no tratamento de casos com incisivos laterais superiores ausentes e quaisquer más oclusões coexistentes, não é apenas quando fechar ou abrir espaços, mas a forma de alcançar o melhor resultado estético e funcional. Além disso, a vantagem principal desta técnica é o resultado permanente, sendo importante, em virtude dos pacientes serem crianças e

adolescentes, pois se espaços são reabertos, o paciente precisa esperar até o término do crescimento facial para receber próteses finais, como o implante. Outro fator a considerar é que ele produz uma topografia gengival normal por cúspides mesiais realocadas, o que é especialmente importante em pacientes com linha alta do sorriso.

Almeida et al. (2002) realizaram um estudo de caso, onde o caso 1 tratava-se de uma paciente de 13 anos de idade, que relatou não estar satisfeita com sua estética facial e oclusão. No exame intrabucal apresentaram-se as seguintes características: relação molar normal, caninos superiores direito e esquerdo na posição dos incisivos laterais, canino decíduo do lado direito e desvio da linha média superior para o lado esquerdo, o que levou a suspeitar de agenesia de Incisivo lateral. No exame radiográfico confirmou-se a ausência bilateral dos incisivos laterais superiores. Foi transformado os caninos em incisivo lateral, proporcionando excelente oclusão e estética agradável. No caso 2, a paciente com 12 anos, queixou-se de espaçamento entre os dentes anteriores. Pelo exame radiográfico, constatou-se a agenesia bilateral dos incisivos laterais superiores. Como no caso anterior, optou-se pelo fechamento de espaço e transformação dos caninos em incisivos laterais. Desta forma, concluíram, baseados na literatura, que a melhor opção de tratamento é, sempre que possível, o fechamento dos espaços, podendo relacionar algumas vantagens desta modalidade de tratamento, como melhores condições periodontais, estéticas e funcionais.

Rosa e Zachrisson (2002), realizaram um estudo onde fora discutidos os prováveis problemas clínicos associados com o fechamento de espaço e as chaves para o sucesso deste. Tal tratamento pode incluir: reanatomização do canino reposicionado mesialmente para a forma e tamanho do incisivo lateral; clareamento dos caninos; cuidadosa correção do torque coronário dos caninos, para se assemelhar ao torque do incisivo lateral, juntamente com a incorporação dos torques ideais para os primeiros e segundos pré-molares superiores; extrusão e intrusão individualizada dos caninos e dos primeiros pré-molares, respectivamente, para obter o nível da gengiva; aumento da largura e comprimento dos primeiros pré-molares intruídos e movidos mesialmente, com as restaurações de resina composta ou com as facetas laminadas de porcelana; procedimentos cirúrgicos simples para aumento de coroa clínica. Com base no plano de tratamento, o fechamento de espaços tem suas vantagens e desvantagens, podendo ser ou não, indicado, dependendo da má-oclusão original. Segundo os autores, são

considerados importantes o grau de apinhamento ou de diastemas, o tamanho e a forma dos dentes, e o estado da oclusão. Favorece o fechamento de espaços: uma tendência para apinhamento superior, em um paciente com um perfil equilibrado e dentes anteriores com inclinação normal; caninos e pré-molares com tamanhos semelhantes; protrusão dentoalveolar; má-oclusão de Classe II; severo apinhamento inferior. A manutenção dos espaços é preferível em casos com: nenhuma má-oclusão e intercuspidação normal de dentes posteriores; diastemas generalizados no arco superior; má-oclusão de Classe III e perfil retrognático; uma grande diferença de tamanho entre os caninos e os primeiros pré-molares. Para que haja sucesso no tratamento de casos com agenesia dos incisivos laterais superiores, depende do comprometimento do paciente e de uma atenção cuidadosa aos seguintes detalhes: diferença de tamanho entre os caninos e os primeiros pré-molares, diferença de cor entre caninos e os incisivos, diferença de torque entre os caninos e os incisivos laterais, tipo de oclusão funcional ao término do tratamento, recidiva após a contenção, incluindo a reabertura de espaço a longo prazo. Salienta-se a diferença de tamanho em casos de agenesia – a obtenção de resultados esteticamente agradáveis torna-se mais difícil quando há um incisivo lateral conóide em um lado e agenesia do incisivo lateral do outro; a combinação entre o fechamento de espaço e a colocação de uma faceta laminada de porcelana no dente conóide, apresenta-se como a melhor solução nestes casos. Para se obter sucesso no tratamento clínico, vale citar alguns pontos a serem seguidos: montagem de diagnóstico em modelos de gesso (Set-Up), para identificar claramente os problemas de tamanho dentário e a quantidade necessária de alteração na coroa; um contorno natural da gengiva marginal caracteriza-se pela presença do mesmo nível gengival para o incisivo central e o primeiro pré-molar, em posição de canino e o canino reposicionado, apresentando um nível mais baixo; reanatomização dos caninos; clareamento dos caninos, devido serem mais amarelados que os incisivos; correta oclusão funcional. Através deste estudo, os autores concluíram que a principal problema no tratamento das má-oclusões com agenesia dos incisivos laterais superiores é como alcançar os melhores resultados estéticos e funcionais e não apenas decidir quando fechar ou abrir espaços. Além disso, o fechamento do espaço produz uma topografia gengival normal ao redor dos caninos reposicionados mesialmente, o que é crucial em pacientes com uma linha de sorriso alta.

Em entrevista dada no IV Encontro Internacional de Ortodontia promovido pela Coordenadoria de Pós-Graduação Em Ortodontia da Faculdade de Odontologia da

Universidade Federal de Goiás, Kokich (2004) fora questionado sobre sua preferência e em que condições estas alternativas poderiam ser indicadas em pacientes com agenesia de incisivos laterais superiores. Três critérios devem ser avaliados antes de escolher a opção de tratamento: fechar ou abrir espaços. Primeiramente, a oclusão ou má oclusão do paciente deve ser considerada. A situação ideal para substituição do canino é o paciente com uma relação molar de Classe II, apinhamento mínimo dos dentes inferiores e um perfil fácil aceitável. Substituindo os incisivos pelos caninos eliminará a necessidade de uma intervenção protética. A segunda questão a ser analisada para substituir incisivos por caninos, é a discrepância do canino em relação aos dentes anteriores. Quando os incisivos laterais são substituídos pelos caninos, em excesso na região superior é criado. A largura dos seis dentes anteriores superiores geralmente tem que ser reduzida em tamanho para se criar uma relação de overbite e overjet correta. O terceiro critério é o comprimento, formato e a cor dos caninos superiores. Caso os caninos sejam os substitutos dos incisivos laterais ausentes, as suas margens gengivais devem estar posicionadas mais para a incisal em relação aos incisivos centrais, porque os comprimentos das coroas dos incisivos laterais são tipicamente menores que os incisivos laterais. Logo, os caninos devem ser extruídos e suas cúspides desgastadas para se criar a ilusão que eles são os incisivos laterais.

Lima Filho et al. (2004) realizaram um estudo em um paciente de 9 anos, gênero masculino. Como o mesmo estava em fase de crescimento, preferiu aguardar o desenvolvimento dentário para início do tratamento ortodôntico. Aos 11 anos, foi realizada a documentação; a queixa principal do paciente era a protrusão dos incisivos superiores e ausência do incisivo lateral superior esquerdo. No caso da agenesia, optou-se pelo fechamento de espaço. Foi necessária a transformação do canino superior esquerdo em incisivo lateral. As desvantagens estavam na correção da linha mediana, o comprometimento da estética anterior resultante da variação no tamanho e morfologia dos dentes, e dificuldade na combinação do canino esquerdo com o incisivo lateral direito. A estética e a relação oclusal, apesar desses fatores, foram atingidas. Na resolução das diferenças no tamanho e morfologia dos dentes, o canino superior esquerdo foi transformado em incisivo lateral e o incisivo lateral direito foi aumentado, visando obter simetria com o canino esquerdo. Foi concluído que a questão fundamental nesses casos não é apenas a decisão de fechar os abrir espaços, mas sim como atingir melhor resultado estético e funcional.

Castro et al. (2006) realizaram um estudo afim de quantificar e analisar estatisticamente a ocorrência de agenesias e inclusão dental patológica, classificando-as segundo sexo, raça e dente envolvido, por meio de estudo clínico e radiográfico. Realizou-se exame clínico e radiográfico (panorâmicas), em 224 pacientes com idades entre 19 e 24 anos, selecionados aleatoriamente. Dos pacientes avaliados, 131 eram do sexo feminino e 93 do sexo masculino. O exame clínico e a interpretação radiográfica realizou-se por um único examinador, após calibração prévia. A análise conjunta dos dados coletados, clínicos e radiográficos, permitiu a confirmação das ocorrências de agenesias e inclusões dentais. Analisando-se as 157 ocorrências de agenesias, nos dentes superiores houve predominância dela em terceiros molares (63 casos = 40,13%). O segundo maior registro foi o de primeiros pré-molares (9 casos = 5,73%), seguido de incisivos laterais (4 casos = 2,55%) e de segundos pré-molares (3 casos = 1,91%). Já na arcada inferior, a maior ocorrência também foi de terceiros molares (70 casos = 44,58%), seguindo-se os primeiros pré-molares (5 casos = 3,18%), os segundos pré-molares (2 casos = 1,27%) e os incisivos laterais (1 caso = 0,64%). Dos 157 casos de agenesia, 64,33% ocorreram em mulheres e 35,67% em homens. Concluiu-se que a ocorrência da agenesia apresentou-se maior no gênero feminino; os dados observados neste estudo confirmam os da literatura, em relação à rara ocorrência de agenesia de caninos e primeiros molares.

Vieira et al. (2009) realizaram um estudo de caso em uma paciente de 16 anos, sexo feminino. Ao exame clínico inicial foi diagnosticado que a paciente se apresentava na dentadura mista, com má oclusão de Classe II de Angle, desvio de linha média dentária superior para o lado esquerdo e diastema na região ântero-superior. Na análise radiográfica panorâmica foi diagnosticada a agenesia do incisivo lateral superior esquerdo e direito. O tratamento teve como meta a mesialização dos caninos superiores direito e esquerdo, com remodelação para simularem os incisivos laterais fechando o espaço anterior, estabelecendo assim uma relação Classe II de molares e Classe I dos primeiros pré-molares, que passaram a fazer a função dos caninos, correção da linha média, assim como promover alinhamento e nivelamento dental. Os autores adotaram como conduta terapêutica a colagem dos braquetes iniciando o alinhamento intrarco superior e inferior com fios de NiTi, seguindo uma sequencia de fios até a estabilização dos arcos com um fio de aço 0,019”x0,025” que permitiu o uso de elástico em cadeia superior e inferior associado ao elástico Classe III, com a finalidade de favorecer o fechamento de espaço superior anterior. Quanto a estética foram realizadas dobras de finalização nos caninos e

primeiro pré-molares superiores. O desvio de linha média foi corrigido com o elástico diagonal anterior, usando-o diariamente. Alguns procedimentos de finalização foram realizados e evidenciou-se o com posicionamento dos dentes. Por fim, os autores concluíram que a radiografia panorâmica é considerada como um valioso exame de diagnóstico; há um grau de superioridade quando a conduta de fechamento de espaço é escolhida, visando o caráter estético, periodontal, reversível, conservador e funcional; o tratamento deve ser multidisciplinar.

Em um estudo realizado por Garib et al (2010) foi relatado que a agenesia dentária é uma anormalidade comum, onde a hereditariedade é um dos fatores mais relevantes na sua etiologia. 126 indivíduos com agenesia de incisivos laterais superiores foram selecionados a partir dos arquivos ortodônticos da Faculdade de Odontologia da Universidade de São Paulo – Brasil. A idade variou entre 7 e 35 anos, sendo 84 do sexo feminino e 42 do sexo masculino. Radiografias panorâmicas e periapicais, modelos de gesso foram utilizados para investigar anomalias dentárias, como: agenesia de incisivo lateral superior, dentes supranumerários, microdontia dos incisivos laterais superiores. Dois investigadores, devidamente calibrados, examinaram os registros e diagnosticaram as anomalias simultaneamente. Os resultados obtidos no presente estudo foram, 51,6% de agenesia de incisivos laterais superiores bilateral, 27,7% de agenesia de incisivos laterais superiores unilateral (lado direito) e 20,7% de agenesia de incisivos laterais superiores unilateral (lado esquerdo). A prevalência de outros dentes permanentes ausentes, excluindo os terceiros molares, foi de 18,2%, ou seja, um quarto dos pacientes com agenesia bilateral dos incisivos laterais superiores possuem falta de outro dente permanente. Este estudo, ainda, destaca a importância da genética quando associada a causa destas anomalias. Os autores, por fim, concluíram que há uma associação entre agenesia dos incisivos laterais superiores e outras agenesias de outros dentes permanentes, bem como a ocorrência de microdontia de incisivos laterais superiores e que, estas associações podem ser explicadas através de uma inter-relação genética.

Segundo o estudo realizado por Franco (2011), o planejamento ortodôntico de pacientes com agenesia de incisivos laterais envolve considerações estéticas e funcionais de grande relevância para um resultado clínico satisfatório. Paciente leucoderma, sexo feminino, com 10 anos de idade, apresentava insatisfação com sua estética dentária. A presença de diastemas na região de incisivos superiores era a principal queixa relatada

pela paciente. Ao exame dentário, apresentava relação doa molares e dos caninos em chave de oclusão, ausência dos incisivos laterais superiores, sobremordida e sobressaliência diminuídas, mostrando tendência à mordida aberta e mordida cruzada na região anterior.Além desses aspectos, destaca-se a forma triangular e atrésica da arcada superior e espaçamentos entre os dentes anteriores. O exame radiográfico confirmou a agenesia dos incisivos laterais superiores. Optou-se pelo fechamento de espaços correspondentes aos incisivos laterais superiores ausentes. Após o alinhamento e nivelamento inicial, procedeu-se o fechamento dos espaços anteriores com a movimentação dos caninos para mesial, ocupando o espaço correspondente aos incisivos laterais ausentes. Para evitar interferências oclusais, foi realizada a reanatomização dos caninos e individualizado o torque dessa unidade, conformando a sua anatomia com a dos incisivos laterais ausentes. Na finalização, a margem gengival dos dentes anteriores foi ajustada para atender aos requisitos estéticos dessa região. Por fim, foram atingidos os objetivos propostos ao início do tratamento e os resultados estéticos e funcionais foram bastante satisfatórios. O autor concluiu que, o tratamento ortodôntico da agenesia de incisivos laterais tem sido amplamente discutido e documentado na literatura, sendo as principais opções o fechamento do espaço relativo ao dente ausente ou a manutenção do mesmo. Quanto ao planejamento e tratamento, o fechamento ortodôntico do espaço pode ser indicado ou contraindicado, dependendo da má oclusão original. Considerações importantes são o grau de apinhamento, o tamanho e a forma dos dentes e o estado da oclusão. Além disso, um dos fatores considerados na escolha foi a anatomia dos caninos superiores, com bossa pouco volumosa e coloração clara. Esses aspectos favoreceram a reanatomização e o posicionamento deles como incisivos laterais.

Pinho (2011) realizou um estudo de caso clínico onde relatou que diversos são os fatores etiológicos sugeridos para o fracasso do desenvolvimento do germe do dente permanente, tais como: obstrução física, ruptura da lâmina dentária, limitação do espaço e anomalias funcionais. Ainda, cita que há evidências de que a ausência congênita de dentes pode ser o resultado de causas ambientais ou hereditárias. Um estudo da agregação familiar de uma população Portuguesa, realizado por Pinho (2010), com 62 pacientes portadores de agenesia de incisivos laterais superiores e 142 parentes de primeiro grau, constatou que o risco relativo de um parente de primeiro grau de um individuo com agenesia ter o mesmo tipo de anormalidade era 15 vezes maior quando comparado com um parente de individuo sem a agenesia. Diante das manifestações

clínicas, o diagnóstico precoce de anomalias são essenciais no ato da avaliação, para se ter um tratamento eficiente, tendo em vista que há sinais que nos levam a suspeitar de tal anormalidade, como a ausência dos incisivos laterais superiores ou um desvio de linha média. O exame radiográfico deve ser utilizado para confirmar a agenesia e permitir um estudo aprofundado do caso. Para o tratamento da agenesia, usa-se da especialidade da ortodontia, podendo optar pela abertura ou pelo fechamento de espaços. A escolha de um ou de outro método não deve ser feita empiricamente, pois na maioria dos casos, a presença ou ausência de grandes problemas de oclusão serve como principal critério para a escolha da melhor conduta a ser seguida. Ainda, o estudo ressalta a importância da informação aos pacientes sobre as opções, suas implicações clínicas, vantagens e desvantagens, e qual deve ser o melhor plano a ser seguido, salientando que cada caso tem suas particularidades. O fechamento de espaço se dá pela mesialização do canino ortodonticamente, substituindo o incisivo lateral ausente. O mesmo deve ser transformado em incisivo lateral tendo suas faces, mesial e distal, reduzidas – assim como o desgaste da cúspide e remodelação das concavidades em áreas de contato – permitindo que não haja interferências oclusais. Levando-se em conta as vantagens e desvantagens da escolha desta técnica, temos como desvantagem a coloração do canino, muitas vezes amarelada – tendo em vista a solução através do clareamento dentário e a perda de Classe I; e a vantagem é a estética e a opção de não precisar o uso de prótese ou implante, necessário quando se mantém o espaço ocasionado pela agenesia. O primeiro caso clínico foi diagnosticado agenesia bilateral dos incisivos laterais superiores em um paciente de 23 anos, sexo masculino – foi optado o fechamento de espaço devido a fatores estéticos, como protrusão labial. Após o tratamento houve melhoria na estética labial e na posição dos incisivos com a transformação do canino. Em um segundo caso, de paciente de sexo feminino, 16 anos – diagnosticou-se agenesia de incisivos laterais superiores bilateral, além de linha alta de sorriso. Optou-se por fechamento dos espaços, transformando caninos em incisivos laterais e por fim, obteve-se boa estética, além da melhoria na questão da linha do sorriso. Por fim, a autora concluiu através do estudo citado no inicio que o risco de um parente de primeiro grau de um individuo com agenesia ter o mesmo tipo de agenesia é cerca de 15 vezes maior do que a população em geral; é necessário realizar um exame clínico e confirmação radiográfica para diagnosticar a agenesia; o plano de tratamento e a escolha da mecânica devem levar em conta a estética e fatores funcionais, para se obter um bom resultado ao término do tratamento.

Saud (2011) em seu estudo relata que, a ausência de desenvolvimento dos incisivos laterais superiores não é incomum em pacientes ortodônticos. O caso trás uma menina de 14,6 anos, com Classe I de molares, e Classe II, divisão II de caninos. O tratamento deu-se pela extração dos primeiros pré-molares inferiores. O objetivos deste tratamento, incluíram: aceitar o perfil do paciente, aliviar o apinhamento no segmento labial mandibular, nivelar e alinhar, reduzir o overbite, reduzir o trespasse horizontal e corrigir a mordida cruzada envolvendo os caninos superiores, fechar o espaçamento maxilar e substituir os caninos superiores como incisivos laterais pela técnica do fechamento de espaço. O tratamento levou 23 meses para ser concluído e foram alcançados os objetivos planejados; os espaços pela ausência do incisivo lateral superior foram fechados pela movimentação do canino para mesial, os apinhamentos foram aliviados, o overbite fora reduzido, as mordidas cruzadas eliminadas e a linha média foram conseguidas. A conclusão do autor foi que pelo planejamento realizado para o caso, e sendo a paciente colaborativa, foram alcançados todos os índices tendo um excelente resultado.

Wright (2011) em seu estudo, relata que o incisivo lateral superior é o segundo dente mais freqüentemente em falta na arcada dentária. Neste estudo, 40 conjuntos de modelos de gesso de pacientes caucasianos, sendo 19 do sexo masculino e 21 do sexo feminino, com idade média de 15,9 anos, foram recolhidos. Todos os elencos possuem agenesia de um ou ambos os incisivos laterais superiores, sendo 22 pacientes com agenesia unilateral e 18 com agenesia bilateral. Os dentes foram medidos com um paquímetro digital e comparado a um grupo controle, recolhidos a partir da Universidade de Marquette – na parte de Ortodontia. O presente estudo encontrou que a agenesia, independente de ser uni ou bilateral, está associada com uma discrepância de tamanho de dente, sendo de grande importância reconhecer esta discrepância antes de escolher o planejamento para o tratamento de um paciente com agenesia de incisivos laterais superiores. Pessoas vítimas de agenesia dos incisivos laterais superiores exibem um tamanho menor que o real tamanho do dente; nos grupos de deste, todos os dentes no arco superior foram menores quando comparados com o grupo controle, no entanto, nem todas estas diferenças foram significativas. Os objetivos do tratamento ortodôntico em casos com agenesia dentária anterior, são: estabelecer as relações oclusais do canino e pré-molares quando dado o fechamento de espaço. O objetivo deste estudo foi determinar se uma discrepância de tamanho dentário existe no maxilar, em pacientes ortodônticos, em

casos de incisivo lateral superior ausente. A hipótese foi comprovada, concluindo assim, o estudo.

Morando (2012), em seu relato de caso clínico, apresentou o caso de uma paciente de 13 anos, sexo feminino, raça branca que procurou atendimento ortodôntico tendo como queixa principal a ausência do incisivo lateral superior direito. Apresentou simetria entre os 1/3 da face, distância intercanto medial dos olhos similar à largura do nariz, distância interpupilar similar a largura da comissura bucal, altura do lábio superior equivalente à metade da altura do lábio inferior, volume proporcional de vermelhão dos lábios e selamento labial. No perfil, fora observado perfil levemente convexo, boa projeção zigomática, ângulo nasolabial e linha queixo pescoço e ângulo queixo pescoço normal. Na avaliação oclusal a paciente apresentava relação sagital de canino direita de ¼ de Classe II, canino do lado esquerdo comprometido e relação molar direita de ¼ de Classe II e molar esquerda em Classe I, trespasse vertical adequado, agenesia de incisivo lateral direito e incisivo lateral esquerdo conóide. A linha média superior estava coincidente com a face. Como plano de tratamento, optou-se pelo fechamento de espaço e migração para mesial dos dentes 13, 14, 15, 16 e 17. Para que houvesse um resultado mais harmonioso, foi colocado no dente 13 o braquete do próprio canino só que invertido, para conseguir o torque positivo, já que é uma característica essencial dos incisivos laterais superiores.

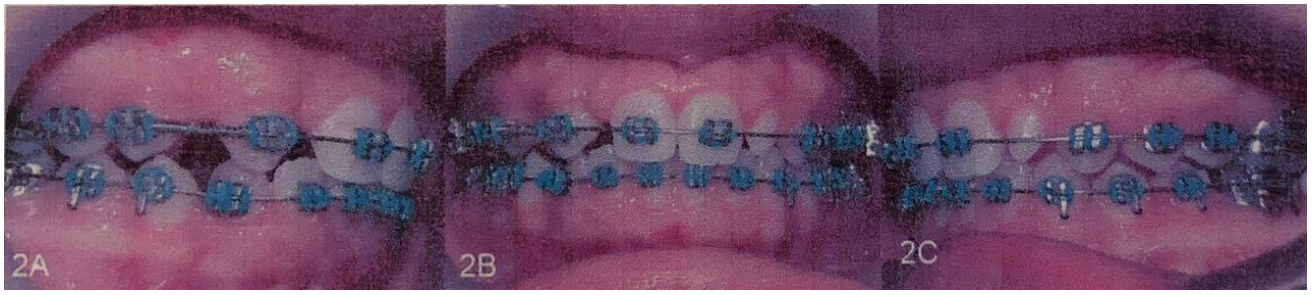

A migração do dente 13 foi feita com mola de NiTi de secção aberta entre os dentes 13 e 14. Os outros dentes foram migrados em grupo, através da colocação de um mini-implante na região entre os dentes 11 e 13; sendo que diminui o tempo de tratamento e, não apoiando a força para tal movimentação nos dentes bem posicionados, preservando-os assim em suas posições ideais. Após 21 meses, foi constatado que a paciente encontrava-se apta para a remoção do aparelho, sendo apenas solicitado a reanatomização dos dentes 13, 14 e 22 com o objetivo único de melhoras a estética do sorriso da paciente.

Qamar et al. (2012) realizaram um estudo definindo agenesia como ausência congênita de um ou mais dentes na dentição decídua ou permanente, sendo uma anomalia comum que afeta a população. A ausência do incisivo lateral superior causa danos à estética e deficiências funcionais no indivíduo afetado. Sua etiologia pode estar associada a problemas sistêmicos, condições sindrômicas e outras anomalias orais. O tratamento da agenesia de incisivos laterais superiores envolve uma abordagem multidisciplinar para reabilitar a estética e função prejudicada. Este estudo teve por objetivo destacar as características mais importantes desta anomalia para um melhor manejo destes pacientes. Foram selecionados 63 estudos, sendo utilizados 48 para esta revisão, sendo estes os mais relevantes. Obteve-se como resultados: esta anomalia dentária é comum, podendo ser uni ou bilateral, e o sexo feminino é mais propenso a ter a agenesia. Sua causa é genética ou ambiental, sendo os fatores relacionados: trauma, infecções, agentes químicos e radiações. Para seu correto diagnóstico, propõe-se exames clínicos e radiográficos. Uma gama de problemas estéticos estão associados, entre eles: diastema mediano, desvio de linha média. O tratamento para a falta de incisivos laterais superiores é um processo desafiador para o restabelecimento da estética e função. As abordagens mais apropriadas , conforme relatos na literatura, são: recuperação do espaço pela terapia ortodôntica e reabilitação protética; fechamento de espaço, também pela terapia ortodôntica. 1) Recuperação de espaço: cria-se um espaço adequado para a substituição do dente faltante e, faz-se a reabilitação através de próteses, viabilizando a condição sócio-econômica do paciente. 2) Fechamento de espaço: move-se os caninos para o lugar do incisivo lateral ausente e faz o contato com os incisivos centrais. Após, altera-se as coroas dos caninos e pré-molares para a aparência estética e funcional do incisivo lateral. Há a vantagem da estética gengival e substituição da prótese pela técnica já citada, anteriormente. Por esta técnica, o ajuste da oclusão é considerado aceitável e estável pela literatura. Concluíram que a agenesia dos incisivos laterais superiores é uma variação comum, de origem genética ou ambiental, afetando mais o gênero feminino; a avaliação é fundamental para desenvolver um tratamento significativo dos pacientes acometidos.

Kavadia et al (2013) realizaram um estudo onde relatam que o incisivo lateral superior, quando ausente, afeta diretamente a região estética, ou seja, afeta diretamente o aparecimento do sorriso, acarretando ainda, problemas funcionais e psicológicos, visando a perda da auto-confiança em uma idade jovem, em um período sensível da vida (adolescência). Em termos gerais, a prevalência desta anomalia varia de 1% a 3%, sendo

ligeiramente maior em pessoas do sexo feminino. Ainda, salienta-se que a agenesia bilateral dos incisivos laterais superiores é mais freqüente que a unilateral. Sua etiologia tem sido atribuída a fatores genéticos e ambientais. Ao exame clínico já se pode notar os problemas estéticos, como: desvio de linha média, diastemas e reduzido perímetro do arco. A avaliação radiográfica é o meio mais confiável para investigar e confirmar a agenesia. O RX Panorâmico é o principal meio de diagnóstico, dando uma visão ampla da arcada dentária. O tratamento da agenesia se dá através de procedimentos multidisciplinares e, envolve a ortodontia – podendo-se optar pela abertura ou fechamento de espaços. Os pacientes indicados para abertura de espaço são aqueles que precisam de inclinação nos incisivos para fornecer suporte adicional ao lábio. O fechamento de espaços já está indicado para pacientes que apresentam Classe II sem apinhamento com um perfil equilibrado. Um estudo fora realizado com 30 pacientes com agenesia de incisivo lateral superior; o tratamento incluiu o fechamento de espaço e 38% dos dentistas estimou o tratamento como excelente. Os fatores mais preocupantes dos resultados, foram: cor dos dentes, a forma dos dentes e a mudança de assimetria/linha média. Um segundo estudo incluiu uma amostra de 50 pacientes, onde 30 foram tratados com o fechamento de espaços e outros 20 com a abertura de espaços e reabilitação protética. O estudo concluiu que os pacientes que optaram pela reabilitação com prótese/implante apresentaram maior tendência a acumular placa e desenvolver gengivite, enquanto que sinais de prevalência de sintomas de disfunções temporomandibulares não foram observados em nenhum dos dois grupos. Já o grupo que optou pelo fechamento de espaço, e transformou o canino em incisivo, parecia ser mais satisfeitos com o aspecto odontológico. Os autores ainda colocam que o fechamento de espaço parece ser uma forma mais conservadora e biocompatível, enquanto a abertura de espaço requer intervenções cirúrgicas (no caso de optar por implantes), e técnicas restauradoras avançadas. A longevidade de reabilitação também é um motivo que preocupa, enquanto o fechamento de espaço oferece a vantagem de reabilitar com um substituto natural, que cria uma melhor perspectiva a longo prazo. Por fim, os autores concluíram que a ausência de incisivos laterais superiores é comum, afetando mais o sexo feminino e sua etiologia não está comprovada; para uma correta gestão de procedimentos clínicos, requer uma abordagem multidisciplinar, além de uma investigação precoce e uma avaliação cuidadosa; o plano de tratamento deve satisfazer as expectativas do paciente, desprovido de vieses do clínico existente.

Fernandes (2014), citou em seu trabalho que anomalia é uma variação ou desvio de uma característica ou estrutura anatômica, sendo causadas por fatores genéticos, ambientais ou por ambos. O seu diagnóstico é dado pelo exame radiográfico e clínico. Cita, ainda, que a agenesia dentária tornou-se mais notável na sociedade atual, porém, não se sabe se esta observação está relacionada com o melhoramento dos métodos de diagnóstico ou se é uma tendência real para o aumento de prevalência de anomalias dentárias. O tratamento da-se pela abertura ou pelo fechamento de espaços, sendo este um resultado permanente e de baixo custo, visando que não há intervenção protética. Logo, fora concluído que a etiologia da agenesia não está consolidada e o exame radiográfico permite ao profissional encontrar anomalias dentárias precocemente; seu tratamento é multidisciplinar e requer um correto planejamento, a fim de estabelecer a função e a estética do sorriso, sendo o papel do dentista muito importante tanto no diagnóstico como na abordagem terapêutica denta anomalia dentária.

Ferreira e Franzin (2014), realizaram um estudo onde diz que a genética é a causa fundamental da ausência dental, sendo uma anomalia frequente e que pode interferir na qualidade de vida. Citam, ainda, que a agenesia é um problema de saúde pública, visto que os pacientes podem ter a função mastigatória comprometida, má-oclusões, dificuldade de pronunciar algumas palavras e o perfil estético prejudicado – fazendo que o comportamento do indivíduo, perante a sociedade, seja prejudicado. O diagnóstico, em sua maioria, é dado através de achados radiográficos e quando feito precocemente, pode-se estabelecer uma conduta clínica e ortodôntica no momento oportuno. O tratamento se dá pela abertura ou fechamento de espaços, através de um planejamento ortodontôntico. Por fim, eles concluem que o diagnóstico precoce é pertinente, com o intuito de minimizar sequelas ao individuo, como as alterações oclusais, melhorando a qualidade de vida e preservando o perfil estético do mesmo.

Em um estudo, Ribas (2014) cita que a prevalência da agenesia é de 25% na população, sendo a anomalia de número mais frequente no ser humano. Capelozza (2003), diz que devido as ausências dentárias variarem muito, a determinação de sua prevalência para os diferentes casos mostra-se de grande importância para o diagnóstico ortodôntico e a elaboração de um plano de tratamento eficaz. Ribas ressalta que o tratamento para a ausência dentária é a abertura ou o fechamento de espaços, sendo que este exige uma abordagem mais abrangente comparado ao tratamento protético, pois para ser

considerado satisfatório, é primordial que o resultado final atenda aos padrões ortodônticos tanto dental quanto esquelético. As vantagens observadas ao optar por fechar os espaços são: eliminação do uso de reabilitadores protéticos, equilíbrio estético pelo restabelecimento do contorno gengival e resultado final permanente. O sucesso na função e estética está associado diretamente com o formato original dos caninos superiores, às alterações no formato do arco superior, ao tipo de maloclusão e a habilidade do profissional durante a remodelação estética e funcional dos caninos. Após o fechamento de espaços, o canino requer uma redução mesial e distal do seu contorno, assim como da face palatina e da ponta da cúspide, e remodelação das convexidades nas áreas de contato, com intuito de formar superfícies interproximais verticais, mais semelhantes com a morfologia dos pontos de contato dos incisivos laterais e de maneira a evitar interferências oclusais. Por fim, O tratamento de escolha deve levar em consideração as indicações e contraindicações, assim como vantagens e desvantagens de cada opção e principalmente as expectativas do paciente em relação ao resultado final. Independentemente do tratamento de escolha, o objetivo final deve ser reestabelecer a estética, a fonética e a mastigação.

Kaercher (2015) em seu trabalho, coloca que a agenesia está diretamente ligada a odontopediatria, visto que atende criança desde tenra idade até próxima a adolescência. O diagnóstico da agenesia é um achado radiográfico e, através deste e do exame clínico se dá o caminho mais eficiente de tratamento, como o fechamento de espaços através da ortodontia, mesializando o canino e transformando-o em incisivo lateral. Logo, Kaercher conclui que a etiologia desta anomalia não é clara, e acomete grande parte da população.

Sinhori et al (2016), relata em seu estudo de caso que, a busca por padrões estéticos ideais tem-se intensificado nos últimos anos, contribuindo para o advento de novas técnicas e procedimentos que atendam às exigências dos pacientes. Paciente de sexo masculino, 28 anos, procurou atendimento devido espaços entre os dentes, com ausência de incisivos laterais superiores. Optou-se pela mesialização dos caninos, sendo que a presença da raiz proeminente e a elevação óssea na região dos caninos não influenciou no planejamento, sendo que o paciente apresentava a linha do sorriso baixa. Foram confeccionadas facetas de cerâmica para proporcionar uma anatomização harmônica. Por fim, concluíram que o fechamento de diastemas e a reanatomização dos

caninos nos casos de agenesia de incisivos laterossuperiores com laminados cerâmicos mostram ser uma boa alternativa de tratamento para restabelecer com previsibilidade a forma, o tamanho e a cor de dentes anteriores.

4 DISCUSSÃO

A maioria dos autores sugere em suas pesquisas que a agenesia é uma alteração de número mais comumente encontrada e com incidências variadas entre cada grupo de dentes, como cita Garib et al. (2010).

Quanto a sua etiologia, os autores aqui citados concordam que a hereditariedade é um fator predominante nessas anomalias. Contudo, há quem diga que o sexo feminino é o mais afetado e não há uma relevância concreta para sua etiologia (Stamation e Symons, 1991).

Todos os autores concordam que o diagnóstico por imagem é a mais fiel forma de se chegar à conclusão que um paciente possui agenesia, além da avaliação clínica, onde pode ser notada a ausência dos incisivos laterais superiores, como cita Pinho (2011). Além disso, Kaercher (2015), coloca que a agenesia está ligada a odontopediatria, visto que o diagnóstico poderá ser dado cedo, pois acompanha o paciente desde tenra idade até próximo a adolescência.

Para Rosa e Zachrisson (2001) o fechamento de espaços é o resultado mais vantajoso, pois as papilas gengivais envolvem todos os dentes. Em contrapartida, Lima Filho (2004), a desvantagem maior está no resultado estético anterior, devida variação no tamanho e morfologia dos dentes.

Ferreira e Frazin (2014) afirmam em seu estudo que a agenesia é um problema de saúde pública, devido pacientes terem comprometimento da função mastigatória, má-oclusões e até dificuldade para pronunciar alguma palavra, além do perfil estético prejudicado.

O tratamento de escolha deve considerar as indicações e contraindicações, bem como as vantagens e desvantagens, sendo o objetivo final reestabelecer a estética, a fonética e a mastigação, afirma Ribas (2014). Nos casos clínicos citados, os autores chegaram a conclusão que o fechamento dos espaços é a melhor opção de tratamento, como cita Almeida (2002), Lima Filho (2004), Vieira (2009), Franco (2011), Pinho (2011), Soud (2011) e Morando (2012).

Por fim, Rosa e Zachrisson (2011), colocam que a chave para um bom planejamento, bem como, um tratamento promissor, se dá através dos modelos de estudo, visando a identificação do problema e a reformulação que será necessária. Qamar (2012) coloca as opções de tratamento ortodôntico: recuperação de espaço e o fechamento de

espaço, e diz que a avaliação é fundamental para desenvolver um tratamento/planejamento significativo do paciente.

5 CONCLUSÃO

Com base na literatura pesquisada, conclui-se que:

- para planejar um correto tratamento, deve-se considerar as indicações e contraindicações, bem como as vantagens e desvantagens;
- o fechamento de espaço tem por vantagem o contorno gengival;
- o objetivo final é reestabelecer a estética, a fonética e a mastigação
- a reanatomização dos caninos com laminados cerâmicos é uma boa alternativa para restabelecer tamanho, forma e cor

REFERÊNCIAS BIBLIOGRÁFICAS

Almeida RR, Almeida-Pedrin RR, Almeida MR, Insabralde CMB. Tratamento Ortodôntico em Pacientes com Agenesia dos Incisivos Laterais Superiores – Integração Ortodontia e Dentística Restauradora. Jornal Bras Ortodon Facial, v.7, n.40, p. 280-290, Curitiba, 2002.

Capelozza ALA. Resumos dos trabalhos apresentados na 16ª Jornada Odontológica de Bauru. J. Appl. Oral Sci, vol.11, n.3, p. 234-268, 2003.

Castro EVFL, Castro AL, Saldezas LMP, Jardim ATB. Agenesia e Inclusão Dental Patológica. Estudo Clínico e Radiográfico em Pacientes. Rev Fac Odontol Lins, 18(1): 41-46, Piracicaba, 2006.

Fernandes CSA. Agenesia dos Incisivos Laterais Superiores. Porto, 2014

Ferreira RF, Franzin LCS. Agenesia dentária: importância deste conceito pelo cirurgião-dentista. Revista Uningá Review, vol. 19, n. 3, p. 61-65, jul/set, 2014.

Franco FCM. Má oclusão Classe I de Angle com agenesia de incisivos laterais. Dental Press J Orthod, 16(4):137-47, jul/ago, 2011.

Garib DG, Alencar BM, Lauris JRP, Baccetti T. Agenesis of maxillary lateral incisors and associated dental anomalies. American Journal of Orthodontics and Dentofacial Orthopedics; Florence, Italy, 2010.

Garib DG, Alencar BM, Ferreira FV, Ozawa TO. Anomalias dentárias associadas: o ortodontista decodificando a genética que rege os distúrbios de densenvolvimento dentário. Dental Press J. Orthod., v. 15, n. 2, p. 138-157, mar/apr 2010.

Kaercher MM. Agenesias Dentátias: Revisão de Literatura. Porto Alegre, 2015.

Kavadia S, Papadiochou S, Papadiochou I, Zafiriadis L. Agenesis of maxillary lateral incisors: A global overview of the clinical problen. Rev. Scientific Innovation; v. 12, n. 4, 2011.

Koklich V. Entrevista. R Dental Press Ortodon Ortop Facial. Maringá, v.9, n.6, p.21-28, nov/dez. 2004.

Lima Filho RMA, Lima AC, Oliveira JHG, Ruellas ACO. Tratamento de Classe II, Divisão 1, com Ausência Congênita de Incisivo Lateral Superior. Rev Dental Press Ortodon Ortop Facial, v.9, n.5, p. 95-101, Maringá, set./out. 2004.

Morando AL. Tratamento Ortodôntico das Más Olcusões envolvendo Agenesia de Incisivo Lateral Superior. Niterói, 2012.

Pinho T. Maxillary Lateral Incisor Agenesis (MLIA). Ver Principles in Contemporary Orthodontics, v.4, p.277-308, Portugal 2011.

Qamar R, Imtiaz A, Kamran M. Maxillary lateral incisor agenesis: a review of literature. POJ, 4(2): 69-72, 2012.

Ribas AG. Agenesia Dentária: Revisão de Literatura. Florianópolis, 2014.

Rosa M, Zachrisson BU. Integração da Ortodontia (Fechamento de Espaço) e da Odontologia Estética no Tratamento de Pacientes com Agenesia dos Incisivos Laterais Superiores. Rev Clin Ortodon Dental Press, v. 1, n.1, p. 41-55, Maringá, fev./mar. 2002.

Rosa M, Zachrisson BU. Integrating Esthetic Dentistry and Space Closure in Patients with Missing Maxillary Lateral Incisors. Journal of Clinical Orthodontics, v. 15, n. 14, April, 2001.

Saud A. Al-Anezi. Orthodontic treatment for a patient with hypodontia involving the maxillary lateral incisors. American Association of Orthodontists, 2011.

Sinhori BS, Stoif SC, Andrada MAC. Reanatomização Estética de Caninos em Caso de Agenesia de Incisivos Laterais. Clínica – International Journal of Brazilian Dentistry, Florianópolis, v.12, n.1, p. 58-64, jan/mar. 2016.

Stamatiou J, Symons AL. Agenesis of the permanent lateral incisor: distribution, number and sites. The Journal of Clinical Pediatric Dentistry. v.15, n.4, 1991.

Vieira CIV, Paixão MB, Maia LGM, Amaral RMP, Gandini MREAS. Estágio atual sobre o conhecimento da agenesia de incisivos laterais superiores permanentes. Ortodontia SPO, 42(2):135-40, 2009.

Wright, J. Agenesis of Maxillary Lateral Incisors in Orthodontic Patients and the Relation to Overall Tooth Size. Marquette University. Milwaukee, Wisconsin, may/2011.