FACULDADE SETE LAGOAS – FACSETE

AMANDA CARVALHO PORTELA

TRATAMENTO COMPENSATÓRIO DE CLASSE III COM MINI IMPLANTE EXTRA ALVEOLAR (BUCCAL SHELF): revisão de literatura.

SÃO LUÍS

2024

AMANDA CARVALHO PORTELA

TRATAMENTO COMPENSATÓRIO DE CLASSE III COM MINI IMPLANTE EXTRA ALVEOLAR (BUCCAL SHELF): revisão de literatura.

Artigo científico apresentado ao Curso de Especialização Lato Sensu da Faculdade Sete Lagoas - FACSETE. Como requisito parcial para a conclusão do Curso de Ortodontia.

Orientador: Prof. Dra. Dyele Kalynne Costa Da Silva

SÃO LUÍS

2024

RESUMO

A má oclusão de Classe III é a mais desafiadora das más oclusões, sendo dentoesquelética e multifatorial, o que torna seu tratamento ainda mais complexo em pacientes jovens e adultos. O surgimento dos mini implantes na ortodontia proporcionou ancoragem absoluta, um fator essencial no tratamento ortodôntico. Isso permitiu maior controle da mecânica ortodôntica e eliminação de efeitos colaterais indesejáveis. O objetivo deste estudo foi, por meio de uma revisão de literatura, apresentar a utilização do mini implante extra-alveolar na *buccal shelf* como alternativa de ancoragem no tratamento compensatório da Classe III. Os mini implantes são classificados como interradiculares ou extra-alveolares, dependendo do local de inserção. Quando instalados na região da *buccal shelf*, auxiliam no tratamento compensatório da Classe III. Através da distalização de todos os dentes da arcada inferior, possível apenas com os mini implantes extra-alveolares, o tratamento compensatório da Classe III, sem extrações e sem cirurgia, tornou-se uma realidade na ortodontia. Avaliando a discrepância dentoesquelética e o perfil facial não sendo a queixa principal do paciente, é possível alcançar resultados satisfatórios e um equilíbrio oclusal no tratamento compensatório da Classe III. Concluiu-se que os mini implantes extra-alveolares favorecem o tratamento compensatório da Classe III, proporcionando ancoragem absoluta, reduzindo a necessidade de exodontias e cirurgias ortognáticas, e obtendo um equilíbrio oclusal enquanto mascaram o perfil facial do paciente.

Palavras-chave: Buccal shelf; Má Oclusão Classe III; Tratamento compensatório.

ABSTRACT

Class III malocclusion is the most challenging of malocclusions, being dentoskeletal and multifactorial, which makes its treatment even more complex in young and adult patients. The advent of mini-implants in orthodontics has provided absolute anchorage, an essential factor in orthodontic treatment. This has allowed for greater control of orthodontic mechanics and the elimination of undesirable side effects. The aim of this study was to present the use of extra-alveolar mini-implants in the *buccal shelf* as an anchorage alternative in the compensatory treatment of Class III malocclusion, through a literature review. Mini-implants are classified as interradicular or extra-alveolar, depending on the insertion site. When placed in the *buccal shelf* region, they aid in the compensatory treatment of Class III malocclusion. Through the distalization of all the teeth in the lower arch, made possible only with extra-alveolar mini-implants, compensatory treatment of Class III malocclusion without extractions and surgery has become a reality in orthodontics. By evaluating the dentoskeletal discrepancy and the facial profile not being the patient's main complaint, it is possible to achieve satisfactory results and occlusal balance in the compensatory treatment of Class III malocclusion. It was concluded that extra-alveolar mini-implants favor the compensatory treatment of Class III malocclusion, providing absolute anchorage, reducing the need for extractions and orthognathic surgeries, and obtaining occlusal balance while masking the patient's facial profile.

Keywords: Buccal shelf; Class III Malocclusion; Compensatory treatment.

SUMÁRIO

1 INTRODUÇÃO 7
2 REVISÃO DE LITERATURA..... 8
3 DISCUSSÃO 13
4 CONCLUSÃO 15
5 REFERÊNCIAS 16

1. INTRODUÇÃO

A Classe III de Angle é caracterizada na dentição permanente quando a cúspide mésio-vestibular do primeiro molar superior se posiciona distalmente em relação ao sulco mésio-vestibular do primeiro molar inferior. Já na dentição decídua, essa condição é observada pela posição do canino superior, que oclui distalmente ao espaço entre o canino e o primeiro molar inferior (ANGLE, 1899).

A má oclusão de Classe III, geralmente tem origem esquelética, e resulta em uma deformidade facial significativa. Esse tipo de má oclusão pode ser tratado na fase de crescimento e desenvolvimento craniofacial com o uso de aparelhos ortopédicos e na fase adulta de maneira compensatória ou cirúrgica (OLTRAMARI et al., 2005).

O tratamento para a Classe III varia de acordo com o estágio de crescimento do paciente. Se está em fase de crescimento, a intervenção ortopédica é frequentemente recomendada. Para adultos, em casos leves, opta-se por um tratamento compensatório, enquanto nos casos mais graves, o tratamento cirúrgico é o mais indicado (BALCÁZAR et al., 2019).

A decisão sobre a abordagem terapêutica deve ser tomada pelo paciente, com a orientação do ortodontista e do cirurgião bucomaxilofacial. Essa escolha depende da gravidade da anomalia esquelética, da quantidade de *overjet* negativo, da inclinação dos incisivos e da estética dentoalveolar (BELLOT-ARCÍS et al., 2021).

O controle da ancoragem é essencial para o ortodontista e crucial para o sucesso do tratamento ortodôntico. Os mini implantes foram desenvolvidos especificamente para ancoragem ortodôntica, assegurando um movimento dentário previsível (ALELUIA, 2021). Logo, o tratamento compensatório mais indicado no caso de Classe III são os mini implantes extra alveolares *buccal shelf,* pois são frequentemente utilizados para distalizar toda a arcada da mandíbula, pois proporcionam uma ancoragem mais eficaz logo após a inserção (estabilidade primária) nessas áreas reforçadas da mandíbula (ALMEIDA, 2019). O *buccal shelf* é definido como a área localizada na parte posterior do corpo da mandíbula, situada na região vestibular em relação às raízes dos primeiros e segundos molares e à frente da linha oblíqua externa (NUCERA et al.,2017)

Diante disso, o objetivo dessa revisão de literatura é aprofundar os achados teóricos sobre o tratamento compensatório da Classe III em adultos com a associação de ancoragem esquelética com mini implantes extra-alveolares em região de *buccal*

shelf.

2. REVISÃO DE LITERATURA

A má oclusão de Classe III é definida por uma relação de molar mesial acentuada, perfil reto a côncavo, sobremordida e *overjet* diminuídos ou negativos, podendo apresentar alterações esqueléticas, incluindo prognatismo mandibular, deficiência de maxila ou ambos (ALMEIDA et al.,1999).

A má oclusão afeta entre 3% e 13% da população, de acordo com diferentes registros, mas esses valores podem mudar dependendo da origem étnica dos indivíduos. Apresenta uma prevalência de aproximadamente 6%, sendo considerado um resultado comum entre os norte-americanos e brasileiros (ARAÚJO, 2008).

Cuidados no diagnóstico e na intervenção podem melhorar o prognóstico, considerando que a ausência de tratamento pode aumentar a severidade do problema. Procedimentos criteriosos reduzem a necessidade de tratamento cirúrgico, proporcionando resultados positivos a longo prazo (SILVA et al., 2021).

A escolha do tratamento da má oclusão de classe III vai depender do tipo de alteração esquelética do paciente e da idade do mesmo, podendo ser tratamento cirurgico ou compensatório. (LIU et al., 2011).

Em casos graves, indica-se tratamento cirúrgicos para corrigir as discrepâncias esqueléticas e dentárias, bem como para melhorar a estética facial e harmonizar o perfil (CHEW, 2005).

Nos casos de classe III com leve ou moderado comprometimento esquelético na má oclusão, pode-se indicar as extrações dos segundos molares inferiores como uma opção de tratamento compensatório (ZANELATO, 2009).

Outra alternativa de tratamento compensatório é a ultilização de bráquetes para permitir a inclinação dos dentes anteriores, aumentando o comprimento do arco superior e diminuindo o comprimento do arco inferior, proporcionando uma oclusão ajustada (AZEVEDO et al., 2010).

Já os mini implantes são excelentes reforços de ancoragem, sendo minimamente invasivos e podendo ser instalados em diferentes locais da maxila e mandíbula para corrigir más oclusões ântero-posteriores, verticais e transversais (MEERA et al., 2021).

Os diâmetros dos mini parafusos extra alveolares variam de 1,2 a 2 mm de espessura e 10 a 17 mm de comprimento, alguns com perfil transmucoso de 9 mm para evitar que a mucosa livre recubra a cabeça do parafuso. Por apresentarem

diâmetros mais calibrosos, permitem que a instalação seja feita paralelamente ao longo eixo axial dos molares (SANTOS; SILVERIA, 2019).

Na meta-análise de Mecenas et al. (2020), a taxa de sucesso dos mini implantes de aço inoxidável variou entre 50% e 100%. Para os mini implantes de liga de titânio, a taxa de sucesso variou entre 84,46% e 100%.

Bolero et al. (2018) afirmaram que não ocorre osseointegração dos mini implantes com o osso; a estabilidade e a união entre ambos ocorrem principalmente por retenção mecânica.

Figura 1: Mini implante: A- diâmetro (mm) B- Rosca (mm) C- Transmucoso (mm)

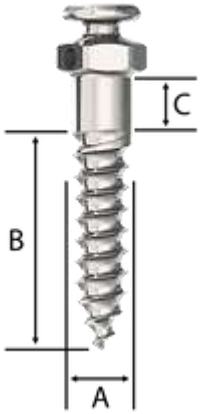

Fonte: Colab.

Os mini implantes extra alveolares são instalados fora do processo alveolar, na região da crista infrazigomática (IZC) e na região de *buccal shelf* .

Segundo Santos e Silveira (2019), é possível realizar movimentações de molares e dentes anteriores simultaneamente, nas direções mesial e distal, porque os parafusos são instalados fora das raízes dentárias. A instalação do mini implante na *buccal shelf* ocorre entre o primeiro e o segundo molares inferiores, no limite da linha mucogengival.

A *buccal shelf* é a área anatômica de elevação óssea localizada entre o primeiro e o segundo molares inferiores, formando uma prateleira bucal na região extra-alveolar. Essa prateleira bucal mandibular tornou-se o local preferido para a instalação do mini implante, especialmente em pacientes com Classe III. Instalações com mais de 90% de sucesso foram demonstradas por Cris Chang ao utilizar a técnica em

pacientes de origem asiática (ELSHEBINY, 2018).

Segundo Roberts et al. (2019), existem três fatores que determinam a evolução correta dessa mecânica: arco retangular (tamanho normal) para controle de torque, força constante com molas superelásticas de NiTi e força aplicada diretamente no arco.

A biomecânica utilizada para distalização de toda a dentição, maxilar e mandibular, em um único passo é técnica de instalação de mini implante em *Buccal shelf* e Crista Infrazigomática. A retração em massa dos dentes é criada pelo movimento horário na maxila e anti-horário na mandíbula (ALMEIDA, 2019).

Figura 3: Demonstração da técnica de instalação de mini implante em *Buccal Shelf* e Crista Infrazigomática

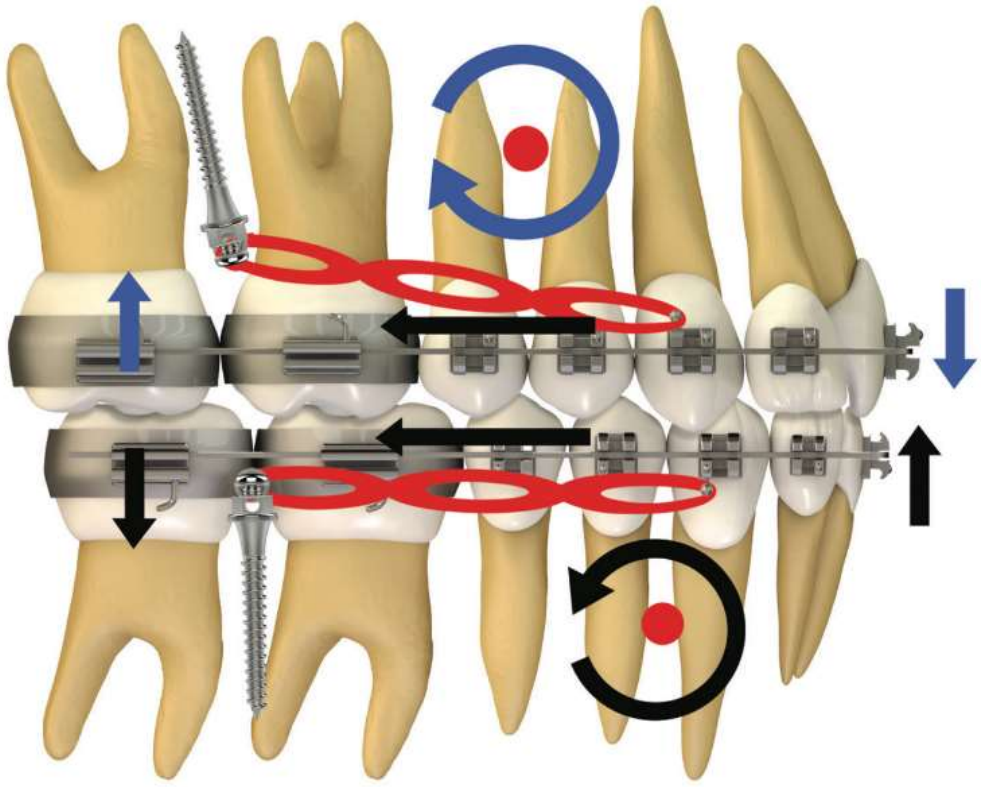

Fonte: Almeida, 2019.

O local apropriado para instalar os mini implantes na região da *Buccal Shelf*, considerando a largura e espessura do osso cortical, é na parte externa do segundo molar, inclinado de 70° a 90° em relação ao plano de oclusão, a uma distância de 4 mm a 8 mm da junção entre o cimento e o esmalte (REGO et al., 2022).

De acordo com Santos (2019), a remoção dos microparafusos é simples,

requerendo apenas uma anestesia superficial para aliviar qualquer desconforto inicial. Utilizando uma chave manual com haste longa, o microparafuso é girado no sentido oposto à sua instalação.

Após o tratamento, os mini implantes são removidos com a mesma chave de inserção, manual ou mecânica, no sentido contrário à instalação. Como não há osseointegração, a remoção não necessita de anestesia e é pouco resistente. Se o paciente apresentar sensibilidade, uma anestesia terminal infiltrativa ao redor do parafuso deve ser administrada (ALBURQUEQUE, 2019).

Atualmente, a utilização de mini implantes extra-alveolares representa uma revolução na especialidade. Com um correto entendimento da biomecânica envolvida, ampliamos os movimentos dentários de forma inovadora na prática clínica. A instalação desses mini implantes na *buccal shelf* não danifica as raízes do dentes devido à sua angulação, e não há necessidade de reinstalação ou ajuste durante o tratamento. Entretanto, o sucesso dessa técnica depende da compreensão do sistema de aplicação de força para controlar os efeitos no plano oclusal (ALMEIDA, 2019).

A utilização de mini implantes na *buccal shelf* permite o tratamento compensatório da Classe III em casos em que a discrepância esquelética não é severa e a queixa principal não está relacionada ao perfil facial (CHANG et al., 2018).

É comum ocorrer perda de ancoragem dentária durante o tratamento da má oclusão de Classe III. No entanto, esse efeito colateral é reduzido com o uso de mini implantes, devido às suas características de diâmetro e comprimento, que proporcionam maior estabilidade. Isso resulta em uma boa oclusão, melhora na estética facial e estabilidade dos resultados (CLEMENTE, 2018).

Um estudo de Yeon et al. (2022) demonstrou que pacientes que utilizaram mini implantes como ancoragem apresentaram maior intrusão dos molares e rotação anti-horário do plano oclusal. Assim, o estudo concluiu que pacientes com má oclusão de Classe III, considerando o grau de padrão vertical, obtiveram resultados satisfatórios com essa ancoragem esquelética temporária.

Para pacientes adultos com discrepância dentoesquelética leve, a camuflagem ortodôntica ou a compensação dentária são indicadas, enquanto a cirurgia ortognática é recomendada para aqueles com grandes discrepâncias (ESLAMI et al., 2018).

Em casos de *overjet* negativo severo na má oclusão de Classe III, geralmente é indicada a cirurgia ortognática. No entanto, quando há melhora no perfil facial, oclusão próxima à Classe I e mudança funcional para máxima intercuspidação

habitual, o tratamento não cirúrgico com dispositivos temporários de ancoragem esquelética (TSAD) é uma opção viável (CHU et al., 2022).

Os mini-parafusos na *Buccal shelf* e o uso de elásticos de Classe III são os principais mecanismos para corrigir *overjets* negativos em casos em que a oclusão é estável e o paciente está satisfeito com seu perfil facial. Controlando os efeitos colaterais com elásticos de Classe III e torques em alguns elementos, é possível obter um resultado satisfatório (CHAN et al., 2023).

Algumas displasias esqueléticas podem ser mascaradas pela retração de toda a dentição da mandíbula com a ajuda da ancoragem esquelética bilateral, resultando em uma Classe I de molar. Esse procedimento evita a vestibularização dos incisivos superiores, contribuindo para o perfil facial e evitando efeitos colaterais indesejados (ALMUTAWA et al., 2021).

3. DISCUSSÃO

A utilização dos mini implantes como ancoragem temporária e para movimentação dentária em bloco dos dentes mandibulares mostrou-se eficaz na correção da Classe III. Com esses dispositivos, conseguimos intrusão dos molares, rotação anti-horária do plano oclusal e evitamos a vestibularização dos incisivos superiores. Isso permite o controle de efeitos indesejáveis e a correção dentária para a Classe I, além de camuflar a displasia esquelética (ALMUTAWA, 2021; YEON, 2022).

Essa abordagem biomecânica possibilita a retração ou distalização simultânea de todos os dentes da mandíbula, pois os mini implantes, além de serem instalados fora da ação das raízes na região de *buccal shelf*, proporcionam ancoragem absoluta. (ALMEIDA, 2016; ALMEIDA, 2019).

Almeida (2018) e Rego et al. (2022) destacaram que os mini implantes extra-alveolares na *buccal shelf* são instalados distalmente aos primeiros molares, levando em consideração a largura e espessura da cortical óssea. Recomenda-se que esses mini implantes sejam inclinados de 70° a 90° em relação ao plano oclusal, a uma distância de 4 a 8 mm da junção esmalte cemento.

De acordo com Cancelli et al. (2017), o uso de mini-implantes alterou as perspectivas sobre a distalização de molares. A utilização desses dispositivos simplifica a mecânica ortodôntica, reduz ou elimina os efeitos colaterais indesejados das forças recíprocas e não requer a colaboração do paciente.

Observou-se que, em casos de discrepância dentária e/ou esquelética não severa, a utilização de mini implantes como ancoragem no tratamento compensatório da Classe III é indicada. Essa técnica permite a camuflagem ortodôntica e/ou a compensação dentária, especialmente quando o perfil facial e as queixas do paciente favorecem o tratamento (ESLAMI et al., 2018; CHANG et al., 2018).

Em um relato de caso clínico, Chang et al. (2023) apresentaram um resultado harmônico e satisfatório usando ancoragem extra-alveolar na *buccal shelf* em um paciente de Classe III com 11 mm de discrepância molar que recusou a cirurgia ortognática. Apesar da complexidade da má oclusão esquelética Classe III, a retração em bloco dos dentes mandibulares, possível apenas com a ancoragem absoluta, proporciona uma compensação dentária e uma melhora no perfil facial (CHU et al., 2022).

O estudo de Elshebiny et al. (2018) indicou que a alta taxa de sucesso na inserção de mini-implantes extra-alveolares está relacionada à sua estabilidade primária, especialmente na plataforma mandibular (buccal shelf). Isso se deve à espessura adequada da cortical óssea e à liberdade para realizar movimentos ortodônticos, principalmente em pacientes com má oclusão de Classe III.

Além disso, a região do *buccal shelf* permite a inserção de mini-implantes extra-alveolares de maior diâmetro, sem interferir na inclinação axial dos molares e com baixo risco de comprometer as raízes adjacentes (Chang et al., 2015).

Pacientes com *overjet* negativo eram frequentemente encaminhados para cirurgia ortognática ou tratamento ortodôntico com elástico de Classe III, dependendo da gravidade. Com o uso de mini implantes na buccal shelf, foi possível tratar esse tipo de má oclusão em pacientes com perfil agradável em relação central e/ou satisfeitos com seu perfil; a Classe III dentária próxima a uma oclusão Classe I, sendo essa oclusão estável, resultando em um resultado satisfatório (CHU et al., 2022; CHAN et al., 2023).

O estudo com a maior amostra de pacientes foi realizado por Liu et al. (2019), envolvendo 80 pacientes sem distinção de padrão esquelético, nos quais a região do *buccal shelf* foi medida por meio de tomografia computadorizada de feixe cônico (TCFC). Os resultados indicaram que o local ideal para a instalação dos mini implantes extra alveolares deveria ser entre os primeiros e segundos molares, devido não apenas à espessura óssea, mas também à facilidade de acesso e ao ângulo de inserção, quando comparado a uma instalação mais distal. Os autores também destacaram que a espessura do tecido mole na região deve ser levada em consideração.

A ortodontia alcançou um marco histórico com o surgimento dos mini implantes, principalmente devido à sua simplicidade de instalação e à excelência da biomecânica no tratamento das diversas maloclusões que desafiam os ortodontistas. Com a evolução da ancoragem esquelética, os tratamentos ortodônticos passaram por uma revolução positiva.

4. CONCLUSÃO

A partir da revisão de literatura sobre o tratamento compensatório de classe III ancorado em mini implante extra alveolar, conclui-se que:

a) os mini implantes trouxeram uma revolução para a ortodontia, possibilitando uma variedade de movimentos dentários que nunca havia sido alcançada na prática clínica;

b) o tratamento classe III com mini implantes oferece diversas vantagens aos clínicos, como a eliminação da necessidade de mecânica interarcos para correção de discrepâncias sagitais, redução do tempo de tratamento e a distalização de molares. Além disso, permitem a simplificação da mecânica, correção de discrepâncias da linha média e movimentação de quadrantes inteiros ao invés de dentes individuais, e

c) o *buccal shelf* oferece quantidade óssea suficiente e adequada para inserção de mini implantes e, como recurso de ancoragem durante a retração da dentição inferior, mostrou-se eficaz na camuflagem da má oclusão de Classe III, gerando resultados satisfatórios.

REFERÊNCIAS

ALELUIA, R. B. Assessment of the mandibular buccal shelf for orthodonticanchorage: Influence of side, gender and skeletal patterns. **Orthodontics & Craniofacial Research**, v. 24, n. S1, p. 83–91, 2021.

AGUIAR JH. Conservative treatment of Angle Class III malocclusion with anterior crossbite. **Dental Press J Orthod.** 2015 Aug;20(4):91-8.

ARAÚJO, E. A., & ARAÚJO, C. V. Abordagem clínica não-cirúrgica no tratamento da má oclusão de Classe III. **Revista Dental Press de Ortodontia e Ortopedia Facial,** 13(6), 128–157, 2008.

ALMEIDA, M.; ALMEIDA, R.; CHANG, C. Biomecânica do tratamento compensatório da má oclusão de Classe III utilizando ancoragem esquelética extra-alveolar. **Revista Clínica de Ortodontia DentalPress**. 15(2):74-86, 2016.

ALMEIDA, M. R. Biomecânica de distalização dento alveolar com mini-implantes extra-alveolares em paciente Classe I com biprotrusão. **Rev Clín Ortod Dental Press**, n. 6, p. 61–76, 2018.

ALMEIDA, M. R. Biomechanics of extra-alveolar mini-implants. **Dental press journal of orthodontics**, v. 24, n. 4, p. 93–109, 2019.

ALMEIDA, R. R. GARIB, D. G. HENRIQUES, J. F. C. ALMEIDA, M. R. ALMEIDA, R.R. Ortodontia preventiva e interceptora: mito ou realidade**? Rev Dental Press Ortod Ortop Facial.** 1999;4(6):87-108.

ALMUTAWA, N. J.; CHANG, C. H.; ROBERTS, W. E. Non-Surgical and Non-Extraction Orthodontic Treatment for Severe Skeletal Class III Malocclusion with Negative Overjet. **J Digital Orthod**, v. 63, p. 60–74, 2021.

ANGLE, EDWARD H., D.D.S. **Classification of Malocclusion**. The Dental Cosmos.V.

41, Issue: 3, p. 248-264, March, 1899.

AZEVEDO, L. R., TORRES, T. B., & NORMANDO, D. (2010). Angulação dos caninos em indivíduos portadores de má oclusão de Classe I e de Classe III: análise comparativa através de um novo método utilizando imagens digitalizadas. **Dental press journal of orthodontics,** 15(5), 109–117, 2010.

BELLOT-ARCÍS, C., GARCÍA-SANZ, V., & PAREDES-GALLARDO, V. Nonsurgical treatment of an adult with skeletal Class III malocclusion, anterior crossbite, and an impacted canine. A**merican Journal of Orthodontics and Dentofacial Orthopedics,** 159(4), 522–535, 2021.

BOLLERO, P. et al. Titanium alloy vs. stainless steel miniscrews: an in vivo split-mouth study. **European review for medical and pharmacological sciences**, v. 22, n. 8, p. 2191–2198, 2018.

CHANG, C. et al. Non-Extraction Treatment of a Class III/Class I Malocclusion with Anterior Crossbite. **J Digital Orthod**, v. 58, p. 46–61, 2020.

CHANG, C. C. H.; LIN, J. S. Y.; YEH, H. Y. Extra-alveolar bone screws for conservative correction of severe malocclusion without extractions or orthognathic surgery. **Current osteoporosis reports**, v. 16, n. 4, p. 387–394, 2018.

CHANG, C. SEAN, S. Y. LIU, W. ROBERTS, W. E. Primary failure rate for 1680 extra-alveolar mandibular buccal shelf mini-screws placed in movable mucosa or attached gingiva. **Angle orthod.** 2015; 85: 905-10.

CHANG, C. H.; LIN, J. S.; ROBERTS, W. Failure rates for stainless steel versus titanium alloy infrazygomatic crest bone screws: A singlecenter, randomized double-blind clinical trial. **The Angle Orthodontist**, n. 1, p. 40–46, 2019.

CHEW, M. T. (2005). Soft and hard tissue changes after bimaxillary surgery in Chinese Class III patients. **The Angle Orthodontist**, 75(6), 959–963, 2005.

CLEMENTE, R. Class III treatment with skeletal and dental anchorage: aComparison of treatment effects after total mandibular arch distalization with miniscrews vs ramal plates in patients with Class III malocclusion Moo Yeon. Em: PARK, J. H.; KOOK, Y.-A. (Eds.). **AmericanJournal of Orthodontics and Dentofacial Orthopedics**. [s.l: s.n.]. p. 529–553.

ELSHHEBINY, T.; PALOMO, J. M.; BAUMGAERTEL, S. Anatomic assessment of the mandibular buccal shelf for miniscrew insertion in white patients. **Am J Orthod Dentofacial Orthop**, n. 4, p. 505–511, 2018.

ESLAMI S FABER, J. et al. Treatment decision in adult patients with class III malocclusion: surgery versus orthodontics. **Prog Orthod**, v. 19, n. 1, 2018.

GHOSH, A. Infra-zygomatic crest and buccal shelf - orthodontic bone screws: A leap ahead of micro-implants – clinical perspectives. **The Journal of Indian Orthodontic Society**, v. 52, n. 4_suppl2, p. 127–141, 2018.

ISHII, H. Treatment effect of combined maxillary protraction and chincap appliance in severe skeletal Class III cases. **Am. J. Orthod. Dentofacial Orthop.**, St. Louis, v. 92, no. 4, p. 304-312, Oct. 1987.

LIU, H. WU, X. TAN, J. LI, X. Safe regions of miniscrew implantation for distalization of mandibular dentition with CBCT. **Prog. orthod.** 2019; 20:45.

LIU, Z. P.; LI, C. J.; HUA, H. K.; CHENA, J. W.; LI, F.; ZOU, S. J. **Efficacy of shortterm chincup therapy for mandibular growth retardation in Class III malocclusion**. A systematic review. Angle Orthodontist, v. 81, n. 1, p. 162-168, 2011.

MECENAS, P. et al. Stainless steel or titanium mini-implants? **The Angle orthodontist**, v. 90, n. 4, p. 587–597, 2020.

NAIR, M. V. et al. Recent advancements in orthodontic anchorage using mini-

implants. **International journal of dentistry research**, v. 6, n. 3, p. 78–80, 2021.

NUCERA, R. LOGIUDICE, A. BELLOCCHIO, A. M. SPINUZZA, P. CAPRIOGLIO, A. PERILLO, L. et al. Boneand cortical thicknessof mandibular buccal shelf for mini-screw insertion in adults. **Angle orthod.** 2017; 87(5):745-751.

REGO, M. et al. Local de inserção de mini-implantes extra-alveolares no buccal shelf - revisão sistemática. **Orthod. Sci. Pract**, v. 15, n. 57, p. 95–102, 2022.

SILVA, R. C. et al. Distalização dos dentes inferiores para o tratamento da má oclusão de Classe III com o auxílio de dispositivos de ancoragem temporária - relato de caso. **Orthod. Sci. Pract**, p. 46–54, 2021.

ZANELATO, R. C. Tratamento da má oclusão de Classe III com extrações de segundos molares. **Rev. Clín. Ortodon. Dental Press, Maringá**, v. 7, n. 6, dez. 2008/jan. 2009.