Titulo: Fragmentos Cerâmicos, Solução Como Reabilitação de guias oclusivas

Integrantes: Lemos YRS ,Oliveira RA, Sá BCM, Carvalhosa ACBCA, Sikiba THI.
SOEP Porto Velho - RO - Brazil



1. INTRODUCÃO

A reabilitação das guias desoclusivas desempenha um papel essencial na odontologia contemporânea, especialmente em pacientes com histórico de bruxismo ou desgaste dentário. A correta anatomização das guias desoclusivas não só garante a proteção das estruturas dentárias e articulares, mas também é crucial para a estabilidade oclusal e o conforto do paciente durante os movimentos da mandíbula. Nos dentes anteriores, onde a estética é de grande importância, a reabilitação com fragmentos cerâmicos tem se mostrado uma abordagem eficaz e minimamente invasiva. Além de restaurar a função das guias desoclusivas, o uso de fragmentos cerâmicos permite a reconstituição da forma e cor dos dentes, promovendo harmonia e equilíbrio estético no sorriso. A combinação de estética e funcionalidade, por meio dessa técnica, oferece uma solução eficiente para as necessidades do paciente, garantindo resultados duradouros e com alta previsibilidade (Kasmajian et al., 2019).

2- OBJETIVO

Este artigo tem como objetivo discutir a aplicação dos fragmentos cerâmicos na reabilitação dos dentes anteriores, abordando suas indicações, benefícios estéticos e funcionais, além de ressaltar sua relevância como técnica minimamente invasiva na odontologia moderna.

3- RELATO DE CASO

A paciente L.M., 34 anos, do sexo feminino, procurou atendimento odontológico visando a reabilitação estética e funcional do canino superior esquerdo. Após avaliação clínica, foi indicada a realização de um procedimento reabilitador que não só restauraria a estética do dente, mas também restabeleceria sua função como guia desoclusiva. O histórico de bruxismo da paciente exigiu cuidados especiais para garantir a estabilidade oclusal. O tratamento foi planejado utilizando fragmentos cerâmicos para restaurar a estética do canino e garantir a harmonia com os dentes adjacentes. A técnica envolveu um preparo conservador, com mínima remoção de estrutura dental, e o uso de cerâmica de dissilicato de lítio, material conhecido por sua alta resistência e excelente aparência estética. Para garantir a durabilidade da restauração, foi aplicado um sistema adesivo moderno. Além da reabilitação do canino, a abordagem incluiu também a reabilitação simultânea do dente 23, utilizando a mesma técnica. Após a conclusão do procedimento, a paciente obteve um sorriso mais harmonioso, com uma oclusão equilibrada e uma melhoria significativa tanto na estética quanto na funcionalidade. A satisfação da paciente foi evidente com o resultado duradouro (Fig. 1, 2, 3, 5, 6, 7, 8, 9, 10, 11).

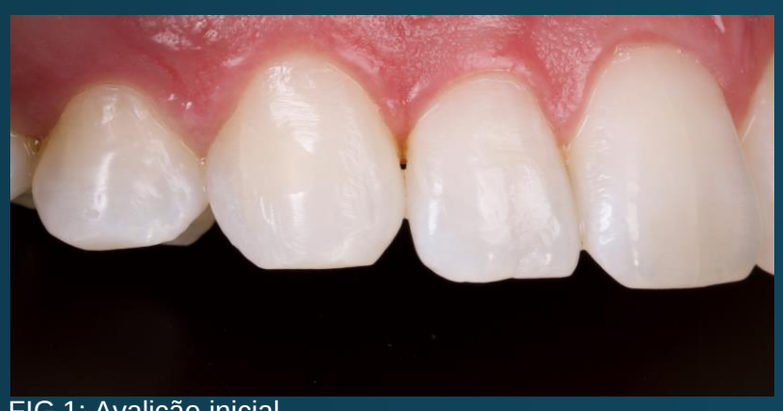

FIG 1: Avalição inicial



FIG 2: Imagem inicial com aproximação



FIG 3: Reabilitação sobre implante dente 23

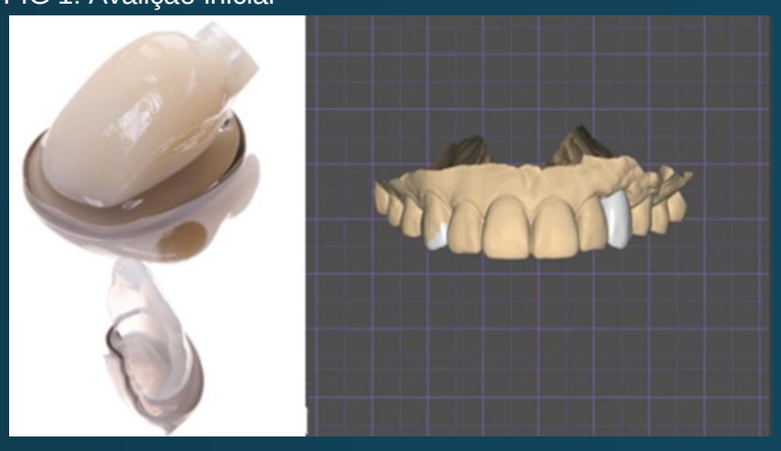

FIG 4:Planejamento digital



FIG 5:Condicionamenro do fragmento cerâmico



FIG 6: Condicionamento do dente

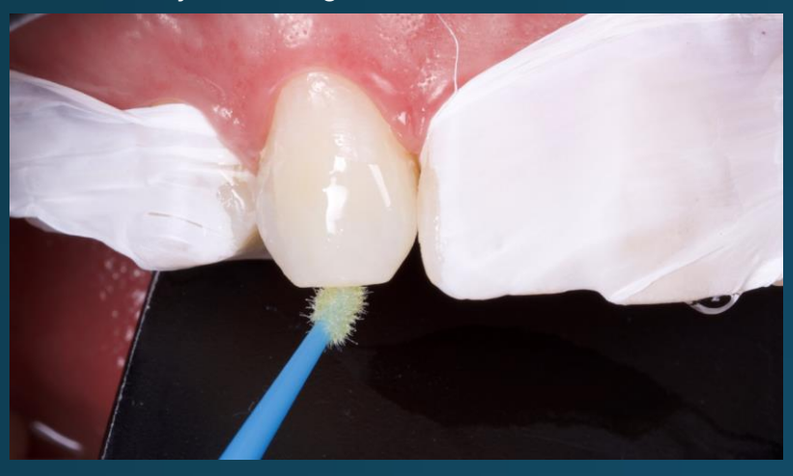

FIG 7: Aplicação do sistema de adesivo



FIG 8:Posicionamento do fragmento



FIG 9: Fotopolimerização do fragmento



FIG 10:Imagem pós cimentação



FIG 11:Imagem de proservação e controle 2 anos após a cimentação

4- DISCUSSÃO

A utilização de fragmentos cerâmicos para a anatomização dos dentes anteriores é uma técnica minimamente invasiva que preserva a estrutura dental, exigindo menos preparo em comparação com coroas e facetas (Gürel, 2003). A cerâmica de dissilicato de lítio é amplamente utilizada devido à sua resistência e excelente estética (Piconi & Maccauro, 1999). Sistemas adesivos modernos asseguram a durabilidade das restaurações, proporcionando uma boa adesão entre a cerâmica e o dente preparado (Bottino et al., 2017). No entanto, é fundamental selecionar casos cuidadosamente, especialmente em pacientes com bruxismo, para minimizar o risco de fraturas ou descolamentos (Opdam et al., 2014). A reabilitação das guias desoclusivas deve ser planejada com precisão, pois a estabilidade oclusal é essencial para um resultado funcional e confortável (Primo et al., 2014).

5. CONCLUSÃO

A anatomização dos dentes anteriores com fragmentos cerâmicos, associada à reabilitação das guias desoclusais, oferece uma abordagem minimamente invasiva que alia estética, funcionalidade e durabilidade. O uso de materiais cerâmicos avançados e técnicas adesivas modernas possibilita resultados estéticos de alta qualidade com excelente previsibilidade e longevidade. No entanto, o sucesso do tratamento depende da correta seleção dos casos e da execução precisa. Essas técnicas permanecem como soluções promissoras na odontologia estética contemporânea.

6 - REFERÊNCIAS BIBLIOGRÁFICA

[1] GÜREL, G. The Science and Art of Porcelain Laminate Veneers. Quintessence Publishing Co Inc, 2003.
[2] SILVA, N. R.; et al. Reliability of metalloceramic and zirconia-based ceramic crowns. J Dent Res, 89(10): 1051-6, 2010.
[3] PICONI, C.; MACCAURO, G. Zirconia as a ceramic biomaterial. Biomaterials, 20(1): 1-25, 1999.
[4] BOTTINO, M. A.; et al. Bonding of Y-TZP to dentin: Effects of Y-TZP surface conditioning, fiber post surface treatment and aging conditions. Dental Materials, 33(2): 189-198, 2017.
[5] OPDAM, N. J. M.; et al. Longevity of posterior composite restorations: a systematic review and meta-analysis. Journal of Dental Research, 93(10): 943-949, 2014.
[6] PRIMO, L. B.; et al. Influence of surface treatments on the bond strength of a resin cement to pre-sintered alumina. Journal of Applied Oral Science, 22(3): 185-193, 2014.
[7] MAGNE, P.; DOUGLAS, W. H. Porcelain veneers: Dentin bonding optimization and biomimetic recovery of the crown. International Journal of Prosthodontics, 12(2): 111-121, 1999.