FACULDADE SETE LAGOAS – FACSETE

Lisiane Alexandre de Melo Lima

AVANÇO MAXILOMANDIBULAR NA APNEIA OBSTRUTIVA DO SONO

RECIFE

2018

FACULDADE SETE LAGOAS – FACSETE

Lisiane Alexandre de Melo Lima

AVANÇO MAXILOMANDIBULAR NA APNEIA OBSTRUTIVA DO SONO

Artigo Científico apresentado ao Curso de Especialização *Lato Sensu* da Faculdade Sete Lagoas – FACSETE / CPO, como requisito parcial para conclusão do Curso de Especialização em Ortodontia.

Área de Concentração: Ortodontia

Orientador: Prof. Ms. Nivaldo Oliveira

RECIFE

2018

FACULDADE SETE LAGOAS – FACSETE

Artigo intitulado **"Avanço Maxilomandibular Na Apneia Obstrutiva Do Sono"** de autoria do aluno Lisiane Alexandre de Melo Lima, aprovada pela banca examinadora constituída pelos seguintes professores:

Prof. Ms. Nivaldo Oliveira – CPO Recife

Prof. Felipe Azevedo – CPO Recife

Recife, 18 de janeiro de 2019.

Avanço Maxilomandibular Na Apneia Obstrutiva Do Sono

Lisiane Alexandre de Melo Lima
Nivaldo Oliveira

RESUMO

Objetivo: Apresentar a influência da cirurgia de Avanço Maxilomandibular (AMM) em pacientes com Síndrome da Apneia e Hipopneia Obstrutiva do Sono (SAHOS). **Método:** revisão de literatura acerca do tema, em base de dados PUBMED/ MEDLINE/BIREME/SCIELO. **Discussão:** SAHOS é caracterizada por ser uma doença e que pode apresentar quadros graves originada pelo colapso das vias aéreas superiores durante o sono. Coexistem tratamentos cirúrgicos e não cirúrgicos convencionais. Os tratamentos muito invasivos não são muito bem aceitos pelos pacientes. Então, o avanço maxilomandibular pode ser uma opção por ser um tratamento eficaz e duradouro. **Conclusões:** o AMM é um tratamento cirúrgico eficaz para a SAHOS, embora ainda sejam necessários mais estudos e com duração de tempo maior e randomizados para maior precisão dos fatos.

Palavras-chaves: Avanço mandibular. Apneia obstrutiva do sono. Ortodontia.

1 INTRODUÇÃO

Caracterizada por sintomas que se repetem, a Apneia Obstrutiva do Sono (AOS) é uma doença grave que aumenta a resistência do fluxo aéreo durante o sono (JON-ERICK; CHRISTIAN, 2010). Podendo ser nomeada pela Síndrome da Apneia ou Hipopneia Obstrutiva do Sono (SAHOS) esta doença é causada pelo colabamento das paredes da faringe (via aérea superior) com consequente bloqueio da passagem do ar. Ela atinge boa parte da população adulta e produz apneia ou Hipopneia, sendo um distúrbio caracterizado pela cessação repetida da respiração durante o sono (RONCHINI et al., 2013). Existem fatores de risco que podem estar associados à síndrome da apneia do sono como: histórico familiar, obesidade, aumento da circunferência cervical, aumento da relação cintura-quadril, hipotireoidismo, *diabetes*, acromegalia, insuficiência renal crônica, gravidez, roncos, entre outros (DEALBERTO et al., 1994).

Quando se fala em retrognatismo mandibular, que é caracterizado pela falta de crescimento mandibular em relação à maxila, o mesmo pode ser considerado um fator de risco significativo para a apneia obstrutiva do sono, pois a via aérea superior fica reduzida (MELLO-FILHO; FARIA; RIBEIRO et al., 2006).

O avanço maxilomandibular (AMM) tem sido relatado como sendo o tratamento cirúrgico mais eficaz da apneia obstrutiva do sono (AOS) (BUTTERFIELD et al., 2014; FARIA et al., 2013) pois torna a via aérea mais ampla. Esta cirurgia foi desenvolvida no início dos anos 80 e foi sendo aprimorada ao longo dos anos (GOH et al., 2017).

Então, o presente trabalho teve como objetivo avaliar, por meio de revisão de literatura a eficácia do avanço maxilomandibular como uma opção de tratamento para apneia obstrutiva do sono.

2 REVISÃO DA LITERATURA

A Síndrome da Apneia e Hipopneia Obstrutiva do Sono (SAHOS) é caracterizada por ser uma doença e que pode gerar inúmeros transtornos ao indivíduo (PEREIRA, 2007) entre eles ronco, sonolência diurna, fadiga, incapacidade de concentração e irritabilidade (BALAJI, 2017). A longo prazo, alterações cardiovasculares e neuropsicológicas de grande impacto podem ocorrer, trazendo implicações socioeconômicas graves, merecendo assim atenção médica (BALBANI, 1999) e odontológica. Diversos tipos de tratamento a serem realizados podem ser propostos, desde a simples intervenções clínicas, como a cirurgias que envolva apenas a nasofaringe ou até mesmo cirurgias mais complexas que envolvam a face como um todo (PEREIRA, 2007).

Existe unanimidade quanto ao diagnóstico da SAHOS, este deve ser alcançado por meio de múltiplos exames, embora estes ainda não sejam capazes de determinar, com precisão, o local exato da obstrução (BORGES; PASCHOAL, 2005 e MELLO-FILHO; FARIA; RIBEIRO et al., 2006).

Marques C. G. e Maniglia J. V., (2005) destacaram importante papel de telerradiografias cefalométricas laterais para identificar associação entre as características ósseas craniofaciais e tecidos moles com os dados clínicos e polissonográficos, verificando as áreas anatômicas que mais contribuem para a obstrução das vias aéreas superiores nos pacientes com Síndrome da Apnéia Obstrutiva do Sono (SAOS).

Quando falamos de apneia, na literatura ela é descrita como a interrupção do fluxo de ar em, no mínimo, 10 segundos, já a Hipopneia é uma diminuição na amplitude do fluxo de ar, maior que 50% da medida de referência por um tempo maior que 10 segundos. No caso de ocorrer durante o sono aí ela é considerada como apneia obstrutiva do sono (CHAN et al., 2010).

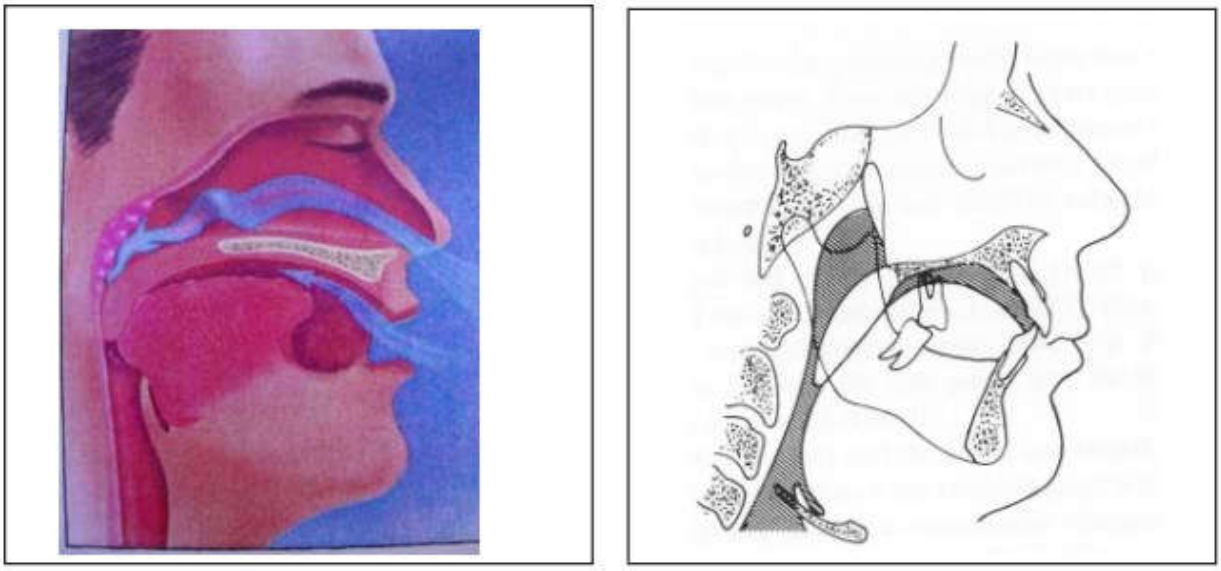

Figura 01 – Passagem do ar durante o sono, Síndrome da apneia do sono (MARQUES C. G. e MANIGLIA J. V., 2005).

Conceitos têm sido propostos para explicar a natureza fisiopatológica desta condição apneica, sendo a mesma considerada multifatorial, e dentre as principais condições encontra-se o excesso de peso com modificações anatômicas das vias aéreas superiores. A diagnose da doença é clínica com exames complementares, como nasofaringoscopia de fibra óptica, radiografia cefalométrica lateral, análise tridimensional através de tomografia computadorizada cone bean, ressonância magnética e fotografias frontais (BORGES; PASCHOAL, 2005; MELLO-FILHO; FARIA; RIBEIRO et al., 2006 e SCHENDEL; POWELL; JACOBSON, 2011).

O método de escolha no tratamento conservador da SAOS é o uso de dispositivos que produzem pressão positiva nas vias aéreas (WOJDA et al., 2017), o CPAP (Continuous Positive Airway Pressure), que gera fluxo de ar com pressão positiva e contínua nas vias aérea para evitar ronco e apneia obstrutiva do sono. Em pacientes com forma leve a moderada de SAOS, o avanço maxilomandibular é indicado (WOJDA et al., 2017).

O avanço maxilomandibular é uma cirurgia invasiva, considerada um procedimento com riscos que incluem dor, inchaço e formigamento. Também foi relatado parestesia facial devido ao alongamento ou lesão do nervo alveolar inferior em 100% dos pacientes, entretanto isso se resolve em 85% a 90% dos casos em 6

a 12 meses de pós-operatório. Como ponto positivo a estética facial é melhorada após AMM e a ortodontia pré-cirúrgica ou pós-cirúrgica, têm sido desenvolvidos para prevenir a protusão maxilar e melhorar estética. A duração média da cirurgia de acordo com um estudo foi de 6,0 horas. Após procedimento cirúrgico de AMM, os pacientes necessitam geralmente de 3 a 5 dias hospitalização. A maioria dos pacientes consegue retornar ao seu estado funcional dentro de 2 a 10 semanas após a cirurgia (PRINSELL, 1999). Complicações são raras (aproximadamente 1%). Cuidados pós-operatórios cuidadosos são necessários, incluindo avaliação pós-operatória por videolaringoscopia (ZAGHI, 2015).

Sendo uma condição de prevalência alta na população mundial, a SAHOS é caracterizada por episódios repetidos de colapso faríngeo durante o sono. Ótavio F. et al. (2011) revelou em seu artigo que em um estudo epidemiológico realizado na cidade de São Paulo a prevalência da SAHOS é de 32,8% da população analisada. Quando falamos em adultos a mesma pode atingir pelo menos 2 a 4% da população em geral (CAMMAROTO et al., 2017).

É comum observar alterações anatômicas frente a SAHOS, podendo surgir devido a modificações macroscópicas (micrognatia, retrognatia, hipertrofia tonsilar, macroglossia ou depósito de gordura). Então, a cirurgia de avanço maxilar e mandibular preservam as relações maxilomandibulares e aumentam o espaço faríngeo pela expansão da estrutura esquelética, nos quais os tecidos moles da faringe e língua estão aderidos, resultando na diminuição de colapso da faringe (OTÁVIO et al., 2011).

O avanço maxilomandibular é um dos tratamentos mais indicados para casos graves da Síndrome da Apneia Obstrutiva do Sono, principalmente quando não se obteve sucesso em outros tipos de tratamentos. A realização da cirurgia fomenta a anteriorizacao da mandíbula e maxila, com consequente alargamento do calibre das vias aéreas superiores (VAS) (BALSALOBRE, 2012).

Balsalobre (2012) por meio de uma revisão sistemática concluiu que o AMM é eficaz no tratamento da SAOS. Contudo, o mesmo afirma que é necessário mais estudo e com maior duração de acompanhamento para melhor definir o papel desta intervenção cirúrgica. Já Colombini (2010) propôs a associação do avanço

maxilomandibular com glossectomia mediana e assim obteve bons resultados para pacientes com apneia grave e moderada.

Rubio-Bueno et al. (2017) por meio de varreduras tridimensionais (3D) e polissonografias no pós-operatório de AMM verificaram o valor plano oclusal mandibular e a magnitude do avanço esquelético, então constataram mudanças no índice de apneia-Hipopneia. Concluindo que o planejamento do tratamento deve incluir alteração no plano oclusal mandibular com avanço mandibular entre 6 e 10 mm. O avanço maxilar dependeria das mudanças estéticas e da oclusão desejadas.

Martinho, F.L.; et al. (2004) realizaram um estudo retrospectivo em 223 pacientes atendidos no ambulatório de Otorrinolaringologia da UNIFESP, onde todos apresentavam polissonografia basal e foram submetidos a anamnese e exame físico otorrinolaringológico. A conduta terapêutica foi dividida em cirúrgica (procedimentos faríngeos, nasais e craniofaciais) e não-cirúrgica (CPAP, aparelho intraoral e medidas gerais). Quase metade dos pacientes (100 pacientes – 44,8%) recebeu indicação de algum procedimento cirúrgico, num total de 168 procedimentos, que foram indicados dependendo da gravidade da SAHOS. Desta forma, a uvulopalatofaringoplastia e a radiofreqüência de palato foram indicadas preferencialmente em pacientes com SAHOS leve e moderada e o avanço maxilomandibular em pacientes com SAHOS severa. A amigdalectomia e as cirurgias da cavidade nasal não variaram quanto à gravidade da SAHOS. Eles concluíram que o tratamento cirúrgico otorrinolaringológico é uma opção de tratamento para pacientes com SAHOS e pode ter intuito curativo ou coadjuvante a outras terapias, melhorando a adaptação ao CPAP. Os procedimentos cirúrgicos devem ser indicados de forma criteriosa baseando-se na gravidade da doença e nas alterações anatômicas da VAS e do esqueleto facial.

Pinto et al. (2012) em um estudo de relato de caso clínico, afirma que o avanço maxilomandibular tem-se mostrado o tratamento mais eficaz e definitivo para os pacientes por ela afetados. Os autores relataram que como as áreas de obstrução na SAHOS são variadas nos diferentes níveis da faringe, os procedimentos menos agressivos não irão alcançar o resultado desejado. Concluindo assim que é necessário evitar riscos desnecessários, tratamentos mutiladores e com baixo índice de sucesso. Sendo dever do profissional da saúde

reconhecer tal método, tornando, dessa maneira, o AMM uma excelente opção para o tratamento da SAHOS. O paciente do caso relatado apresentou, após um ano da cirurgia, ganho de amplitude anteroposterior das vias aéreas, levando à resolução da SAHOS pelo AMM, como podemos observar na radiografia cefalométrica pré e pós-operatória e no seu relato no acompanhamento pós-cirúrgico como mostra a figura 02.

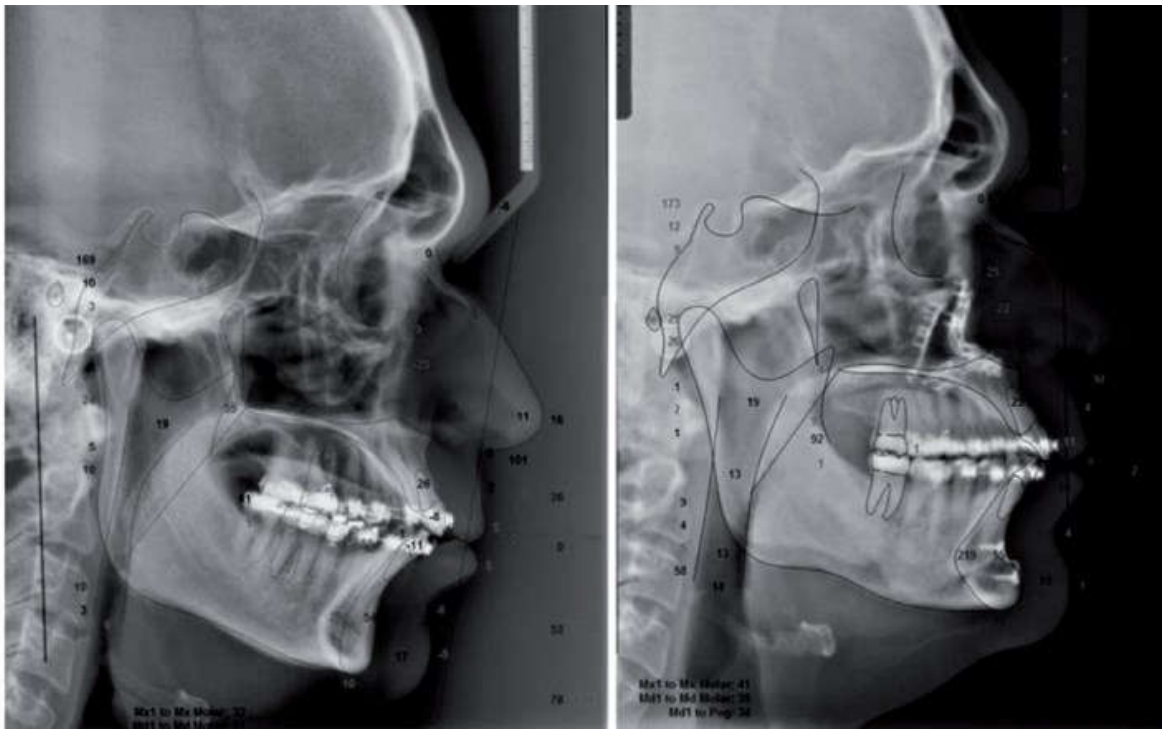

Figura 02 – Traçado Cefalometrico Pré e Pós operatório (PINTO et al., 2012).

Camacho et al. (2014) revisaram sistematicamente nas bases de dados do MEDLINE, Scopus, Web of Science e o Biblioteca Cochrane. Os mesmos concluíram que por meio de informações polissonográficas de obesos mórbidos (Índice de massa corpórea [IMC] ≥40 kg / m2) que possuíam apneia obstrutiva do sono e que foram tratadas com avanço maxilomandibular o nível de sonolência e saturações de oxigênio diminuíram após o AMM. Entretanto afirmam que é dever dos cirurgiões tirar conclusões definitivas desses estudos limitados e que estudos de nível superior são necessários.

Tomonari et al. (2017) descreveu um caso de uma paciente de 16 anos de idade com micrognatia, anquilose na articulação temporomandibular e apneia

obstrutiva do sono, que foi tratada com distração osteogênica mandibular combinada com a genioplastia de deslizamento, usando ancoragem esquelética. O tratamento de deslizamento foi eficaz em melhorar não só as deformidades dentofaciais como as deficiências respiratórias, melhorando assim a apneia do sono.

Aydinatay e Taner (2018) avaliaram sessenta e nove pacientes (52 homens, 17 mulheres; idade média: 54,4 ± 10,8 anos) com síndrome da apneia obstrutiva do sono onde 56% eram leves e 44% moderados que foram tratados com avanço maxilomandibular por pelo menos 4 anos antes do estudo. A não adesão total a longo prazo à terapia com AMM em pacientes com SAOS leve a moderada foi alta sugerindo que barreiras à adesão à terapia com AMM devem ser prevenidas para aumentar a eficiência do tratamento e alcançar melhores resultados para esta doença.

Almeida, M.A.O. et. al (2006) através de uma revisão de literatura discutiram o uso de aparelhos intrabucais para o tratamento da SAHOS, destacando-se a eficácia e as limitações dessa terapia, os principais sintomas clínicos, os principais efeitos colaterais oclusais, o grau de colaboração e o índice de satisfação dos pacientes. Então, concluíram que a terapia com aparelhos intrabucais deve ser a de primeira escolha para o tratamento de SAHOS de média a moderada, sendo o desconforto dentário, articular e muscular, a hipersalivação e a xerostomia os sintomas clínicos mais freqüentes, com efeitos colaterais oclusais leves que normalmente não geram incômodos aos pacientes, com bom grau de colaboração e alto índice de satisfação.

É comum que os pacientes de SAHOS procurem alternativas clínicas ou procedimentos de menor agressividade para o tratamento de sua doença, os quais não necessariamente irão curá-los (PINTO et al., 2013).

A nova era da terapia de aparelhos para apneia do sono com protrusão incremental da mandíbula tem sido relatada como eficaz na produção de uma melhor redução apneia obstrutiva do sono. Contudo, os efeitos adversos na utilização a longo prazo esses aparelhos não têm evidências. Por causa da clínica heterogeneidade dos estudos incluídos, uma meta-análise não pôde ser executado (SIVARAMAKRISHNAN; SRIDHARAN, 2017).

Em conclusão a solução terapêutica do AMM visa restabelecer uma melhor anatomia sem danos aos órgãos envolvidos na SAHOS. O papel do especialista em cirurgia de cabeça e pescoço, o buco-maxilofacial e o ortodontista na gestão SAHOS é fundamental, pois os mesmos que podem fornecer o tratamento terapêutico de curto e longo prazo e com maior ferramenta de sucesso a com a menor morbidade (LI et al., 2000). Se planejado e realizado adequadamente, o AMM pode levar a quase 100% de cura da SAHOS (LI et al., 2015).

4 CONCLUSÃO

Por meio de revisão de literatura pode-se concluir que é consenso entre os autores que o AMM é um tratamento cirúrgico eficaz, com taxas elevadas de sucesso para a SAHOS, sendo uma opção para aqueles pacientes que não responderam bem ao CPAP, embora ainda sejam necessários mais estudos e com duração de tempo maior e randomizados para maior precisão dos fatos.

MAXILOMANDIBULAR ADVANCEMENT IN OBSTRUCTIVE SLEEP APNEA

Lisiane Alexandre de Melo Lima
Nivaldo Oliveira

ABSTRACT

Objective: To present the influence of Maxillomandibular Advancement (AMM) surgery in patients with Sleep Apnea and Obstructive Sleep Hypopnea Syndrome (OSAHS). **Method:** literature review on the subject, in database PUBMED / MEDLINE / BIREME / SCIELO. **Discussion:** OSAHS is characterized by being a disease and may present severe scenerios caused by collapse of the upper airways during sleep. Conventional surgical and non-surgical treatments coexist. Extremely invasive treatments are not quite well accepted by patients. Thus, maxillomandibular advancement may be an option as it is an effective treatment. **Conclusions:** AMM is an effective surgical treatment for OSAHS, although further studies and longer duration of treatment are needed and more accurate.

Key-words: Mandibular advancement, Obstructive sleep apnea, Orthodontics.

REFERÊNCIAS BIBLIOGRÁFICAS

ALMEIDA, M. A. O. et. al. Tratamento da síndrome da apnéia e hipopnéia obstrutiva do sono com aparelhos intrabucais. **Rev Bras Otorrinolaringol**.v.72(5), p. 699-703, 2006.

BALAJI, S. M. Bilateral pediatric mandibular distraction for micrognathia with temporomandibular joint ankylosis and sleep apnea. **Indian J Dent**. v.28, p. 588-591, 2019.

BALBANI, A.P.S. et al. Ronco e síndrome da apnéia obstrutiva do sono. **Rev Ass Med Brasil**. v. 3, p. 273-8, 1999.

BANU, S.A.; TÜLIN, T. Oral appliance therapy in obstructive sleep apnea: Long-term adherence and patients' experiences. **Med Oral Patol Oral Cir Bucal**. v. 1, p. 72-77, jan. 2018.

BALSALOBRE, R. A. Efficacy of Maxillomandibular Advancement in the Treatment of Obstructive Sleep Apnea Syndrome: a Systematic Review and Meta-Analysis. **Tese de Doutorado**. p. 155. 2012.

BUTTERFIELD, K.J. et al. Linear and Volumetric Airway Changes After Maxillomandibular Advancement for Obstructive Sleep Apnea. **American Association of Oral and Maxillofacial Surgeons**. v. 14, p. 278-2391, 2014.

BORGES, P. T. M.; PASCHOAL J. R. Indicação inicial de tratamento em 60 pacientes com distúrbios ventilatórios obstrutivos do sono. **Rev. bras.Otorrinolaringol.**, v. 71, n. 6, p. 740-6, nov.,/dez., 2005.

CAMACHO, M. et al. Maxillomandibular Advancement andmTracheostomy for Morbidly Obese Obstructive Sleep Apnea: A Systematic Review and Meta-analysis Otolaryngology. **Head and Neck Surgery**. v.152, p. 619-630, 2015.

CAMMAROTO, G. et al. Mandibular advancement devices vs nasal-continuous positive airway pressure in OSA patients. **Med Oral Patol Oral Cir Bucal**. v. 4, p. 417-424, jul. 2017.

CARNEIRO JUNIOR, J.T.; TABOSA A.K.S.; KAURA S. Cirurgia Ortognática Para Tratamento Da Síndrome Da Apnéia Obstrutiva Do Sono. **Ortodontic**. v. 1, abr, 2008.

CHAN, A.S.; SUTHERLAND, K.; SCHWAB, R.J.; ZENG, B.; PETOCZ, P.; LEE, R.W.; DARENDELILER M.A.,; CISTULLI, P.A. The effect of mandibular advancement on upper airway structure in obstructive sleep apnoea. **Thorax**. p. 726-32. ago, 2010.

COLOMBINI, N. E. P. Avanço maxilomandibular e glossectomia de linha média no tratamento da síndrome da apneia e hipopneia moderada e grave. **Tese doutorado**. São José do Rio Preto: Faculdade de Medicina de São José do Rio Preto–FAMERP; 2010.

DEALBERTO, M.J.; FERBER, C.; GARMA, L.; LEMOINE, P.; ALPEROVITCH, A. Factors related to sleep apnea syndrome in sleep clinic patients. **Chest**. v.105, p. 1753-8.1994.

FARIA, A.C.; et al. Volumetric analysis of the pharynx in patients with obstructive sleep apnea (OSA) treated with maxillomandibular advancement (MMA). **Sleep Breath**. v. 17, p. 395–401, 2013.

GOH, Y. H. et al. Advances in Box Surgery for Obstructive Sleep Apnea: Genioglossus Advancement, Hyoid Suspension, and Maxillomandibular Advancement. **Lin H-C (ed): Sleep-Related Breathing Disorders**. Adv Otorhinolaryngol. Basel, Karger, v. 80, p. 99–108, 2017.

JON-ERIK, C. H.; CHRISTIAN, G. Maxillomandibular advancement for the treatment of obstructive sleep apnea: A systematic review and meta-analysis. **Medicine Reviews** v. 14, p. 287–297, 2010.

KLÜPPEL, L.E.; SVERZUT, A.T.; MORAES, M. Tratamento De Apnéia Obstrutiva Do Sono Com Cirurgia Ortognática: Relato De Caso Clínico. **Revista Dens**, v.15, n.2, novembro/abril 2007.

LI, K.K.; RILEY, R.W.; POWELL, N.B.; GUILLEMINAULT, C. Patient's perception of the facial appearance after maxillomandibular advancement for obstructive sleep apnea syndrome. **J Oral Maxillofac Surg**. v. 59, p. 377–80, 2001.

LI, K.K.; POWELL, N.B.; RILEY, R.W.; TROELL, R.J.; GUILLEMINAULT, C. Long-term results of maxillomandibular advancement surgery. **Sleep Breath**. v. 4, p.40-137, 2000.

MARQUES C. G. e MANIGLIA J. V. Estudo cefalométrico de indivíduos com Síndrome da Apnéia Obstrutiva do Sono: revisão da literatura **Arq Ciênc Saúde**. V. 12(4), p. 206-12, out-dez 2005.

MARTINHO, F.L.; et al. Indicação cirúrgica otorrinolaringológica em um ambulatório para pacientes com síndrome da apnéia e hipopnéia obstrutiva do sono. **Rev Bras Otorrinolaringol**. V.70, n.1, 46-51, jan./fev. 2004.

MELLO-FILHO, F.; V.; FARIA, A.; C.; RIBEIRO, H.;T.etal.,Cirurgia de avanço maxilomandibular para tratamento da Síndrome das Apneias/Hipopneias Obstrutivas do Sono (SAHOS). **Medicina**., v. 39, n. 2, p. 227-35, 2006.

MELO-FILHO, F.V.; RIBEIRO, H.T.; FARIA, A.C.; TRAWITZKI, L.V.V. Tratamento da síndrome da apnéia-hipopnéia obstrutiva do sono (SAHOS) através de cirurgia ortognática de avanço maxilomandibular. **J Bras Ortodon Ortop Facial**. v. 9, p. 380-4, 2004.

MORENO, R.; GREGÓRIO, L.C.; MIRANDA, S.L.; MARTINHO, F.L. Evaluation of severe obstructive sleep apnea/hypopnea syndrome after maxilomandibular advancement surgery. **Einstein**. v.5, p. 255-257, 2007.

PEREIRA, A. Síndrome da Apneia Obstrutiva do Sono. **ArquiMed**. v.21, p. 5-6, 2007.

PINTO, et al. Maxillomandibular advancement in the treatment of Obstructive Sleep Apnea and Hypopnea Syndrome. **Rev. Cir. Traumatol. Buco-Maxilo-fac**., Camaragibe v.13, n.1, p. 09-16, jan./mar. 2013.

PRINSELL, J.R. Maxillomandibular advancement surgery in a site-specific treatment approach for obstructive sleep apnea in 50 consecutive patients. **Chest.** v. 6, p. 1519-1529, 1999.

RONCHINI P., et al. Maxillomandibular Advancement in Obstructive Sleep Apnea Syndrome Patients: a Restrospective Study on the Sagittal Cephalometric**. J Oral Maxillofac Res**, v. 4, n. 2, e. 5, p.1, abr. 2013.

RUBIO-BUENO P., et al. Maxillomandibular advancement as the initial treatment of obstructive sleep apnoea: Is the mandibular occlusal plane. **J Oral Maxillofac Surg**. jul, 2017.

SARAIVA, J.S.; LINO, J.B.; FARIA, L.M.; CAPALBO, L.C.; LODI, C.S.; FERRAZ, O.; BERTOZ, A.P.M.; BIGLIAZI, R. Cirurgia de avanço maxilo mandibular no tratamento da apneia obstrutiva do sono: relato de caso clínico. **Proceedings of the Arch Health Invest**, v.6, 2017.

SIVARAMAKRISHNAN, G.; SRIDHARAN, K. A systematic review on the effectiveness of titratable over nontitratable mandibular advancement appliances for sleep apnea. **J Indian Prosthodont Soc**. v. 17, p. 319-24, 2017.

SCHENDEL, S.; POWELL N.; JACOBSON R. Maxillary, mandibular, and chin advancement: treatment planning based on airway anatomy in obstructive sleep apnea. **J.oral Maxillofac.Surg**., v. 69, n. 3, p. 663-76, mar.,2011.

TOMONARI, et al. Micrognathia with temporomandibular joint ankylosis and obstructive sleep apnea treated with mandibular distraction osteogenesis using skeletal anchorage: a case report. **Head & Face Medicine**. p. 13-20, 2017.

WOJDA, M. et al. Therapeutic Efficacy of Mandibular Advancement Devices in Patients with Severe Sleep Apnea: A Preliminary Report Advs Exp. **Medicine, Biology - Neuroscience and Respiration**. 2017.

ZAGHI, S. et al. Maxillomandibular Advancement for Treatment of Obstructive Sleep Apnea A Meta-analysis. **Maxillomandibular Advancement for Treatment of Obstructive Sleep Apnea**, 2015.

ANEXO 1

TERMO DE CORREÇÃO METODOLÓGICA

DECLARAÇÃO DE CORREÇÃO DE NORMAS TÉCNICAS E METODOLÓGICAS

Eu, Paula Andréa de Melo Valença, declaro para os devidos fins e para fazer prova junto à **Faculdade SETE LAGOAS – FACSETE,** que realizei a revisão de normas técnicas e metodológicas do TCC / Monografia, intitulado **"AVANÇO MAXILOMANDIBULAR NA APNEIA OBSTRUTIVA DO SONO",** de autoria de **Lisiane Alexandre de Melo Lima,** do curso de **Especialização Lato Sensu em Ortodontia, pela Faculdade de Sete Lagoas – FACSETE,** consistindo em correção de citações, referências bibliográficas e normas metodológicas.

Por ser verdade, firmo a presente,

Recife, 18 de janeiro de 2019.

Paula Valença

Paula Andréa de melo Valença

CPF: 020.21.594-06

ANEXO 2

TERMO DE CORREÇÃO DA LÍNGUA PORTUGUESA

DECLARAÇÃO DE CORREÇÃO DE NORMAS TÉCNICAS E METODOLÓGICAS

Eu, Evelyne Batista Duarte, declaro para os devidos fins e para fazer prova junto à **Faculdade SETE LAGOAS – FACSETE,** que realizei a revisão de normas da língua portuguesa do TCC / Monografia, intitulado "**AVANÇO MAXILOMANDIBULAR NA APNEIA OBSTRUTIVA DO SONO",** de autoria de **Lisiane Alexandre de Melo Lima,** do curso de **Especialização Lato Sensu em Ortodontia, pela Faculdade de Sete Lagoas – FACSETE,** consistindo em correção de ortografia e pontuação.

Por ser verdade, firmo a presente,

Recife, 18 de janeiro de 2019.

Evelyne Batista Duarte

Evelyne Batista Duarte

CPF: 096.519.654-28

ANEXO 3

TERMO DE CORREÇÃO DA LÍNGUA INGLESA

DECLARAÇÃO DE CORREÇÃO DE NORMAS TÉCNICAS E METODOLÓGICAS

Eu, Evelyne Batista Duarte, declaro para os devidos fins e para fazer prova junto à **Faculdade SETE LAGOAS – FACSETE,** que realizei a revisão de normas da língua inglesa do TCC / Monografia, intitulado "**AVANÇO MAXILOMANDIBULAR NA APNEIA OBSTRUTIVA DO SONO",** de autoria de **Lisiane Alexandre de Melo Lima**, do curso de **Especialização Lato Sensu em Ortodontia**, pela Faculdade de

[redacted]

Recife, 18 de janeiro de 2019.

Evelyne Batista Duarte

Evelyne Batista Duarte

CPF: 096.519.654-28