LIDIA PEREIRA CARLOS

INFLUÊNCIA DO GRAU DE CURVATURA RADICULAR:

Relato de caso clínico

IPATINGA

2024

LIDIA PEREIRA CARLOS

INFLUÊNCIA DO GRAU DE CURVATURA RADICULAR:

Relato de caso clínico

Artigo de Conclusão de Curso apresentado ao Curso de pós-graduação em endodontia com aperfeiçoamento em prótese da FACSETE polo Ipatinga como requisito parcial para obtenção do titulo de especialista em endodontia.

Orientadora: Monica Matta

IPATINGA

2024

RESUMO

O tratamento de perfurações radiculares é um desafio frequente na prática endodôntica, podendo ocorrer devido a processos patológicos, atos iatrogênicos ou complicações durante o preparo químico-mecânico (PQM). Perfurações podem levar à destruição dos tecidos periodontais adjacentes e, em casos graves, à perda do dente. Embora tais complicações possam ser graves, muitas vezes é possível corrigi-las com sucesso utilizando o conhecimento adequado e técnicas apropriadas. Em alguns casos, uma complicação pode não ter um impacto significativo no prognóstico do tratamento, enquanto em outros casos, a mesma complicação pode ser prejudicial para o resultado. Portanto, é crucial avaliar os fatores clínicos que influenciam o prognóstico para selecionar a intervenção adequada e informar o paciente sobre as possíveis consequências.

PALAVRAS-CHAVE: perfurações endodônticas, tratamento de perfurações endodônticas, acidentes e complicações na endodontia.

ABSTRACT

The treatment of root perforations is a common challenge in endodontic practice, which can occur due to pathological processes, iatrogenic actions, or complications during chemical-mechanical preparation (CMP). Perforations can lead to destruction of adjacent periodontal tissues and, in severe cases, tooth loss. Although such complications can be serious, they are often successfully managed with appropriate knowledge and techniques. In some cases, a complication may not significantly impact the treatment prognosis, while in others, the same complication can be detrimental to the outcome. Therefore, it is crucial to assess the clinical factors influencing prognosis to choose the appropriate intervention and inform the patient about potential consequences.

KEYWORDS: endodontic perforations, treatment of endodontic perforations, accidents and complications in endodontics.

1 INTRODUÇÃO

O tratamento endodôntico tem como objetivo a manutenção do elemento dental em função no sistema estomatognático, sem prejuízos à saúde dentária. Para que se consiga sucesso neste tratamento, é necessário que sejam seguidos princípios científicos, biológicos e mecânicos. Estes princípios e passos clínicos estão diretamente relacionados ao sucesso e insucesso do tratamento endodôntico (HAAPASALO, et al. 2020).

Apesar do índice de sucesso da terapia endodôntica ser elevado, levando em consideração os avanços tecnológicos, os novos aparelhos e materiais existentes que vem inovando e facilitando o dia a dia do profissional, falhas, acidentes e complicações estão sujeitas a acontecer no dia a dia clínico, e o endodontista deve estar preparado para lidar com essas possíveis intercorrências (ARANTES, OLIVEIRA, MESQUITA, 2020).

Complicações no tratamento endodôntico é algo comum na rotina odontológica, e pode acontecer a qualquer momento, desde a fase do diagnóstico, no processo operatório sendo ela na abertura coronária, preparo do canal, irrigação ou obturação. E pode acontecer em razão da alta complexidade anatômica dos dentes, falta de conhecimento das propriedades mecânicas dos instrumentos endodônticos, desconhecimento de procedimentos técnicos adequados ou da pouca habilidade profissional (SIQUEIRA et al. 2021).

As perfurações radiculares podem ocorrer por meio de processos patológicos como a reabsorção ou cárie e por atos iatrogênicos do cirurgião-dentista que resultam na comunicação da cavidade pulpar com o tecido periodontal e osso alveolar por meio de abertura artificial (RODA R. S. GETTLEMAN, B. H., & NUSSTEIN, 2021). Esse tipo de complicação pode resultar em destruição dos tecidos periodontais adjacentes, devido à reação inflamatória, perda de integridade da raiz e eventual perda do dente (MARETIC, Z., & MARETIC, M, 2023).

Perfurações endodônticas de caráter iatrogênico estão relacionadas com a negligência em relação ao conhecimento anátomo-radiográfico das possíveis variações anatômicas do elemento dental, como por exemplo, a espessura das paredes internas e curvaturas radiculares, assim como na especificidade da seleção do caso a ser tratado. Ter conhecimento sobre a localização da região perfurada é fundamental para que se tenha um bom prognóstico (TSESIS, I., ROSEN, E., & ZLOTNIK, M., 2022).

A maior frequência das referidas perfurações ocorre no momento da abertura coronária, onde o profissional utiliza de forma negligenciada brocas com pontas ativas em alta rotação, podendo desgastar o assoalho atingindo os tecidos periodontais na região de furca. Outra situação comum ocorre em casos em que

a câmara pulpar está calcificada e, na busca da entrada dos canais acontece o acidente (KELLER, C., & ROSENBERG, P., 2023).

Além disso, perfurações podem ocorrer durante o preparo químico mecânico (PQM). Quando ocorre um desvio no terço apical e o profissional força o instrumento na tentativa de retomar o comprimento de trabalho inicial podendo ocasionar uma perfuração, principalmente quando não se curva o instrumento utilizado. E, na etapa do PQM pode ocorrer um rasgo na zona de risco (perfuração no terço cervical) quando brocas, como gatesglidden e largo, são forçadas em direção esta parede (GAMBIN, C. P., & PÉCORA, J. D, 2022).

Mas se sabe que nem todas as complicações que ocorrem são catastróficas, pois muita das vezes existem maneiras de corrigir e realizar um tratamento de sucesso com longevidade, utilizando-se de conhecimento e maneira correta de abordagem. É de suma importância o conhecimento da anatomia interna dos canais radiculares e atenção aos detalhes e suas variações para realizar um bom planejamento e escolha da técnica correta (PÉCORA, J. D., & TABA, J. R, 2023).

Considerando a frequência dos casos de perfuração de origem endodôntica e a importância do selamento de tais comunicações, o presente estudo tem como objetivo realizar uma revisão de literatura em conjunto à descrição de um caso clínico de iatrogenia de desvio e perfuração do canal radicular associado ao selamento e resolução do caso, realizado no Curso de Especialização em Endodontia da FACSETE campos Ipatinga em Minas Gerais.

2 METODOLOGIA

Foram utilizados artigos selecionados das seguintes bases de dados: Scielo, Google Acadêmico e Pubmed, que abordavam o tema sobre iatrogenias na endodontia, acidentes e complicações endodônticas. Os idiomas dos artigos incluídos são: Língua portuguesa (Brasil), português (Portugal) e inglesa. A pesquisa foi realizada entre março e junho de 2024.

Critérios de inclusão: Foram incluídos artigos que datam publicações entre 2020 e 2024. Foram utilizados artigos que apresentavam estudos experimentais em humanos, que abordavam o tema de acidentes e complicações em tratamento endodônticos com foco em perfurações e desvios dos canais radiculares.

Critérios de exclusão: foram excluídos estudos que abordaram fratura de instrumental, falsos canais radiculares, sobreintrumentação e tratamento cirúrgico de perfurações endodônticas.

As palavras-chave utilizadas na busca foram: perfurações endodônticas, tratamento de perfurações endodônticas, acidentes e complicações na endodontia.

3 RELATO DE CASO

Paciente R.S.M.A, do sexo feminino, 55 anos compareceu, a clínica escola de especialização de endodontia FACSETE – Campus Ipatinga, com encaminhamento para realização de tratamento endodôntico do dente 26 após ter ocorrido um desvio do canal radicular da raiz mésio vestibular, seguido de perfuração.

Ao exame clínico pode se observar edema na mucosa vestibular e na face, com sintomatologia dolorosa, relatando odor e gosto ruim na boca. Frente a avaliação da condição pulpar e dos tecidos periapicais o dente não apresentou mobilidade, porém respondeu a dor durante a percussão vertical e horizontal. Além disso, a paciente relatou um desconforto em momentos específicos quando iniciou o tratamento, durante o processo de cateterismo, onde provavelmente ocorreu o acidente provocando um desvio no conduto.

Foi proposto tratamento endodôntico do elemento 26 com diagnóstico de necrose pulpar. Durante o tratamento confirmou-se a presença de três condutos radiculares, tendo em consideração que a raiz mesio vestibular possui uma leve curvatura para distal no terço apical.

O tratamento foi conduzido de forma cuidadosa, utilizando de todos os meios necessários para obter sucesso durante algumas abordagens operatórias

PRIMEIRA ABORDAGEM

Foi realizada anestesia local dos nervos aoveolar superior posterior e médio com Alphacaine 2% Lidocaína com Epinefrina (DFL, Rio de Janeiro, Brasil), isolamento absoluto com lençol de borracha (Easy Bassi, Minas Gerais, Brasil) e remoção da restauração provisória, com visualização da entrada de todos os condutos. Primeiramente optou-se em realizar instrumentação completa dos canais disto vestibular (DV) e palatino (P).

Durante o preparo químico e mecânico (PQM) dos canais DV e P, utilizou-se lima C Pilot (VDW, Munique, Alemanha) #10 para realização do cateterismo e um pré alargamento dos condutos (Figura 1), na sequência o preparo do terço cervical e médio com a lima Reciproc Blue #25 (VDW, Munique, Alemanha), com movimentos de bicada conforme a orientação do fabricante (Figura 2), e posteriormente patência com a lima C Pilot (VDW, Munique, Alemanha) #15 com a utilização de localizador foraminal (Airpex – Angelus, Londrina – PR Brasil) obtendo o comprimento de trabalho (CT) dos dois canais em 23mm. Finalizou a instrumentação completa até o CT com a lima R #25 Reciproc Blue (VDW, Munique, Alemanha), utilizando como solução irrigadora Hipoclorito de Sódio 2,5% durante toda a instrumentação.

Em sequência, começou a tentativa retomar o percurso do conduto radicular da raiz MV, onde foi possível identificar o ângulo da curvatura para traçar manejo correto e onde pré curvar a lima para desviar da perfuração ocorrida.

Em decorrência da grande quantidade de exsudato optou-se em utilizar como medicação intracanal (MIC) Ultracal XS (Ultradent, South Jordan, EUA) decorrente de sua atividade antimicrobiana pela presença de hidróxido de cálcio 35% e elevado pH, associado a medicação interna (antibiótico e anti-inflamatório) (Figura 3).



Figura 1. Limas C Pilot #08, #10, #15 (VDW, Munique, Alemanha)



Figura 2. Lima Reciproc Blue R #25 (VDW, Munique, Alemanha)



Figura 3. Ultracal XS (Ultradent, South Jordan, EUA)

SEGUNDA ABORDAGEM

Ao retornar a clínica, pode se observar melhora significativa dos sintomas da paciente, com ausência de edema, e ao realizar remoção da MIC não havia presença de exsudato.

Após todo o processo inicial, iniciou a tentativa de retomar o percurso do conduto da raiz MV, sempre com o auxílio do raio X portátil (Genoray, Dunchon, Coréia do Sul)nantes de qualquer processo operatório. Foi realizado o cateterismo e pré alargamento com as limas C pilot (VDW, Munique, Alemanha) #08, #10 e #15, e decorrente da perfuração para não correr o risco de ampliá-la, foi realizada toda a instrumentação com limas tipo K File 1ª série (Mailefer Dentsply, Tulsa, EUA) finalizando o preparo na lima #30 (Figura 4), e utilizado como solução de irrigação clorexidina gel 2% devido o risco de extravasamento. A patência e seu comprimento de trabalho foi obtido através do localizados foraminal em conjunto com raio X, tendo como medida 21mm. Após conseguir realizar todo o PQM foi colocado novamente Ultracal XS (Ultradente, South Jordan, EUA) como MIC.



Figura 4. Limas K File 1ª série (Mailefer Dentsply, Tulsa, EUA)

TERCEIRA ABORDAGEM

Após conseguir realizar toda instrumentação do canal MV na segunda abordagem, inicia a tentativa de descer o cone de guta percha Fine Dentsply no percurso correto do conduto para realizar a prova do cone com auxílio do raio X (Genoray, Dunchon, Coreia do Sul). Realizou o congelamento do cone com utilização de Endo Ice pré curvado como meio facilitador, para mantê-lo na curvatura ideal e conseguir descer na medida do CT. Após diversas tentativas de prova do cone foi obtido resultado (Figuras 5, 6 e 7).

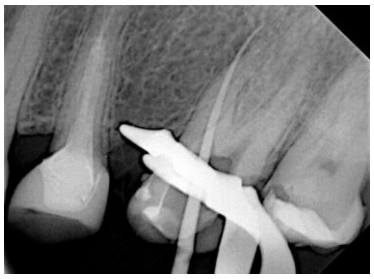

Figura 5. Cone inserido no desvio.

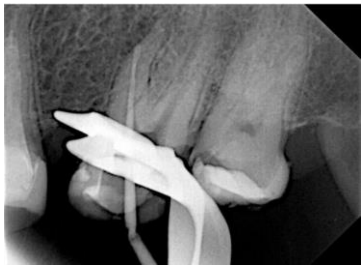

Fugura 6. Cone dobrou na entrada do desvio.



Figura 7. Cone no percurso correto do canal radicular

Tendo êxito foi dado continuidade para cimentação após secagem do conduto com cone de papel absorvente estéril #25 (Dentsply, Tulsa, EUA). O cimento foi levado até o ápice juntamente com o cone e limas manuais, onde nas radiografias realizadas pode se observar que em toda sua extensão ficou preenchida, conseguindo alcançar também a área de perfuração e vedando-a Antes de finalizar a obturação, foi realizada radiografia do cone cimentado para confirmar o trajeto correto do cone (Figura 8).



Figura 8. Tratamento finalizado

Após estudar e analisar o caso de forma isolada, o cimento biocerâmico de escolha foi o AH Plus Bioceramic Sealer (Dentsply Maillefer, Tulsa, EUA) (Figura 9) por apresentar a capacidade de induzir regeneração tecidual no elemento dentário pela sua reação que é biocompatível e imita o processo biológico na formação de hidroxiapatita (LIMA, et al., 2017).



Figura 9. AH Plus Bioceramic Sealer

4 DISCUSSÃO

O objetivo desse estudo foi relatar um caso de iatrogenia endodôntica, especificamente desvio do canal radicular seguida de perfuração, além de uma revisão bibliográfica da literatura existente sobre a abordagem clínica para solucionar tal situação e trazendo a possibilidade de longevidade para o elemento dentário acometido.

Arantes, Oliveira, Mesquita (2020) relatam que acidentes no tratamento endodôntico acontecem com frequência, muito das vezes devido a falta de atenção aos detalhes que fazem toda diferença, como, volume da câmara pulpar, inclinação do dente, presença ou não de nódulos pulpares, presença de coroas e restaurações extensas, fatores que podem modificar a anatomia externa e/ou interna do dente e dificultar o acesso ao sistema de canais radiculares.

Akkaya et al. (2020) confirmam que perfurações radiculares são uma complicação endodôntica comum e que frequentemente resultam da complexidade da anatomia dentária ou da técnica inadequada e Ricci et al. (2023) ampliam essa discussão ao destacar que a localização da perfuração (terço médio, apical, cervical ou coronário) afeta diretamente a dificuldade do tratamento e a probabilidade de sucesso.

De acordo com KOUZMANOVA et. al. (2022) antes do tratamento do canal radicular, as condições morfológicas em áreas propensas a perfurações iatrogênicas, como inclinação e curvatura da raiz, paredes radiculares e espessura do assoalho pulpar, devem ser avaliadas. E de acordo com o autor, no entanto, perfurações radiculares iatrogênicas são uma das razões mais comuns para falha endodôntica.

(GOLDEBERG,M 2022)

No entanto ALAMOUDI et. al (2020) concluiu que as raízes mésio-vestibulares dos molares maxilares apresentaram a maior porcentagem de erros (58 casos: 26% da amostra total com erros iatrogênicos), seguidas pelas raízes vestibulares dos pré-molares maxilares (47 casos: 21% dos casos com erros iatrogênicos) e as raízes mesiais dos molares mandibulares (43 casos: 19,5% dos casos com erros iatrogênicos).

Santos (2021) e Haapasalo, et al. (2020) destacam que o tratamento de perfurações radiculares deve focar em uma abordagem sistemática que inclui a limpeza da área afetada, a descontaminação e o uso de materiais de vedamento que sejam biocompatíveis.

Haapasalo et al. (2020) discutem que perfurações radiculares podem causar dor súbita e intensa durante o procedimento, semelhante ao que é descrito por Ricci et al. (2023). Eles também destacam que a presença de sangramento é um sinal

indicativo de que a perfuração ocorreu. Ambos os autores observam a dor imediata e o sangramento intenso como sinais clínicos importantes, confirmando que essas manifestações são características comuns de perfurações radiculares.

Segundo os autores Soares et al. (2020) indicam que a rapidez no selamento é crucial, pois a exposição prolongada a bactérias diminui significativamente as chances de reparo. E Silva et al. (2023) alertam para as consequências graves de não abordar uma perfuração, como inflamação e destruição dos tecidos ao redor do dente, pois falta de vedamento da perfuração permite que fluidos penetrem na cavidade pulpar, favorecendo a proliferação microbiana que desencadeia o processo inflamatório.

Sendo assim, para Tsesis, et al. (2021) o objetivo do tratamento das perfurações é manter a saúde do tecido subjacente a perfuração, sem inflamação ou perda de ligamento periodontal.

Os materiais utilizados para o reparo das perfurações devem ser biocompatíveis, estáveis e radiopacos. Huang, Wu e Zhu (2023) e Fonseca et al. (2019) discutem que os cimentos endodônticos biocerâmicos são altamente eficazes devido à sua biocompatibilidade e capacidade de promover a reparação óssea.

Huang, Wu e Zhu (2023) destaca a facilidade de utilizar esse material, que são dimensionalmente estáveis e radiopacos, proporcionando uma vedação adequada e ter uma boa adaptação com as paredes de área perfurada. Kogan e Katz (2022) também observam que os cimentos biocerâmicos são vantajosos pela sua bioatividade e resposta celular rápida e eficiente.

Alghamdi e Shibly (2020) destacam a resistência dos cimentos biocerâmicos e suas propriedades que previnem a reabsorção, enfatizando a importância de escolher materiais com baixa citotoxicidade e alta estabilidade química.

Ainda Alghamdi e Silbly (2020) reforça que esses cimentos possuem uma capacidade osteoindutiva natural, o que permite a absorção de substâncias osteoindutoras, facilitando a reparação óssea. Na odontologia, especialmente na endodontia, o uso desses cimentos tem se tornado cada vez mais comum. Eles são aplicados na reparação de perfurações radiculares e como cimentos para obturação de canais. Se utiliza decorrente à biocompatibilidade e ao elevado pH, que previne a reabsorção.

Donnermeyer et al. (2019) comentam sobre o cimento AH Plus Biocerâmico, que atende a padrões físicos e químicos exigidos para tratar casos complexos, mostrando como a formulação e a aplicação prática desses materiais podem impactar positivamente o tratamento. A composição “pronta para uso “permite a aplicação facilitada possibilitando atingir áreas não tocadas pelos instrumentos.

CONCLUSÃO

O tratamento endodôntico envolve diversos procedimentos, e complicações podem ocorrer, exigindo decisões rápidas para garantir o sucesso do tratamento. Gerenciar essas complicações é uma parte crucial do trabalho do endodontista. Avaliar cada caso e adaptar o planejamento para reduzir o risco de problemas iatrogênicos é essencial para melhorar a previsibilidade dos resultados. Em casos de perfurações radiculares, a presença de infecção no sistema de canais pode afetar o sucesso do tratamento. O objetivo principal é prevenir ou eliminar a infecção, e se isso não for alcançado, o prognóstico pode ser comprometido.

No caso discutido, a complexidade da situação foi abordada com avanços na odontologia e uso de técnicas e materiais adequados, foi possível realizar um planejamento e buscar conhecimento que pudesse facilitar, e utilizar de métodos e materiais que proporcionam uma maior probabilidade de sucesso no tratamento. Devemos destacar a importância do preparo profissional, comunicação clara com o paciente e a gestão eficaz de complicações para evitar sequelas.

BIBLIOGRAFIA

ALGHAMDI, F., & SHIBLY, O. **Cements in Endodontics: An Updated Overview on their Properties and Applications.** *International Journal of Dentistry*. 2020;

ALAMOUDI, R.A., ALHARBI, A.H., FARIE, G.A. and FAHIM, O: **The value of assessing case difficulty and its effect on endodontic iatrogenic errors: a retrospective cross-sectional study**. Libyan J. Med., 15(1): 1688916, 2020.

AKKAYA, M. et al. **Common iatrogenic errors in endodontics: A literature review.** *Journal of Endodontics*, 46(9), 1331-1342, 2020.

ARANTES T. R, OLIVEIRA VAAB, MESQUITA G. C. **Acidentes e complicações durante o tratamento endodôntico: do pré ao pós-operatório**. Rio Verde: Universidade do Rio Verde; 2020.

DIMITROVA, Ivanka Veselinova. **Prevalence of Endodontic Perforations Committed by Bulgarian General Dental Practitioners**. International Journal of Progressive Sciences and Technologies, [S.l.], v. 33, n. 2, p. 195-201, aug. 2022.

DONNERMEYER D, et al. **Endodontic Sealer Based on Calcium Silicates: A Systematic Review**. Odontology. 107: 421-436, 2019.

GAMBIN, C. P., & PÉCORA, J. D. **Challenges in Chemical and Mechanical Preparation of Root Canals: Techniques and Solutions.** *Australian Endodontic Journal*; 48(2): 156-166, 2022.

GOLDBERG, M. : **Failures of endodontic treatment: Pulp floor and root perforations**. Acta Scientific Microbiology, 3(2): 58-6, 2020.

HAAPASALO, M., et al. **Management of Endodontic Infections: Current and Emerging Therapies.** *Clinical Microbiology Reviews*; 33(4), 2020.

HUANG, X., WU, M., & ZHU, L. **Properties and Clinical Applications of Endodontic Repair Materials: A Review.** *International Endodontic Journal*; 56(2): 182-196, 2023.

KELLER, C., & ROSENBERG, P. **Perforations in Endodontics: Prevention, Diagnosis, and Management.** *Oral Surgery, Oral Medicine, Oral Pathology and Oral Radiology*; 135(6): 634-641, 2023.

KOUZMANOVA, YANETA & DIMITROVA, Ivanka. **Prevalence of iatrogenic perforations according to their location and affected root surfaces**. International Journal of Advanced Research. 10. 794-800. 10.21474/IJAR01/15099, 2022.

KOGAN, P., & KATZ, A. **Bioceramic Materials in Endodontics: Review and Clinical Applications.** *Journal of Endodontics*; 48(11): 1021-1031, 2022.

MARETIC, Z., & MARETIC, M. **Management of Root Perforations: A Systematic Review of Clinical Outcomes and Treatment Success.** *Journal of Endodontics*; 49(1): 12-24, 2023.

SANTO, C. A., et al. **Common causes of endodontic perforations and their prevention: A literature review**. *Endodontic Practice Today*, 15(3), 185-193, 2021.

FONSECA, D. A. et al. **Biocompatibility of Root Canal Sealers: A Systematic Review of in Vitro and In Vivo Studies**. Materials. 9;12 (24), 2019.

PÉCORA, J. D., & TABA, J*. R.* **Advances in Endodontic Techniques and Materials for Managing Root Canal Complications.** *Endodontic Practice Today*; 17(2): 75-84, 2023.

RICCI, I., et al. **Clinical manifestations of endodontic perforations: A comprehensive review**. *Journal of Endodontics*, 49(4), 415-424, 2023.

RODA, R. S., GETTLEMAN, B. H., & NUSSTEIN, J. M. **Root Perforation Repair: A Review of Current Techniques and Materials.** *Journal of Endodontics*, 2021; 47(7): 1026-1038.

SILVA, G. A., et al. **Management of complications following endodontic perforations: A clinical guide**. *Oral Surgery, Oral Medicine, Oral Pathology*, 135(2), 112-120, 2023

SIQUEIRA JF JR, et al. **Unprepared root canal areas: Causes, management, and effectiveness.** *Journal of Endodontics*, 2022; 48(2): 145-154.

SOARES, M. R., et al. **Systemic implications of endodontic infections and complications.** *Brazilian Dental Journal*, 31(6), 481-487, 2020.

TSESIS, I., et al. A. **Diagnosis, prevention and treatment of perforations.** *Australian Endodontic Journal*. 47(2): 101-107, 2021.

TSESIS, I., ROSEN, E., & ZLOTNIK, M. **Endodontic Perforations: Diagnostic and Management Strategies.** *Journal of Endodontics*, 48(5): 647-657, 2022.