FACULDADE SETE LAGOAS - FACSETE

Fernanda Viana de Souza

PRINCIPAIS COMPLICAÇÕES RELACIONADAS AO USO DO ÁCIDO HIALURÔNICO NO PREENCHIMENTO DOS LÁBIOS: REVISÃO DE LITERATURA

Santo André, SP
2023

Fernanda Viana de Souza

PRINCIPAIS COMPLICAÇÕES RELACIONADAS AO USO DO ÁCIDO HIALURÔNICO NO PREENCHIMENTO DOS LÁBIOS: REVISÃO DE LITERATURA

Monografia apresentada ao Programa de pós-graduação em Odontologia da Faculdade Sete Lagoas - Facsete, São Paulo, SP, como requisito parcial a obtenção do título de especialista em Harmonização Orofacial.

Área de concentração: Odontologia

Orientador: Profa. Mônica Rodrigues

Coorientadora: Prof. Alexandre Morita Cutolo

Fernanda Viana de Souza

PRINCIPAIS COMPLICAÇÕES RELACIONADAS AO USO DO ÁCIDO HIALURÔNICO NO PREENCHIMENTO DOS LÁBIOS: REVISÃO DE LITERATURA

Monografia apresentada ao Programa de pós-graduação em Odontologia da Faculdade Sete Lagoas - Facsete, São Paulo, SP, como requisito parcial a obtenção do título de especialista em Harmonização Orofacial.

Área de concentração: Odontologia

Aprovada em __/__/___pela banca constituída dos seguintes professores:

_____
Prof.

_____
Prof.

_____
Prof.

Santo André -SP, março de 2023

Dedico este trabalho aos meus pais, que nunca mediram esforços para que os meus estudos fossem prioridade.

Dedico também a todos que me apoiaram.

AGRADECIMENTOS

Agradeço primeiramente a Deus por permitir realizar mais este sonho.

Agradeço a todos os professores e mestres, dessa especialização, que compartilharam os seus conhecimentos em prol da minha formação.

Agradeço a todos os funcionários e pacientes, que de alguma forma, colaboraram comigo.

E por fim, agradeço a minha família, vocês foram essenciais!

“A educação transforma as pessoas,
munda o mundo e nos salva”. (Leonardo da Vinci)

RESUMO

Uma das regiões mais procuradas para a realização da Harmonização orofacial (HOF) são os lábios. Visto que lábios mais definidos e volumosos são associados ao maior poder de sedução, beleza e juventude. Contudo, apesar da técnica e das substâncias empregadas serem consideradas seguras, o aumento do número de procedimentos relacionadas a esse procedimento, podem estar associados a um acréscimo no número e volume de intercorrências e complicações decorrente deste tratamento. Desta forma, o conhecimento do especialista frente a essas situações de intercorrências e complicações podem ser um grande diferencial para a resolução do caso e, consequentemente, obtenção do sucesso do tratamento. Deste modo, o presente estudo teve como objetivo, apresentar as principais intercorrências e complicações relacionadas ao uso de ácido hialurônico (AH) na região dos lábios, bem como o manejo clínico disponibilizado na literatura atual. Apesar de raras, as complicações relacionadas ao uso de AH podem ocorrer. Dentre as complicações, as mais relatadas pela literatura são as imediatas (inflamação, edema e infecção, além das vasculares) e as tardias (granulomas). Conclui-se que, apesar de raras, as complicações relacionadas ao uso AH na região perioral, especificamente dos lábios, podem ser graves e trazer sequelas para os pacientes. Por isso, o especialista tem que estar preparado para realizar um correto diagnóstico, bem como o manejo clínico.

Palavras-chave: Harmonização orofacial; preenchimento; intercorrências; ácido hialurônico.

ABSTRACT

One of the most popular regions for performing orofacial harmonization (HOF) is the lips. Since more defined and voluminous lips are associated with greater power of seduction, beauty and youth. However, despite the technique and the substances used being considered safe, the increase in the number of procedures related to this procedure may be associated with an increase in the number and volume of intercurrences and complications resulting from this treatment. In this way, the specialist's knowledge of these situations of intercurrences and complications can be a great differential for the resolution of the case and, consequently, obtaining the success of the treatment. Thus, the present study aimed to present the main intercurrences and complications related to the use of hyaluronic acid (HA) in the region of the lips, as well as the clinical management available in the current literature. Although rare, complications related to the use of HA can occur. Among the complications, the most reported in the literature are the immediate ones (inflammation, edema and infection, in addition to vascular ones) and the late ones (granulomas). It is concluded that, although rare, complications related to the use of HA in the perioral region, specifically the lips, can be serious and bring sequelae to patients. Therefore, the specialist must be prepared to carry out a correct diagnosis, as well as clinical management.

Keywords: Orofacial harmonization; fill; complications; hyaluronic acid.

SUMÁRIO

1 INTRODUÇÃO 10

2 OBJETIVO 12

3. REVISÃO DE LITERATURA 13

3.1 Complicações e Intercorrências relacionadas ao uso de AH para o preenchimento dos lábios 13

3.2 Complicações Imediatas/ precoces 14

3.3 Complicações tardias 16

3.4 Relatos de intercorrências imediatas ou precoces 18

3.5 Relatos de Complicações tardias 20

4 DISCUSÃO 24

5 CONCLUSÃO 26

REFERÊNCIA 27

1 INTRODUÇÃO

Atualmente têm se observado o aumento do interesse e da busca por intervenções terapêuticas com fins estéticos (WOLLINA, GOLDMAN, 2020; CARDONA-GÓMEZ et al., 2022).

Esse acréscimo de preocupação e do interesse pela estética corporal, assim como a busca por tratamentos estéticos, que tem como finalidade otimizar os aspectos funcionais e a beleza dos pacientes, são decorrentes do processo de envelhecimento e do aumento da expectativa de vida, além de outros fatores (KATTIMANI et al., 2019; GRILLO et al., 2021).

Em relação aos outros fatores, é possível citar os externos e internos. Os externos podem ser aqueles condicionados pelos padrões socioculturais e pela influência, cada vez maior, das redes sociais e mídia em geral. Já os fatores internos são inerentes à busca do bem-estar e da saúde e, consequentemente, da própria autoestima do indivíduo (KATTIMANI et al., 2019; COSTA et al., 2021; CARDONA-GÓMEZ et al., 2022).

Estudos recentes (KATTIMANI et al., 2019; WOLLINA, GOLDMAN, 2020; GRILLO et al., 2021) têm reportado que indivíduos que apresentam uma baixa autoestima, decorrentes de problemas estéticos, evidenciam maiores chances de desenvolverem problemas emocionais e isolamento social, além de doenças como a ansiedade e depressão.

Portanto, as intervenções e tratamentos estéticos, principalmente da face, assumiram um importante papel no cenário atual (WOLLINA, GOLDMAN, 2020; CARDONA-GÓMEZ et al., 2022). Uma vez que estes tratamentos estão relacionados a fatores funcionais, emocionais e sociais, além de influenciar de forma significativa a saúde do indivíduo (MODARRESSI, NIZET, LOMBARDI 2020).

Dentro desta premissa, uma das intervenções estéticas mais realizadas atualmente é o preenchimento de tecidos moles na face com o uso do Ácido hialurônico (AH) (EHSANI et al., 2019; CZUMBEL et al., 2021). Posto que esse ácido propicia o aumento do volume, dá sustentação e a hidratação pele, além de favorecer a estimulação e produção do colágeno (ÁLVARES, 2020).

Neste contexto, estudos evidenciam que esse tipo de intervenção quase que triplicou nos últimos 5 anos no mundo, só no Brasil em 2020 foram registrados mais de 500 mil procedimentos (CZUMBEL et al., 2021; SBCP, 2022).

Uma das regiões mais procuradas para a realização desse tipo de procedimento são os lábios. Visto que lábios mais definidos e volumosos são associados ao maior poder de sedução, beleza e juventude (SARNOFF, GOTKIN 2012).

Contudo, apesar da técnica e das substâncias empregadas serem consideradas seguras, o aumento do número de procedimentos relacionadas ao preenchimento da região dos lábios, podem estar associados a um acréscimo no número e volume de intercorrências e complicações decorrente deste tratamento (GUPTA, MILLER, 2019).

Desta forma, o conhecimento do especialista frente a essas situações de intercorrências e complicações podem ser um grande diferencial para a resolução do caso e, consequentemente, obtenção do sucesso do tratamento (CZUMBEL et al., 2021; COHEN et al., 2022). Deste modo, o presente estudo tem como intuito, apresentar as principais intercorrências e complicações relacionadas ao uso de ácido hialurônico (AH) na região dos lábios, bem como o manejo clínico disponibilizado na literatura atual.

2 OBJETIVO

Apresentar informações e evidências, por meio de uma revisão de literatura, sobre as principais intercorrências e complicações relacionadas ao uso de preenchedores na região dos lábios, bem como as condutas preconizadas pela literatura.

3. REVISÃO DE LITERATURA

3.1 Complicações e Intercorrências relacionadas ao uso de AH para o preenchimento dos lábios

De acordo com Lima e Soares (2020) o AH vem sendo cada vez mais usado na harmonização facial (HOF), ficando atrás apenas dos tratamentos realizados com a toxina botulínica. Uma vez que essa técnica propicia o rejuvenescimento de algumas áreas, bem como a restauração do volume e definição de estruturas específicas, como os lábios (SARNOFF, GOTKIN 2012; (HAMMER, 2022).

Na revisão sistemática de San Miguel Moragas et al. (2015), que é considerado um tipo de estudo que apresenta um dos maiores níveis de evidência científica, foi realizada uma avaliação dos procedimentos de preenchimento para aumento labial e suas complicções e intercorrências. Para tal, foi realizada uma busca eletrônica nos seguintes bancos de dados: Elsevier Science Direct, PubMed, Highwire Press, Springer Standard Collection, SAGE, DOAJ, Sweetswise, Free E-Journals, Ovid Lippincott Williams & Wilkins, Willey Online Library Journals e Cochrane Plus. Os resultados comprovaram que AH foi o mais utilizado, apresentando um alto índice de sucesso. Já as complicações estavam relacionadas, na grande maioria, a eventos de leve a moderado, entretanto, uma parcela (2%) apresentou eventos adversos graves, como hemorragia, abscesso e celulite, após o procedimento.

Entretanto, no estudo mais recente de Rayess et al. (2018) foi verificado que as intercorrências e complicações causadas pelo preenchimento dos lábios com AH podem ultrapassar os 10%, sendo de suma importância que o profissional esteja atento aos sinais para a execução de um correto diagnóstico e tratamento.

Neste contexto, o aumento do número de procedimentos verificados na última década, também tem ocasionado o acréscimo, de forma direta, do número de intercorrência e complicações (RAYESS et al., 2018; CALDAS POUZELO, DE DIOS, ROJAS, 2020).

Segundo Rayess et al. (2018) a intercorrência pode ser definida como um episódio desconfortável (ou acidente) que ocorre durante ou logo após a realização de um procedimento. Já as complicações, são ocasionadas pelo próprio tratamento e seus efeitos são variáveis.

Tanto as intercorrências como as complicações decorrentes da HOF, podem ser leves e passageiras ou até mesmo graves de difícil manejo clínico (LEE et al., 2022; ZACCARIA et al., 2022). Todavia, diferentes fatores, inerentes à técnica e profissional e ao próprio paciente, podem de forma isolada ou associada contribuir para as suas ocorrências (SARNOFF, GOTKIN 2012; (HAMMER, 2022).

Em relação a técnica, a literatura reporta que a falta de conhecimento anatômico e de como preparar e aplicar o material, além do não seguimento das normas e protocolos já estabelecidos (correta indicação, pré, trans e pós-tratamento) aumentam os riscos para os desenvolvimentos de problemas relacionados ao tratamento. Já a falta de uma correta anamnese e diagnóstico, podem contribuir para casos de hipersensibilidade ou por exceptivas aquém dos esperados (HAMMER, 2022).

Segundo Gupta e Miller (2019) as intercorrências e complicações referente ao uso de AH para o preenchimento dos lábios, podem ser classificadas de acordo com a gravidade (leve, moderada ou grave), origem (vascular ou não) ou conforme o tempo de início (imediata/precoce ou tardia), sendo a última a mais utilizada.

3.2 Complicações Imediatas/ precoces

As intercorrências e complicações podem ser classificadas separadamente, na qual a imediata abrange as ocorrências que se desenvolvem em até 24 após o procedimento. Já as precoces estão relacionadas com as complicações que se iniciam em até 4 semanas (ALMEIDA et al., 2017).

A maior parcela das intercorrências leves e passageiras são observadas nas imediatas, sendo as mais comuns: dor no local da aplicação, edema e irregularidades superficiais. Entretanto, quadros mais persistentes e complexos, também podem ocorrer, como de infecção, hipersensibilidade, oclusões vasculares, hematoma, equimose, parestesia entre outros (GUPTA, MILLER, 2019).

Na tabela 1 é possível observar as principais complicações imediatas e suas condutas mais preconizadas pela literatura.

Tabela 1. Complicações imediatas e manejo clínico.

	Tratamento

	Complicações e intercorrências	
Imediata (até 24 horas)	Alterações vasculares	• Uso Hialuronidase: 300UI; • Compressa quente (secador de cabelo, bolsa térmica, água quente) e massagem; • Ácido acetilsalicílico 300mg dois comprimidos (mastigáveis ou sublinguais) (ou clopidogrel).
	Hipersensibilidade	• Anafilaxia: injeção intramuscular de adrenalina na (diluir 1/1.000 e utilizar 0,3ml) • Aplicar difenidramina 50mg, ranitidina 150mg, hidrocortisona 300mg e solução salina normal • Transporte imediato para um serviço de emergência
	Hematoma	• Aplicar compressa local
	Equimose	• Acompanhamento
	Parestesia	• Corticosteroides orais para trauma com a agulha; se houver suspeita de compressão do agente de preenchimento, considerar o uso de hialuronidase
	Irregularidade da superfície	• Massagem e acompanhamento

Fonte. Adaptado de Almeida et al. (2017).

Em relação às complicações precoces, aparecimento de 24 horas até um mês, os pacientes podem vir apresentar quadros de necrose, eritema persistente, alterações sistêmicas (inflamação e infecção) e de sensibilidade, além de cicatrizes (ZHANG, XU, CHEN, 2020). Almeida et al. (2017), descreve em seu estudo as principais ocorrências, bem como a conduta mais utilizada em cada caso, conforme apresentado na figura 1.

Figura 1. Algoritmo proposto por Almeida et al. (2017) para diagnóstico e tratamento de eventos adversos relacionados ao ácido hialurônico de início precoce.

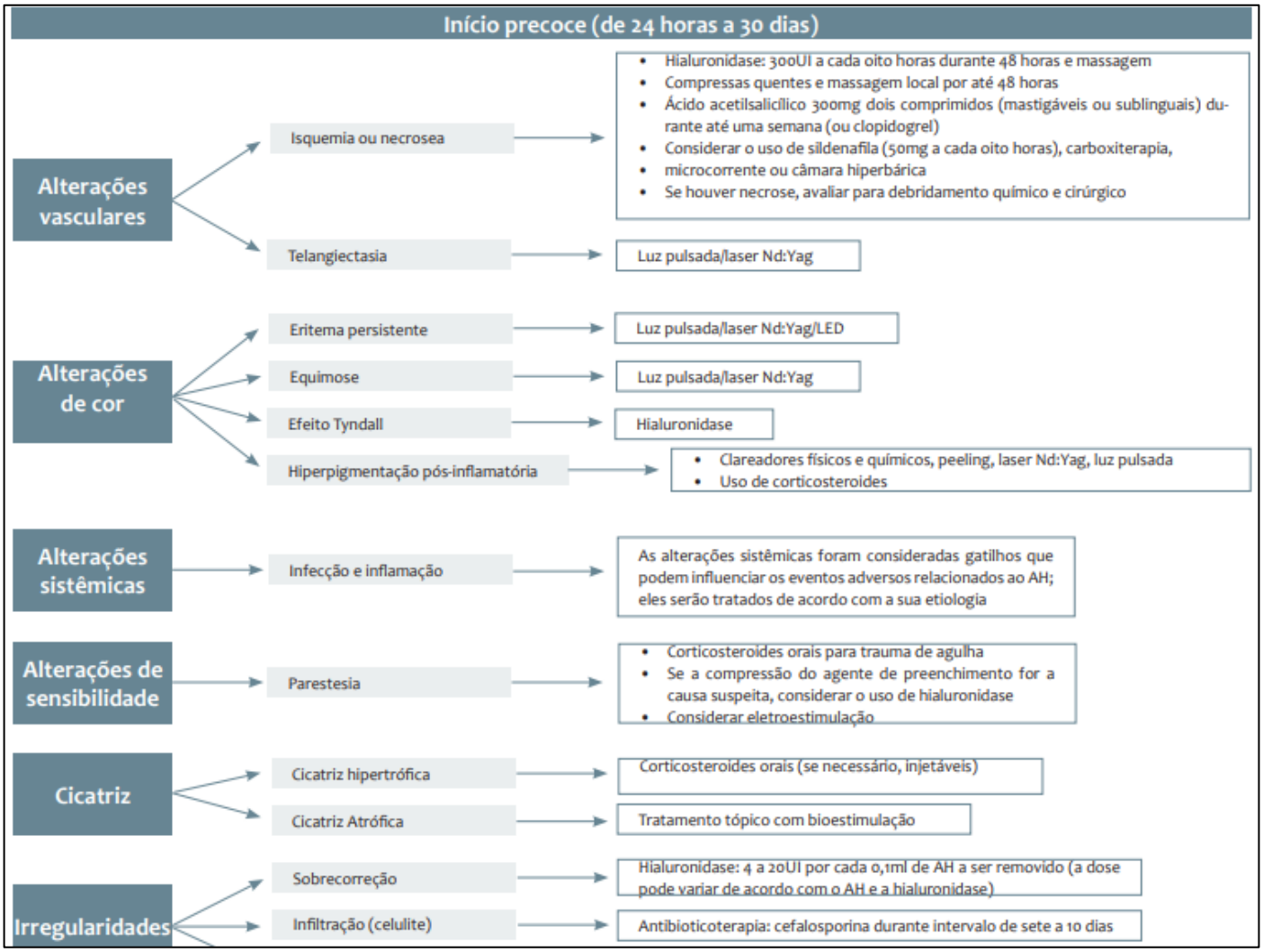

Fonte. Almeida et al. (2017)

3.3 Complicações tardias

As complicações tardias podem aparecer entre 1 mês até vários anos após a aplicação do AH, como já citado descrito (LEE et al., 2022; ZACCARIA et al., 2022). Zhang, Xu e Chen (2020), por meio de seu estudo clínico de caráter retrospectivo, constataram que a maioria das complicações podem aparecer entre 3 e 10 anos, sendo na maioria das vezes associados a nódulos na região dos lábios.

Dentre as complicações tardias mais reportadas pela literatura é possível destacar a ocorrência: telangiectasia (vasos sanguíneos superficiais), edema tardio

intermitente e persistente (ETIP), quelóide, cicatrizes e a formação de nódulos (ALMEIDA et al., 2017). Na tabela 2 é possível observar as principais complicações tardias e os tratamentos recomendados.

Tabela 2- Complicações tardias e tratamento.

	Complicações e intercorrências	Quadro	Tratamento
Tardia (após 30 dias)	**Alterações vasculares**	Telangiectasia	• Laserterapia
	Alterações de cor	Persistente eritema	• Laserterapia
		Hiperpigmentação pós-inflamatória	• Tratamento estético (uso de clareadores)
	Cicatriz	Queloide	• Cirúrgico
		Atrófica cicatriz	• Tratamento estético
	Irregularidades	Nódulos	• Realizar o diagnóstico primeiro
		Edema tardio (primeira ocorrência	• Avaliar o gatilho causador; • Anti-inflamatório não esteroide oral e anti-histamínico (oral); • Considerar corticosteroide oral e hialuronidas
		Etip	• Avaliar o gatilho causador; • Anti-inflamatório não esteroide oral e antihistamínico (oral) • Considerar corticosteroide oral, hialuronidase e antibioticoterapia

Fonte. Adaptado de Almeida et al. (2017) e Hammer (2022).

Em relação aos nódulos, estes podem ser decorrentes de origens inflamatória ou não, além disso podem estar associados a processos inflamatórios ou até mesmo o acúmulo do produto (BARTENJEV, 2018; ÁLVARES, 2020). Nesse sentido, uma avaliação minuciosa acompanhado de exame histopatológico pode ser

essencial para o sucesso do tratamento (GRIPPAUDO et al. 2014). Na figura 2, é apresentado um algoritmo específico para o diagnóstico e tratamento de eventos adversos dos nódulos.

Figura 2. Algoritmo para o diagnóstico e tratamento nódulos na região dos lábios.

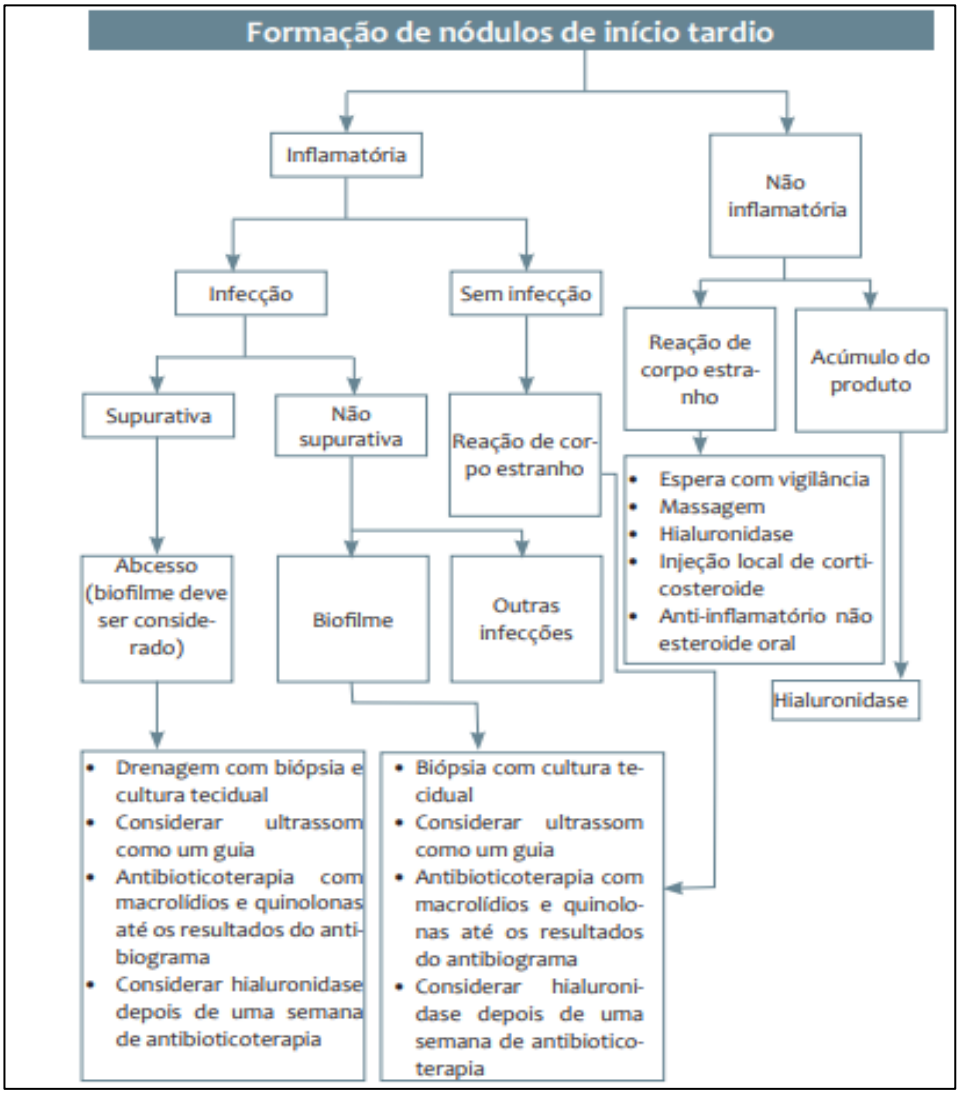

Fonte. Almeida et al., (2017)

3.4 Relatos de intercorrências imediatas ou precoces

No estudo de caso de Dougherty et al. (2011), foi descrito a ocorrência de uma complicação imediata decorrente do uso de AH para o preenchimento dos lábios. A complicação apresentada por uma mulher de 35 anos se início logo após a aplicação do AH, na qual a mesma relatou dor e formigamento, posteriormente, foi constatado

um grande eritema e inchaço no vermelhão dos lábios superior e inferior. No exame clínico, foi constatado um grande edema que se estendia pelo lábio superior, além disso, também foi verificado múltiplas vesículas e pápulas. Pelos sinais e sintomas a paciente foi diagnostica como um caso de hipersensibilidade ao AH, que foi agravada pela recorrência do vírus do herpes no local. Para o tratamento, a paciente foi submetida a intervenção medicamentosa (aciclovir) em conjunto com a aplicação hialuronidase. Na figura 3 é apresentada a paciente nas primeiras horas após o uso de AH.

Figura 3. Complicação imediata após uso de AH. (superior) edema após 12 horas. (inferior) angioedema e reativação do Herpes simples, após 3 dias da aplicação do AH.



Fonte. Dougherty et al. (2011)

Descrever um caso de complicação precoce após o preenchimento com AH do lábio superior e de outros locais da face foi o intuito do estudo de Vidič e Bartenjev (2018). Esse estudo reporta o caso de uma mulher de 50 anos, branca e sistematicamente saudável que foi submetida a intervenção estética, por meio da

aplicação de AH nos terços superior e inferior da face, incluindo os lábios. No entanto, 72 horas após o procedimento a paciente evidenciou o seguinte quadro: exantema eritematoso, livedóide com borda bem definida no local da injeção. O diagnóstico da paciente foi fechado em torno de alergia e infecção, deste modo, a paciente foi submetida ao seguinte protocolo de tratamento: antibiótico por 6 dias, posteriormente foi prescrito corticosteróide. Após a terapia, a paciente não evidenciou nenhum tipo de alergia ou infecção, posteriormente foi submetida a um novo tratamento com AH, mas dessa vez não apresentou nenhum tipo de intercorrência.

3.5 Relatos de Complicações tardias

Grippaudo et al. (2014), em seu ensaio clínico e retrospectivo, analisaram as principais complicações e intercorrências relacionadas ao preenchimento dérmico da região dos lábios. Para tal, esse estudo avaliou 26 pacientes (mulheres, saudáveis e maiores de 18 anos), que em algum momento apresentou alguma complicação decorrente desse procedimento. Para o diagnóstico e avaliação das pacientes foram realizados exames clínicos e por imagem, além de avaliação dos prontuários e histórico clínico. Pelos resultados, foi possível verificar que a grande maioria das complicações estavam associadas a presença de nódulos orais e periorais, além de endurecimento da região. Também foi reportado que a função dos lábios estava prejudicadas. Além disso, foi identificado que os primeiros sintomas apareceram entre 4 semanas e 8 anos, após o procedimento estético. Em relação ao tratamento, as pacientes foram submetidas a uma intervenção cirúrgica para a retirada dos nódulos. Em suma, os autores ressaltam que os nódulos são uma das principais complicações decorrentes dos preenchedores dérmicos. Na figura 4 é possível observar uma paciente com nódulo associado a infecção.

Figura 4. Paciente de 45 anos com aumento labial, assimetria, nódulo e infecção, 24 meses após aumento dos lábios.



Fonte. Grippaudo et al. (2014)

Kamouna et al. (2015), em seu estudo de caso, reportaram a ocorrência de complicação tardia, após o tratamento estético dos lábios, além das condutas clínicas que foram empregadas. Os autores descrevem 3 casos de complicações após a administração de preenchedores dérmicos nos lábios superiores e inferiores, que foram utilizados com o intuito de aumentar o volume da região. No exame clínico, foi constatado que os pacientes apresentavam eritema e nódulos dolorosos na região dos lábios e perioral. Para o correto diagnóstico, os pacientes foram submetidos a biópsias e, posteriormente, a exames histológicos. Os exames histológicos demonstraram que os nódulos eram compostos por cavidades circulares, compatível com granuloma por corpo estranho. A conduta clínica empregada para o tratamento dos pacientes foi farmacológica, utilizando o seguinte protocolo: dexametasona sistêmica (6 mg/dia, por 3 semanas), metilprednisolona (4 mg/dia por dois meses) e eftriaxona (2 g/dia por 10 dias). Após o tratamento da infecção foram realizadas intervenções cirúrgicas. Por fim, os autores ressaltam que os tratamentos estéticos aplicados na região dos lábios podem evidenciar importantes complicações. Desta forma, a identificação e a conduta clínica são de grande importância. Por fim, o protocolo aplicado possibilitou a melhora dos casos.

Caldas Pouzelo, De Dios e Rojas (2020), em seu relato de caso, descreveram o desenvolvimento de uma complicação tardia associada ao uso do AH. Neste estudo foi apresentado o caso de uma mulher de 74 anos que após 5 meses

do uso de AH desenvolveu múltiplos nódulos em ambos os lábios. Pelos exames clínicos foi possível constatar que os nódulos eram indolores, entretanto, gerava um certo desconforto durante a alimentação. Também foi reportado que os nódulos eram definidos e endurecidos e se estendia pelos lábios. Para uma correta avaliação e diagnóstico, foi realizada a biópsia excisional de um dos nódulos. Pelo exame histopatológico, foi observado um processo inflamatório, fibrose e granulomas em material mucóide. Para o tratamento, a paciente foi submetida ao uso da hialuronidase associada a um protocolo farmacológico (analgésico e anti-inflamatório). Em síntese, os autores apontam que a reação granulomatosa de corpo estranho é uma complicação tardia rara, entretanto, com aumento dos números referente ao tratamento essa complicação pode ser mais presente. Em relação ao tratamento, foi observado que a conduta aplicada resultou em bons resultados clínicos e estéticos para a paciente. Observa-se na figura 5 o aspecto inicial das lesões.

Figura 5. Aspecto inicial das lesões nos lábios inferior (direita) e superior (esquerda).



Fonte. Pouzelo, De Dios e Rojas (2020)

No ensaio clínico e retrospectivo de Zhang, Xu e Chen (2020), foram avaliadas as reações granulomatosas ocasionada pelo uso do AH na região orofacial, principalmente nos lábios. Para isso, 11 pacientes que apresentaram complicações tardias decorrente desse procedimento foram incluídos no estudo. Esses pacientes tinham sido submetidos a esse tipo de tratamento entre 3 e 10 anos atrás. Para a avaliação e análises dos pacientes foram realizados exames clínicos e por imagem (tomografia). Pelos resultados foi possível constatar que a maioria dos pacientes evidenciavam nódulos palpáveis indolores, sem crescimento ou tumefação

significativa, localizados principalmente nos lábios. O tratamento dos pacientes foi constituído pela remoção (intervenção cirúrgica) dos nódulos. Posteriormente, o material foi submetido ao exame anatomopatológico, na qual foi verificado que os nódulos revelaram material basofílico amorfo circundado por células gigantes de corpo estranho e macrófagos. A maioria dos pacientes teve prognóstico favorável; um paciente queixou-se de assimetria facial e outro relatou dor leve no lábio superior após a cirurgia. Em síntese, os autores concluem que o acréscimo do número de casos com complicações tardias merece maior atenção. Uma vez que essas complicações podem resultar no insucesso do tratamento estético.

4 DISCUSÃO

A busca por tratamentos e intervenções estéticas que possam contribuir para o rejuvenescimento e aperfeiçoamento de estruturas faciais, tem sido cada vez maior no mundo de hoje, visto que uma boa aparência é associada a um bom estado de saúde e bem-estar, além de elevados índices de autoestima (VASCONCELLOS et al., 2020; WOLLINA, GOLDMAN, 2020).

Nesse sentido, tem se verificado o aumento do número de tratamentos minimente invasivos, como no caso do preenchimento labial com uso do AH (ÁLVARES, 2020; ZACCARIA et al., 2022). Esses tratamentos por serem minimente invasivos apresentam vantagens em relação às intervenções invasivas, como as cirúrgicas, posto que apresentam menores riscos e desconforto, além de evidenciarem resultados altamente satisfatórios (COHEN et al., 2022, HAMMER, 2022).

Entretanto, apesar desse procedimento apresentar um bom perfil de segurança, uma importante parcela dos pacientes podem vir a apresentar intercorrências ou complicações que podem impactar o tratamento de forma negativa (DOUGHERTY et al., 2011; GRIPPAUDO et al., 2014).

Segundo Witmanowski e Blochowiak (2020), as complicações oriundas do uso da AH na HOF são decorrentes, principalmente, do aumento da demanda e das intervenções realizadas associadas com a falta da formação adequada do profissional, que possibilitam erros grosseiros como má assepsia, aplicação em zonas de risco etc.

Portanto, o conhecimento acerca das principais complicações se faz necessário, posto que essas informações podem auxiliar o especialista no diagnóstico e na tomada de decisão, em relação à conduta clínica mais indicada para aquele caso (ALMEIDA et al., 2027).

Desta forma, o presente trabalho teve como intuito discorrer sobre as principais intercorrências e complicações associados ao preenchimento dos lábios com uso do AH, bem como seus respectivos manejos clínicos.

Pela literatura atual, foi possível verificar que a maioria das intercorrências, do uso do AH para o preenchimento dos lábios, são classificadas como imediatas/precoces (RAYESS, 2018; HAMMER, 2022). Na qual, são observados casos leves, de curta duração e de resolução espontânea, como edemas (pequenos

e transitórios), vermelhidão e hematomas no local de aplicação entre outros (SAN MIGUEL MORAGAS et al., 2015; HAMMER, 2022).

Nesses casos, o profissional deve apenas realizar o acompanhamento, ou fazer usos de medidas fisioterápicas como a massagem e compressa entre outros (SAN MIGUEL MORAGAS et al., 2015; HAMMER, 2022; ZACCARIA et al., 2022).

Contudo, as complicações imediatas/precoces também podem incluir casos mais complexos como inflamação e infecções, além de quadros mais graves como hemorragia, hipersensibilidade e oclusão vascular (VIDIČ, BARTENJEV, 2018).

Nesses cenários, o profissional deve estar atento para a realização do diagnóstico e correta administração dos protocolos de tratamento, uma vez que a demora ou a falta de conduta pode ocasionar quadros irreversíveis, como a necrose dos tecidos entre outros (DOUGHERTY et al., 2011; ALMEIDA et al., 2017).

Por sua vez, às complicações tardias são mais associadas ao aparecimento de nódulos, endurecimento dos lábios entre outros, podendo ser ou não acompanhado por sintomatologia dolorosa ou quadros inflamatórios e infecciosos (ZACCARIA et al., 2022). Nesses casos, Almeida et al. (2017), desenvolveu um algoritmo para auxiliar no diagnóstico e tratamento dos nódulos, uma vez que essa característica pode estar vinculada a várias lesões.

Em relação aos nódulos Zhang et al. (2020), reportam que granulomas por corpo estranho são o de maior prevalência, onde a intervenção cirúrgica é recomendada associada ou não ao uso de hialuronidase, anti-histamínicos, corticosteroides, anti-inflamatórios e antibióticos.

Todavia, tanto nos casos de complicações imediata/precoces como na tardia, o correto diagnóstico e intervenção são de suma importância para resolução do caso e, consequentemente, sucesso do tratamento (SAN MIGUEL MORAGAS et al., 2015). Entretanto, a prevenção dessas complicações ainda é a melhor forma de se evitar danos aos pacientes (ALMEIDA et al., 2017).

Dentro desta premissa, Grippaudo et al. (2014) e Cohen et al. (2022) ressaltam que o conhecimento da técnica, do produto e da área anatômica são essenciais para a obtenção de resultados satisfatórios. Além disso, é de suma importância que o profissional esteja preparado e tenha o conhecimento necessário para o emprego da técnica.

5 CONCLUSÃO

Conclui-se que, apesar da baixa prevalência, as complicações relacionadas ao uso AH na região dos lábios podem ocorrer. Dentre as complicações, as mais reportadas pela literatura são as imediatas (inflamação, edema, vasculares) e as tardias (granulomas). Entretanto, algumas situações graves podem ocorrer como nos casos de hipersensibilidade, necrose e infecções. Por isso, o especialista tem que estar preparado para realizar um correto diagnóstico, bem como o manejo clínico.

REFERÊNCIA

ALMEIDA A.; BANEGAS, R.; BOGGIOT, R. et al. Diagnosis and treatment of hyluronic acid adverse. **Surg Cosmet Dermotolo**. v. 9, n. 3, p. 2014-13, 2017.

ÁLVARES, L. **Aplicação de hialuronidase para minimizar reações adversas associadas ao uso do ácido hialurônico na harmonização facial**. Monografia (Graduação em Biomedicina) -Faculdade de Ciências da Educação e da Saúde, Centro Universitário de Brasília, Brasília. 2020.

CALDAS POZUELO, C.; DE DIOS, J.; ROJAS, X. Multiple oral granulomatous nodules to hyaluronic acid filler. **J Cosmet Dermatol**. v. 19, n. 12, p. 3453-3455, 2020. doi: 10.1111/jocd.13734.

CARDONA-GÓMEZ, N.; GIL-CÁRDENAS, F.; MOLINA-CÁRDENAS, E. Assessment of clinical and ultrasonographic parameters as indicators for buccal fat pad excision by esthetic reasons. **Oral Maxillofac Surg**. 2022. doi: 10.1007/s10006-022-01043-4.

COHEN, J.; HICKS, J.; NOGUEIRA, A. et al. Eight-Year Postmarket Safety Surveillance of Delayed Complications With a Flexible Lip Filler. **Dermatol Surg**. v. 48, n. 1, p. 152-153, 2022. doi: 10.1097/DSS.0000000000003302.

COSTA, F. **A toxina botulínica: histórico, fisiopatologia e indicações**. (Tese) Universidade Federal do Rio de Janeiro, Rio de Janeiro: 2019.

CZUMBEL, L.; FARKASDI, S.; GEDE, N. et al. Hyaluronic Acid Is an Effective Dermal Filler for Lip Augmentation: A Meta-Analysis. **Front Surg**. v. 8:681028, 2021. doi:10.3389/fsurg.2021.681028

DOUGHERTY, A., L.; RASHID, R., M.; BANGERT, C., A. Angioedema-type swelling and herpes simplex virus reactivation following hyaluronic acid injection for lip augmentation. **J Am Acad Dermatol**. v. 65, n. 1:e21-2. 2011. doi: 10.1016/j.jaad.2010.11.043.

EHSANI, A.; ANSARI, M.; GHANADAN, A. et al. Serious complication as a result of lip augmentation with vitamin E. **J Cosmet Dermatol**. v. 18, n. 6, p. 1632-1634, 2019. doi: 10.1111/jocd.12926.

GRILLO, R.; DE LA PUENTE DONGO, J.; DE MOURA MOREIRA, L. et al. Effectiveness of bandage in the incidence of major complications on bichectomy: literature review and case series of 643 bichectomies. **Oral MaxillofacSurg**. 2021. doi: 10.1007/s10006-021-01008-z.

GRIPPAUDO, F.; GIROLAMO, M.; MATTEI, M. et al. Diagnosis and management of dermal filler complications in the perioral region**. J Cosmet Laser Ther.** v. 16, n. 5, p. 246-52, 2014. doi: 10.3109/14764172.2014.946048.

GUPTA, A.; MILLER, P. Management of Lip Complications. **Facial Plast Surg Clin North Am**. v. 27, n. 4, p. 565-570. 2019. doi: 10.1016/j.fsc.2019.07.011.

HAMMER, L. **Principais complicações relacionadas ao preenchimento da região dos lábios e seu manejo clínico: revisão de literatura**. Monografia apresentada ao Programa de pós-graduação em Odontologia da Faculdade Sete Lagoas - Facsete, São Paulo, SP, como requisito parcial a obtenção do título de especialista em Harmonização Orofacial, 2022.

KAMOUNA, B.; DARLENSKI, R.; KAZANDJIEVA, J. et al. Complications of injected a filler for lip augmentation: case series and therapeutic approach. **Dermatol Ther**. v. 28, n. 2, p. 94-7, 2015. doi: 10.1111/dth.12203.

KATTIMANI, V.; TIWARI, R. GUFRAN, K, et al. Toxin Application in Facial Esthetics and Recent Treatment Indications (2013-2018). **J Int Soc Prev Community Dent.** v. 9, n. 2, p. 99-105. 2019 doi: 10.4103/jispcd.JISPCD_430_18.

LEE, Y., J.; KIM, H.; LEE, Y. et al. Comparison of the effects of polynucleotide and hyaluronic acid fillers on periocular rejuvenation: a randomized, double-blind, split-face trial. **J Dermatolog Treat**. v. 33, n. 1, p. 254-260, 2022. doi: 10.1080/09546634.2020.1748857

LIMA, N.; SOARES, M. L. Uso de bioestimuladores de colágeno na harmonização orofacial. **Portal de Revistas Da Usp. Pesquisa Clínica e Laboratorial**. v.1, n. 1, p. 116-128, 2020.

MODARRESSI, A.; NIZET, C.; LOMBARDI, T. Granulomas and nongranulomatous nodules after filler injection: Different complications require different treatments. **J PlastReconstrAesthet Surg**. v. 73, n. 11, p. 2010-2015, 2020. doi: 10.1016/j.bjps.2020.08.012.

RAYESS, H., M.; SVIDER, P., F.; HANBA, C. et al. A Cross-sectional Analysis of Adverse Events and Litigation for Injectable Fillers. **JAMA Facial Plast Surg**. v. 20, n. 3, p. 207-214. 2018. doi: 10.1001/jamafacial.2017.1888.

SAN MIGUEL MORAGAS, J.; REDDY, R., R.; HERNÁNDEZ ALFARO, F. et al. Systematic review of "filling" procedures for lip augmentation regarding types of material, outcomes and complications. **J Craniomaxillofac Surg**. v. 43, n. 6, p. 883-906, 2015. doi: 10.1016/j.jcms.2015.03.032.

SARNOFF, D.; GOTKIN, R. Six Steps to the “Perfect” Lip. **Journal of drugs in dermatology: JDD**. v. 11, n. 9, p. 1081-8, 2012.

Sociedade Internacional de Cirurgia Plástica Estética (ISAPS). Relatório anual. 2021. Disponível:https://www.isaps.org/pt/. Acessado em 10 de janeiro de 2023.

VACONCELLOS, S. et al. O uso do ácido hialurônico no rejuvenescimento facial. **Revista Brasileira Militar De Ciências**. v. 6, n. 14, p. 8-15, 2020.

VIDIČ M, BARTENJEV I. An adverse reaction after hyaluronic acid filler application: a case report. **Acta Dermatovenerol Alp Pannonica Adriat**. v. 27, n. 3, p. 165-167, 2018.

WITMANOWSKI, H.; BŁOCHOWIAK, K. Another face of dermal fillers. **Postepy Dermatol Alergol**. v. 37, n. 5, p. 651-659, 2020. doi: 10.5114/ada.2019.82859

WOLLINA U, GOLDMAN A. Lip enhancement and mouth corner lift with fillers and botulinum toxin A. **Dermatol Ther.** v. 33, n. 6:e14231, 2020. doi: 10.1111/dth.14231.

ZACCARIA, G.; CASSUTO, D.; BACCARANI, A.; LUSETTI, I.; SANTIS, G. Filler-induced complications of the lips: 10 years experience with intralesional laser treatment and refinements. **J Plast Reconstr Aesthet Surg**. v. 75, n. 3, p.1215-1223, 2022. doi: 10.1016/j.bjps.2021.11.042.

ZHANG, F., F.; XU, Z., X.; CHEN, Y. Delayed Foreign Body Granulomas in the Orofacial Region after Hyaluronic Acid Injection. **Chin J Dent Res**. v. 23, n. 4, p. 289-296, 2020. doi: 10.3290/j.cjdr.b867893. PMID: 33491361.