João Victor de Paula e Silva

EXTRAÇÕES DE INCISIVOS LATERAIS ECTÓPICOS NA CORREÇÃO ORTODÔNTICA: RELATO DE CASO

São Caetano do Sul

2025

FACSETE – Faculdade sete Lagoas

EXTRAÇÕES DE INCISIVOS LATERAIS ECTÓPICOS NA CORREÇÃO ORTODÔNTICA: RELATO DE CASO

Monografia apresentada ao curso de Ortodontia da associação Brasileira de Odontologia – ABO como requisito para obtenção do título de especialista em Ortodontia.

Orientador: Pedro Luis Scattaregi

Área de concentração: Odontologia

FACSETE
FACULDADE SETE LAGOAS

JOÃO VICTOR DE PAULA E SILVA

EXTRAÇÃO DE INCISIVOS LATERAIS ECTÓPICOS NA CORREÇÃO ORTODÔNTICA: RELATO DE CASO

Trabalho de conclusão de curso de especialização *Lato sensu* da Faculdade Sete Lagoas, como requisito parcial para obtenção do título de especialista em ortodontia.

Área de concentração: Ortodontia

Aprovada em 25/03/2025 pela banca constituída dos seguintes professores:

Prof. Dr. Pedro Luis Scattaregi
(Mestre - METODISTA)

Profª. Mariana dos Santos Fernandes Lopes
(Mestre - METODISTA e Doutora UNICAMP)

Profª. Maria Cinthia P. dos Santos Fernandes
(Mestre – UNICASTELO)

AGRADECIMENTOS

O crescimento profissional é um caminho de desafios e aprendizado constante, onde cada obstáculo superado nos fortalece e nos aproxima da excelência. Meus sinceros agradecimentos às luzes guias de nossa jornada, professores do curso de especialização.

Prof. Pedro Luis Scattaregi

Prof. Mara Cinthia Fernandes

Profª. Mariana Fernandes

Prof. Paulo Daversi

Ao longo desta jornada, contei com o apoio e a orientação de pessoas que foram fundamentais para minha evolução acadêmica e profissional. Agradeço imensamente aos professores, que com sua dedicação e conhecimento me guiaram e inspiraram a buscar sempre o melhor. Aos colegas, por compartilharem essa caminhada, tornando cada desafio mais leve e cada conquista ainda mais significativa.

À minha família, minha base e meu porto seguro, sou eternamente grato. Ao meu pai, Júlio César, e à minha mãe, Simone, por todo o amor, incentivo e ensinamentos que moldaram quem sou hoje. À minha companheira, Bárbara, pelo apoio incondicional, paciência e motivação constante, tornando cada passo desta trajetória mais especial.

A todos que, de alguma forma, contribuíram para que este trabalho se tornas
realidade, o meu sincero agradecimento.

RESUMO

As extrações dentárias em ortodontia são comumente realizadas para resolução das discrepâncias osteo-dentárias, sendo os pré-molares os dentes mais indicados. Entretanto, as extrações atípicas podem ser sugeridas em algumas situações, como a erupção ectópica. Este relato de caso apresentou a erupção ectópica dos incisivos laterais superiores no palato e inferiores com posicionamento lingual fora do alinhamento da arcada. Diante da complexidade e da dificuldade de posicionamento dos dentes, optou-se pela extração dos incisivos laterais superiores e inferiores. A abordagem teve por objetivo promover um melhor alinhamento e nivelamento dos arcos, utilizando os caninos na posição dos incisivos laterais restabelecendo uma boa oclusão. Os resultados alcançados ressaltaram a importância de um planejamento personalizado e da aplicação de princípios biomecânicos adequados. O tratamento demonstrou ser sobretudo, uma alternativa viável e eficiente para situações em que a posição anatômica dos dentes compromete a funcionalidade e a estética.

Palavras chave: Extração dentária atípica, Dentes incisivos, Ortodontia.

ABSTRACT

Dental extractions in orthodontics are commonly performed to resolve dentoalveolar discrepancies, with premolars being the most indicated teeth for removal. However, atypical extractions may be suggested in certain situations, such as ectopic eruption. This case report presented the ectopic eruption of the upper lateral incisors in the palate and the lower lateral incisors in a lingual position, misaligned with the dental arch. Given the complexity and difficulty of repositioning the teeth, the extraction of the upper and lower lateral incisors was chosen. The approach aimed to achieve better alignment and leveling of the arches by using the canines in the position of the lateral incisors, restoring proper occlusion. The results highlighted the importance of personalized planning and the application of appropriate biomechanical principles. The treatment proved to be a viable and efficient alternative for cases where the anatomical position of the teeth compromises functionality and aesthetics.

Keywords: Atypical dental extraction, Incisor teeth, Orthodontics.

SUMÁRIO

1.INTRODUÇÃO 10

2.1 DESENVOLVIMENTO 11

2.2 DISCUSSÃO 16

2.2.1. COMPROMETIMENTO ESTÉTICO 16

2.2.2. OCLUSÃO FUNCIONAL E ESTABILIDADE MASTIGATÓRIA 17

3. CONCLUSÃO 20

4. REVISÃO BIBLIOGRÁFICA 21

LISTA DE FIGURAS

FIGS. 1 A – F - Fotografias extrabucais: frontal (A), perfil (B) em repouso e frontal sorrindo(C), intrabucais lado esquerdo (D), frontal (E) e lado direito (F).Pag. 11

FIGS. 2 A – C - Telerradiografia lateral (A), Traçado cefalométrico USP (B), radiografia panorâmica inicial (C). Pag. 12

FIGS. 3 A e B - arcada superior (A), arcada inferior (B). Pag. 13

FIG. 4 - Disjuntor maxilar Hyrax instalado. Pag. 13

FIG. 5 A - C - Fotografias intrabucais com fio de Níquel-Titânio .016'': lado direito (A), frontal (B), lado esquerdo (C). Pag. 14

FIG. 6 A - C - Fotografias intrabucais com fio redondo de aço .018'', com elásticos intermaxilares 3/16 médios. Pag. 14

FIGS. 7 A - C - Fotografias intrabucais com fio retangular de aço 0.19 x 0.25 e a dobra "Z" no 13: frontal (A), lado esquerdo (B), lado direito (C). Pag. 15

FIGS. 8 A - C - Fotografias extrabucais: frontal (A), perfil (B) em repouso e frontal sorrindo(C).

1. INTRODUÇÃO

As extrações dentárias fazem parte do planejamento ortodôntico há mais de um século. No início os pré-molares foram os dentes de eleição para as extrações devido a sua posição estratégica e proximidade dos apinhamentos anteriores severos facilitando o ajuste da oclusão. Todavia surgiram as extrações consideradas atípicas como opção para algumas situações clínicas, onde eventualmente os pré-molares são preservados e outros dentes mal posicionados se tornam de eleição, como por exemplo, dentes inclusos, que possuem um alto grau de dificuldade quando no tracionamento, ou dentes com posicionamento ectópico, que também alertam para uma indicação de extrações não convencionais, comumente observada em incisivos laterais. (ARAUJO; CALDAS, 2019).

A ectopia de erupção dos incisivos laterais pode ocorrer tanto no arco superior quanto inferior acarretando a erupção dos dentes permanentes fora de sua posição normal, fato esse que torna o caso complexo devido às alterações no alinhamento dentário. (JÄRVINEN; 1978).

A decisão por extrações de incisivos laterais é um desafio ortodôntico pois implica em mudanças estéticas e funcionais exigindo um planejamento criterioso e individualizado. Uma das principais vantagens dessa abordagem é a preservação da integridade do tecido ósseo e dentário ao longo do tempo devido a simplificação da mecânica ortodôntica empregada. Além disso, o fechamento do espaço pode ser concluído em um período relativamente curto, e os dentes naturais adaptam-se melhor às alterações faciais ao longo da vida, oferecendo maior longevidade ao tratamento (GUPTA; RAUNIYAR, 2021).

Entretanto, as extrações atípicas de incisivos laterais podem representar questionamentos em relação à adaptação estética e funcional dos caninos na nova posição. Quanto à estética, devido à anatomia e coloração características frequentemente necessitam de ajustes para se assemelharem aos incisivos laterais. Essas adaptações podem incluir desgastes seletivos para adequar o formato do

dente, clareamento para uniformizar a cor ou até mesmo restaurações estéticas, como resinas ou laminados cerâmicos. Já em relação à função, os caninos por desempenharem o papel dos incisivos laterais transferem para os pré-molares a relação de guia que passa a ser em grupo e não mais guia dos caninos durante os movimentos excursivos mandibulares que, muitas vezes há a necessidade de ajustes oclusais para garantir a estabilidade funcional do sistema mastigatório.

Sendo assim, este trabalho teve como proposta apresentar um caso clínico com extrações não convencionais de incisivos laterais superiores e inferiores ectópicos com uma avaliação dos resultados finais quanto à oclusão e estética alcançadas.

2.1 DESENVOLVIMENTO

O paciente D.N. do sexo masculino, 17 anos de idade, procurou o curso de especialização em ortodontia da faculdade Sete Lagoas - FACSETE, com a clínica na Associação Brasileira de Odontologia - Regional do ABC - ABO-ABC, com a queixa de não estar satisfeito com o seu sorriso: "dentes tortos e fora da arcada dentária".

Exames complementares foram realizados para auxiliar no diagnóstico e fundamentar o plano de tratamento. A documentação ortodôntica incluiu fotografias extrabucais em vista frontal e perfil em repouso, além de frontal sorrindo, e fotografias intrabucais dos lados direito, esquerdo e frontal (figuras 1 A – F). Também foram realizadas radiografias panorâmica e telerradiografia lateral, com traçado cefalométrico seguindo o padrão USP (figuras 2 A – C).

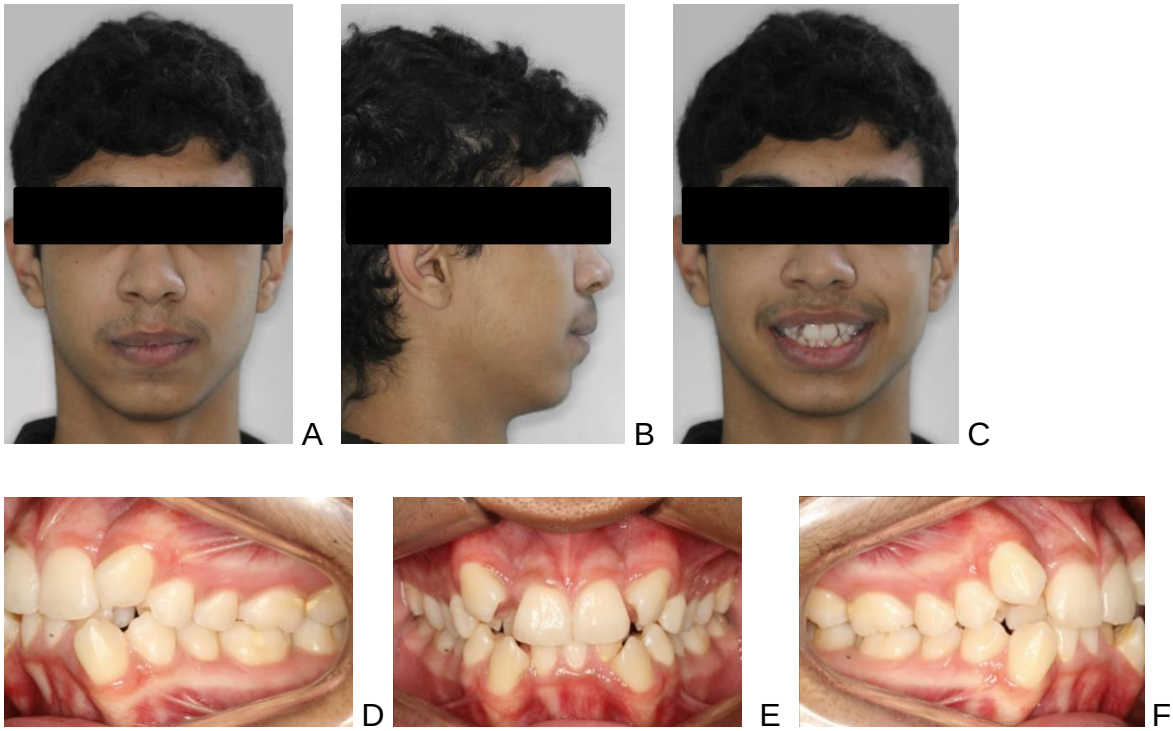

Figuras 1 A - F - Fotografias extrabucais: frontal (A), perfil (B) em repouso e frontal sorrindo(C), intrabucais lado esquerdo (D), frontal (E) e lado direito (F).

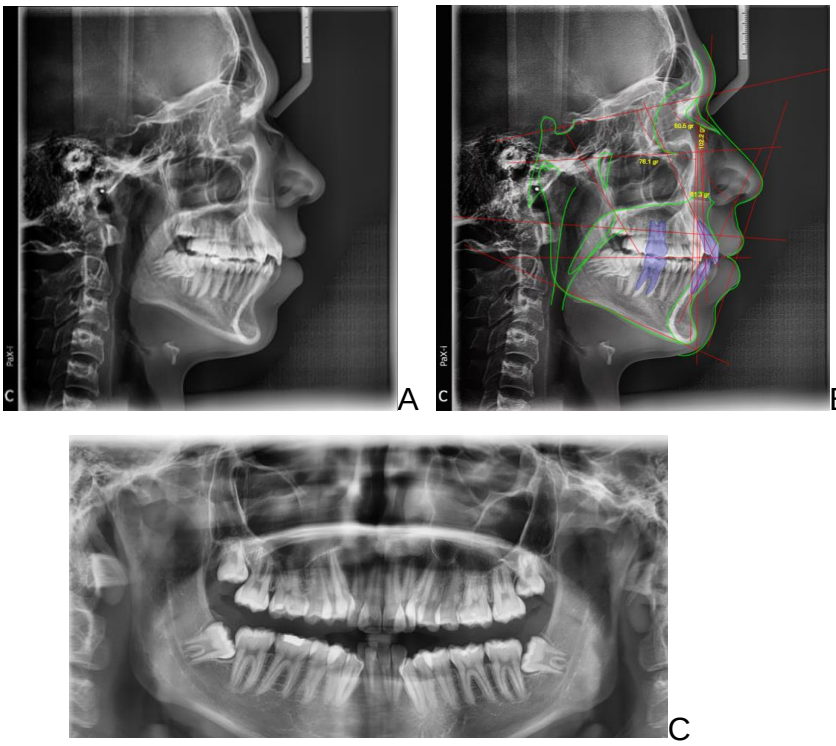

Figuras 2 A – C - Telerradiografia lateral (A), Traçado cefalométrico USP (B), radiografia panorâmica inicial (C).

Após avaliação clínica, constatou-se que o paciente apresentava padrão facial dólicofacial, com atresia maxilar, maloclusão de Classe II de Angle Divisão 1, desvio da linha média inferior para a esquerda e ausência de selamento labial passivo. Na radiografia panorâmica, observou-se a presença dos terceiros molares, sendo os inferiores impactados, e ausência de reabsorções radiculares significativas.

A análise cefalométrica confirmou o padrão esquelético vertical com hiperdivergismo dos planos horizontais e bases ósseas retruídas em relação a base do crânio, com valores de S-NA = 80° e S-NB = 76°. Quanto à análise dentária, os incisivos superiores apresentavam protrusão e ligeira verticalização, com valores de 1-NA = 7 mm e 1.NA = 21°, enquanto os incisivos inferiores protruídos e verticais, apresentando valores de 1-NB = 9 mm e 1.NB = 23°.

A análise dos modelos (figuras 3 A e B) evidenciou o posicionamento ectópico dos incisivos laterais superiores posicionados no palato e os inferiores severamente lingualizados, demonstrando a grande falta de espaço e a complexidade do caso.


A

B

Figuras 3 A e B - arcada superior (A), arcada inferior (B)

O planejamento do tratamento apresentou um dilema: extrair primeiros pré-molares com maior complexidade mecânica para distalização dos caninos e vestibularização dos incisivos laterais ectópicos ou as extrações dos incisivos laterais?

Devido à posição ectópica dos incisivos laterais e às limitações ósseas da região, o controle de torque necessário para movimentá-los adequadamente seria muito difícil para colocar o incisivo lateral em sua posição correta e apresentaria alto risco de comprometimento periodontal e reabsorção radicular. Diante disso, optou-se pela extração dos incisivos laterais, permitindo uma mecânica mais simples e previsível, com foco na substituição funcional e estética dos laterais pelos caninos.

Então com base no diagnóstico, foi elaborado um planejamento ortodôntico que incluiu três etapas principais. O tratamento foi iniciado com a extração dos incisivos laterais superiores, pois a posição dos incisivos superiores atrapalhava a confecção do disjuntor. Posteriormente foi realizada a disjunção maxilar (figura 4), que corrigiu a atresia e proporcionou uma oferta de espaço que favoreceu um bom alinhamento do arco superior. Após a instalação do disjuntor e o inicio das ativações foi realizada as extrações dos incisivos laterais inferiores.



Figura 4 – Disjuntor maxilar Hyrax instalado

Com a colagem do aparelho ortodôntico fixo prescrição MBT com slot .022” Biomax da Aditek® (Cravinhos, SP, Brasil), iniciou-se o alinhamento e nivelamento das arcadas dentárias. A mecânica ortodôntica iniciou-se com o alinhamento e nivelamento com uma sequência de fios de Níquel-Titânio .012’’ a .018’’, associado a elásticos intermaxilares curtos 3/16” médio para auxiliar na extrusão dos caninos, correção da linha média e fechamento de mordida. (figura 5 A – C).


A B C

Figuras 5 A - C - Fotografias intrabucais com fio de Níquel-Titânio .016’’: lado direito (A), frontal (B), lado esquerdo (C)

Após a fase inicial do alinhamento e nivelamento, foram instalados fios redondos de Aço - Cromo-Níquel com amarrilhos metálicos Kobayashi nos incisivos centrais superiores, para auxiliar na mecânica de fechamento de mordida aberta com elásticos intermaxilares 3/16 médios (figuras 6 A – C)


A B C

-Figuras 6 A - C - Fotografias intrabucais com fio redondo de aço .018’’, com elásticos intermaxilares 3/16 médios

Após a fase de alinhamento foram instalados os arcos ideais com fio retangular de aço .019” x .025” para correção dos torques e mecânica de classe II com elásticos intermaxilares e confecção da dobra “Z” no 13 para corrigir a sua angulação (figura 7 A–C)



Figuras 7 A - C - Fotografias intrabucais com fio retangular de aço 0.19 x 0.25 e a dobra “Z” no 13: frontal (A), lado esquerdo (B), lado direito (C)

Os resultados obtidos foram satisfatórios e demonstraram a viabilidade do planejamento adotado. A expansão do arco superior corrigiu a forma da arcada, enquanto as extrações facilitaram o alinhamento dentário e o ganho de espaço. Os caninos assumiram com sucesso as funções dos incisivos laterais extraídos, contribuindo para um sorriso esteticamente harmônico e funcional. Sendo assim, a abordagem demonstrou ser eficaz e viável para devolver o equilíbrio do sistema estomatognático, além do benefício estético.

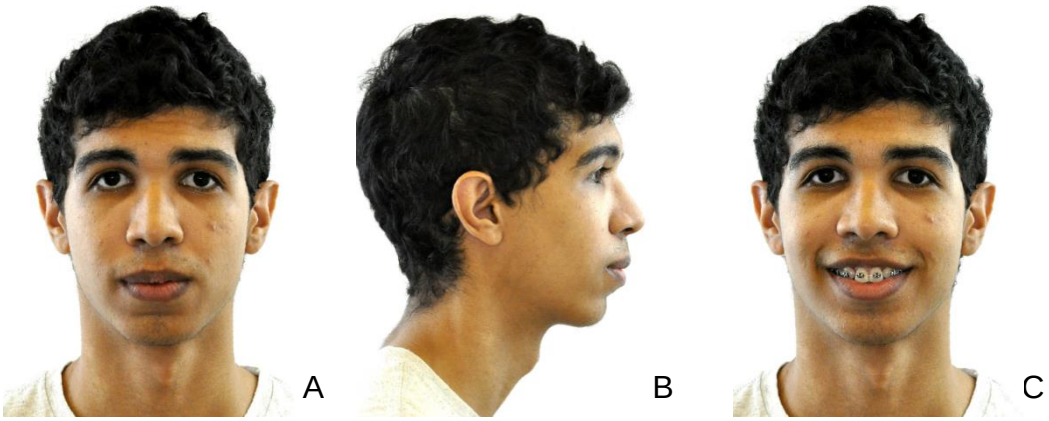

Figuras 8 A - C - Fotografias extrabucais: frontal (A), perfil (B) em repouso e frontal sorrindo(C).

2.2 DISCUSSÃO

A substituição dos incisivos laterais pelos caninos é uma abordagem ortodôntica que, embora não seja convencional, tem sido defendida na literatura como uma solução viável em casos específicos. Entretanto, as questões estéticas e funcionais são motivos de controvérsia na literatura. Sendo assim, para facilitar o entendimento dividimos a discussão em 2 tópicos:

2.2.1- Comprometimento estético

2.2.2- Oclusão funcional e estabilidade mastigatória

2.2.1. Comprometimento estético

A estética dentária ocupa um papel central na odontologia moderna, refletindo a crescente demanda dos pacientes por sorrisos harmoniosos e alinhados. Essa busca frenética por resultados estéticos imediatos pode dificultar ainda mais a abordagem de tratamentos ortodônticos que envolvem extrações dentárias, como no caso de incisivos laterais. A extração de dentes visíveis suscita receios tanto por parte dos pacientes quanto dos profissionais, pois pode comprometer temporariamente a aparência durante o tratamento, exigindo estratégias cuidadosamente planejadas para minimizar impactos estéticos e garantir resultados satisfatórios a longo prazo.

A estética é uma prioridade para muitos pacientes, influenciando suas decisões de tratamento. A cor e a forma dos dentes são aspectos frequentemente mencionados e são motivos de preocupação por parte dos profissionais (DUDEA et al., 2012). A aparência dos caninos, incluindo sua forma, tamanho e cor, desempenha um papel crucial na estética do sorriso e na funcionalidade dentária. A forma pode ser adaptada para otimizar a estética do sorriso, especialmente em casos de substituição funcional dos incisivos laterais. THORDARSON et al em 1991 indicaram que a remodelação dos caninos para simular a forma de incisivos laterais, por meio de desgastes seletivos, é uma abordagem viável. Essa técnica pode ser realizada sem causar desconforto significativo aos pacientes e apresenta mínimas

alterações clínicas ou radiográficas no longo prazo, demonstrando ser uma solução eficaz e segura para a harmonização do sorriso e da oclusão.

Além disso, as preferências estéticas relacionadas ao formato dos dentes podem variar entre profissionais e pacientes. Enquanto a ortodontia e a dentística restauradora e estética geralmente buscam incisivos com proporções equilibradas entre altura e largura e formatos arredondados, que acompanham a estética do sorriso e facial, os pacientes não apresentam uma preferência específica clara (ANDERSON et al., 2005).

A coloração amarelada dos caninos é uma característica natural frequentemente observada, sendo esses dentes mais escuros em comparação aos incisivos centrais e laterais. Essa diferença pode ser atribuída à maior espessura da dentina, que possui um tom mais amarelado e influencia a tonalidade final do dente. Além disso, fatores como envelhecimento, desgaste do esmalte e a posição dos caninos na arcada dentária podem contribuir para essa variação de cor. Estudos indicam que essa diferença cromática deve ser considerada em tratamentos estéticos e ortodônticos, especialmente em casos de substituição dos incisivos laterais pelos caninos, onde pode ser necessário o uso de técnicas como clareamento e recontorno estético para uma melhor harmonização do sorriso (CHO et al.,1998).

O posicionamento adequado dos bráquetes é de extrema importância quando se deseja fazer a substituição dos laterais com os caninos. O ortodontista deve posicionar os bráquetes de acordo com a altura da margem gengival ao invés da altura da cúspide ou da borda incisal. Tipicamente, os bráquetes nos caninos são posicionados a uma distância da margem gengival de forma que eles irão erupcionar até a correta posição vertical do incisivo lateral. À medida que extruem, os caninos entram em contato com os incisivos inferiores. Isto geralmente causa prematuridades que frequentemente devem ser removidas durante o alinhamento (KOKICH; KINZER, 2005).

2.2.2. Oclusão funcional e estabilidade mastigatória

Uma boa oclusão dentária é alcançada por meio da integração de aspectos funcionais, morfológicos e estéticos, sendo esses pilares essenciais para garantir a saúde bucal e a eficácia de tratamentos ortodônticos. Funcionalmente, uma oclusão adequada assegura mastigação eficiente e ausência de desvios mandibulares durante movimentos funcionais, promovendo equilíbrio muscular e articular. Morfologicamente, ela é caracterizada pela coincidência das linhas médias, overjet e overbite equilibrados, ausência de mordidas cruzadas ou abertas e uma relação harmônica entre os dentes superiores e inferiores, fatores indispensáveis para estabilidade e funcionalidade. A estabilidade em longo prazo é outro elemento crucial, prevenindo problemas como reabsorções ósseas e garantindo o sucesso de tratamentos restauradores e ortodônticos. Por fim, o componente estético desempenha um papel importante, não apenas pela influência direta na autoconfiança do paciente, mas também por ser um critério fundamental para a aceitação e percepção de um sorriso saudável (SVEDSTRÖM-ORISTO et al., 2001).

A oclusão dentária desempenha um papel crucial na função estomatognática, influenciando a mastigação, a fala e a deglutição. Além disso, a oclusão pode impactar a função cerebral e muscular, bem como a saúde geral do corpo humano.

A oclusão funcional envolve a relação interfuncional dos dentes e do sistema mastigatório. A orientação anterior, que pode ser guiada por caninos ou por função de grupo, é essencial para uma relação funcional harmoniosa. A função de grupo distribui a carga oclusal e previne forças destrutivas nos dentes do lado não funcional (SIDANA et al., 2012).

De acordo com Kokich e Kinzer (2005), nessa modalidade de tratamento, ao final será observado o movimento lateral excursivo com desoclusão em grupo, podendo-se observar isso no relato de caso apresentado. Isso corrobora com Abduo e Tennant (2015), que relataram que, apesar das diferenças funcionais iniciais entre os esquemas de oclusão lateral, os pacientes apresentaram alta capacidade adaptativa, seja em casos de oclusão guiada por caninos ou em grupo. A oclusão em grupo, por sua vez, está associada a movimentos mandibulares mais amplos e mastigação mais rápida, características que podem oferecer maior eficiência mastigatória em determinados casos. Em contraste, a oclusão guiada por caninos apresenta uma mastigação mais estreita e menor atividade eletromiográfica (EMG)

dos músculos mastigatórios durante o apertamento, o que pode contribuir para a proteção dos dentes posteriores e das estruturas articulares (ABDUO; TENNANT, 2015).

A oclusão funcional em grupo desempenha um papel importante na distribuição equilibrada das forças oclusais durante os movimentos mandibulares laterais. Diferentemente da oclusão guiada por caninos, onde o trabalho funcional é concentrado exclusivamente nesses dentes, a oclusão em grupo envolve múltiplos dentes posteriores, como pré-molares e molares, na absorção e dissipação das forças mastigatórias. Essa distribuição reduz a sobrecarga individual em cada dente e minimiza o risco de danos estruturais, como fraturas, desgastes excessivos ou reabsorções (SIDANA et al., 2012).

Outro benefício significativo é a proteção dos dentes do lado de balanceio, que não participam diretamente da função mastigatória. Em uma oclusão funcional em grupo bem planejada, esses dentes ficam menos expostos a forças destrutivas oblíquas, que poderiam comprometer sua integridade estrutural e a estabilidade oclusal geral. Assim, a oclusão em grupo favorece a preservação da saúde dos dentes e dos tecidos periodontais, além de proporcionar uma funcionalidade mastigatória mais eficiente e equilibrada (SIDANA et al., 2012).

3. CONCLUSÃO

Com a apresentação do caso clínico e a literatura consultada pudemos concluir que:

1- O diagnóstico e planejamento corretos são fundamentais para os casos de incisivos laterais ectópicos, pois embora o procedimento não seja convencional demonstrou ser viável clinicamente, com uma mecânica ortodôntica mais simples e previsível considerando não apenas os aspectos ortodônticos, mas também funcionais e estéticos.

2- A substituição dos incisivos laterais pelos caninos exigirá adaptações mínimas para uma boa oclusão funcional e um sorriso esteticamente harmonioso.

3- Quanto à função mastigatória em grupo alcançada ao final do caso clínico, a literatura confirmou que a oclusão em grupo promoveu a distribuição das forças oclusais, reduzindo o risco de sobrecarga e preservando a estabilidade funcional. Portanto, apresentou-se como uma boa opção com resultados funcionais semelhantes quando a oclusão foi guiada pelos caninos.

4. REVISÃO BIBLIOGRÁFICA

1. ABDUO, J.; TENNANT, M. Impact of lateral occlusion schemes: A systematic review. **The Journal of Prosthetic Dentistry**, v. 114, n. 2, p. 193-204, 2015.

2. ANDERSON, K.; BEHRENTS, R.; MCKINNEY, T.; BUSCHANG, P. Tooth shape preferences in an esthetic smile. **American Journal of Orthodontics and Dentofacial Orthopedics**, v. 128, n. 4, p. 458-465, 2005.

3. ARAÚJO, T.; CALDAS, L. Tooth extractions in Orthodontics: first or second premolars?. **Dental Press Journal of Orthodontics,** v. 24, p. 88-98, 2019.

4. CHO, K., & SHIN, D. (1998). Color analysis of the natural teeth with a modified intraoral spectrophotometer. **Restorative Dentistry and Endodontics**, 23, 223-235.

5. DUDEA, D.; LASSERRE, J.; ALB, C.; CULIC, B.; CIUTRILA, I.; COLOSI, H. Patients' perspective on dental aesthetics in a South-Eastern European community. **Journal of Dentistry**, v. 40, Suplemento 1, p. e72-e81, 2012.

6. GUPTA, S.; RAUNIYAR, S. Management of missing maxillary lateral incisor: A contemporary review. **Orthodontic Journal of Nepal**, 2021.

7. JÄRVINEN, S. Orthodontic treatment of ectopic eruption of lower lateral incisors. American Journal of Orthodontics, v. 74, n. 3, p. 318-320, 1978.

8. KOKICH, V. O. Jr; KINZER, G. A. Managing congenitally missing lateral incisors. Part I: Canine substitution. **Journal of Esthetic and Restorative Dentistry**, v. 17, n. 1, p. 5-10, 2005.

9. SIDANA, V.; PASRICHA, N.; MAKKAR, M.; BHASIN, S. Group function occlusion. **Indian Journal of Oral Sciences**, v. 3, p. 124, 2012.

10. SVEDSTRÖM-ORISTO, A.; PIETILÄ, T.; PIETILÄ, I.; ALANEN, P.; VARRELA, J. Morphological, functional and aesthetic criteria of acceptable mature occlusion. **European Journal of Orthodontics**, v. 23, n. 4, p. 373-381, 2001.

11. THORDARSON, A.; ZACHRISSON, B.; MJÖR, I. Remodeling of canines to the shape of lateral incisors by grinding: a long-term clinical and radiographic evaluation. **American Journal of Orthodontics and Dentofacial Orthopedics**, v. 100, n. 2, p. 123-132, 1991.