revista Aesthetic Orofacial Science
Aesthetic Orofacial Science
www.abrahof.org.br magazine@abrahof.org.br
ABRAHOF

Bichectomia por razões estéticas e funcionais: relato de caso

Bichectomy for aesthetic and functional reasons: case report

Bichectomía por motivos estéticos y funcionales: reporte de caso

Fernando Teixeira Coelho Domingos[1], Priscilla aparecida Pereira[2].

RESUMO

Objetivo: Apresentar um caso clínico de bichectomia, mo qual a paciente apresentava-se incomodada com o formato do rosto e com a queixa de morder excessivamente a mucosa jugal. **Descrição do caso:** Paciente de 42 anos compareceu à clínica com uma queixa estética, buscando harmonizar o rosto, e com a queixa de morder excessivamente a mucosa da bochecha bilateralmente. No exame físico extra-oral e facial, observou-se grande evidência do aumento de volume bilateral do rosto da paciente. Ao exame clínico intra-bucal, observou-se hiperplasia queratinizada acentuada da mucosa jugal, próximo à região da linha alba, notadamente mais para a região de contato posterior das arcadas dentárias, em ambos os lados. Foi sugerido então a remoção bilateral da bola de Bichat, procedimento esse que teve pronta aceitação da paciente. O procedimento foi realizado em consulta única, por acesso intra-bucal, sem intercorrências. No pós-operatório a paciente relatou leve desconforto e edema, que cessaram após 4 dias. A consulta de retorno se deu com 3 meses e pode-se constatar a diminuição do edema, do volume no rosto e a diminuição da queixa da paciente de morder as bochechas. **Conclusão:** A realização da remoção da bola de Bichat se mostrou um procedimento seguro e eficaz tanto para a queixa estética como para a queixa funcional da paciente.

Palavras-chave: Bochecha, Cirurgia Geral, Estética, Face, Músculos Faciais.

ABSTRACT

Objective: To present a clinical case of bichectomy, where the patient was uncomfortable with the shape of her face and complained of excessively biting her cheeks. **Case description:** An 42 years old patient came to the clinic with an aesthetic complaint, seeking to harmonize the face, and with a complaint of excessively biting the cheek mucosa. In the extra-oral and facial physical examination, there was great evidence of bilateral swelling of the patient's face. On intraoral clinical examination, marked keratinized hyperplasia of the buccal mucosa was observed, close to the linea alba region, notably more towards the posterior contact region of the arcades, on both sides. It was suggested the remove of the buccal fat pad on both sides, a procedure that was readily accepted by the patient. The procedure was performed in a single consultation, by intra-oral access, without intercurrences. Postoperatively, the patient reported mild discomfort and swelling, which ceased after 4 days. The return visit took place 3 months later and it was possible to observe a decrease in edema, volume on the face and a decrease in the patient's complaint of biting her cheeks. **Conclusion:** The removal of the buccal fat pad proved to be a safe and effective procedure for both the aesthetic and functional complaints of the patient.

Key words: Cheek, General Surgery, Aesthetics, Face, Facial Muscles.

[1,2] ProClinic – FacSete – email: fernandotcd@gmail.com

RESUMEN

Objetivo: Presentar un caso clínico de bichectomía, donde la paciente se encontraba incómoda con la forma de su rostro y se quejaba de morderse excesivamente las mejillas. **Descripción del caso:** Paciente de 42 años de edad que acudió a la consulta con una queja estética, buscando armonizar el rostro, y con queja de morderse excesivamente la mucosa de la mejilla. En el examen físico extraoral y facial se evidenció gran tumefacción bilateral del rostro de la paciente. Al examen clínico intraoral se observó marcada hiperplasia queratinizada de la mucosa bucal, próxima a la región de la línea alba, notablemente más hacia la región de contacto posterior de las arcadas, en ambos lados. Entonces se sugirió retirar la bola de Bichat en ambos lados, procedimiento que fue aceptado de buena gana por el paciente. El procedimiento se realizó en una sola consulta, por vía intraoral, sin intercurrencias. En el postoperatorio, la paciente refirió leves molestias e hinchazón, que cesaron en 4 días. La nueva visita se realizó 3 meses después y se pudo observar una disminución del edema, volumen en la cara y una disminución de la queja de la paciente de morderse las mejillas. **Conclusión:** La extracción de la bola de Bichat demostró ser un procedimiento seguro y eficaz tanto para las quejas estéticas como funcionales de la paciente.

Palabras clave: Mejilla, Cirugía General, Estética, Rostro, Músculos Faciales.

INTRODUÇÃO

A busca por tratamentos estéticos é um mercado que cresce cada vez mais à medida em que sua busca aumenta e se populariza. Por se tratar de uma conduta segura e previsível, entre procedimentos cuja busca está aumentando, está a bichectomia, que atrai pacientes interessados em harmonizar e diminuir o volume do rosto[1,2,3,4,5].

A bichectomia consiste na remoção cirúrgica da bola de Bichat, também conhecida como coxim adiposo bucal. O procedimento consiste em assepsia intra e extrabucal, anestesia local, incisão cirúrgica por acesso intrabucal, pinçamento da bola de Bichat e sua delicada remoção, sutura e acompanhamento[6,7]. Apesar de conter riscos, trata-se de uma conduta previsível e eficaz[8]. Para que sejam observados os resultados, recomenda-se a realização de fotografias antes do procedimento e após alguns meses.

Apesar de ser buscada como um procedimento estético, a bola de Bichat pode causar comprometimento funcional também, uma vez que sua localização pode se projetar para o interior da cavidade bucal, especialmente na região de contato dos dentes, conhecida como linha alba[6,9].

O objetivo deste estudo foi apresentar um caso clínico de uma paciente que buscou tratamento por motivos estéticos, mas que também obteve melhorias na função mastigatória, diminuindo a mordedura acidental das bochechas.

DESCRIÇÃO DO CASO

Paciente de 42 anos, do gênero feminino, buscou atendimento no Curso de Especialização em Harmonização Orofacial (ProClinic – Facsete/Faculdade Sete Lagoas), com a queixa do volume de seu rosto. A paciente relatou também que com frequência mordia e causava ferimentos na mucosa interna das bochechas.

Na anamnese verificou-se que a paciente apresentava bom estado de saúde geral, e ao exame extrabucal notou-se o aumento de volume facial. No exame intrabucal, constatou-se aumento de volume queratinizado na região da linha alba, principalmente na região de contato oclusal posterior. Ao avaliar os dentes, não foram constatadas razões dentárias para formação aumentada de queratinização da linha alba.

A paciente foi orientada sobre a possibilidade da realização da bichectomia bilateral, inclusive dos riscos do procedimento cirúrgico e no pós-operatório, além dos cuidados que a mesma deveria tomar, informações essas que constavam no Termo de Consentimento Livre e Esclarecido, assinado pela paciente.

Sucedeu-se então à tomada do protocolo fotográfico inicial, incluindo fotos do rosto de frente, de frente desocluindo os dentes e projetando os lábios, de perfil estático do lado esquerdo e em 45^0 do lado esquerdo.

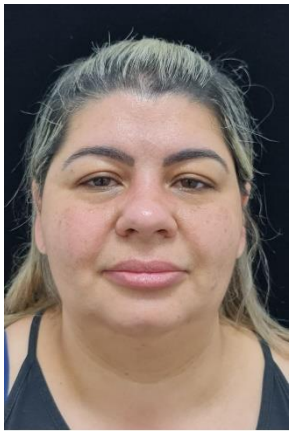

Foto inicial de frente.

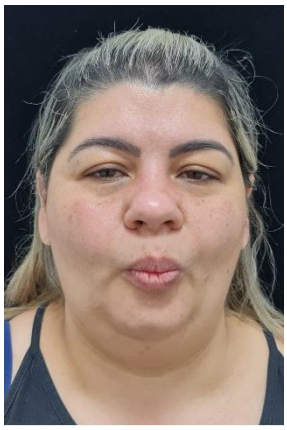

Foto inicial de frente desocluindo os dentes e projetando os lábios.

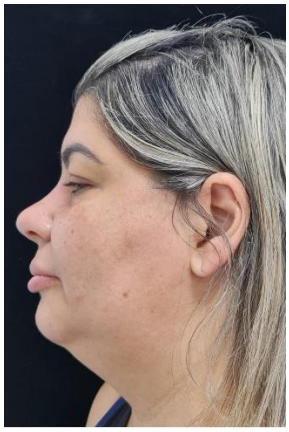

Foto inicial de perfil estático do lado esquerdo.



Foto inicial em 45 do lado esquerdo.

A paciente foi então solicitada a bochechar por 1 minuto, solução de digluconato de clorexidina 0,12%. Para assepsia extraoral, foi aplicado clorexidina degermante 2%. Procedeu-se então para anestesia do nervo alveolar superior posterior e média com lidocaína 2% com vasoconstritor 1:100.000 (DLA).

Foi realizada incisão horizontal com lâmina de bisturi 15C (Descarpack). Utilizando uma pinça hemostática, a bola de Bichat foi pinçada e lentamente sendo avulsionada com movimentos em todas as direções até quase ser exposta e removida totalmente. A paciente recebeu sutura com fio de nylon 4-0 (Vicryl - Ethicon). A quantidade de tecido adiposo removido e pesado foi de 4g do lado esquerdo e 4,5g do lado direito.

A paciente foi orientada nas primeiras 48 horas a aplicar compressas de gelo na região externa, não ingerir alimentos quentes, manter repouso, evitar uso de enxaguatórios bucais. A paciente foi medicada com Clindamicina 300mg por 10 dias e Decadron 4mg por 4 dias. Foi relatado edema dos dois lados pela paciente por cerca de 4 dias. A consulta de retorno se deu após 3 meses e foi realizado novo protocolo fotográfico. A paciente relatou estar satisfeita com os resultados alcançados.



Foto após 3 meses de frente.

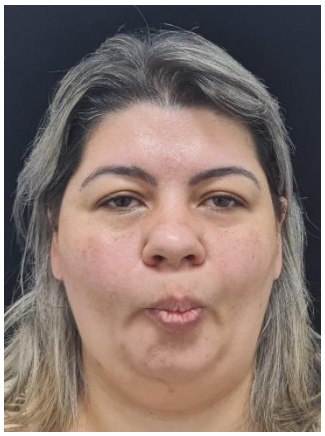

Foto após 3 meses de frente desocluindo os dentes e projetando os lábios.



Foto após 3 meses de perfil estático do lado esquerdo.



Foto após 3 meses em 45 do lado esquerdo.

DISCUSSÃO

Apesar de se tratar de uma conduta clínica relativamente simples, a bichectomia deve ser avaliada, indicada e executada de maneira planejada e criteriosa, advertindo os pacientes de seus riscos e cuidados pós-cirúrgicos. Apesar de poucas intercorrências descritas, este procedimento possui contra-indicações e pode apresentar complicações[1,6,10].

Normalmente, este tipo de procedimento é buscado por pacientes buscando melhoria estética e harmonização do contorno facial de volume da face. Entretanto, é descrito na literatura que a bola de Bichat está relacionada a traumatismos crônicos na mucosa jugal, no contato de oclusão dos dentes. Traumatismos esses que são facilmente identificados ao exame clínico intrabucal[6,9].

Quanto à previsibilidade dos resultados, os autores julgam que a bichectomia é um procedimento satisfatório[4,7]. Muitos autores recomendam cautela[4,6,8,9,10]. Um dos autores recomenda mais estudos de longo prazo[2] e outro maior utilização de exames de imagem para diagnóstico, o que pode gerar maior custo para os pacientes[1].

CONCLUSÃO

A bichectomia mostrou-se um procedimento viável e seguro para tratar casos como esse, que envolvam por parte do paciente tanto queixas estéticas, relacionadas ao aumento do volume facial, como funcionais, relacionadas à mordedura excessiva da mucosa da bochecha.

REFERÊNCIAS

1. Moura LB, Spin JR, Spin-Neto R, Pereira-Filho VA. Buccal fat pad removal to improve facial aesthetics: an established technique? Med Oral Patol Oral Cir Bucal. 2018;23(4):e478-e484.
2. Garet BT, Camps-Font O, Traboulsi-Garet M, Gay-Escoda C. Buccal fat pad excision for cheek refinement: A systematic review. Med Oral Patol Oral CirBucal.2021;26(4):e474-81.
3. Resende PF, Pereira, LCG. Harmonização facial através da bichectomia unilateral - relato de caso clínico. AOS Vol03 n02 página 1a 7. jul-2022

4. Moreira Júnior R, Gontijo G, Guerreiro TC, Moreira R, Sousa NL. Bichectomia, uma cirurgia simples e rápida: relato de caso. ROBRAC. 2018;27(81): 98-100.
5. Bernal-Rodriguez CG, Kraul LF, Cardoso TW, Eduardo CP, Aranha AC, De Freitas PM, et al. Photobiomodulation in the postoperative of bichectomy surgeries: Case series. Photomed Laser Surg. 2018;36:391-4.
6. Bispo LB. A bichectomia na harmonização e função orofacial. Rev. Odontol. Univ. Cid. São Paulo2019;31(3): 82-90.
7. Alvarez, GS; Siqueira, EJ. Bichectomia: sistematização técnica aplicada a 27 casos consecutivos. Rev. Bras. Cir. Plást. 2018;33(1):74-81.
8. Mendes, SAB; Tomaz, FN; Ladeia, FG. Complicações Cirúrgicas em Bichectomia - Revisão de Literatura. Rev. Psic. V.15, N. 58, p. 493-505, dezembro. 2021.
9. Faria CADC, Daher JC, Costa RSC, Dias RCS, Barcelos LDP. Bichectomia e sua contribuição para a harmonia facial. Bichectomia e sua contribuição para harmonia facial. Rev. Braz. Cir. Plástico.2018;33(4):446-452.
10. Klüppel L, Marcos RB, Shimizu IA, Silva MADD, Silva RDD. Complications associated with the bichectomy surgery. RGO-Revista Gaúcha de Odontologia. 2018;66(3), 278-284.