FACULDADE SETE LAGOAS - FACSETE

Carlos Roberto da Silva Junior

ENXERTOS AUTÓGENOS EXTRAORAIS UTILIZADOS NA REABILITAÇÃO ORAL

OSASCO-SP

2021

Carlos Roberto da Silva Junior

ENXERTOS AUTÓGENOS EXTRAORAIS UTILIZADOS NA REABILITAÇÃO ORAL

Monografia apresentada ao Curso de Especialização da Faculdade Sete Lagoas - FACSETE, como requisito parcial para obtenção do título de Especialista em Cirurgia e Traumatologia Buco Maxilo Facial.

Área de concentração: Cirurgia e Traumatologia Buco Maxilo Facial.

Orientador: Prof. Nelson Masanobu Sato

OSASCO-SP

2021

Josué Lopes Soares

ENXERTOS AUTÓGENOS EXTRAORAIS UTILIZADOS NA REABILITAÇÃO ORAL

Trabalho de conclusão de curso de especialização *Lato sensu* da Faculdade Sete Lagoas, como requisito parcial para obtenção do título de especialista em Cirurgia e Traumatologia Buco Maxilo Facial

Área de concentração: Cirurgia e Traumatologia Buco Maxilo Facial

Aprovada em ___/___/___ pela banca constituída dos seguintes professores:

_____

Prof. Nelson Masanobu Sato – ABO OSASCO

_____

Prof. Danilo Lobo Mussalem – ABO OSASCO

_____

Prof. Luis Gustavo Tramontin – ABO OSASCO

Osasco, 25 de janeiro de 2021

Dedico o presente trabalho primeiramente a Deus, por todos os direcionamentos na minha vida e por permitir a conclusão dessa etapa. Agradeço a minha esposa Lays, aos meus pais Carlos e Luciana, que foram meus maiores apoios e incentivo na realização desse sonho.

AGRADECIMENTOS

Agradeço a todos os professores por me proporcionar o conhecimento não apenas racional, mas a manifestação do caráter e afetividade da educação no processo de formação profissional, por tanto que se dedicaram a mim, não somente por terem me ensinado, mas por terem me feito aprender. A palavra mestre, nunca fará justiça aos professores dedicados aos quais sem nominar terão os meus eternos agradecimentos.

´´Que todos os nossos esforços estejam sempre focados no desafio à impossibilidade. Todas as grandes conquistas humanas vieram daquilo que parecia impossível´´ (Charles Chaplin).

RESUMO

A presente monografia tem como proposta discorrer a respeito de enxertos ósseos autógenos extra-orais utilizados na reabilitação oral. O uso de enxertos autógenos obtidos de ossos como calota craniana, osso ilíaco e tíbia, estão sendo utilizados como uma alternativa entre áreas doadoras extrabucais. Os artigos selecionados para a realização desta revisão de literatura foram do período de 1990 a 2020, pesquisados nas bases de dados PubMed/Medline, Scopus, Bireme, BBO e Lilacs, dentre outras plataformas que tratavam sobre questões de cirurgia e trauma bucomaxilofacial. Ao total foram analisados 35 artigos. Esta revisão de literatura foi dividida em 2 momentos: (1) Enxertos ósseos autógenos; (2) Enxerto autógeno extra-bucal: calota craniana, osso ilíaco e tíbia como áreas doadoras. A literatura indica áreas como a região de crista ilíaca, calota craniana e tíbia, sendo com o as principais áreas doadoras extra-orais, ainda que exista uma certa resistência em utilizar enxertos de calota craniana, em virtude de possíveis complicações irreversíveis. Desta maneira, a crista ilíaca é a área mais utilizada nestes tipos de reconstruções, principalmente nas áreas da cirurgia e traumatologia bucomaxilofacial e implantodontia.

Palavras-chave: área doadora extra-oral, enxerto autógeno, maxilares atróficos, calota craniana, ilíaco, tíbia.

ABSTRACT

This monograph aims to discuss extraoral autogenous bone grafts used in oral rehabilitation. The use of autogenous grafts obtained from bones such as the skullcap, iliac bone, and tibia are being used as an alternative among extraoral donor areas. The articles selected for this literature review were from the period 1990 to 2020, searched in the PubMed/Medline, Scopus, Bireme, BBO, and Lilacs databases, among other platforms that dealt with issues of oral and maxillofacial surgery and trauma. A total of 35 articles were analyzed. This literature review was divided into 2 moments: (1) Autogenous bone grafts; (2) Extraoral autogenous graft: skullcap, iliac bone, and tibia as donor areas. The literature indicates areas such as the iliac crest, cranial vault and tibia, as the main extra-oral donor areas, although there is some resistance to using cranial vault grafts, due to possible irreversible complications. Thus, the iliac crest is the most used area in these types of reconstructions, mainly in the areas of oral and maxillofacial surgery and traumatology and implantology.

Keywords: extra-oral donor area, autogenous graft, atrophic jaws, skullcap, iliac, tibia.

SUMÁRIO

1 INTRODUÇÃO 09
2 PROPOSIÇÃO 11
3 REVISÃO DE LITERATURA 12
4 DISCUSSÃO 23
5 CONCLUSÃO 27
REFERÊNCIAS.....28

1. INTRODUÇÃO

É no remanescente do osso alveolar das áreas edêntulas que os implantes dentários osseointegrados são inseridos. Entretanto, essa região pode não apresentar volume suficiente, dificultando a instalação desses implantes. Esses defeitos ósseos podem ser provocados pela perda precoce dos dentes, induzindo reabsorções fisiológicas, ou decorrentes de traumas, infecções, neoplasias e anomalias de desenvolvimento. Muitos dos pacientes, que têm indicação para reabilitação com implantes dentários, deverão passar por procedimentos reconstrutivos da estrutura óssea, visando viabilizar a instalação correta dos implantes. (PARK, 2011)

É justamente graças à enxertia óssea, que se torna real e possível reconstruir a anatomia perdida devolvendo ao paciente a possibilidade de reabilitação oral por meio da Implantodontia

Neste sentido, a utilização de enxertos ósseos autógenos para corrigir o volume de áreas edêntulas vem sendo utilizado há vários anos e vem se configurando como uma alternativa com boa previsibilidade de sucesso. As técnicas utilizando enxerto ósseo para reconstrução de maxila e mandíbula são baseadas de acordo com o grau de perda óssea, planejamento cirúrgico-protético e das condições gerais do paciente. (MOGHADAM, 2009)

Sendo assim, o enxerto ósseo é comumente utilizado em cirurgia buco-maxilo-facial. Com a osseointegração, esse tipo de enxerto passou a ser indicação para a criação de condições ósseas suficientes para a instalação de implantes, em maxilas extremamente reabsorvidas. (JENSEN, 1990)

Os enxertos, quanto à sua origem, podem ser: autógenos, quando obtidos do mesmo indivíduo, sendo este receptor e doador; isógenos, quando obtidos de outro indivíduo com mesma carga genética; homógenos, quando obtidos de indivíduos diferentes com carga genética diferente, porém da mesma espécie; heterógenos, que são obtidos de outras espécies. (PAPPALARDO, 2007)

Oportuno em se destacar que, com as técnicas de enxertia óssea é possível recuperar altura e espessura desejáveis aos maxilares atróficos e permitir instalações de implantes osseointegrados. O sucesso da reabilitação irá depender

do defeito ósseo do processo alveolar, da qualidade e da quantidade óssea do local doador, da preservação do periósteo e das forças mecânicas durante a cirurgia.

Outro ponto que merece seu devido destaque é que o sucesso da reabilitação irá depender do defeito ósseo do processo alveolar, da qualidade e da quantidade óssea do local doador, da preservação do periósteo e das forças mecânicas durante a cirurgia.

A busca por compreender a respeito do referido tema, surgiu a partir da pesquisa bibliográfica. A linha teórica desenvolvida e abordada foi bastante diversificada, onde envolveu a consulta a vários doutrinadores da área de odontologia. A metodologia utilizada será da maneira bibliográfica.

Ademais, como objetivos gerais têm o estudo onde aosseosautogenosextra-orais utilizados na reabilitação oral´´, buscando adentrar em suas peculiaridades, benefícios, tipos de enxertos e reabilitação oral.

2. PROPOSIÇÃO

Realizar uma revisão de literatura sobre ósseos autógenos extra-orais utilizados na reabilitação oral, mostrando suas principais características, resultados, necessidades, indicações, estudo de casos.

3. REVISÃO DE LITERATURA

Enxertos ósseos autógenos

Os Enxertos de osso autógeno são normalmente eleitos como os de primeira escolha, seja pela sua eficiência, biossegurança ou facilidade de obtenção. Os enxertos ósseos podem ser classificados em autógeno, quando o doador e receptor são o mesmo indivíduo.

O uso do enxerto autógeno com implantes ósseos integrados foi discutido originalmente por Branemark et al., em 1975 e é agora um procedimento bem aceito na reabilitação bucal e maxilofacial. É também, a alternativa mais previsível para reparar defeitos severos nos maxilares (MISCH, 1996; PIKOS, 2000).

Apesar dos avanços da bioengenharia, o enxerto ósseo autógeno ainda é melhor material de enxertia dos maxilares, sendo considerado o padrão ouro para reconstrução óssea dos maxilares, tendo, também, uma qualidade de osso formado melhor, e um tempo de cicatrização reduzido em relação a outros métodos de reparação óssea. (BOYNE, 1971; TERRY, 1974; MISCH & DIETSH, 1991; MISCH et al, 1992; MISCH, 1996; MISCH, 1997).

Trás se abaixo uma revisão história sobre as principais datas relacionadas ao desenvolvimento dos enxertos ósseos autógenos:

1. OLLIER,(1876), relatou a transferência de osso e periósteo e, pela osteogênese que observou no enxerto, concluiu que ambos estavam vivos.
2. Por sua vez, BARTH, (1893), foi o primeiro a discordar dessa conclusão. Seus estudos revelaram que o enxerto ósseo estava completamente morto vários dias após sua transferência, e que somente através de um gradual processo de invasão por células oriundas do osso receptor havia repovoamento com células vivas. Esse processo, hoje, é convencionalmente denominado de osteocondução.
3. No mais, AXHAUSEN,(1907), realizou uma série de experimentos demonstrando que enxertos cobertos com periósteo exibiam osteogênese de células sobreviventes do periósteo.

4. PHEMISTER, (1914), demonstrou conclusivamente que algumas células osteogênicas da superfície do enxerto sobreviviam por difusão de nutrientes advindos do leito receptor concordou que a grande maioria das células no centro do enxerto estavam mortas, mas notou que as células sobreviventes na superfície desempenhavam importante papel na reabsorção e repovoamento de células ósseas.

5. GALLIE e ROBERTSO, (1918) concordaram que a sobrevivência de células na superfície do osso enxertado era importante. Eles também notaram que a sobrevivência e osteogênese eram muito melhores com os usos de osso esponjosos do que com osso cortical.

6. MOWLEN, (1944) popularizou o uso de osso esponjoso e demonstrou sua superioridade em relação à integração ao osso cortical.

7. FAZILI, (1978) relata que após 3 anos do enxerto realizado e não havendo estímulo ósseo, perdem-se (reabsorvem-se) cerca de 92% do osso enxertado.

8. ALBREKTSSON, (1988) cita que as áreas doadoras de osso para a região oral são muitas como, o mento, e a região retromolar para quantidades menores de osso e a crista ilíaca, calota craniana, costela, tíbia e fíbula para quantidades maiores.

9. Cabe dizer que, ADELL, (1974), BREINE e BRANEMARK, (1980) foram os primeiros a estudar a utilização de enxertos ósseos autógenos com implantes de titânio (endósseo) para maxilas extremamente atróficas.

10. Por fim, KELLER e colaboradores (1987) citam o sucesso da técnica na clínica de Mayo em 90% de sucesso na reabilitação de pacientes com utilização de próteses fixas e móveis após enxerto ósseo e utilização de implantes osseointegrados. Alguns cuidados e insucessos dessa técnica foram encontrados e relatados por alguns pesquisadores, como Adell (1986) que citam uma estatística de fracassos e insucessos com implantes em região de enxerto em torno de 8% a 26% nos primeiros 5 (cinco) anos.

Áreas doadoras

A escolha das possíveis áreas doadoras para a reconstrução óssea depende do volume de osso necessário, do tipo de defeito ósseo, do tipo de enxerto ósseo

(cortical, esponjoso ou córtico-esponjoso), da origem embriológica e da morbidade da operação. Para os pequenos e médios defeitos ósseos as áreas intrabucais doadoras são o mento, a área retromolar e o túber. Para reconstruções maiores as áreas doadoras externas são o osso ilíaco, a calota craniana (parietal), a tíbia, a fíbula e as costelas. (SALIM, 2007)

Principais áreas Doadoras para enxertia autógena

a.Túber da maxila

O túber é uma área basicamente de osso medular. Dependendo da anatomia, oferece pequenas e médias quantidades de osso, podendo ser retirado bilateralmente. É usado em enxertos de concavidades devido à perda dental, em pequenas fenestrações durante o preparo para colocação de implantes e em enxertos em cavidade de seio maxilar. Enfim, é um osso de preenchimento e a ser utilizado na forma particulada. A anestesia usada é a terminal infiltrativa posterior (nervo alveolar superior posterior) e complementar no rebordo e no nervo palatino posterior. É realizada incisão com retalho total na crista do rebordo e na vestibular. Após o deslocamento do retalho, a área fica em evidência. No final, são feitas a regularização óssea e a sutura. (MAGANI, 2006) Vejamos abaixo:

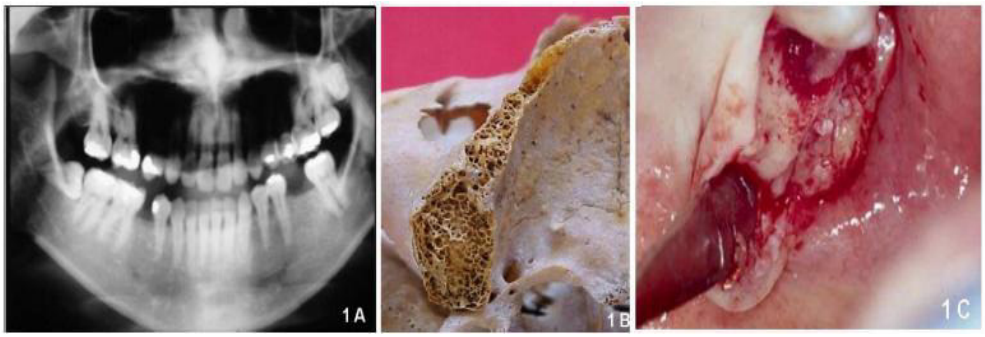

Figura 1: Túber da Maxila

Fonte: Faverani, et al., 2014

A) aspecto radiográfico, mostrando a possibilidade de remover osso do túber do lado direito do paciente; B) no crânio seco, a presença de osso medular; C) túber descolado para remoção do enxerto.

Cabe dizer que, os riscos cirúrgicos e possíveis complicações relacionam-se à: remoção demasiada de osso, provocando exposição da cavidade do seio maxilar e possível fístula buco-sinusal, comprometimento dos dentes remanescentes, mobilidade, necrose e até mesmo necessidade de exodontia.

b. Mento

O Mento é uma das melhores áreas bucais porque oferece boa quantidade e qualidade óssea cortical e medular. O enxerto tem a forma de semiarco, e pode ser usado como enxerto do tipo "onlay" (sobre o rebordo), "inlay" (dentro de uma cavidade), "sandwich" (dentro e fora do rebordo remanescente, geralmente em seio maxilar) ou triturado (para preencher espaços entre blocos ou de pequenos defeitos e/ou dentro do seio maxilar).

Neste sentido, o túber é uma área basicamente de osso medular. Dependendo da anatomia, oferece pequenas e médias quantidades de osso, podendo ser retirado bilateralmente. No mais, este é usado em enxertos de concavidades devido à perda dental, em pequenas fenestrações durante o preparo para colocação de implantes e em enxertos em cavidade de seio maxilar. Enfim, é um osso de preenchimento e a ser utilizado na forma particulada. Por fim, a anestesia usada é a terminal infiltrativa posterior (nervo alveolar superior posterior) e complementar no rebordo e no nervo palatino posterior. É realizada incisão com retalho total na crista do rebordo e na vestibular. Após o deslocamento do retalho, a área fica em evidência. No final, são feitas a regularizações ósseas e a sutura. (MAGANI, 2006).

Figura 2: Mento



Fonte: Mazzoneto et al., 2012

Tanto o acesso quanto a técnica são simples, mas requerem treinamento e cuidados pré, trans e pós-operatórios. A área de reparação óssea sempre deverá ser menor do que a quantidade de osso retirado. O enxerto é remodelado de acordo com o defeito ósseo, podendo ser em forma de bloco e/ou triturado, em região anterior (perda unitária) ou parcial, ou em um seio maxilar. As complicações correlacionadas a este procedimento são: hemorragia, hematoma, edema, parestesia labial e/ou dental temporária ou definitiva, apicetomia e desvitalização da polpa. (RAGHOEBAR, 2001)

c. Retromolar

Nesta área encontramos uma grande quantidade de osso cortical e pouca medular. Assim, recomenda-se enxerto do tipo “veneer” (sobreposto ao remanescente ósseo), onlay e/ou inlay. A espessura e o tamanho dependem da anatomia local, e o acesso pode ser limitado, em função de a região ficar na parte posterior da boca. Cabe dizer que, dependendo do tamanho da perda óssea, consegue-se retirar o enxerto em forma de “L”, possibilitando um aumento da altura e da largura do rebordo para pequenas perdas ósseas (um a três dentes). (MAGANI, 2006)

Ademais, a anestesia usada é regional do nervo alveolar inferior, realizando-se complementação por meio de anestesia terminal infiltrativa na porção anterior do ramo ascendente. Neste sentido, a incisão começa na base do ramo e segue pela linha oblíqua externa até a região do primeiro molar inferior. Também pode ser iniciada no ramo, continuando com incisão interpapilar até a região do segundo pré-molar inferior. O retalho é total até o periósteo, expondo-se toda a área retromolar e a linha oblíqua externa. Com broca da série 700 em baixa rotação ou com minisserras, sempre com irrigação abundante com solução salina, delimita-se a área a ser retirada, completa-se a osteotomia, e o bloco ósseo é removido com cinzel e/ou alavancas. É difícil delimitar toda a área com osteotomia, pois a área inferior é de difícil acesso. (SALIM, 2007)

Importante citar que por motivo de segurança, aconselha-se, durante este ato, apoiar a borda inferior da mandíbula e/ou o paciente ficar em quase oclusão, para evitar lesões na articulação têmporo-mandibular (ATM) e até mesmo fratura no ângulo da mandíbula. No mais, este tipo enxerto pode ser triturado e/ou usado em

forma de bloco. Quando o enxerto for em bloco, ele deve ser remodelado, fixado e adaptado da melhor forma possível ao defeito ósseo. O osso da área retromolar é do tipo cortical e, do ponto de vista de acesso e de pós-operatório, esta operação assemelha-se à remoção dos terceiros molares inferiores inclusos. Vejamos abaixo:

Figura 3: Retromolar

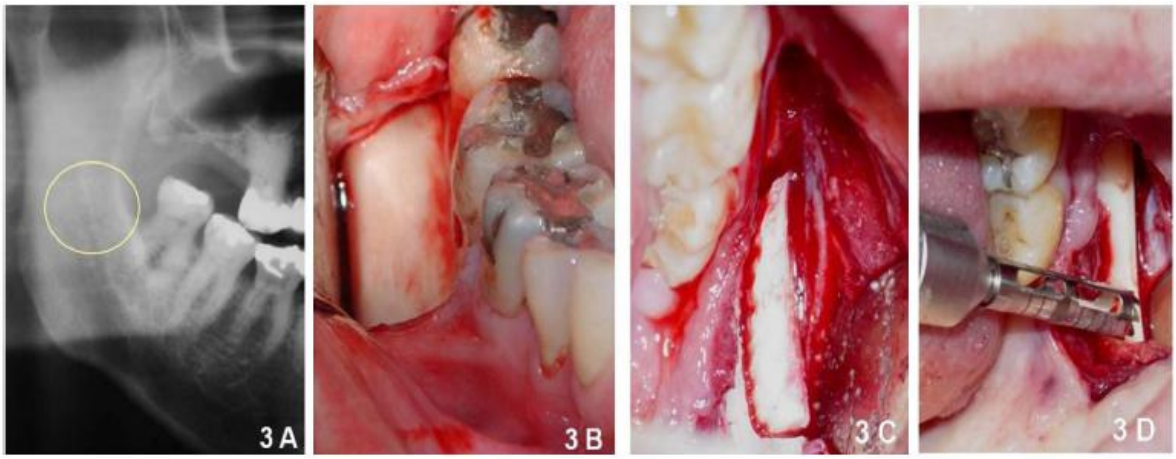

Fonte: Faverani et al., 2014

A) imagem radiográfica da região retromolar que será a área doadora do enxerto; B) após a incisão sobre a linha oblíqua externa, descolamento e delineamento do bloco ósseo (C) ou para remoção com trefina (D).

Por fim, os riscos operatórios e possíveis complicações nessa área são a possibilidade de atingir e seccionar o feixe vásculo-nervoso do alveolar inferior, o que pode provocar parestesia temporária ou permanente, hemorragia e hematoma. O nervo lingual pode ser traumatizado ou mesmo seccionado pelo afastamento dos tecidos. O uso indevido da força durante a remoção do enxerto ou erro da técnica operatória pode provocar fratura mandibular. (RAGHOEBAR, 2001)

Áreas doadoras extrabucais para a enxertia autógena

a. Calota craniana

Os ossos da face e da calota craniana apresentam a mesma origem embrionária, intramembranosa. Clinicamente, os enxertos de calota craniana integram-se melhor e reabsorvem menos que em outras áreas quando comparados aos enxertos ósseos de origem endocondral. (PSILLAKIS, 1987)

Kuabara (2000), relata que a calota craniana é uma área caracterizada por osso cortical e pouco osso trabecular, sendo indicada para a reconstrução de amplas áreas, e os ossos de escolha são os parietais e o occipital.

Cabe dizer que dentre as vantagens do uso do enxerto de calota craniana destacam-se: menor dor pós-operatória, excelente efeito cosmético da linha de incisão, uma vez que esta fica escondida no cabelo, menor reabsorção, melhor qualidade do osso neoformado o que favorece a estabilidade primária inicial dos implantes osseointegráveis.

O enxerto ósseo retirado da calota craniana fornece grande quantidade de osso cortical e pequena quantidade de osso medular. Por ter origem intramembranosa, tem menores índices de reabsorção devido à semelhança embriológica com a maxila. A operação para remoção deste tipo de enxerto requer bom treinamento do cirurgião e apresenta baixo índice de complicações. (SBORDONE, 2009)

A morbidade do ato cirúrgico é bem menor quando comparada com a operação sobre a crista ilíaca. O osso é removido pela equipe de neurocirurgia, da cortical externa da díploe na eminência parietal entre sutura lambdoide e a sutura sagital, onde o osso é um pouco mais espesso. (CITARDI, 1994)

No mais, o cuidado cirúrgico e o preparo técnico devem ser observados, pois a calota craniana tornou-se uma área de fácil acesso e com grande quantidade de osso cortical disponível. Assim, nota-se que o tempo cirúrgico é maior, pois, geralmente, a remoção do enxerto não é realizada concomitantemente com o preparo da área receptora. (KUABARA, 2000)

Por sua vez, a anestesia é geral, em ambiente hospitalar, a tricotomia não é indispensável. É realizada uma boa antissepsia com povidine tópico e degermante. A incisão é total até o periósteo ou pericrânio, descola-se o retalho e expõe-se o tecido ósseo. Ademais, a osteotomia é feita sob abundante irrigação com soro fisiológico, utilizando-se brocas da série 700 em baixa rotação, brocas do tipo serra e cinzéis. Um detalhe importante: o limite da osteotomia, no sentido da profundidade, é determinado quando o tecido ósseo começa a sangrar, o que indica que a broca atingiu a parte medular. O enxerto pode ser desenhado e esculpido em forma de "U" ou em tiras de blocos, e, em seguida, remodelado, fixado e adaptado de acordo com o defeito ósseo. (SALIM, 2007)

As complicações associadas ao enxerto de calota são relativamente pequenas e dependem muito da técnica utilizada. A maioria das complicações citadas na literatura estão relacionadas à exposição da dura-máter e suas complicações neurológicas. (FRODEL, 1193)

Jackson (1986) observou as seguintes complicações em remoção de enxertos de calota craniana: hematoma, seromas, deiscência da ferida, infecção no couro cabeludo, dilaceramento dural e hemorragia aracnoide.

No que diz respeito às complicações relacionadas ao processo hemorrágico, García (2005) relatou que quando há a ocorrência de hematomas subdurais, se não drenados podem levar a deficiências neurológicas

Harsha (1986) relatou como desvantagem do enxerto de calota craniana que o local doador e a área receptora (cavidade oral) estão no mesmo campo de operação, assim sendo a coleta simultânea ao preparo do local receptor não é possível. Este autor em questão, avaliou também que o enxerto de calota craniana é frágil e pode fraturar com a reanatomização na área receptora, e que, além disso, o volume de osso esponjoso é limitado nos adultos.

Psillakis(1987) discorre que os enxertos de calota craniana podem ser obtidos por craniotomia e divisão da díploe, sendo que o bloco é retirado com uma serra pneumática, elétrica ou cinzel. Estes autores supracitados acima, também relataram que os ossos de calota craniana são indicados como enxertos ósseos para craniopatias, reconstruções de assoalho de órbita, margens orbitais, dorso nasal, parede anterior de maxila, e mandíbula.

Por fim, os riscos e possíveis complicações são bem reduzidos e há poucos relatos de complicações na literatura. Mas vale salientar que pode ocorrer pequena hemorragia controlável, com a secção do ramo parietal da artéria temporal superficial. Pior seria a penetração na própria cavidade craniana durante a remoção do enxerto, o que levaria a danos irreparáveis. Havendo cuidado cirúrgico e preparo técnico, a calota craniana torna-se uma área de fácil acesso e com grande quantidade de osso cortical disponível. Ademais, a maior ressalva para a indicação desta técnica está relacionada à sua aceitação pelo paciente, e não à sua dificuldade cirúrgica. Vejamos a figura abaixo:

Figura 4: Calota craniana

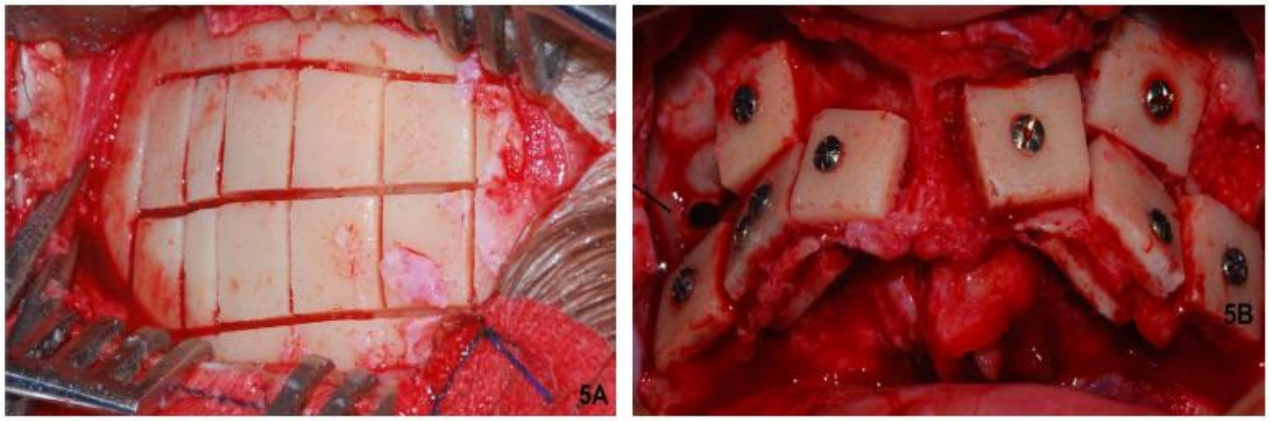

Fonte: Pastori et al., 2007

A) área doadora acessada (calota craniana); B) enxertos fixados na maxila com parafusos de titânio.

b. Crista Ilíaca

A crista ilíaca fornece enxerto ósseo medular e córtico-medular em grande quantidade, o suficiente para grandes reconstruções maxilares em espessura, altura e elevação bilateral do assoalho do seio maxilar. Porém, possui grande morbidade pós-operatória, que deixa o paciente com dificuldade temporária de deambular, o que pode ser evitado pelo descolamento mínimo dos músculos glúteo máximo e médio. Este tipo de enxerto, devido a sua origem endocondral, é reabsorvido com maior velocidade do que os enxertos intramembranosos. Nestes casos, a equipe de bucomaxilofacial trabalha em conjunto com a equipe de ortopedia, que se encarrega da remoção do enxerto da crista ilíaca. (SJÖSTRÖM, 2007)

Cabe dizer que intervenção operatória deve ser realizada em ambiente hospitalar, com anestesia geral, a área de retirada escolhida é a parte anterior superior da crista ilíaca. A incisão é feita em planos até o acesso à crista óssea. Neste sentido a remoção do enxerto é realizada por meio de serras ou brocas cilíndricas em baixa rotação e cinzéis, com irrigação abundante de solução salina. Sendo assim, o enxerto pode ser delimitado na área doadora com moldeiras pré-fabricadas em forma de "U", que correspondem a forma da maxila ou da mandíbula atrófica, ou em blocos bicorticais (raros), ou cortical e medular, ou somente medular. O enxerto é remodelado e esculpido para melhor adaptação e fixação sobre a área

receptora. No mais, ilíaco oferece uma grande quantidade de osso, com predominância de medular, e, às vezes, tem textura comparável à do osso do túber. É feita uma toalete da área, coloca-se um dreno. Vejamos abaixo:

Figura 5: Crista Ilíaca

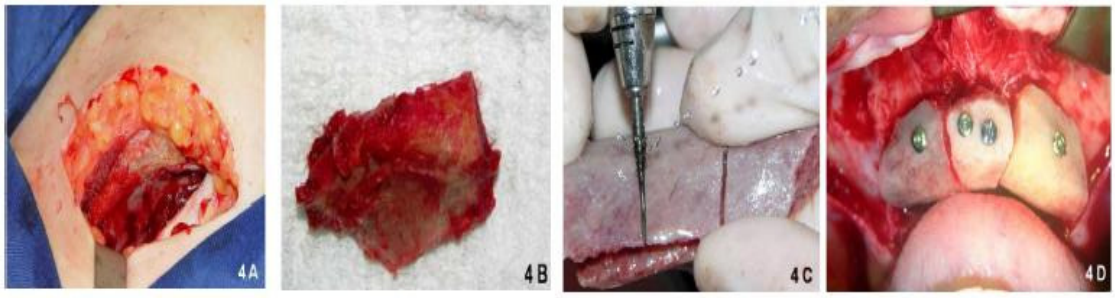

Fonte: Faverani et al., 2014

A) acesso na região da crista do ilíaco; B) bloco ósseo do ilíaco para reconstrução de maxila atrófica; C) preparo do enxerto coletado para fixação no leito receptor; D) enxerto fixado na maxila com parafusos de titânio.

Por fim, as complicações pós-operatórias devem-se à imprudência e ao despreparo do cirurgião, à extensão da remoção e, algumas vezes, à própria estrutura anatômica do paciente. Em geral, as complicações estão relacionadas à quantidade de osso retirado, podendo ocorrer hemorragia interna com extensas áreas de hematoma e edema, dor, penetração na área abdominal e lesões nas vísceras, e ruptura do nervo lateral femoral cutâneo, o que provoca parestesia parcial ou definitiva da porção lateral da coxa e dificuldade no caminho. (SBORDONE, 2009)

c. Tíbia

Osso longo localizado na perna com características de ser um ótimo sítio de doação de enxerto autógeno, oferecendo grandes quantidades de osso esponjoso o que nos dá uma segurança de melhor cicatrização e uma melhor recuperação pela facilidade de vascularização, normalmente utilizada em defeitos de médio e grande porte da cavidade oral e maxilofacial (MARCELLONI, 2012).

Cabe dizer que a tíbia tem entre suas inúmeras vantagens o fato de ser um osso poroso, facilmente acessado para remoção e coleta, bem aceito pelo paciente,

possibilidade de realizar a remoção do tecido junto com o preparo do leito receptor, menor tempo de operação, alto índice de sucesso, baixa incidência de complicações pós e trans-operatória. As principais indicações de enxertos removidos da tíbia são a reconstrução de defeitos da crista alveolar, enxertos onlay e levantamentos de seio maxilar (MARCELLONI, 2012)

Por fim, a sua coleta necessitará de um ambiente hospitalar, uma equipe multidisciplinar, possibilidade da ocorrência de parestesia temporária, presença de uma cicatriz cirúrgica visível, além de possuir limitação na reabilitação em pacientes jovens, pois existe o risco de prejudicar a epífise (MARCELLONI, 2012).

d. Fíbula

O retalho livre de fíbula ou enxerto vascularizado caracteriza-se por ser um enxerto autógeno, segmentado e removido da área doadora, tendo sua vascularização preservada, a fim de nutrir esse tecido quando no leito receptor, a partir da sua anastomose com o sistema vascular da região receptora (PETERSON, 2000).

Ademais, a fíbula é uma área doadora que fornece vantagens como a grande quantidade de tecido ósseo disponível (enxertos de até 25 cm); menor morbidade do sítio doador; fácil obtenção; índices elevados de sucesso, ausência de interferência no crescimento de pacientes em desenvolvimento, além de apresentar a possibilidade de utilização em pacientes irradiados ou que irão submeter-se à radioterapia, como acontece em alguns casos de ressecções de tumores malignos, uma reabilitação oral em um menor período de tempo (CHEN, 2005). apresentam também vantagens mecânicas importantes, pois o tecido ósseo que se forma apresenta melhor qualidade, por ser mais corticalizado, além de propiciar

Importante de se destacar que as desvantagens, podemos citar o seu alto custo, pois a execução desse tipo de procedimento necessita de uma equipe multidisciplinar, além de aumentar o período de internação e o tempo cirúrgico; possui também altura limitada, trazendo dificuldades para restabelecer uma altura de crista alveolar adequada (CHEN, 2005). No mais, o enxerto ósseo vascularizado da fíbula tem sido utilizado com frequência na reconstrução primária; na radioterapia prévia e no tratamento de perdas ósseas extensas decorrentes de causas pós-traumáticas, tumorais, infecciosa (CHEN, 2005).

4. DISCUSSÃO

Misch (1996) discorre mencionando que o uso do enxerto autógeno com implantes ósseos integrados foi discutido originalmente por Branemark et al., em 1975 e é agora um procedimento bem aceito na reabilitação bucal e maxilofacial. É também, a alternativa mais previsível para reparar defeitos severos nos maxilares. Em complemento, Terry (1974) diz que apesar dos avanços da bioengenharia, o enxerto ósseo autógeno ainda é melhor material de enxertia dos maxilares, sendo considerado o padrão ouro para reconstrução óssea dos maxilares, tendo, também, uma qualidade de osso formado melhor, e um tempo de cicatrização reduzido em relação a outros métodos de reparação óssea.

OLLIER (1876), relatou a transferência de osso e periósteo e, pela osteogênese que observou no enxerto, concluiu que ambos estavam vivos. Por sua vez, BARTH, (1893), foi o primeiro a discordar dessa conclusão. Seus estudos revelaram que o enxerto ósseo estava completamente morto vários dias após sua transferência, e que somente através de um gradual processo de invasão por células oriundas do osso receptor havia repovoamento com células vivas. Esse processo, hoje, é convencionalmente denominado de osteocondução. No mais, AXHAUSEN,(1907), realizou uma série de experimentos demonstrando que enxertos cobertos com periósteo exibiam osteogênese de células sobreviventes do periósteo.

No que diz respeito às principais áreas doadoras para enxertia autógena, temos a túber da maxila, mento e o retromolar. O túber é uma área basicamente de osso medular. Dependendo da anatomia, oferece pequenas e médias quantidades de osso, podendo ser retirado bilateralmente. É usado em enxertos de concavidades devido à perda dental, em pequenas fenestrações durante o preparo para colocação de implantes e em enxertos em cavidade de seio maxilar. Enfim, é um osso de preenchimento e a ser utilizado na forma particulada. A anestesia usada é a terminal infiltrativa posterior (nervo alveolar superior posterior) e complementar no rebordo e no nervo palatino posterior. É realizada incisão com retalho total na crista do rebordo e na vestibular. Após o deslocamento do retalho, a área fica em evidência. No final, são feitas a regularização óssea e a sutura. (MAGANI, 2006) No que diz respeito ao túber maxilar, é uma área basicamente de osso medular. Dependendo da anatomia,

oferece pequenas e médias quantidades de osso, podendo ser retirado bilateralmente. No mais, este é usado em enxertos de concavidades devido à perda dental, em pequenas fenestrações durante o preparo para colocação de implantes e em enxertos em cavidade de seio maxilar. Enfim, é um osso de preenchimento e a ser utilizado na forma particulada. Por fim, a anestesia usada é a terminal infiltrativa posterior (nervo alveolar superior posterior) e complementar no rebordo e no nervo palatino posterior. É realizada incisão com retalho total na crista do rebordo e na vestibular. Após o deslocamento do retalho, a área fica em evidência. No final, são feitas a regularização óssea e a sutura. (MAGANI, 2006). Ademais, o acesso e a técnica são simples, mas requerem treinamento e cuidados pré, trans e pós-operatórios. A área de reparação óssea sempre deverá ser menor do que a quantidade de osso retirado. O enxerto é remodelado de acordo com o defeito ósseo, podendo ser em forma de bloco e/ou triturado, em região anterior (perda unitária) ou parcial, ou em um seio maxilar. As complicações correlacionadas a este procedimento são: hemorragia, hematoma, edema, parestesia labial e/ou dental temporária ou definitiva, apicetomia e desvitalização da polpa. (RAGHOEBAR, 2001).

Por fim, temos o retromolar. Nesta área encontramos uma grande quantidade de osso cortical e pouca medular. Assim, recomenda-se enxerto do tipo “veneer” (sobreposto ao remanescente ósseo), onlay e/ou inlay. A espessura e o tamanho dependem da anatomia local, e o acesso pode ser limitado, em função de a região ficar na parte posterior da boca. Cabe dizer que, dependendo do tamanho da perda óssea, consegue-se retirar o enxerto em forma de “L”, possibilitando um aumento da altura e da largura do rebordo para pequenas perdas ósseas (um a três dentes). (MAGANI, 2006) Ademais, a anestesia usada é regional do nervo alveolar inferior, realizando-se complementação por meio de anestesia terminal infiltrativa na porção anterior do ramo ascendente. Neste sentido, a incisão começa na base do ramo e segue pela linha oblíqua externa até a região do primeiro molar inferior. Também pode ser iniciada no ramo, continuando com incisão interpapilar até a região do segundo pré-molar inferior. O retalho é total até o periósteo, expondo-se toda a área retromolar e a linha oblíqua externa. Com broca da série 700 em baixa rotação ou com minisserras, sempre com irrigação abundante com solução salina, delimita-se a área a ser retirada, completa-se a osteotomia, e o bloco ósseo é removido com

cinzel e/ou alavancas. É difícil delimitar toda a área com osteotomia, pois a área inferior é de difícil acesso. (SALIM, 2007)

Posteriormente foi estudado a respeito das áreas doadoras extrabucais para a enxertia autógena. Primeiramente temos a calota craniana, onde os ossos da face e da calota craniana apresentam a mesma origem embrionária, intramembranosa. Clinicamente, os enxertos de calota craniana integram-se melhor e reabsorvem menos que em outras áreas quando comparados aos enxertos ósseos de origem endocondral.(PSILLAKIS, 1987) Por sua vez, Kuabara(2000), relata que a calota craniana é uma área caracterizada por osso cortical e pouco osso trabecular, sendo indicada para a reconstrução de amplas áreas, e os ossos de escolha são os parietais e o occipital.

O enxerto ósseo retirado da calota craniana fornece grande quantidade de osso cortical e pequena quantidade de osso medular. Por ter origem intramembranosa, tem menores índices de reabsorção devido à semelhança embriológica com a maxila. A operação para remoção deste tipo de enxerto requer bom treinamento do cirurgião e apresenta baixo índice de complicações. (SBORDONE, 2009) No mais, Citardi (1994) discorre que a morbidade do ato cirúrgico é bem menor quando comparada com a operação sobre a crista ilíaca. O osso é removido pela equipe de neurocirurgia, da cortical externa da díploe na eminência parietal entre sutura lambdoide e a sutura sagital, onde o osso é um pouco mais espesso.

Foi visto também sobre a crista ilíaca que fornece enxerto ósseo medular e córtico-medular em grande quantidade, o suficiente para grandes reconstruções maxilares em espessura, altura e elevação bilateral do assoalho do seio maxilar. Porém, possui grande morbidade pós-operatória, que deixa o paciente com dificuldade temporária de deambular, o que pode ser evitado pelo descolamento mínimo dos músculos glúteo máximo e médio. Este tipo de enxerto, devido a sua origem endocondral, é reabsorvido com maior velocidade do que os enxertos intramembranosos. Nestes casos, a equipe de bucomaxilofacial trabalha em conjunto com a equipe de ortopedia, que se encarrega da remoção do enxerto da crista ilíaca. (SJÖSTRÖM, 2007) Neste sentido, as complicações pós-operatórias devem-se à imprudência e ao despreparo do cirurgião, à extensão da remoção e, algumas vezes, à própria estrutura anatômica do paciente. Em geral, as complicações estão relacionadas à quantidade de osso retirado, podendo ocorrer

hemorragia interna com extensas áreas de hematoma e edema, dor, penetração na área abdominal e lesões nas vísceras, e ruptura do nervo lateral femoral cutâneo, o que provoca parestesia parcial ou definitiva da porção lateral da coxa e dificuldade no caminho. (SBORDONE, 2009)

Ademais, temos a tíbia. Osso longo localizado na perna com características de ser um ótimo sítio de doação de enxerto autógeno, oferecendo grandes quantidades de osso esponjoso o que nos dá uma segurança de melhor cicatrização e uma melhor recuperação pela facilidade de vascularização, normalmente utilizada em defeitos de médio e grande porte da cavidade oral e maxilofacial (MARCELLONI, 2012). Sendo assim, cabe dizer que a tíbia tem entre suas inúmeras vantagens o fato de ser um osso poroso, facilmente acessado para remoção e coleta, bem aceito pelo paciente, possibilidade de realizar a remoção do tecido junto com o preparo do leito receptor, menor tempo de operação, alto índice de sucesso, baixa incidência de complicações pós e trans-operatória. As principais indicações de enxertos removidos da tíbia são a reconstrução de defeitos da crista alveolar, enxertos onlay e levantamentos de seio maxilar (MARCELLONI, 2012)

Por fim, temos a fíbula. O retalho livre de fíbula ou enxerto vascularizado caracteriza-se por ser um enxerto autógeno, segmentado e removido da área doadora, tendo sua vascularização preservada, a fim de nutrir esse tecido quando no leito receptor, a partir da sua anastomose com o sistema vascular da região receptora (PETERSON, 2000). Ademais, a fíbula é uma área doadora que fornece vantagens como a grande quantidade de tecido ósseo disponível (enxertos de até 25 cm); menor morbidade do sítio doador; fácil obtenção; índices elevados de sucesso, ausência de interferência no crescimento de pacientes em desenvolvimento, além de apresentar a possibilidade de utilização em pacientes irradiados ou que irão submeter-se à radioterapia, como acontece em alguns casos de ressecções de tumores malignos, uma reabilitação oral em um menor período de tempo (CHEN, 2005). apresentam também vantagens mecânicas importantes, pois o tecido ósseo que se forma apresenta melhor qualidade, por ser mais corticalizado, além de propiciar.

5. CONCLUSÃO

Diante do desenvolvimento deste trabalho, foi visto que os Enxertos de osso autógeno são normalmente eleitos como os de primeira escolha, seja pela sua eficiência, biossegurança ou facilidade de obtenção. Os enxertos ósseos podem ser classificados em autógeno, quando o doador e receptor são o mesmo indivíduo.

O uso do enxerto autógeno com implantes ósseos integrados foi discutido originalmente por Branemark et al., em 1975 e é agora um procedimento bem aceito na reabilitação bucal e maxilofacial. É também, a alternativa mais previsível para reparar defeitos severos nos maxilares.

Apesar dos avanços da bioengenharia, o enxerto ósseo autógeno ainda é melhor material de enxertia dos maxilares, sendo considerado o padrão ouro para reconstrução óssea dos maxilares, tendo, também, uma qualidade de osso formado melhor, e um tempo de cicatrização reduzido em relação a outros métodos de reparação óssea.

Ademais, ao longo deste trabalho foram analisadas as principais áreas doadoras para enxertia autógena, bem como as principais áreas doadoras extrabucais para a enxertia autógena.

Por fim, pode-se afirmar que A utilização do enxerto autógeno apresenta como vantagens a sua excelente biocompatibilidade entre a área doadora e a receptora, possibilitando a realização das técnicas regenerativas ósseas em consultório odontológico com a utilização de anestesia local, exibindo um baixo custo e alto nível de aceitação estética para o paciente. Entretanto, em defeitos extensos a cirurgia deve ser realizada em ambiente hospitalar sob anestesia geral com uma equipe multidisciplinar, apresentando um custo elevado.

REFERÊNCIAS

CITARDI, M.J.; FRIEDMAN, G.D. Nonvascularizedautogenousbonegrafts for craniofacial skeletalaugmentation and replacement. Otolaryngol. **Clin N Am.** 1994; 27: 891-910. 1994

CHIARELLI, F.; FILHO, A.; DIAS, E.; RÓS, L. Reconstrução de Defeitos Ósseos Na Pré-Maxila Com Enxertos de Corpo e Ramo Mandibular. **Revista Brasileira de Implantodontia & Prótese Sobre Implante**, v.10, n. 39, p. 194-199, 2003.

CORREIA, F.; ALMEIDA, R. F.; COSTA, A. L.; CARVALHO, J.; FELINO, A. Levantamento do seio maxilar pela técnica da janela lateral: tipos enxertos. **Ver Port Estomatol Med Dent Cir Maxilo fac.** 2012.

CHEM, C. R. WAGNER, J. C. VOLKWEIS, M. R. VALENTE, D. S. VALENTED. S.GISELA, G. GERHADT, G. S. Uso de retalho livre de fíbula no complexo bucomaxilo-facial – relato de dois casos. **Rev. Cir. Traumatol. BucoMaxilo-Fac.**, Camaragibe v.5, n.4, p. 23 - 30, outubro/dezembro 2005.

DANGELO, J. G.; FATTINI, C. A. **Anatomia Humana Básica.** 2ª edição. Rio de Janeiro: Editora Atheneu, 2004.

DEL VALLE, R. A.; CARVALHO, M. L.; GONZALEZ, M. R. Estudo do comportamento de enxerto ósseo com material doador obtido dos bancos de tecidos músculo-esqueléticos. **Revista de Odontologia da Universidade Cidade de São Paulo.** 2006 maio-ago; 18 (2)189-94. 2006

FRODEL, J.L.; LAWRENCE, J.M.; QUATELA, V.C.; WEINSTEIN, G.S. Calvarialbonegraftharvest: techniques, considerations and morbidity. Arch **Otolaryngol Head Neck Surg.** 1993; 119:17-23.1993

HARSHA, B.C.; TUVEY, T.A.; POWERS, S.K. Use a autogenous cranial bonegrafts in maxillofacialsurgery: a preliminary report. **J Oral Maxillo fac Surg.** 1986; 44: 11-15. 1986

GARCÍA, R.G.; et al. Cirugíapreprostésica e implantológicaen pacientes com atrofia maxilar severa. **Med. Oral Patol. Oral Cir. Bucal.** 2005; 10: 343-54 - 2005

JACKSON, I.T.; HELDEN, G.; MARX, R. Skullbonegraft in maxillofacialand craniofacial surgery. **J Oral Maxillo fac Surg.** 1986; 44: 949-955. 1986

JENSEN, J.; SIMONSEN, E.K.; SINDET-PEDERSEN, S. Reconstruction of the severely resorbed maxilla with bonegraftingandosseointegrated implants: A prelimary report. **J. oral Maxillofac. Surg.** 1990; 48(1): 27-32. 1990

LANE SW, GUGGENHEIM B, EGYEDI P. Comparison of homogenous freeze-dried and fresh autogenous boné grafts in the monkey mandible. **J Oral Surg.** 1972; 30(9): 649-55. 1972

KUABARA, M. R.; VASCONCELOS, L. W.; CARVALHO, P. S. P. Tunics cirúrgicas para optical de enxertos ósseos autógenos. **Rev. Univ. Piracicaba.** 2000; 12(1): 44-51. 2000

Moghadam HG. Vertical and horizontal boné augmentation with the intraoral autogenous J-graft. **Implant Dent**. 2009; 18 (3): 230-8. 2009

Mulliken JB, Kaban LB, Glowacki J. Induced osteogenesis-the biological principle and clinical applications. **J Surg Res.** 1984; 37 (6): 487-96. 1984

Park JB. Computerized tomographic evaluation of symphyse al donor sites used in the reconstruction of the posterior maxilla: a case reportof 2 patients. **J Oral Implantol.** 2011; 37(1): 65- 71. 2011

PAPPALARDO, S.; PUZZO, S.; CARLINO, V.; CAPPELLO, V. Bone substitutes in oral surgery. **Minerva Stomatol.** Oct 2007; 56 (10): 541-57; 2007

PETERSON, L. J. et al. **Cirurgia oral e maxilofacial contemporânea.** 3. ed. Rio de Janeiro: Guanabara Koogan, 2000.

Pogrel MA. The lowerborderribgraft for mandibular atrophy. **J Oral Maxillo fac Surg.** 1988; 46(2):95-9. 1988

PSILLAKIS, J.M.; ZANINI, S.A. A face e a calota craniana como áreas doadoras de enxertos ósseos. Cirurgia craniofacial: **Osteotomias Estéticas da Face.** 1987; 89-91. 1987

Raghoebar GM, Timmenga NM, Reintsema H, Stegenga B, Vissink A. Maxillary bonegrafting formin sertion of endosseous implants: resultsafter 12-124 months. **Clin Oral Implants Res.** 2001; 12(3): 279-86. 2001

Salim RA, Souza-Silva GH, Marzola C. Reconstrução de maxila atrófica com enxerto de crista do osso ilíaco – Revista da literatura e apresentação de caso clínico-cirúrgico. **Rev Odontol.** ;10(1): 871-86. 2007

Sbordone L, Toti P, Menchini-Fabris GB, Sbordone C, Piombino P, Guidetti F. Volume changes of autogenous boné grafts alveolar ridge augmentation of atrophic maxillae and mandibles. **Int J Oral Maxillo fac Surg**; 38 (10):1059-65. 2009