FACULDADE DE TECNOLOGIA DE SETE LAGOAS (GRUPO CIODONTO)

PAULA SIGNORETTI RODRIGUES DA SILVA

ORTODONTIA PREVENTIVA E INTERCEPTATIVA

BOTUCATU

2017

PAULA SIGNORETTI RODRIGUES DA SILVA

ORTODONTIA PREVENTIVA E INTERCEPTATIVA

Monografia apresentada ao curso de Especialização *Lato Sensu* da Faculdade de Tecnologia de Sete Lagoas (Grupo Ciodonto), como requisito parcial para conclusão do curso de Ortodontia.

Orientadora: Profa. Ms. Renata Furquim Moura Monteiro

BOTUCATU

2017

Silva, Paula Signoretti Rodrigues da.
Ortodontia preventiva e interceptativa: uma revisão de literatura / Paula Signoretti Rodrigues da Silva. – 2017.
32 f.: il.

Orientadora: Renata Furquim Moura Monteiro.

Monografia (especialização) – Faculdade de Tecnologia de Sete Lagoas (Grupo Ciodonto), 2017.

1. Ortodontia preventiva. 2. Diagnóstico.
I. Título. II. Renata Furquim Moura Monteiro.

FACULDADE DE TECNOLOGIA DE SETE LAGOAS (GRUPO CIODONTO)

Monografia intitulada **"*Ortodontia preventiva e interceptativa*"** de autoria da aluna Paula Signoretti Rodrigues da Silva, aprovada pela banca examinadora constituída pelos seguintes professores:

Profa. Ms. Renata Furquim Moura Monteiro –
Faculdade de Tecnologia de Sete Lagoas (Grupo Ciodonto) – Orientadora

Prof. Dr. Gastão Moura Neto –
Faculdade de Tecnologia de Sete Lagoas (Grupo Ciodonto)

Prof. Dr. Fausto Silva Bramante –
Faculdade de Tecnologia de Sete Lagoas (Grupo Ciodonto)

Botucatu, 08 de fevereiro de 2017.

AGRADECIMENTOS

Agradeço primeiramente a Deus, pois só Ele é digno de todo honra, glória e louvor, e no tempo certo me permitiu concluir este trabalho.

Agradeço à minha orientadora Prof.ª Ms. Renata Furquim Moura Monteiro, pelo cuidado e carinho que teve comigo e pela dedicação e atenção ao nosso trabalho.

Agradeço ao Prof. Dr. Gastão Moura Neto pela oportunidade, e a todo corpo docente pelas aulas ministradas e pelos ensinamentos adquiridos e compartilhados.

A toda minha família que sempre torceu pelas minhas conquistas e realizações. Aos meus pais especificamente Paulo César Rodrigues da Silva e Silvana Aparecida Signoretti, que sempre me apoiaram e nunca deixaram que me faltasse algo.

Ao meu irmão Bruno Signoretti Rodrigues da Silva que é agora recém-formado, que sirva de estímulo para ele sempre estar se atualizando e correndo atrás dos seus sonhos, e ao David Sierra de Almeida Fagundes, que sem dúvida é o meu companheiro, parceiro e esteve comigo em toda essa trajetória.

Aos meus amigos, que me acolheram nessa fase da graduação e estarão sempre na minha memória.

E a todos os funcionários desta escola, que de alguma forma fizeram parte dessa caminhada.

“Procure descobrir o seu caminho na vida.
Ninguém é responsável por nosso destino,
a não ser nós mesmos.”

(Chico Xavier)

RESUMO

A infância e a adolescência são um período crítico pela mudança biológica e psicológica, sendo uma das mais importantes etapas da vida para incorporação de aspectos formativos, atitudes e comportamentos, com consequências para o ciclo vital do ser humano. Por essa razão, é fundamental o conhecimento das complicações odontológicas e dos cuidados orais básicos que devemos ter com os pacientes, visando promoção de saúde, prevenção de agravos e diagnóstico precoce para obtenção de melhores resultados no que diz respeito à mecânica ortodôntica. O presente trabalho consistiu em uma revisão de literatura sobre os conceitos da Ortodontia Preventiva e Interceptativa, na tentativa de buscar informações e soluções para tratarmos do grande número de pacientes que estão presente na nossa clínica ortodôntica, cada vez mais cedo. O tratamento preventivo e interceptativo visam interceptar os problemas de má posição dentária e/ou esquelética durante a infância, restabelecendo os padrões normais do crescimento craniofacial e dos arcos dentários. As mordidas abertas, cruzadas anteriores e ou posteriores, o controle de espaço nos arcos dentários e a supervisão das erupções dos dentes são os principais problemas que ocorrem nesse período e podem ser resolvidos em um curto espaço de tempo. Este trabalho objetiva discutir o tratamento ortodôntico precoce, com vistas a fundamentar as atitudes profissionais com relação à época ideal de tratamento das más oclusões.

Palavras-chave: prevenção & controle; diagnóstico.

ABSTRACT

Childhood and adolescence are critical periods due to biological and psychological changes, and they are two of the most important life stages into which development aspects, attitudes and behaviors are incorporated. All this will have consequences on the human being's life cycle. Therefore, it is fundamental to get to know the dental complications and basic oral care we should provide to patients, for the purpose of improving health, preventing damage and making early diagnosis to get the best results in connection with orthodontic mechanics. This work consisted of a review of literature about Interceptive and Preventive Orthodontics concepts, in an attempt to seek information and solutions for the treatment of the large number of patients that come to our orthodontic clinic, ever more at an earlier age. The purpose of interceptive and preventive treatment is to bar the problems of improper teeth and/or skeletal position during childhood, and recover the normal standards for craniofacial and dental arches growth. Anterior or back crossbites, control of space in the dental arches, and check of teeth eruptions are the chief problems that may occur in these periods and may be solved within a short time. The purpose of this work is to discuss the early orthodontic treatment, aiming at giving grounds for the professional procedures in connection with the ideal time to treat malocclusions.

Keywords: prevention & control; diagnosis.

SUMÁRIO

1 – INTRODUÇÃO 8

2 – PROPOSIÇÃO 9

3 – REVISÃO DE LITERATURA 10

3.1 – A IMPORTÂNCIA DO TRATAMENTO PRECOCE 10

3.2 – MALOCLUSÃO 11

3.3 – TIPOS DE MALOCLUSÃO 12

3.3.1 – Classe I (Neutroclusão) 13

3.3.2 – Classe II (Distoclusão) 13

3.3.3 – Classe III (Mesioclusão) 15

4 – DISCUSSÃO 17

4.1 – VANTAGENS DO TRATAMENTO PRECOCE 18

4.2 – DESVANTAGENS DO TRATAMENTO PRECOCE 19

4.3 – CASOS QUE DEVEM SER TRATADOS PRECOCEMENTE 20

4.3.1 – Perda precoce de dentes decíduos relacionados a problemas de espaço 20

4.3.2 – Remoção de hábitos bucais deletérios e mordida aberta anterior 21

4.3.3 – Mordida cruzada posterior 23

4.3.4 – Mordida cruzada anterior 24

4.4 – CASOS QUE PODEM SER TRATADOS PRECOCEMENTE 26

4.5 – CASOS QUE NÃO DEVEM SER TRATADOS PRECOCEMENTE 27

5 – CONCLUSÃO 29

6 – REFERÊNCIAS BIBLIOGRÁFICAS 30

7 – ANEXOS 32

1 – INTRODUÇÃO

A maloclusão pode ser definida como o resultado da adaptabilidade da região orofacial a vários fatores etiológicos, resultando em diversas implicações que variam de insatisfação estética a alterações na fala, mastigação e deglutição, bem como disfunções da ATM e dor orofacial (PROFFIT, 2002). A maloclusão pode se manifestar em todos os estágios de desenvolvimento da oclusão e o tratamento pode ser realizado precocemente ainda na dentadura decídua ou mista com a Ortodontia Preventiva e Interceptiva (SILVA FILHO; GARIB; LARA, 2013).

Segundo Pinto, Gondim e Lima (2008) a Organização Mundial de Saúde, inclui a maloclusão como, “conjunto de anormalidades dento faciais”, as quais são definidas como anormalidades que causam deformação ou que impedem a função e que, portanto, requerem tratamento. Partindo deste princípio, consideramos que essas anormalidades sejam tratadas precocemente.

O controle ortopédico precoce da morfologia esquelética facilita muitos casos, mais do que a correção tardia do esqueleto craniofacial, pois é muito mais fácil do que posicionar dentes para disfarçar a displasia esquelética. O crescimento craniofacial só pode ser controlado quando há potencial evidente deste, portanto quanto mais cedo se iniciar tratamento, maior efeito sobre o crescimento será obtido.

Segundo Moyers e Riolo (1991), os ortodontistas devem evitar tratamentos prolongados e complexos, como ocorria no passado, quando não podiam melhorar as discrepâncias esqueléticas severas em crianças, e realizavam a correção da má oclusão apenas na dentadura permanente completa, por meio de compensações ou camuflagem ortodôntica. Os autores enfatizaram que, nos dias atuais, considera-se mais lógico e de bom senso, realizar o tratamento em duas etapas. Durante a primeira fase, controla-se o crescimento do esqueleto facial, melhorando a morfologia geral, para que o posicionamento dentário seja facilitado na segunda fase do tratamento (mecânica corretiva).

O objetivo do tratamento precoce é eliminar os fatores etiológicos da maloclusão e prevenir a progressão das desarmonias dentárias, esqueléticas e funcionais, obtendo-se uma harmonia dento facial. Dessa forma, é possível minimizar ou até mesmo eliminar a necessidade de tratamentos complexos durante a dentição permanente (HEBLING, 2007; MARQUES et al., 2006).

2 – PROPOSIÇÃO

O propósito deste trabalho é elucidar as indicações da ortodontia preventiva e interceptativa por meio de revisões de literatura, expondo vantagens e desvantagens das mesmas, assim como, os casos que devem os que podem e os que não devem ser tratados precocemente.

3 – REVISÃO DE LITERATURA

3.1 – A IMPORTÂNCIA DO TRATAMENTO PRECOCE

A essência do tratamento precoce, indiscutivelmente, consiste no aproveitamento do crescimento dos pacientes jovens para favorecer a correção das deformidades dento esqueléticas. Na dentadura permanente, a pequena ou ausente quantidade de crescimento residual, limitam as opções de tratamento.

Segundo Silva Filho e Ferrari Junior (2004), a maloclusão presente na dentição decídua, na sua maioria, não se corrige espontaneamente. Mesmo assim, o tratamento precoce, a partir da dentição decídua, deve ser seletivo, incluindo somente aquelas maloclusões que têm impacto corretivo imediato, ou seja, passíveis de correção ainda nesse estágio. Na dentadura decídua, devem ser tratadas as maloclusões com o aspecto facial de Classe III e algumas maloclusões com equilíbrio facial. Exclui-se, portanto a possibilidade de tratamento da Classe II na dentição decídua. Baseado nessas premissas, o protocolo de tratamento para a dentição decídua, segundo Silva Filho e Ferrari Junior (2004), inclui:

- deficiências transversais da maxila, refletindo em mordidas cruzadas posteriores de diferentes magnitudes;
- mordida cruzada anterior dento-alveolar;
- maloclusões relacionadas com hábitos bucais deletérios de sucção e de pressionamento lingual atípico;
- maloclusão de Classe III, com mordida cruzada anterior acompanhada ou não de padrão III.

Atualmente, pacientes procuram orientação ortodôntica cada vez mais cedo, dando a devida importância ao diagnóstico precoce de uma possível maloclusão ou oclusopatia.

3.2 – MALOCLUSÃO

Por definição, toda variação da oclusão normal é denominada de maloclusão. Este conceito, apesar de correto, faz com que praticamente a totalidade dos casos se enquadre na classe das maloclusões, uma vez que a oclusão normal, assim como definida por Strang (1957) é uma situação inatingível na prática. Assim, é preferível se referir à maloclusão como sendo toda oclusão que difere daquela excelente para determinado paciente. Há inúmeras formas e intensidades pelas quais uma oclusão pode variar da oclusão dentária normal.

Segundo a Organização Mundial da Saúde (1999), as maloclusões ocupam a terceira posição na escala de prioridades de problemas odontológicos, após a cárie dentária e a doença periodontal. Isto pode ser atribuído à uma melhora geral na saúde bucal, consequência do declínio da doença cárie e maior acesso ao tratamento odontológico (OLIVEIRA, 2004). Além de causarem desarmonias funcionais esqueléticas e alterações na fonação e mastigação do indivíduo, as maloclusões geram problemas estéticos que podem dificultar a inserção do mesmo na sociedade (MACIEL, 2006).

Martins e Cotrim-Ferreira (2004) definem maloclusão como uma relação alternativa de partes desproporcionadas, onde suas alterações podem afetar quatro sistemas simultaneamente como: dentes, ossos, músculos e nervos. Desta forma, a abordagem precoce das maloclusões também objetiva a manutenção ou restabelecimento do equilíbrio neuromuscular do sistema estomatognático. Sucintamente, o termo maloclusão significa todos os desvios dos dentes e dos maxilares do alinhamento normal, ou seja, má posição individual dos dentes, discrepância ósseo-dentárias e má relação dos arcos dentais, sagital, vertical e transversal, segundo Pinto, Gondim e Lima (2008).

As principais situações que podem surgir devido à má oclusão são: mastigação debilitada; estética facial desagradável; disfunção da ATM (Articulação Temporo-Mandibular); susceptibilidade à enfermidade Temporo-Mandibular; susceptibilidade à enfermidade periodontal; susceptibilidade à cárie, e dicção prejudicada devido à má posição dos dentes.

A incidência de maloclusões pode ser efetivamente reduzida se os cirurgiões-dentistas diagnosticarem condições incipientes que influenciem no desenvolvimento

normal da oclusão dentária (SALZMAN, 1943). Desse modo, o grau de severidade das maloclusões pode ser atenuado ou estas podem até mesmo ser prevenidas, utilizando-se procedimentos simples de ortodontia interceptativa e preventiva. Entretanto, tais termos não devem ser confundidos.

A Ortodontia preventiva visa a preservar a integridade da evolução normal da oclusão (GRABER, 1972), evitando-se a instalação de determinadas maloclusões.

A Ortodontia interceptativa implica interceptar uma situação anormal já existente, de modo a restabelecer a evolução normal da oclusão. No início da instalação de determinadas maloclusões, associadas a fatores extrínsecos ou intrínsecos, alguns procedimentos podem ser adotados a fim de diminuir a sua severidade ou, em algumas ocasiões, eliminar sua causa (GRABER, 1972).

Popovich e Thompson (1975) julgam que poucos casos podem ser verdadeiramente prevenidos, enquanto aproximadamente 25% podem ser interceptados. Do ponto de vista clínico, é necessário diagnosticar e intervir de forma adequada em benefício da evolução normal da dentição e do crescimento craniofacial.

3.3– TIPOS DE MALOCLUSÃO

No início do século, quando a Ortodontia passou a ser entendida como Ciência em função dos avanços alcançados no seu estudo e, principalmente, pela introdução do conceito de oclusão normal, fez-se necessário uma nomenclatura que permitisse a comunicação entre os profissionais, mais do que isso, era preciso agrupar o maior número de casos em um menor número de grupos possível, para que se estabelecesse uma conduta terapêutica sistemática.

Nesse contexto Angle (1907) criou sua classificação, que agrupa as maloclusões em três grandes grupos, e é a classificação até hoje mais simples e mais utilizada na Ortodontia, Angle considerava os primeiros molares superiores imutáveis e todas as maloclusões eram decorrentes de alterações do arco inferior, porém sabe-se hoje em dia que os molares superiores podem sofrer alterações em sua posição.

3.3.1 – Classe I (Neutroclusão)

A posição relativa das arcadas dentárias é normal mesio-distalmente, com os primeiros molares usualmente em oclusão normal, embora um ou mais dentes possam estar em oclusão lingual ou vestibular. Casos pertencendo a esta classe excedem em muito aqueles de todas as demais classes combinadas, variando da simples alteração no posicionamento de um incisivo, até o mais complexo, envolvendo as posições de todos os dentes em ambas as arcadas.

São os casos de maloclusão com maior incidência, porém, não são os mais tratados, pois geralmente a estética não é tão comprometida. As figuras abaixo (Fig. 1) ilustram um caso típico de Classe I com apinhamento na região anterior por falta de espaço no arco.



Figura 1 – Classe I. A. Lado direito. B. Lado esquerdo. Fonte: (PERFIL SPO, dados não publicados).

3.3.2 – Classe II (Distoclusão)

As relações relativas mésio-distais das arcadas dentárias são anormais; todos os dentes inferiores ocluindo distais ao normal, produzindo desarmonia muito marcante na região incisiva e nas linhas faciais. Nesta Classe (Fig. 2) há duas divisões, cada uma possuindo uma subdivisão.



Figura 2 – Classe II. A. Lado direito. B. Lado esquerdo. Fonte: (PERFIL SPO, dados não publicados).

A Classe II, 1ª divisão ou divisão 1, é caracterizada por um estreitamento da arcada superior, incisivos superiores em labioversão, acompanhados por função anormal dos lábios e alguma forma de obstrução nasal e respiração predominantemente bucal. As características gerais da subdivisão são as mesmas da 1ª divisão, onde apenas uma das metades laterais está em oclusão distal, sendo a relação da outra metade lateral normal.

A 2ª divisão ou divisão 2 é caracterizada por um menor estreitamento da arcada superior, inclinação lingual dos incisivos superiores, e por maior ou menor apinhamento dos mesmos.

Geralmente está associado com função nasal labial normal. A Classe II, divisão 2, também tem uma subdivisão. Uma das metades laterais está em oclusão distal e a outra metade lateral em Classe I.

Apesar de a função muscular ser geralmente normal, essa é uma oclusão bastante traumática tanto para os incisivos quanto para as estruturas da articulação temporomandibular, já que o côndilo da mandíbula pode ser deslocado para posterior em função da inclinação dos incisivos superiores para lingual. A relação de disto-oclusão dos molares também pode estar presente em apenas um dos lados da arcada, caracterizando as subdivisões. Um caso de Classe II divisão 2, subdivisão direita é mostrado a seguir (Fig. 3).



Figura 3 – Classe II - divisão 2 - subdivisão direita. A. Lado direito. B. Lado esquerdo. (Fonte: PERFIL SPO, dados não publicados).

3.3.3 – Classe III (Mesioclusão)

A relação dos maxilares é anormal, todos os dentes inferiores ocluindo mesialmente à relação normal na largura de um pré-molar ou até mesmo mais que um pré-molar, em casos extremos. A disposição dos dentes das arcadas varia grandemente nesta classe, desde um alinhamento razoável até um considerável apinhamento, especialmente na arcada superior. Há, geralmente, uma inclinação lingual dos incisivos e caninos inferiores (Fig. 4).



Figura 4 – Classe III. A. Lado direito. B. Lado esquerdo. Fonte: (PERFIL SPO, dados não publicados).

A desarmonia no tamanho das arcadas deve-se, geralmente, ao desenvolvimento pouco harmonioso dos ossos maxilares. Em todos os casos de maloclusão pertencendo a esta classe, a desfiguração das linhas faciais é mais notável, chegando a alguns casos a deformidades muito pronunciadas. A classe III também possui uma subdivisão, cujas características gerais são as mesmas que as

da classe principal, onde uma das metades laterais apenas está em oclusão mesial, à outra metade lateral sendo normal.

Existem diversas formas de se interceptar maloclusões, como em casos de mordidas cruzadas anteriores de etiologia dentária. Quando a criança ainda está em fase de crescimento (fase de dentição mista), o uso de aparelhos ortodônticos preventivos poderá colocar os dentes numa posição mais favorável, proporcionando ao paciente uma melhor estética, uma função oclusal mais adequada e uma melhor saúde bucal.

4 – DISCUSSÃO

O tratamento preventivo e interceptativo em crianças e pré-adolescentes podem ser aplicados tanto para problemas de maloclusão de origem dentária quanto para problemas de maloclusão de origem esquelética. O momento ideal para o tratamento preventivo, quando indicado, é antes do término do surto de crescimento puberal, pois para que ocorra modificação no crescimento do paciente, o mesmo deve estar crescendo (PROFFIT, 2008).

Atualmente, os ortodontistas divergem em relação à melhor abordagem terapêutica para os pacientes portadores de maloclusões esqueléticas, considerando se ela ocorre em uma ou em duas fases.

No tratamento em duas fases, a primeira teria os objetivos voltados à correção das desarmonias esqueléticas no pré-surto de crescimento puberal. Uma segunda fase de tratamento com aparelhagem fixa seria indicada, posteriormente, para a resolução dos problemas dento alveolares. Quando o ortodontista indica o tratamento ortodôntico em uma única fase, as discrepâncias esqueléticas são tratadas com aparelhos extra bucais e o arco dentário é alinhado, havendo a intervenção durante o surto de crescimento puberal (McNAMARA JUNIOR; BRUDON, 1993).

Entretanto argumenta-se que a intervenção precoce nem sempre é suficiente para o tratamento da maloclusão. Pacientes com problemas ortodônticos complexos provavelmente precisarão de uma segunda fase de tratamento durante a dentição permanente, mesmo que o tratamento precoce tenha sido executado de maneira adequada (MOYERS, 1991; PROFFIT, 2008). Além disso, em alguns casos, o tratamento preventivo e interceptativo não são indicados.

Existem situações que a utilização de medidas interceptoras não contribui para o desenvolvimento dento facial, apenas aumenta o tempo e o custo do tratamento gerando um desânimo do paciente quanto a terapia ortodôntica. Contudo é indispensável conhecimento cientifico e experiências profissionais para distinguir quais casos devem ou não ser tratados precocemente (MOYERS, 1991; PROFFIT, 2008).

A Ortodontia Preventiva emprega procedimentos que previnem a instalação de maloclusões, preservando assim a evolução normal de oclusão (GRABER, 1972).

Ela é de fácil aplicabilidade prática e baixo custo operacional. Entre os principais procedimentos realizados estão o diagnóstico precoce com a eliminação de hábitos orais deletérios e a manutenção de espaço após a perda precoce de dentes decíduos com o uso de mantenedores de espaço (PROFFIT, 2008).

Já a Ortodontia Interceptora objetiva interromper uma situação anormal já existente com o intuito de reestabelecer a evolução normal de oclusão (GRABER, 1972). Existem diversas formas de interceptar maloclusões sendo a mais comum através do uso de aparelhos ortodônticos. Entre eles, os mais utilizados são: aparelhos recuperadores de espaço para dentes decíduos perdidos precocemente, instalação de placa com grade palatina para tratamento de mordida aberta anterior; aparelhos expansores maxilares para interceptação de mordida cruzada posterior; dentre outros (PROFFIT, 2008).

4.1 – VANTAGENS DO TRATAMENTO PRECOCE

A ortodontia preventiva, com bom diagnóstico e com um plano de tratamento bem orientado, praticado na fase de crescimento da criança, faz com que, na maioria das vezes, caso o paciente venha a necessitar de um tratamento ortodôntico, o seu tempo de tratamento seja reduzido.

A época do início do tratamento ortodôntico sempre foi assunto controverso e as questões mais levantadas a favor do tratamento precoce são a sua facilidade, custo, duração e estabilidade (KLUEMPER; BEEMAN; PRESTON, 2000).

As intercessões compreendidas pela Ortodontia Preventiva e Interceptativa, quando indicadas, demonstram vantagens indiscutíveis e podem ser executados pelo cirurgião-dentista clínico geral (ALMEIDA et al., 1999).

Segundo Tashima et al. (2003), a intervenção ortodôntica preventiva permite a correção ou melhora da situação presente, diminuindo a necessidade de um tratamento ortodôntico corretivo posteriormente, evitando que a maloclusão se instale na dentadura permanente e, consequentemente, favorecendo o crescimento harmonioso das bases ósseas.

4.2 – DESVANTAGENS DO TRATAMENTO PRECOCE

Segundo Almeida et al. (1999), as desvantagens do tratamento precoce são dificuldades em prever o rumo do processo de crescimento e desenvolvimento craniofacial: o tratamento precoce requer do ortodontista uma previsão da morfologia futura na dentadura permanente, a partir da avaliação da dentadura decídua ou mista. Esta tarefa complexa necessita do conhecimento sobre o crescimento e desenvolvimento da face e da dentição, assim como da pluralidade de eventos, genéticos e ambientais, que interferem em todo este processo.

Desta forma, a dúvida quanto ao rumo do desenvolvimento craniofacial, assim como a carência de conhecimentos, podem inibir o profissional de intervir precocemente.

Outra desvantagem é o menor domínio da manipulação ortopédica dento facial, quando comparado à biomecânica da movimentação dentária.

As tradicionais aparelhagens com bráquetes, utilizados na dentadura permanente durante a mecânica corretiva, permitem o controle tridimensional da movimentação dentária. O conhecimento da biomecânica apoia-se em conceitos exatos da física, e, portanto, os profissionais possuem um grande domínio do tratamento com estes dispositivos. Por outro lado, os efeitos dos aparelhos ortopédicos, principalmente os funcionais, baseiam-se essencialmente na resposta biológica do paciente, o que não demonstra a mesma exatidão matemática.

E por fim, o prolongamento do período cronológico de tratamento: de acordo com Moyers e Riolo (1991), contabiliza-se o tempo de tratamento pelo número de horas gastos na cadeira do dentista, e não pelo período cronológico do início ao término do tratamento. Portanto, a ortodontia realizada em duas fases dispende menos horas clínicas, e um maior “período do calendário”. No entanto é notório que, durante um tratamento prolongado, a cooperação do paciente decresce, o que exige do profissional a racionalização e o bom senso para se intervir precocemente.

4.3 – CASOS QUE DEVEM SER TRATADOS PRECOCEMENTE

Na dentadura decídua, devem ser tratadas as maloclusões com o aspecto facial de Classe III e algumas maloclusões com equilíbrio facial.

Dentre os casos que devem ser tratados precocemente estão: perda precoce dos dentes decíduos; remoção dos hábitos bucais deletérios e mordida aberta anterior; mordida cruzada posterior e mordida cruzada anterior (ALMEIDA et al., 1999).

Capelozza et al. (2012/2013) afirmaram que dentre as maloclusões existentes e observadas no desenvolvimento infantil, a mordida aberta é a mais comum, seguida da mordida cruzada anterior e sobressaliência acentuada.

Diante do contexto deste trabalho os casos que devem ser tratados precocemente serão relatados abaixo com maior profundidade.

4.3.1 – Perda precoce de dentes decíduos relacionados a problemas de espaço

Os dentes decíduos apresentam importantes funções como mastigação, fonação, estética e manutenção de espaço, tanto mésio-distal quanto cérvico-oclusal, para o correto posicionamento dos dentes permanentes. Quando perdidos precocemente, podem causar a migração de dentes adjacentes para a região da perda, levando ao fechamento ou redução do espaço destinado à erupção do dente permanente sucessor, além de gerar problemas estéticos, fonéticos e de ordem psicológica (COELHO, 2003). Antes de iniciar o tratamento para perda precoce do dente decíduo deve-se avaliar o tempo decorrido da perda dental, o espaço presente e requerido dos arcos dentários e a presença e o estágio em que o dente permanente se apresenta. Caso o desenvolvimento do dente permanente esteja anterior ao estágio 6 de Nolla, o qual corresponde à época em que os dentes iniciam o movimento eruptivo, deve ocorrer manutenção do espaço (COELHO, 2003; MOYERS, 1991).

Quanto às opções de tratamento, Proffit (2008) relata várias técnicas de tratamento que podem ser utilizadas para manutenção de espaço como: mantenedor

de espaço do tipo banda alça, prótese ortodôntica parcial como mantenedora de espaço e mantenedor de espaço do tipo arco lingual (Fig. 5).

A escolha do dispositivo irá depender da situação específica. Após a perda precoce do dente decíduo, o espaço pode ser perdido pela migração de dentes adjacentes antes da consulta com o cirurgião-dentista. Segundo Proffit (2008), quando ocorre perda de espaço até de 3 mm, há possibilidade de recuperá-lo com dispositivos simples, como um aparelho removível retido com grampos de Adams e uma mola com helicóide incorporado adjacente ao dente a ser movimentado. Porém quando ocorrer perda de espaço maior do que 3 mm, isso representa um problema severo e geralmente requer tratamento através de ortodontia fixa e/ou extração seriada de dentes permanentes.



Figura 5 – Arco lingual. Fonte: (PERFIL SPO, dados não publicados).

4.3.2 – Remoção de hábitos bucais deletérios e mordida aberta anterior

Mordida aberta é definida como uma relação vertical anormal entre arcos dentários superiores e inferiores, ou seja, um trespasse vertical negativo, podendo manifestar-se em uma região limitada ou em toda a extensão da arcada dentária. Quando ocorre na região entre incisivos e caninos, em relação cêntrica, é chamada mordida aberta anterior (MOYERS, 1991). Ela pode ser originada por diversas causas como: troca de dentes decíduos por permanentes; interposição lingual;

hábitos deletérios como sucção prolongada de dedo ou chupeta; onicofagias e problemas esqueléticos (PROFFIT, 2008).

O tratamento inicial da mordida aberta anterior, quando causada por um hábito, é a remoção do hábito deletério, o qual deve ser efetuado primeiramente através de intervenções não dentárias como uma conversa explicativa sobre o problema entre o adulto e a criança.

Uma terapia complementar para a criança que deseja parar com o hábito, é a utilização de aparelhos removíveis (Fig. 6) ou cimentados com grade palatina (Fig. 7) ou esporões que funciona como lembrete para interromper o hábito de sucção. Este aparelho pode ser mantido após 6 meses do hábito cessar afim de que se certifique que a criança realmente não possui mais o hábito (PROFFIT, 2008). Segundo Almeida et al. (1999), mordidas abertas de origem esquelética o tratamento utilizado geralmente envolve disjunção da maxila e ortodontia fixa.



Figura 6 – Grade removível. Fonte: (PERFIL SPO, dados não publicados).



Figura 7 – Grade fixa. Fonte: (PERFIL SPO, dados não publicados).

4.3.3 – Mordida cruzada posterior

A mordida cruzada posterior (Fig. 8) pode ser definida por uma relação anormal, vestibular ou lingual de um ou mais dentes da maxila, com um ou mais dentes da mandíbula, quando os arcos dentários estão em relação cêntrica, podendo ser uni ou bilateral.



Figura 8 – Mordida cruzada posterior unilateral. A. Frontal. B. Lado esquerdo. Fonte: (PERFIL SPO, dados não publicados).

A mordida cruzada posterior é reflexo da redução nas dimensões transversais do arco dentário superior (SILVA FILHO; FERRARI JUNIOR, 2004). As larguras reduzidas transfiguram a morfologia do arco dentário, conferindo-lhe uma forma mais triangular, destoando da conformação normal mais circular na dentadura decídua e não permitindo dessa forma, que o arco dentário superior abrace o arco dentário inferior por completo.

Segundo Ghersel et al. (1992), a mordida cruzada posterior pode ser classificada como:

• unilateral funcional: quando os dentes estão em oclusão, não existe coincidência da linha média, e um ou mais elementos posteriores superiores unilaterais se encontram inclinados para palatino. Ao posicionar a mandíbula em relação cêntrica, pode-se observar mordida posterior de topo a topo bilateral.

• unilateral verdadeira: ocorre devido à deficiência no crescimento ósseo assimétrico em largura da maxila ou mandíbula, com coincidência da linha mediana.

• bilateral: ocorre devido a uma atresia bilateral da maxila (deficiência do crescimento em largura dos ossos basais) podendo ter origem dentária quando um ou mais dentes posteriores irrompem numa relação de mordida cruzada ou funcional

quando resultante de uma interferência dentária instalada precocemente forçando a mandíbula a mover-se e esquelética quando ocorre discrepância entre maxila e mandíbula (MOYERS, 1991).

Proffit (2008) aborda três opções mais utilizadas para o tratamento de mordida cruzada posterior: desgastes para eliminar deslocamento mandibular quando a mordida cruzada posterior é de origem muscular, reposicionamento individual dos dentes quando a origem etiológica é dentária e envolve poucos dentes e disjunção da maxila (Fig. 9) quando a mordida cruzada posterior é de origem esquelética.



Figura 9 – Disjunção da maxila com grade para remoção de hábito. Fonte: (PERFIL SPO, dados não publicados).

4.3.4 – Mordida cruzada anterior

A mordida cruzada anterior pode ser definida por uma relação anormal, vestibular ou lingual de um ou mais dentes da maxila, com um ou mais dentes da mandíbula na região anterior, quando os arcos dentários estão em relação cêntrica. Para o tratamento de mordidas cruzadas anterior também é indispensável o diagnóstico diferencial entre problemas dentários e esqueléticos (MOYERS, 1991; PROFFIT, 2008).

De acordo com Proffit (2008), algumas mordidas cruzadas anteriores se desenvolvem pela falta de espaço para os incisivos, por isso antes de iniciar o

tratamento deve ser avaliado se há espaço adequado para o movimento dentário ser realizado.

Esta maloclusão dificilmente apresenta autocorreção (SILVA FILHO et al., 1989), portanto, torna-se importante que o tratamento ortodôntico seja instituído precocemente. Antes do início do tratamento da mordida cruzada anterior, deve-se realizar o diagnóstico diferencial desta maloclusão, que segundo Gimenez et al. (2008), pode ser classificada como:

• dentária: ocorre devido a uma alteração na inclinação de um ou mais dentes, ou seja, dente superior posicionado por palatino com vestíbulo versão do dente antagonista, estando a relação maxilo-mandibular correta. Apresenta, portanto, relação molar de Classe I e coincidência da relação cêntrica e máxima intercuspidação.

• funcional: é resultante de uma interferência dentária instalada precocemente, onde a força a mandíbula move-se, a fim de obter a máxima intercuspidação. Em relação cêntrica, os incisivos apresentam-se em relação de topo a topo, com os molares separados, porém, em relação molar de Classe I. Quando a mandíbula desliza de relação cêntrica para máxima intercuspidação, os incisivos ficam cruzados e os molares tendem à relação de Classe III. O perfil pode ser reto ou côncavo.

• esquelética: ocorre devido a uma assimetria ou falta de harmonia do crescimento ósseo maxilo-mandibular. Os incisivos superiores estão frequentemente inclinados para frente e os incisivos inferiores estão inclinados para trás, para compensar a displasia esqueletal.

Em crianças jovens um dos métodos para a correção da mordida cruzada anterior leve é um aparelho removível com molas digitais para vestibularização dos incisivos superiores. A placa de levante de mordida, que auxilia na correção de mordida cruzada anterior, geralmente é utilizada em crianças com sobremordida exagerada ou que possuem hábitos de bruxismo.

Como opção de tratamento em pacientes mais velhos com dentição mista e dentes permanentes cruzados, é possível utilizar um aparelho 4 x 2 (Fig. 10) com 2 bandas nos molares e 4 braquetes colados nos incisivos para correção da mordida cruzada anterior (PROFFIT, 2008).



Figura 10 – Aparelho 4 x 2. Fonte: (PERFIL SPO, dados não publicados).

4.4 – CASOS QUE PODEM SER TRATADOS PRECOCEMENTE

Alguns casos podem ser tratados precocemente como: classe II esquelética, falsa classe III e classe III por deficiência maxilar.

Moyers (1991) afirma que existem duas razões porque o tratamento precoce evita o compromisso de qualidade: (1) ele pode impedir os fatores etiológicos e restaurar o crescimento normal, e (2) pode reduzir a severidade de um padrão esquelético, possibilitando maiores facilidade e precisão no posicionamento dos dentes na adolescência.

O tratamento ortodôntico adiado até a adolescência aumenta as dificuldades no plano de tratamento, a dentição permanente já está completa e o crescimento esquelético praticamente cessou. Este atraso reduz o número de opções, podendo complicar o tratamento e seus resultados.

Existem muitas razões para que o tratamento precoce seja considerado, segundo Moyers (1991), entre eles: a possibilidade de obtenção de um melhor resultado; alguns tratamentos só podem ser feitos em pacientes de pouca idade; o tratamento precoce de sérios hábitos viciosos é mais fácil do que o tratamento depois de anos de hábito instalado e reforçado; existem vantagens, do ponto de vista psicológico, no tratamento precoce em algumas crianças e por fim, o compromisso da qualidade do tratamento é menos necessário.

Baseado nessas premissas, o protocolo de tratamento para a dentição decídua inclui (SILVA FILHO e FERREIRA JUNIOR, 2004):

- deficiências transversais da maxila, refletindo em mordidas cruzadas posteriores de diferentes magnitudes;

- mordida cruzada anterior dento-alveolar;

- maloclusões relacionadas com hábitos bucais deletérios de sucção e de pressionamento lingual atípico e

- maloclusão de classe III, com mordida cruzada anterior acompanhada ou não de padrão III.

Atualmente, pacientes procuram orientação ortodôntica cada vez mais cedo, dando a devida importância ao diagnóstico precoce de uma possível maloclusão ou oclusopatia.

4.5 – CASOS QUE NÃO DEVEM SER TRATADOS PRECOCEMENTE

Os casos que não devem ser tratados precocemente são: fase do “patinho feio” (Fig. 11), classe III por prognatismo mandibular (Fig. 12), classe II com severa deficiência mandibular (ALMEIDA et al., 1999).

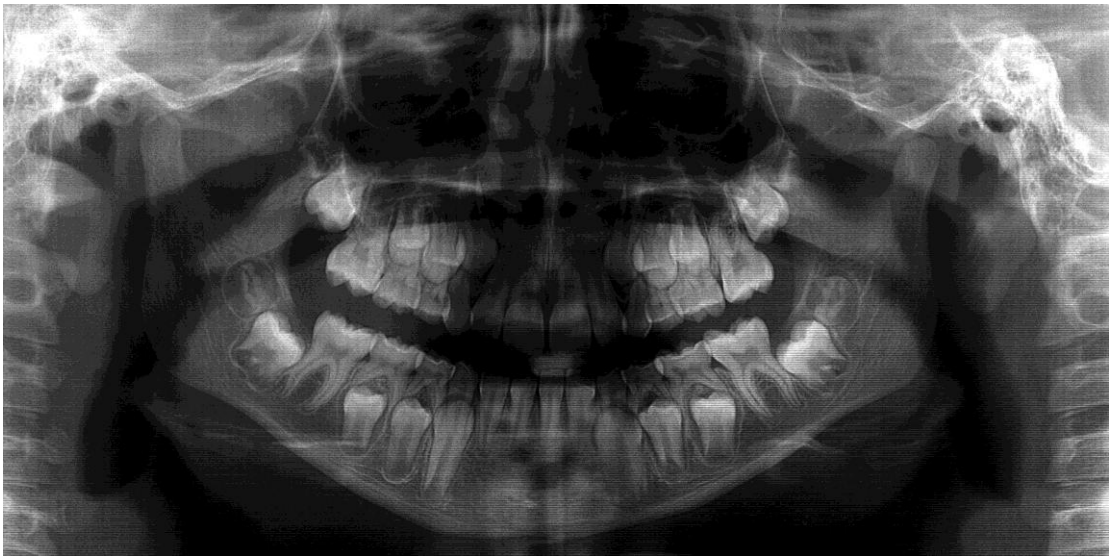

Figura 11 – Fase do patinho feio. Radiografia panorâmica, dentição mista. Fonte: (PERFIL SPO, dados não publicados).



Figura 12 – Classe III esquelética. Fonte: (PERFIL SPO, dados não publicados).

A desarmonia no tamanho das arcadas deve-se, geralmente, ao desenvolvimento pouco harmonioso dos ossos maxilares. Em todos os casos de maloclusão pertencendo a esta classe, a desfiguração das linhas faciais é mais notável, chegando a alguns casos a deformidades muito pronunciadas. A classe III também possui uma subdivisão, cujas características gerais são as mesmas que as da classe principal, onde uma das metades laterais apenas está em oclusão mesial, à outra metade lateral sendo normal.

5 – CONCLUSÃO

Procedimentos preventivos e interceptativos devem ser adotados para a manutenção e reestabelecimento não só da função mastigatória, mas também da estética, fonética e dos aspectos psicológicos frequentemente perturbados decorrida das maloclusões. Sendo de grande importância o diagnóstico precoce e plano de tratamento adequado.

Conclui-se que para cada tipo de má oclusão, e em cada caso individualmente, há que se avaliar a relação custo-benefício da intervenção precoce, a fim de se decidir a época mais oportuna para o início do tratamento. O diagnóstico de inconvenientes estéticos e funcionais associados à má oclusão, aliado a uma visão futura de como a irregularidade vai evoluir para a dentadura permanente, conduzem o profissional a optar pelo tratamento precoce quando suas vantagens superam as desvantagens.

A abordagem preventiva e interceptativa das más oclusões têm demonstrado vantagens indiscutíveis, e apenas o comodismo ou o desconhecimento é capaz de ignorá-la.

6 – REFERÊNCIAS BIBLIOGRÁFICAS

ALMEIDA, R. R. et al. Ortodontia preventiva e interceptora: mito ou realidade? **Revista Dental Press de Ortodontia e Ortopedia Facial**, Maringá, v. 4, n. 6, p. 87-108, nov./dez. 1999.

ANGLE, E. H. Classification of malocclusion. **Dental Cosmos**, Philadelphia, v. 41, n. 3, p. 248-264, Mar. 1899.

ANGLE, E. H. **Treatment of malocclusion of the teeth.** 8. ed. Philadelphia: S. S. White Dental Mfg. Co, 1907. 628 p.

CAPELOZZA FILHO, L. et al. A importância da ortodontia de acompanhamento na odontologia contemporânea. **Revista Clínica de Ortodontia Dental Press**, Maringá, v. 11, n. 6, p. 82-94, dez./jan. 2012/2013.

COELHO, M. L. G. **Perda precoce da dentição decídua: análise da percepção das mães de crianças de 02 a 06 anos de idade na sede do distrito de Jaibaras, Sobral – CE**. 2003. 54 f. Monografia (Especialização em Saúde da Família) – Universidade Estadual do Vale do Acaraú, Sobral. 2003.

GHERSEL, E. L. A. et al. Mordidas cruzadas posteriores: diagnóstico e tratamento. **Revista de Odontopediatria**, São Paulo, v. 1, n. 2, p. 73-82, abr./jun. 1992.

GIMENEZ, C. M. M. et al. Prevalência de más oclusões na primeira infância e sua relação com as formas de aleitamento e hábitos infantis. **Revista Dental Press de Ortodontia e Ortopedia Facial**, Maringá, v. 13, n. 2, p. 70-83, mar./abr. 2008.

GRABER, T. M. **Orthodontics**: principles and practice. 3rd. ed. Philadelphia: W. B. Saunders, 1972. 953 p.

HEBLING, S. R. F. Considerações para elaboração de protocolo de assistência ortodôntica em saúde coletiva. **Ciência e Saúde Coletiva**, Rio de Janeiro, v. 12, n. 4, p. 1067-1078, jul./ago. 2007.

KLUEMPER, G. T.; BEEMAN, C. S.; PRESTON, H. Early orthodontic treatment: what are the imperatives? **Journal of the American Dental Association**, Chicago, v. 131, n. 5, p. 613-620, May 2000.

MACIEL, S. M. A ortodontia nas políticas públicas de saúde bucal: um exemplo de equidade na Universidade Federal de Juiz de Fora. **Physis: Revista de Saúde Coletiva**, Rio de Janeiro, v. 16, n.1, p. 59-81, jan./jul. 2006.

MARQUES, L. S. et al. Malocclusion: esthetic impact and quality of life among Brazilian schoolchildren. **American Journal of Orthodontics and Dentofacial Orthopedics**, St. Louis, v. 129, n. 3, p. 424-427, Mar. 2006.

MARTINS, A. S.; COTRIM-FERREIRA, F. A. Classificação das más oclusões. In: FERREIRA, F. V. (Org.). **Ortodontia**: Diagnóstico e Planejamento Clínico. 6. ed. São Paulo: Artes Médicas, 2004. p. 110-127.

McNAMARA JUNIOR, J. A.; BRUDON, W. L. **Orthodontic and orthopedic treatment in the mixed dentition**. Ann Arbor: Needham Press, 1993. 365 p.

MOYERS, R. E. **Ortodontia**. 4. ed. Rio de Janeiro: Guanabara Koogan, 1991. 483 p.

MOYERS, R. E.; RIOLO, M. L. **Tratamento precoce**. In: MOYERS, R. E. (Org.). Ortodontia. 4. ed. Rio de Janeiro: Guanabara Koogan, 1991. p. 292-368.

OLIVEIRA, C. M. Maloclusão no contexto da saúde pública. In: BÖNECKER, M.; SHEIHAM, A. (Org.). **Promovendo saúde bucal na infância e adolescência:** conhecimentos e práticas. São Paulo: Editora Santos, 2004. p. 55-80.

ORGANIZAÇÃO MUNDIAL DE SAÚDE (OMS). **Levantamentos básicos em saúde bucal**. Tradução de Ana Júlia Perrotti Garcia. 4. ed. São Paulo: Santos/OMS, 1999. 66 p.

PINTO, E. M.; GONDIM, P. P. C.; LIMA, N. S. Análise crítica dos diversos métodos de avaliação e registro das más oclusões. **Revista Dental Press de Ortodontia e Ortopedia Facial**, Maringá, v. 13, n. 1, p. 82-91, jan./fev. 2008.

POPOVICH, F.; THOMPSON, G. W. Evaluation of preventive and interceptative orthodontic treatment between three and eighteen years of age. In: COOK, J. T. (Ed). **Transactions of the third international orthodontic congress**. St Louis: Mosby, 1975. 594 p.

PROFFIT, W. R. A etiologia dos problemas ortodônticos. In:___. (Org.). **Ortodontia contemporânea**. 3. ed. Rio de Janeiro: Guanabara Koogan, 2002. p. 105-134.

PROFFIT, W. R. **Ortodontia Contemporânea**. 4. ed. Rio de Janeiro: Elsevier, 2008. 701 p.

SALZMAN, J. A. **Principles of orthodontics**. Philadelphia: J. B. Lippincott, 1943. 674 p.

SILVA FILHO, O. G.; FERRARI JUNIOR, F. M. Má oclusão na dentadura decídua: diagnóstico e tratamento. **Bio Odonto – Publicações Científicas: Periodontia, Implantologia e Cirurgia**, Bauru, v. 1, n. 4, p. 33-45, set./out. 2004.

SILVA FILHO, O. G.; FREITAS, S. F.; CAVASSAN, A. O. Oclusão: escolares de Bauru – prevalência de oclusão normal e má-oclusão na dentadura mista em escolares da cidade de Bauru (São Paulo). **Revista da Associação Paulista de Cirurgiões Dentistas**, São Paulo, v. 43, n. 6, p. 287-290, nov./dez. 1989.

SILVA FILHO, O. G.; GARIB, D. G.; LARA, T. S. **Ortodontia interceptiva**: protocolo de tratamento em duas fases. São Paulo: Artes Médicas, 2013. 574 p.

STRANG, R. H. W. **Tratado de ortodontia**. 3. ed. Buenos Aires: Editorial Bibliográfica Argentina, 1957. 852 p.

TASHIMA, A. Y. et al. Tratamento ortodôntico precoce da mordida cruzada anterior e posterior: relato de caso clínico. **JBP Jornal Brasileiro de Odontopediatria e Odontologia do Bebê**, Curitiba, v. 6, n. 29, p. 24-31, jan./fev. 2003.

7 – ANEXOS

ANEXO A – Revisão de ortografia

Profissional Responsável: Patrícia Cralcev Azevedo Manzoni

Formação: - Graduação em Letras (Licenciatura Plena) pela Faculdade de Filosofia, Ciências e Letras de Presidente Venceslau, em 2007.
- Graduação em Pedagogia (Licenciatura) pela Universidade Estadual Paulista Júlio de Mesquita Filho, Presidente Prudente, em 2011.
- Mestrado em Educação pela Universidade Estadual Paulista Júlio de Mesquita Filho, Presidente Prudente, em 2015.

ANEXO B – Normalização bibliográfica

Profissional responsável: Profa. Dra. Veridiana de Lara Weiser Bramante

Formação: - Graduação em Ciências Biológicas (Bacharelado e Licenciatura) pela Universidade de São Paulo, Ribeirão Preto, em 1999.
- Mestrado em Ciências pela Universidade de São Paulo, Ribeirão Preto, em 2002.
- Doutorado em Ecologia pela Universidade Estadual de Campinas, Campinas, em 2007.
- Pós-doutoramento no Departamento de Ciências Biológicas da Universidade Estadual Paulista “Júlio de Mesquita Filho”, Bauru, em 2013.

Identidade profissional: CRB-1: 31623/01.