FACULDADE DE SETE LAGOAS -FACSETE

ESPECIALIZAÇÃO EM IMPLANTE



ALINE COSTA COTRIM REIS MARCOS
NEILIENE VASCONCELOS ALVES CORREA

TÉCNICA ALL ON FOR
Revisão De Literatura

Ipatinga
2024

FACULDADE DE SETE LAGOAS -FACSETE

ESPECIALIZAÇÃO EM IMPLANTE

ALINE COSTA COTRIM REIS MARCOS
NEILIENE VASCONCELOS ALVES CORREA

TÉCNICA ALL ON FOR
Revisão De Literatura

Artigo científico apresentado ao curso de especialização Lato Sensu da de Sete Lagoas – FACSETE, como requisito parcial para obtenção do título de Especialista em Implantodontia.
Orientador: Rilton Marlon de Morais
Coordenador: André Ramos Ferrari
Área de concentração: Odontologia

Ipatinga
2024

AGRADECIMENTOS

Ao nosso querido Deus pelo dom da vida e possibilidade em aprender.

Ao nosso orientador, Prof. Rilton Moraes, pelos seus ensinamentos, paciência e por sua demonstração de dedicação à odontologia e a nós alunos.

Aos professores pelos conhecimentos compartilhados, atenção e comprometimento com o ensino.

E a todos os colegas da especialização, funcionários e a todos que participaram e contribuíram para o êxito deste trabalho.

Ipatinga
2024

RESUMO

Atualmente os implantes osseointegrados em protocolo de carga imediata, feitos em maxilares ou mandíbulas edêntulas, vêm sendo baseado na literatura como um tratamento de sucesso em casos clínicos. No entanto, a odontologia apresenta desafios diários na busca pela reabilitação oral. O protocolo all-on-four apresenta-se como uma opção de tratamento com menor complexidade, comparado às cirurgias de enxerto ósseo e também na economia de tempo do tratamento. Esta técnica consiste na disposição de dois implantes axiais na região anterior e dois implantes inclinados na região posterior que darão suportando a uma prótese provisória para estética nas restaurações sobre implantes. O objetivo da presente revisão de literatura é ressaltar as vantagens e desvantagens do sistema All-on-Four na reabilitação de pacientes edêntulos, avaliando e demonstrando os índices de sucesso, avaliando se esta é uma técnica segura e viável.

Palavras-chave: All-on-four, implantes dentários, prótese dentaria, arcada edêntula.

Ipatinga
2024

ABSTRACT

Currently, osseointegrated implants in an immediate loading protocol, made in edentulous jaws, have been based in the literature as a successful treatment in clinical cases. However, dentistry presents daily challenges in the search for oral rehabilitation. The all-on-four protocol presents itself as a treatment option with less complexity, compared to bone graft surgeries and also saves treatment time. This technique consists of the arrangement of two axial implants in the anterior region and two inclined implants in the posterior region that will support a provisional prosthesis for aesthetics in implant-based restorations. The objective of this literature review is to highlight the advantages and disadvantages of the All-on-Four system in the rehabilitation of edentulous patients, evaluating and demonstrating success rates, evaluating whether this is a safe and viable technique.

Key Words: Zirconia Implants, osseointegration.

Ipatinga
2024

SUMÁRIO

1. INTRODUÇÃO.....6

2. METODOLOGIA.....7

3. CRITÉRIOS DE INCLUSÃO 7

4. ESTRATÉGIA DE BUSCA.....8

5. MÉTODO DE REVISÃO.....8

6. OBTENÇÃO DOS DADOS 8

7. SÍNTESE DOS DADOS 8

8. DESCRIÇÃO DOS ESTUDOS 8

9.REVISÃO DE LITERATURA.....9

10. DISCUSSÃO.....13

11. CONCLUSÃO.....14

12. BIOGRAFIA.....15

Ipatinga
2024

INTRODUÇÃO

Hoje no Brasil a crescente expectativa de vida vem aumentando o mercado de trabalho na área de odontogeriatria. A ausência total dos dentes é um problema comum em indivíduos considerados idosos, mas que não atinge somente esse grupo específico. Com o avanço técnico-científico da Odontologia, vem-se restaurando a estabilidade oclusal e consequentemente, a promoção da harmonia facial com os implantes osseointegráveis.

Branemark na década de 1960 começou a utilizar implantes osteointegrados para esses pacientes edêntulos buscando cada vez mais o conforto e segurança proporcionado pelos implantes. Em (1969) foi aprimorado no suas indicações e aplicações, onde observou fatores limitantes para o uso de implante em reabilitações odontológicas como o processo de reabsorção óssea alveolar onde ocorre após a exodontia, sendo delicado na maxila e na mandíbula. Em áreas como o canal mandibular, forame mentoniano e seio maxilar, que acabam sendo superficiais devido a atrofia óssea das arcadas, limitando a indicação da colocação de implante.

Com base nisso, várias técnicas de reabilitação foram desenvolvidas, variando em número de implantes, sequência de execução, necessidade de cirurgias para enxertia óssea e tipo de prótese realizada. Alguns fatores como a biocompatibilidade, o desenho do implante, as condições da superfície do implante, a técnica cirúrgica e o controle das cargas após a instalação são determinantes para o sucesso da osseointegração que é definida como uma conexão direta estrutural e funcional entre o osso vital organizado e a superfície de um implante de titânio submetido a carga funcional.

Em casos onde existe indisponibilidade óssea devido à reabsorção dos processos alveolares, pneumatização dos seios maxilares e superficialização do forame e do canal mentoniano, associados à qualidade e quantidade ósseas deficientes, podendo limitar ou impedir a instalação de implantes.

Uma alternativa nesses casos é a estratégia do conceito All-on-Four, onde o planejamento requer posicionamento específico de quatro implantes para maximizar a distribuição das forças.

As principais vantagens dessa técnica consistem na instalação dos implantes de forma menos invasiva, onde dará a possibilidade de instalação de implantes mais longos, que devem aumentar a área de contato osso-implante, como também a estabilidade primária. Inclinando os implantes também ampliamos a distância entre os implantes posteriores e anteriores o que deve resultar em uma melhor distribuição de carga.

Diante disto esse trabalho tem finalidade de rever a bibliografia relacionada ao conceito all-on-four, e argumentar sobre a segurança que possibilita a execução da técnica, ressaltar as vantagens e desvantagens do sistema All-on-Four na reabilitação de pacientes edêntulos.

1. MATERIAIS E MÉTODOS

Esse trabalho trata-se de um estudo de revisão literária, tendo artigos científicos como fontes de análise nos idiomas inglês e português. Para identificação dos artigos, realizou-se buscas em três bases de dados: PubMed, Periódicos da Capes e Google Acadêmico, com os seguintes descritores: em inglês – Técnica All on For. O recorte temporal abrangeu o período compreendido entre os anos 1960 a 2017.

Os objetivos de inclusão dos artigos foram a análise a partir dos títulos e resumos. As hipóteses nulas foram artigos que não fossem de acesso aberto.

2. OBJETIVO

Esta revisão bibliográfica engloba estudos publicados nos últimos dez anos encontrados na base de dados PUBMED, BDENF e SCIELO. O objetivo da revisão é também entender as causas da perda da dimensão vertical e o reconhecimento delas. Assim, o objetivo deste estudo foi sistematizar o conhecimento disponível a respeito da Técnica All on For, avaliando sua viabilidade na implantodontia e a capacidade deste material em responder às exigências mecânicas e às expectativas dos pacientes.

3. CRITÉRIOS DE INCLUSÃO

Fazer uma revisão de literatura abordando as principais características e processo de instalação e durabilidade da técnica Allo n For, buscando avaliar todos os passos que envolvem o sua durabilidade. Desde o conceito, causas e as consequências da sua alteração, as características dos pacientes que utilizaram e a correta avaliação deles, até os tratamentos disponíveis na literatura.

4. ESTRATÉGIA DE BUSCA

Foram consultadas as bases de dados MEDLINE, Literatura Latino- Americana e do Caribe em Ciências de Saúde LILACS, PUBMED, COCRHANE, SCIELO e , a Biblioteca Brasileira de Odontologia BBO, além de artigos retirados dos outros trabalhos encontrados nessas bases de dados, quando forem considerados adequados com relação ao assunto tratado. Foram consideradas publicações de julho de 2017 até a mais antiga encontrada. Não foi feita busca manual. Em relação ao idioma, foram considerados trabalhos em inglês, português e espanhol.

5. MÉTODO DE REVISÃO

A identificação dos estudos foi feita independentemente pelo autor que conduziu a busca e apresentou os resultados ao orientador. A seleção dos estudos para inclusão foi feita através de concordância entre autor e orientador. Foram lidos todos os títulos e resumos dos artigos encontrados pela busca bibliográfica. Aqueles provavelmente relevantes ao tema foram solicitados e avaliados na íntegra quanto aos critérios de inclusão estabelecidos. Aqueles que não preencherem os critérios de inclusão foram excluídos.

6. OBTENÇÃO DOS DADOS

A obtenção dos dados de cada artigo selecionado foi feita pelo autor e supervisionado pelo orientador. Foi registrado o seguinte: autor e ano, país de origem, características dos participantes, material e método, tipos de intervenção e desfechos medidos.

7. SÍNTESE DOS DADOS

Os dados obtidos foram discutidos de forma qualitativa reunidos por desfechos similares pelo autor e orientador.

8. DESCRIÇÃO DOS ESTUDOS

Os estudos foram descritos em formato de revisão de literatura, em ordem cronológica desde a data mais antiga encontrada até 2017 detalhando as informações definidas pelos critérios de obtenção dos dados.

9. REVISÃO DE LITERATURA

Os implantes do Sistema Brånemark de função imediata tornaram-se uma alternativa aceita para restaurações fixas em mandíbulas edêntulas, com base em altas taxas de sucesso documentadas. O desenvolvimento contínuo está em andamento para encontrar protocolos simples para seu uso. Paulo Maló 1, Bo Rangert, Miguel Nobre em 2003 desenvolveram e documentaram um protocolo cirúrgico e protético simples, seguro e eficaz para função imediata sobre quatro implantes e denominaram técnica All-on-Four. Os autores realizaram um estudo clínico retrospectivo em 44 pacientes com 176 implantes de carga imediata, colocados na região anterior, suportando próteses mandibulares fixas em acrílico. Além dos implantes de carga imediata, 24 dos 44 pacientes tiveram 62 implantes não incorporados nas próteses provisórias, mas incorporados nas próteses finais posteriormente. Cinco implantes com carga imediata foram perdidos em cinco pacientes antes dos 6 meses de seguimento, com taxas cumulativas de sobrevida de 96,7 e 98,2% para os grupos teste e controle, respectivamente. A sobrevida das próteses foi de 100%, e a média de reabsorção óssea foi baixa. Os autores concluíram que as altas taxas cumulativas de sobrevida de implantes e próteses indicam que o conceito de função imediata "All-on-Four" com implantes do Sistema Brånemark usados em mandíbulas completamente desdentadas é um conceito viável.

O procedimento cirúrgico utiliza-se apenas quatro implantes na zona anterior da maxila para suporte de uma prótese provisória, com carga imediata. Esta técnica utiliza o osso disponível na arcada dentária do paciente e não realizam enxertos ósseos, reestabelecendo a função mastigatória do paciente. Para essa modalidade de tratamento, indicava-se a instalação de quatro fixações em região interforaminal sendo que os dois implantes distais eram instalados 30 graus para que fosse alcançada uma distribuição ântero-posterior mais favorável. Diminuía-se dessa forma a extensão dos cantilever os quais poderiam prejudicar o processo de osseointegração. (Paulo Maló 1, Bo Rangert, Miguel Nobre 2003)

O All-on-Four preconiza a carga imediata e a colocação de implantes distais em um ângulo. Os autores prepararam quatro modelos de resina acrílica fotoelástica, cada um com quatro implantes simulando a configuração All-on-Four. Os dois implantes centrais foram colocados verticalmente e paralelamente em cada modelo, sendo que o implante distal de cada lado foi colocado em um ângulo crescente (0, 15, 30 e 45 graus) em cada modelo. Os quatro implantes foram imobilizados por meio de uma barra metálica fundida. Os modelos fotoelásticos foram colocados entre duas bigornas paralelas. Pares de pilares foram sistematicamente submetidos a uma carga suspendendo pesos de 5, 10 e 15 kg de uma das bigornas. A análise fotoelástica foi realizada por meio de um polariscópio circular. Os padrões de franja produzidos em A resina fotoelástica para cada implante e carga foram fotografados com uma câmera digital. As concentrações das franjas e a maior ordem de franjas foram registradas e descritas para as regiões apical, central e coronal do implante angulado distal para cada cenário de carga. Para

os implantes posicionados nos ângulos de 15 e 30 graus, pouca diferença nos padrões de tensões foi observada entre o implante reto central e o implante angulado distal. Para cada cenário de carga e para todas as angulações, a menor ordem de franja foi registrada na região central do implante. A maior ordem de franjas para a região apical foi sempre maior do que a maior ordem de franjas para a região coronal do implante. Concentrações de franja isocromática acentuadamente aumentadas foram observadas no modelo 4, que teve os implantes distais colocados em um ângulo de 45 graus. Concluiu os autores que o osso peri-implantar ao redor do pilar distal angulado em 45 graus pode ser mais propenso à sobrecarga oclusal do que os implantes ósseos com menor inclinação. (Tasneem Begg 1, Greta A V M Geerts, Jasson Gryzagoridis 2009)

Eur J Oral Implantol. 2011 Summer;4(2):125. Pomares Puig, Carmen [corrected to Pomares, Carmen. 2010 relataram o resultado de um protocolo de terapia de implantes usando 4 ou 6 implantes que suportam próteses fixas carregadas imediatamente após planejamento de software 3D e cirurgia guiada sem retalho. Foram feito estudos em um total de 30 pacientes (24 mulheres e 6 homens), com idade média de 53 anos (variação de 35-84 anos), foram tratados com 195 implantes de carga imediata (97 NobelSpeedy Groovy e 98 Brånemark MKIII Groovy) suportando 25 próteses de acrílico fixas maxilares e 17 mandibulares fixas de arco total e 1 ano de acompanhamento. O software Procera v1.6 e v2.0 foi utilizado para planejar a posição do implante e obter um molde cirúrgico para a colocação do implante sem retalho guiado. Para a realização do carregamento imediato, os implantes deveriam ser inseridos com torque de pelo menos 35 Ncm. As próteses provisórias foram confeccionadas antes da cirurgia por meio de software de planejamento e colocadas na mesma sessão que os implantes. As restaurações definitivas foram realizadas 6-12 meses após a cirurgia. Os desfechos avaliados foram falhas da prótese e dos implantes, alterações do nível ósseo marginal, complicações, tempo clínico e satisfação do paciente. Concluiu-se que quatro pacientes com edentulismo total e 26 com periodontite avançada foram incluídos neste estudo. Um total de 195 implantes foi imediatamente carregado (128 implantes foram colocados na maxila e 67 implantes foram colocados na mandíbula). Quatro implantes de um total de 195 falharam em três pacientes durante o período de cicatrização: 2 na maxila (1 reta e 1 inclinada) e 2 na mandíbula (ambas inclinadas). Três deles foram substituídos com sucesso. Um ano após a carga não houve desistência e não houve falha da prótese definitiva. Em três casos, o molde cirúrgico fraturou durante a cirurgia. Em um paciente, uma nova impressão teve que ser feita para encaixar a prótese provisória nos implantes. Três pacientes foram submetidos a cirurgia e antibióticos sistêmicos para tratamento de implantes apicamente infectados. Sendo assim o protocolo de tratamento "all-on-four" e "all-on-six" combinado com cirurgia de implante sem retalho guiada por computador pode ser um tratamento viável e previsível. Ocorreram algumas complicações que foram tratadas com sucesso. No entanto, essa técnica pode ser sensível à experiência do cirurgião e uma curva de aprendizado é necessária.

Em 2011 Maló et al., com bases nas altas taxas de sucesso dos protocolos de implantes em mandíbulas desdentadas, realizaram um estudo para acompanhar e documentar pacientes com protocolo cirúrgico e protético com função imediata, utilizando quatro implantes para apoiar uma prótese fixa de conceito All-on-four (Nobel Biocare). Esse estudo longitudinal foi realizado em 245 pacientes com mandíbulas desdentadas com tratamento de restaurações fixas de implantes em um total de 980 implantes, sendo quatro por pacientes, suportando as próteses mandibulares fixas de arco completo. Em 13 pacientes falharam 21 implantes apresentaram taxas de sucesso cumulativas ao paciente de 94,8% e aos implantes de 98,1% em 5 anos. Após 10 anos de acompanhamento, 93,8% e 94,8%, ao paciente e aos implantes, respectivamente, com taxa de sobrevivência das próteses de 99,2%. Os estudos concluíram que o conceito All-on-four de implantes 12 de cara imediata apresenta bons resultados em mandíbulas dêntulas, com altas taxas de sobrevida nas próteses fixas de arco completo na mandíbula.

Gioacchino Cannizzaro 1, Pietro Felice, Elisa Soardi, Vittorio Ferri, Michele Leone, Marco Esposito 2011, avaliaram o resultado clínico de 2 implantes versus 4 implantes colocados sem retalho em mandíbulas totalmente desdentadas e imediatamente restaurados com próteses de arco cruzado retidas por parafuso metal-resina. Foram verificados sessenta pacientes de dois centros diferentes foram randomizados: 30 para o grupo allon-2 e 30 para o grupo all-on-4. Para serem carregados imediatamente, os implantes deveriam ser inseridos com torque mínimo de 40 Ncm. As medidas de desfecho foram falhas de prótese e implante, e biológicas e bi Os desfechos foram falhas de próteses e implantes, complicações biológicas e biomecânicas. Resultados: Os retalhos foram elevados em 18 pacientes. Dois implantes em 2 pacientes não atingiram o torque de inserção planejado e foram imediatamente substituídos por implantes de maior diâmetro. Quatro meses após a carga, não houve abandono ou falha do implante. Uma complicação biomecânica ocorreu no grupo all-on-2 versus 4 no grupo all-on-4. Não houve diferenças estatisticamente significantes entre os grupos para complicações. Não houve diferenças entre os centros. Os autores concluíram que estes resultados muito preliminares, apenas 4 meses após a carga, sugerem que as próteses dentárias fixas do arco cruzado mandibular imediatamente carregadas podem ser suportadas por apenas 2 implantes dentários. Seguimentos mais longos (em torno de 10 anos) são necessários para entender se as próteses mandibulares do arco cruzado podem ser suportadas com sucesso por apenas 2 implantes dentários.

Tommaso Grandi 1, Paolo Guazzi, Rawad Samarani, Giovanni Grandi 2012, avaliaram o resultado de próteses de arco transverso mandibular imediatamente carregadas de acordo com o conceito "all-on-4" suportado por implantes colocados em alvéolos de extração a fresco até 18 meses após o carregamento. No total, 47 pacientes com idade média de 62,3 anos (variação de 52 a 78 anos) foram reabilitados com prótese de arco cruzado fixo imediatamente carregada apoiada em quatro implantes pós-extrativistas. Foram inseridos 188 implantes. Os pacientes receberam uma prótese dentária fixa provisória com estrutura metálica dentro de 48 horas após

a cirurgia e uma permanente 6 meses depois. Os pacientes foram avaliados clínica e radiograficamente na colocação do implante e nos exames de seguimento de 6, 12 e 18 meses. Resultados: No seguimento de 18 meses, nenhum implante falhou e todas as restaurações estavam estáveis. Peri-implante Os níveis ósseos variaram de 0,31 ± 0,12 mm após 6 meses, 0,58 ± 0,112 mm após 12 meses e 0,7 ± 0,107 mm após 18 meses. Não foram encontradas diferenças significativas na perda óssea entre implantes axialmente colocados e inclinados aos 6 meses (0,06 mm; P = 0,115), aos 12 meses (0,12 mm; P = 0,062) e o seguimento de 18 meses (0,08 mm; P = 0,146). Três pacientes tiveram fratura da restauração provisória, mas todas as próteses definitivas permaneceram estáveis durante todo o período do estudo, sem qualquer complicação. Assim concluiu se que dentro dos limites deste estudo, pode-se sugerir que as próteses dentárias fixas do arco cruzado inferior imediatamente carregadas podem ser suportadas por quatro implantes pós-extrativistas, porém são necessários maiores e mais longos acompanhamentos.

Patzelt et al. 2013, realizaram um estudo afim de avaliar o conceito de tratamento All-on-four e suas taxas de sobrevida dos implantes e próteses dentárias fixas e possíveis alterações temporais nos níveis ósseos proximais. Os autores realizaram uma revisão sistemática de publicações e artigos nas bases bibliográficas do MEDLINE, a biblioteca Cochrane e o Google, relacionados de forma independente, extraindo dados e avaliando a qualidade. Tais dados foram submetidos à análise ponderada pelo quadrado mínimo. Foram identificados 487 artigos relacionados ao assunto, dentre estes, apenas 13 preencheram os critérios de inclusão do estudo. Um total de 4804 implantes, inicialmente, dos quais 74 apresentaram falha, sendo a maioria (74%) nos primeiros 12 meses. Um total de 1201 próteses foram incorporadas dentro de 48 horas após a cirurgia. A fratura do FDP totalmente acrílico foi a principal causa de complicação protética. A perda óssea média foi de 1,3 a 0,4mm em 36 meses. Não houveram dados estatísticos significativos ao comparar os arcos maxilares vs. mandibulares e axiais vs. inclinados. Os dados apresentados apontaram resultados positivos a curto prazo para o conceito All-on-four, porém as evidências são limitadas, pois os dados são escassos e a qualidade disponível dos estudos clínicos em prazo de 5 anos. Para uma odontologia baseada em evidências, recomendam-se ensaios clínicos controlados randomizados e relatados de acordo com CONSORT.

Babbush et al. 2013, desempenhou um estudo sobre uma nova abordagem pelo conceito de tratamento All-on-four usando implantes Narrow Platform Nobel 13 Active. Mesmo após o desenvolvimento de diversas abordagens para reabilitação suportada por implantes de maxila e mandíbula atróficas, a maioria destes tratamentos é cara e demorada. O conceito All-on-four, que é uma exceção dessas abordagens, usa apenas quatro implantes para suportar uma prótese provisória de acrílico, aparafusada, sendo entregue no dia da colocação do implante, seguida de uma prótese definitiva colocada aproximadamente quatro meses depois. Após a introdução de um novo desenho de implante em 2008, um novo protocolo foi desenvolvido para o tratamento

provisório de pacientes com rebordo severamente atrófico, usando o conceito All-on-four e implantes 3,5mm de diâmetro. Esse artigo descreve o protocolo e relata os resultados de 227 implantes após um a três anos de acompanhamento. A taxa de sobrevivência acumulativa (TSA) foi de 98,7% no final de três anos com uma taxa de sobrevivência protética (TSP) de 100%. A associação do conceito All-on-four com os implantes Nobel Active (3,5mm de diâmetro) possui um alto potencial de tornar-se o tratamento padrão para pacientes seriamente comprometidos.

Di et al. 2013, em seu artigo, teve como objetivo avaliar o resultado das reabilitações de carga imediata sobre implantes usando o conceito All-on-four em pacientes chineses totalmente ou parcialmente edêntulos. Foram observados 69 pacientes com idade média de 56,7 anos, com carga imediata e prótese provisória protética de arcada total entre os anos de 2008 a 2011. O total de implantes foi de 344 (192 mandibulares e 152 maxilares), destes 240 foram em local de extração fresca e 104 em locais curados. Foram registradas as complicações e especificações dos implantes. Desse modo, a taxa de sobrevida dos implantes foi de 96,2% aos 33,7 meses de seguimento médio (intervalo 12-56 meses). A taxa de sobrevivência do implante, estatisticamente superior, observou-se na mandíbula (99% vs. 98,8%; p< HR < 0,33 para os níveis mais experientes) e o tabagismo (HR = 5,28; IC95%: 1,33; 20,91). A média da NOM aos 5 anos foi de 1,81mm (IC95%: 1,70; 1,92), e o tabagismo foi associado ao NOM 32,8mm (OR =2,4; 95%: 1.02; 5,62). Desse modo, as taxas de sobrevida do implante e da prótese, juntamente com o resultado excelente de NOM, confirmam a segurança e previsibilidade do tratamento pelo conceito All-on-four, tendo em vista sua eficácia, inclusive em um prazo mais longo do que já fora descrito.

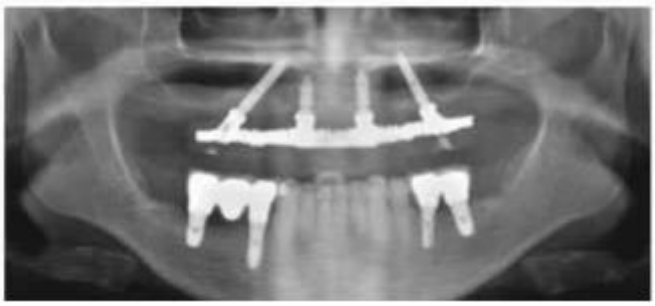

Fig. 1. Radiografia de reabilitação com técnica All on four

Silva LACB 2014, dissertou a respeito da comparação entre diferentes técnicas de moldagem utilizando transferentes específicos para implantes de hexágono interno no conceito All-on-four. Por causa das diferentes técnicas de moldagem utilizadas para obter o assentamento passivo na reabilitação em conceito All-on-four, existe uma ausência na literatura em estabelecer qual obtém a melhor precisão. Para isso o trabalho feito in vitro, analisa a precisão da moldagem em implantes de hexágono interno em um modelo metálico da maxila edêntula, nas técnicas: aberta, fechada e index. Os transferentes: cônicos sem união, quadrados inteligentes unidos com bastões de resina Pattern pré-fabricados e transferentes e transferentes quadrados inteligentes unidos com bastões metálicos de cianocrilato 19 e resina Pattern. Obtido os moldes (tipo ExpressTM XT 3M/ESPE), foram utilizados 40 modelos: para cada grupo de quatro, 10 modelos.

O gesso utilizado foi do tipo IV e espatulado mecanicamente a vácuo. Parafusada uma estrutura metálica sobre o modelo mestre com assentamento passivo, também nos modelos de estudo obtido para os análogos A, foram feitas medições nos análogos C e D, e parafusados no análogo D. Nos análogos A e B se utilizou o programa leica QWIN com lupa 100x para medições. Constatou-se uma diferença significativa entre as técnicas de moldagens e o modelo mestre, o grupo que apresentou menor distorção foi o Quadrado inteligente / metal + Pattern (G2) com fenda média de 65 micrômetros. O grupo index apresentou as menores desadaptações (38 micrômetros). Pimentel et al 2014, analisou in vitro a precisão de técnicas de esplintagem na moldagem de implantes no esquema All-on-four. A moldagem de transferência é um dos principais fatores para uma boa adaptação dos componentes. Entre as técnicas de moldagens existentes, não existe um consenso para determinar a de melhor precisão. O objetivo da tese in vitro foi avaliar a precisão de diferentes técnicas de união transferentes quadrados na moldagem de implantes paralelos e inclinados em curva. Matrizes metálicas confeccionas em alumínio foram utilizadas para o modelo mestre com 4 perfurações em curva, sendo paralelo e inclinado (no esquema all-on-four). Após a fixação dos análogos foram confeccionadas barras metálicas.

Os grupos divididos entre os implantes retos foram: transferente quadrado sem união (GSU-R), transferente quadrado unido com bastões de resina acrílica auto polimerizável pré-fabricados (GUR-R), transferentes unidos com haste metálica, cianocrilato e resina acrílica auto polimerizável (GUM-R). Os grupos divididos entre os implantes inclinados foram semelhantes aos retos porem inclinados: GSU-A, GUR-A, GUM-A; foi utilizado silicone de adição para moldagem e moldeira rosqueada, os modelos foram padronizados e vazados com gesso tipo IV, mantidos sobre temperatura ambiente por no mínimo 120 horas, até que as medidas das fendas estivessem prontas. Com o programa leica QWIN, foi usado uma lupa para as medições. Feito o teste de Kruskal-walls e teste de Dunn para complementar, com significância de 5%. Observou-se entre os implantes retos uma diferença estatisticamente significativa no teste de Dunn, nos grupos: GUR-R (186,7 micrômetros) e o modelo mestre (110,40 micrômeros) e entre GUR-R e os 20 demais grupos: 108,27 micrômetros e GUN-R 92,98 micrômetros. Para os grupos dos

implantes angulados sem atraso não foi observado uma diferença estatisticamente relevante: MMA 68,62 micrômetros, GSU-A 60,80 micrômetros, GRU-A 56,54 micrômetros e GUM-A 69,33 micrômetros. A conclusão do estudo determinou que os implantes com transferente de união de resinam acrílica demostraram maior grau de deformação em relação ao modelo mestre, relacionando a menor precisão da moldagem. Para os implantes angulados ao conceito “All-on-four", as técnicas de moldagens testadas não diferiram uma das outras em seus resultados.



Fig. 2. Moldagem de implantes

Asawa et al. 2015, descreve em seu estudo que o uso de implantes para reabilitação de pacientes totalmente desdentados é considerado um desafio para os profissionais, devido à redução da quantidade de osso remanescente e/ou a pneumatização do seio maxilar. Para obter tratamentos com sucesso, anteriormente a colocação do implante, o paciente deve passar por procedimentos invasivos como elevação de seio e/ou aumento ósseo, o que, muitas vezes, não é possível. Esse estudo priorizou um procedimento de tratamento alternativo, no qual dois implantes posteriores são colocados em um ângulo e dois implantes anteriores são colocados axialmente, tendo em vista, eliminar a necessidade de elevação de seio e/ou aumento ósseo. O artigo disserta amplamente sobre o conceito all-onfour em todos os aspectos: seus efeitos no osso, sobrevivência da prótese, forças atuantes, juntamente com vários outros assuntos associados.

Sannino et al. 2015, realizaram um estudo com o objetivo de avaliar o comportamento biomecânico de uma prótese implantosuportada All-on-four, 21 comparando implantes distais com três diferentes graus de inclinação. Foram confeccionados modelos tridimensionais de uma maxila e dêntula reabilitada com uma prótese suportada por quatro implantes, em três configurações de diferentes graus de inclinação dos implantes distais, 15 graus, 30 graus e 45 graus, respectivamente, em simulações de carga. Foram comparadas as tensões em torno dos implantes. Concluíram que não houve dados estatísticos relevantes nos valores das tensões nos

modelos em 15 e 30 graus. No modelo de 45 graus, houve um aumento do grau de inclinação proporcional ao aumento da concentração da tensão.

Maló 2015, incluiu uma coorte de 43 pacientes com 172 implantes (74 implantes de curta duração inseridos em baixa quantidade óssea), em acompanhamento entre 4 meses e 6 anos. Os aspectos analisados no resultado foram sobrevivência do implante, remodelação ósseo marginal, complicações biológicas e mecânicas. Houve uma perda no primeiro ano de dois pacientes com quatro implantes de curta duração. Treze implantes curtos e três longos falharam em quatro pacientes, gerando um índice de sobrevivência acumulado global e nível de paciente de 95-7% e 95-1% para implantes curtos, 100% para implantes regulares e 96-6% e 95-2% para implantes longos. A remodelação óssea marginal média em 1 e 3 anos foi de 0,97-1,25mm para os implantes curtos, 0,82-0,87mm para implantes regulares e 0,87-0,98mm para implantes longos. Três pacientes apresentarem quatro implantes de curta duração com bolsas peri-implantares (três implantes em dois pacientes eram pseudobolsas. Foram registradas complicações mecânicas em treze pacientes (sete fraturas de próteses provisórias e seis afrouxamentos de parafusos de pilares). Foram tratadas todas as complicações e adquirido sucesso. Dentre as limitações deste estudo clínico, comprovam-se ser viáveis a curto prazo as reabilitações de próteses totais completas de maxilares com próteses fixas suportadas por implantes de curta duração inseridos em áreas de baixa quantidade óssea. São necessários estudos clínicos de longo prazo a fim de avaliar os resultados desses implantes. Sannino et al. 2015, realizaram um estudo clínico retrospectivo de 2 anos de acompanhamento para investigar e avaliar o uso de um sistema de barras préfabricadas para implantes com carga imediata em conceito All-on-four. Foram 22 avaliados um total de 51 pacientes, 31 homens e 20 mulheres, com idade média de 63 anos. Os pacientes apresentavam mandíbulas parcialmente ou totalmente edêntulas, com atrofia grave das regiões posteriores todos os pacientes com prótese fixa de arco completo (28 maxilares, 34 mandibulares), cada um suportado por quatro implantes, dois verticais e dois inclinados, seguidos por carga imediata. Cada prótese era suportada por uma barra de metal pré-fabricada combinada com resina acrílica de alta densidade. Exames radiográficos (em imagem digital), níveis ósseos marginais, taxas de sobrevida e sucesso dos implantes e próteses 5foram acompanhados e verificados aos 6, 12 e 24 meses. A satisfação do paciente foi avaliada em uma escala analógica visual (EAV) de 100mm. Os dados foram comparados por meio do teste de Mantel-Haenszel. Os resultados concluíram que as taxas de sobrevida foram de 100% para os implantes verticais e 98,38% para os inclinados. Duas das 62 próteses fixas foram perdidas devido à falha nos implantes. Não houve taxa estatística significativa nos níveis ósseos marginais entre os implantes verticais e inclinados. Todos os pacientes apresentaram altos índices de satisfação (função mastigatória 99,7%; função fonética 99,5%; estética 99,2%). Apesar dos resultados indicarem que a carga imediata em implantes usando o sistema de barras pré-fabricadas seja uma solução viável, mais ensaios clínicos em longo prazo são necessários para afirmar a eficácia deste protocolo cirúrgico protético.

Em 2015, Maló et al. relataram o resultado de um estudo de coorte retrospectivo, com duração de 5 anos, do conceito de tratamento All-on-four comparando grupos de duplo arco (G1) e arco único (G2). Foram avaliados 110 pacientes, sendo 68 mulheres e 42 homens, tendo idade média de 55 anos, um total de 440 implantes (Nobel Speed) e 165 próteses com carregamento imediato com acompanhamento por 5 anos. O G1 foi compostado por 55 pacientes reabilitados com arco duplo e prótese fixa implantosuportada e o G2 com 55 pacientes reabilitados com arco único maxilar e próteses removíveis, ambos pareados por idade e sexo. Os defechos primários demonstraram a sobrevida protética, tanto provisória quanto definitiva, e do implante. Por outro lado, os secundários foram os níveis médios ósseos marginais após 5 anos foram de 1,56mm (G1 = 1,45mm; G2 = 1,67mm). As complicações foram comparadas entre os dois grupos e as taxas de complicações mecânicas foram G1 0,16% e G2 23 0,13% (p = 0.032). A taxa de complicações biológicas foi G1 0,06% e G2 0,05% (p = 0,669). Sendo assim concluíram que a reabilitação de pacientes edêntulos de arco duplo ou único não apresentaram diferenças significativas nas curvas de sobrevida. As complicações mecânicas foram maiores nos pacientes com arcada dupla, mas não afetaram a sobrevida das próteses ou dos implantes.

Spazzin et al. 2015, em seu estudo relacionou as diferentes possibilidades de materiais protéticos dentários, sobre o conceito All-on-four. O comportamento biomecânico de materiais odontológicos proporcionou novas alternativas para o uso em tratamentos odontológicos. O artigo tem como objetivo apresentar um caso clínico de reabilitação oral com implantes. A arcada superior foi reabilitada com carga imediata em conceito All-on-four; a arcada inferior foi reabilitada com duas próteses parciais fixas sobre implante tendo cerâmica termo-prensada sobre o metal, e na região dos dentes anteriores inferiores, foram confeccionadas restaurações de dissilicato de lítio. O resultado foi uma estética satisfatória, e um procedimento de baixa complexidade com boa previsibilidade clínica.

Francetti et al. 2015, descreveu um artigo cujo objetivo foi realizar uma investigação retrospectiva para levantar a incidência de complicações biológicas e técnicas em pacientes com arcadas edêntulas reabilitadas com implantes de carga imediata. Foram utilizados os dados médicos como os que apresentarem mucosite peri-implantar e peri-implantite; e os dados clínicos como combinação de implantes verticais e angulados. Usando o prontuário de 86 pacientes, foram constatadas 61 reabilitações mandibulares e 34 maxilares com carga imediata depois de 8 a 48 horas após o procedimento cirúrgico. Foram observadas as complicações biológicas mais comuns, estas foram provenientes a má higiene bucal. As complicações técnicas foram relacionadas a parte protética, sendo a mais comum o descolamento de um elemento da prótese definitiva, e a maioria destas reversíveis. Desse modo, a conclusão do trabalho foi que, em pacientes saudáveis e conservados, as complicações técnicas e biológicas de reabilitação, com carga imediata sobre implantes, se mostraram em menor quantidade do que previamente visto na literatura. Porém, seriam necessários mais estudos para comprovação do resultado.



Fig. 3.Carga imediata sobre implantes

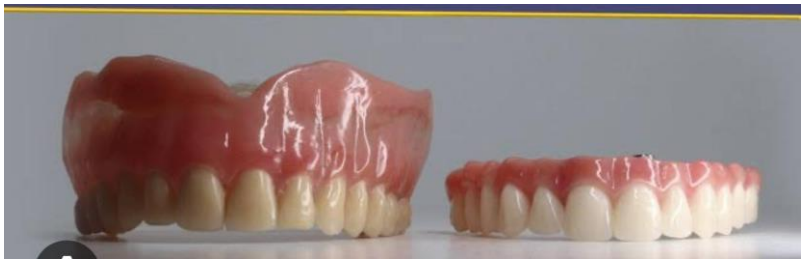

Fig. 4.Carga imediata sobre implantes

Nejad et al. 2016, observaram em um relato de caso de um paciente do sexo feminino, 66 anos, cor branca, edêntula superior e parcialmente edêntula inferior, a reabilitação com uma prótese superior total removível e uma prótese total fixa inferior sobre quatro implantes, instalada imediamente após cirurgia. Foram confeccionados modelos guias cirúrgicos em resina acrílica previamente a cirurgia com a localização dos dentes remanescentes e do nervo mentual. Foram instalados dois implantes centrais paralelos entre si e dois implantes com inclinação distal. Para finalização do caso, foi instalada uma prótese fixa inferior sobre os quatro implantes na técnica All-on-four. Conforme os exames radiográficos do caso, concluiu-se que o tratamento alcançou a adaptação dos implantes com a prótese de carga imediata e a reabilitação pretendida com o tratamento.

Conforme Borgioli et al. 2017, a reabilitação de arcada completa em implantes de carga imediata está bem documentada na literatura por muitos autores e é considerada uma boa opção terapêutica. Os autores realizaram um estudo clínico retrospectivo de 10 anos com objetivo de avaliar a eficiência da reabilitação com todas as quatro técnicas em pacientes com mandíbula reabsorvente grave, usando uma conexão plana entre o abutment e a estrutura protética em 40 pacientes tratados com 160 implantes de carga imediata (intraloc) suportando uma prótese total

fixa. Em cada paciente foram inseridos quatro implantes, sendo estes dois axiais e dois inclinados de 4mm de diâmetro e 10- 13mm de comprimento. Em 33 pacientes a abordagem cirúrgica foi de retalho aberto com osteoplastia crestal significativa e em 7 pacientes a abordagem cirúrgica foi realizada sem retalho. Um sistema de pilar plano foi usado para a conexão da estrutura protética a fim de obter a passiva ação perfeita do dispositivo inclinado em mais planos. Dentre os 40 pacientes, 5 foram tratados imediatamente com as próteses definitivas. Os outros 35 pacientes receberam próteses temporárias sem qualquer catilever durante o tempo de osteointegração, recebendo o definitivo após 4 meses. Os pacientes foram estudados com acompanhamento da mídia por 54 meses. A sobrevivência dos implantes cumulativos foi de 100%. A média de reabsorção óssea foi de 0,6mm aos 36 meses de seguimento e 0,8mm aos 72 meses. No entanto, a altura óssea residual permanece estável no seguimento de 120 meses. No grupo tratado com retalho aberto, observamos uma melhor cicatrização gengival e a ausência de recessão no nível gengival com maior estabilidade da reabilitação. A conexão plana permite obter uma estrutura protética passiva no implante inclinado que minimiza a reabsorção e aumenta a sobrevivência do implante.

Para Ling et al. 2017, a maioria dos edêntulos apresenta uma grande falha óssea. A técnica All-on-four possibilita a reabilitação rápida e satisfatória. Os autores realizaram um estudo baseado em um questionário sobre a satisfação dos pacientes reabilitados com All-on-four e próteses provisórias imediatas de acrílico e resina plástica e após o período de ósseo integração dos implantes, receberam próteses “MaloBridge”, que é feita a partir de um escaneamento intraoral e confeccionada com barra de metal ou zircônia e dentes de porcelana. Foram respondidas seis perguntas sobre função e estética, pontuadas de 1 a 7 conforme 27 satisfação dos pacientes em 6 meses e 12 meses de reabilitação. Houveram 16 pacientes com a maxila reabilitada e 23 com a mandíbula reabilitada. Avaliou-se perguntas sobre função mastigatória, função fonética, higiene pessoal, estética dos dentes e da gengiva e harmonia facial. Concluiu-se que quanto a função mastigatória, a prótese definitiva apresentou maior força, porém profissionais não indicam utilizá-la como carga imediata pós-cirúrgica, devido à força resultando sobre os implantes. Alguns pacientes queixaram-se do peso da prótese. Quanto a função fonética de pacientes com severa perda óssea, houve uma baixa pontuação em relação a prótese acrílica devido ao volume. A higiene também foi relacionada com perda óssea. Além disso, a pontuação da estética dos dentes foi influenciada pela direção do parafuso protético que melhorou com a prótese definitiva. A estética da gengiva foi satisfatória, diminuindo a exposição dos abutmans, porém reduziu a pontuação da higiene e da função fonética. A harmonia facial não foi relacionada com os diferentes materiais utilizados na prótese.



Fig. 5. Reabilitação maxilar

Hopp et al. 2017, em um de estudo de relevância clínica, observaram o uso de implantes em pacientes com maxila desdentada, usando dois implantes inclinados e dois axiais. Técnica conhecida como All-on-four. Apesar de oferecer um maior suporte, não necessitando enxerto ósseo na maioria das vezes, esse conceito necessita ser avaliado quanto as chances de sucesso no resultado do tratamento. Os pesquisadores realizaram uma retrospectiva comparando os efeitos da orientação dos implantes na perda óssea marginal e nos resultados dos tratamentos dos pacientes na reabilitação com All-on-four na maxila. Foram 28 avaliados 891 pacientes com 3564 implantes. O percentual de implantes bem sucedidos foi de 96%, sem diferenças entre os implantes axiais e inclinados. O percentual de próteses bem sucedidas foi de 99,8%. Os pacientes com implantes inclinados apresentaram mais complicações biológicas que os axiais.

Dados de 626 pacientes e 2379 implantes que haviam sido radiografados após 5 anos mostraram que não houve diferenças na perda óssea marginal entre implantes, axiais e inclinados. Alguns implantes apresentaram perda óssea marginal maior que 2mm em 5 anos. Alguns fatores como tabagismo, sexo e condições cardiovasculares ocasionaram uma perda óssea marginal independente da inclinação dos implantes. Não foram conclusivos os efeitos da orientação nos resultados das próteses e implantes. No entanto, o estudo foi válido aos pesquisadores para realizar tal comparação entre duas alternativas diferentes em seus efeitos. Entre os pacientes com opção de implantes inclinados ou axiais, há de ser realizado um estudo clínico randomizado. Na estratégia All-on-four, requerse que os implantes posteriores sejam inclinados por padrão, não diferenciando em resultados. Portanto o estudo apresenta, relevância apenas sobre os efeitos dos resultados de implantes e próteses em pacientes com a estratégia All-on-four após 5 anos de tratamento, demonstrando um alto nível de sucesso nos implantes e próteses e baixa perda óssea marginal.

Mustafa Ayna, Aydin Gülses, Yahya Acil 2017, documentaram os resultados clínicos ao longo de um período de 7 anos de duas técnicas utilizadas para a reabilitação de mandíbulas edêntulas de acordo com o conceito "All-on-Four™": (1) próteses fixas de arco completo fabricadas com prótese fixa metalocerâmica implanto-suportada com estrutura de titânio e coroas totalmente cerâmicas e (2) prótese removível implanto-suportada em barra com próteses de resina acrílica.

Este estudo foi realizado em 32 pacientes que receberam imediatamente a carga de próteses mandibulares fixas "All-on-Four™". (Próteses fixas com superestruturas cerâmicas, n:16; próteses removíveis de acrílico retidas em barra, n:16). Os pacientes foram avaliados por até 7 anos após o término da prótese. Os desfechos incluíram a avaliação de complicações protéticas, reabsorção óssea, acúmulo de placa, sangramento à sondagem, profundidade de sondagem periodontal e perfil de impacto na saúde bucal (OHIP). A perda óssea manteve-se abaixo de 1,2 mm em todos os implantes, não sendo observada diferença entre os dois grupos.

O acúmulo de placa aumentou gradualmente em ambos os grupos, e os implantes de acrílico retidos em barra apresentaram valores significativamente maiores durante os primeiros 5 anos.

A melhora imediata foi avaliada pelo escore OHIP em ambos os grupos. A perda óssea observada e os resultados subjetivos mostraram níveis equivalentes de sucesso clínico para superestruturas retidas em barra e cerâmicas durante um período de 7 anos. O maior nível de acúmulo de placa ao redor de implantes com superestruturas retidas em barra requer que os pacientes com superestruturas acrílicas sejam altamente motivados a manter sua higiene bucal pessoal. Mais estudos são necessários para esclarecer a ocorrência de complicações protéticas e avaliar seus aspectos econômicos.

Naif Sinada, 2017, Embora muitas abordagens para a restauração de maxilas e mandíbulas edêntulas tenham sido desenvolvidas, esses tratamentos podem ser caros e demorados, e envolvem enxertia extensa das cristas edêntulas. O conceito de tratamento All-on-4® tem se mostrado uma alternativa viável, com necessidade de enxertia limitada, utilizando pelo menos quatro implantes de plataforma regular para suportar uma prótese provisória de acrílico retida por parafuso antes da confecção de uma prótese definitiva. Esta apresentação de caso discutirá o uso de implantes de plataforma estreita (3,5 mm) para fornecer a um paciente um acrílico parafusado retido provisório no dia da colocação do implante.

11. DISCUSSÃO

Os implantes osseointegrados vêm cada vez mais se consagrando como alternativa de sucesso na reabilitação oral total apesar de cada dia surgirem novas opções de tratamento reabilitador, devido aos aspectos de minimizar custos, maior rapidez e menos tempo no tratamento. Diante disso, torna-se uma alternativa, sem dúvidas, com alta taxa de satisfação dos pacientes. Tal demanda apresenta um crescimento elevado de pacientes com necessidade de reabilitação oral que exige um cuidado e atenção especiais para fatores estéticos e mastigatórios (Branemark et al. 1969; Maló et al. 2011). Atualmente, os profissionais vêm aderindo aos tratamentos mais eficazes para reabilitação oral de pacientes desdentados. Em função desta busca de resultados, o protocolo All-on-four vem ganhando espaço como resolução protética dos edêntulos totais ou pacientes com apenas alguns elementos com sobrevida, dificultando outras alternativas de tratamento (Abdulmajeed et al. 2016; Amoroso et al. 2014).

A técnica de aumento no grau de inclinação dos dois implantes distais, possibilita a colocação de menos implantes, sendo proporcional ao aumento da concentração e tensão (Balshi 2013; Maló et al. 2015), melhorando também a distância interimplantar e a ancoragem no osso (Sannino et al. 2015; SotoPeñaloza et al. 2017; Asawa et al. 2015). Para a maioria dos autores, seu melhor uso seria em uma mandíbula edêntula baixa em relação à crista alveolar, inclinando-se os implantes distais de medial para distal, buscando maior dimensão na barra para ancoragem, utilizandose implantes mais longos, em áreas de maior densidade óssea, tornando possível, otimizar a disposição geométrica do conjunto prótese implante (Borgioli et al. 2017; Rossi et al. 2010).

Os estudos in vitro tem demonstrado que os implantes inclinados podem aumentar a tensão e estresse no osso marginal. Entretanto, um implante inclinado, inserido em uma prótese suportada por implantes múltiplos, tem sua rigidez reduzida ou uma mudança na natureza da flexão das forças. Ainda sim, diversos autores, sugeriram ser necessário realizar mais pesquisas para avaliar esse estresse em diferentes tipos de implantes (Ling et al. 2017; Hopp et al. 2017. 30 Contudo, a densidade do osso, a seleção dos implantes quanto ao comprimento e diâmetro podem auxiliar a contornar limitações anatômicas e na estabilidade dos implantes (Patzelt et al. 2013; Maló 2015).

Quanto a sobrevida dos implantes inclinados em maxila estudos têm demonstrado alta previsibilidade de sucesso das fixações e próteses (Sannino et al. 2015; Barrio et al. 2013); sendo esta taxa semelhante a implantes verticais. O sistema All-on-four tem apresentado taxas próximas a 100% no que se refere ao travamento alcançado para implantes inclinados, com longas fixações (acima de 5mm de comprimento), possibilitando uma ancoragem tricortical: parede anterior do seio maxilar, assoalho da fossa nasal junto ao pilar canino e na cortical alveolar (Papaspyridakos et al. 2014; Spazzin et al. 2015).

Além disso, estudos biomecânicos sugerem que a inclinação dos implantes por si não geraria problemas, já que as tensões geradas estariam abaixo do limite de forças (Pimentel et al. 2014; Francetti et al. 2015). Também, estudos clínicos têm demonstrado que quatro implantes podem

fornecer igualmente bom suporte como cinco ou mais implantes (Silva LACB 2014; Di et al. 2013).

Igualmente, estudos comprovam o resultado de uma maior estabilidade, retenção, fala, função e qualidade de vida na colocação de implantes nos alvéolos, preservando a altura do osso alveolar e desta mesma forma, constatou-se que o protocolo All-on-four para mandíbulas edêntulas, mesmo após 5 anos, não foram perdidas taxas significativas nos implantes, e a grande maioria dos pacientes estavam satisfeitos com o resultado estético (Peñarrocha et al. 2013; Babbush et al. 2013).

A reabilitação maxilar e mandibular, simultânea, com fixação imediata da prótese é uma opção viável, rápida e eficaz para pacientes desdentados, portanto, a literatura e casos clínicos demonstram que o sistema All-on-four, usando quatro implantes, dois inclinados distais e dois axiais, fixados em uma prótese de carga imediata, apresentam altas taxas de sucesso, mínimas complicações cirúrgicas e alta satisfação do paciente. Cabe ressaltar que, a sobrevida deste tratamento, apresentou índices seguros até após 5 anos (Maló et al. 2014; Nejad et al. 2016).

12. CONCLUSÃO

Conforme vimos os diferentes autores e seus estudos citados nesta revisão de literatura, pode-se concluir que existe uma grande demanda de pacientes edêntulos para reabilitação oral, com uma faixa etária mais avançada. Sendo assim, a técnica All-on-four apresenta-se segura, com cirurgias menos invasivas e uma redução no tempo de tratamento, onde se traz benefícios ao paciente de uma melhor estética, funcionalidade fonética e aspectos psicológicos como autoestima.

A reabilitação feita pela técnica descrita neste trabalho apesar de apresentar dados consistentes e positivos em relação aos estudos descritos, ainda são necessários estudos e pesquisas identificando a relação entre angulação dos implantes e também ao tamanho do mesmo a ser instalado.

Este conceito demonstra altas taxas de sobrevivência e poucas complicações cirúrgicas, reduzindo o desconforto pós-cirúrgico. Contudo, os resultados obtidos de tal trabalho, indicam que estudos com maior tempo de acompanhamento em um número maior de pacientes são necessários para se estabelecer um protocolo definitivo na realização dessa técnica.

13.REFERÊNCIAS BIBLIOGRÁFICAS

Begg T, Geerts GA, Gryzagoridis J.Stress patterns around distal angled implants in the all-on-four concept configuration.**Int J Oral Maxillofac Implants**. 2009 Jul-Aug;24(4):663-71.

Maló P, Rangert B, Nobre M."**All-on-Four" immediate-function concept with Branemark System implants for completely edentulous mandibles: a retrospective clinical study**. Clin Implant Dent Relat Res. 2003;5 Suppl 1:2-9

A retrospective study of edentulous patients rehabilitated according to the 'all-on-four' or the 'all-on-**six' immediate function concept using flapless computer-guided implant surgery**. Pomares C. Eur J Oral Implantol. 2010 Summer;3(2):155-63

Immediate loading of 2 (all-on-2) versus 4 (all-on-4) **implants placed with a flapless technique supporting mandibular cross-arch fixed prostheses: preliminary results from a pilot randomised controlled** trial. Cannizzaro G, Felice P, Soardi E, Ferri V, Leone M, Esposito M. Eur J Oral Implantol. 2011 Autumn;4(3):205-17.

Immediate loading of four (all-on-4) **post-extractive implants supporting mandibular cross-arch fixed prostheses: 18-month follow-up from a multicentre prospective cohort study.** Grandi T, Guazzi P, Samarani R, Grandi G.Eur J Oral Implantol. 2012 Autumn;5(3):277-85.

Immediate loading of two (fixed-on-2) vs four (fixed-on-4) **implants placed with a flapless technique supporting mandibular cross-arch fixed prostheses: 3-year results from a pilot randomised controlled trial**.Cannizzaro G, Felice P, Gherlone E, Barausse C, Ferri V, Leone M, Trullenque-Eriksson A, Esposito M.Eur J Oral Implantol. 2017;10(2):133-145.

All-on-4 **Treatment Concept in a Severely Resorbed Jaw Using Narrow-Platform Implants: A Case Report.** Sinada N. Compend Contin Educ Dent. 2017 Jul;38(7):e9-e12.

ABDULMAJEED AA, et al. **Complete-arch implant-supported monolithic zircônia fixed dental prostheses: A systematic review**. J Prosthet Dent, 115(6):672-677, Junho 2016.

AMOROSO, et al**. Avaliação da distribuição das tensões em prótese do tipo All-on-four.** Rev. Odontol. UNESP, v. 43, nEspecial, p. 0, 2014.

ASAWA, et al. Angulated implants: **An alternative to bone augmentation and sinus lift procedure: Systematic Review**. Journal Clin Diagnostic Res, 9(3):ZE10-ZE13, 2015.

BABBUSH et al. **A New Approach to the All-on-four Treatment Concept Using Narrow Platform NobelActive Implants**. Journal of Oral Implatology, v. 39(3), p. 314-325, Junho 2013.

BALSHI et. al. **A retorspective analysis of 800 Branemark System implants following the All-on-four protocol**. J Prosthodont, 23(2):83-88, Fevereiro 2014.

BARRIO, et al. **A prospective study on implants installed with flaplessguided surgery using the all-on-four concept in the mandibule.** Clin Oral Implants Res, 24(4):428-433, Abril 2013.

BORGIOLI, et al. **All-on-four flat, rehabilitation: a 10-years retrospective clinical study.** Clinical Oral Implants Research, v. 28, p. 14, Outubro 2017.

BRANEMARK, P. I. et al. Intra-osseous Anchorage of dental 3. **Protheses.i.experimental studies. Scand.** J. Plast. Reconstr. Surg. Stockholm, v. 3, p. 81-100, 1969.

DI P, et al. The **All-on-four implant therapy protocol in the management of edentulous Chinese patients**. Int J Prosthodont, 26(6):509-516, Novembro 2013.

FRANCETTI L, et al. **Medium- and long-Term Complications in Full Arch Rehabilitations Supported by Upright and Tilted implants.** Clin Implant Dent Relat Res, 17(4):758-764, Agosto 2015.

HOPP, et al. **Comparison of marginal bone loss and implant success between axial and tilted implants in maxillary All-on-4 treatment 33 concept rehabilitations after 5 years of follow-up.** Clin Implant Dent Relat Res, 19(5):849-859, Outubro 2017.

LING, et al. **Application of different materials and designs in all-on-four restoration: analysis of prosthetic questionnaire**. Clinical Oral Implants Research, v. 28, i. S14, Outubro 2017.

Maló P, et al. **A longitudinal study of the survival of All-on-four implants in the mandible with up to 10 Years of follow-up**. Journal of the American Dental Association, 142(3):310-320, Março 2011.

MALÓ P, et al. **All-on-four Treatment Concept for the Rehabilitation of the Completely Edentulous Mandible: a 7-Year Clinical and 5-Year Radiographic Retrospective Case Series with Risk Assessment for Implant Failure and Marginal Bone Level**. Clinical Implant Dentistry and Related Research, Dezembro 2014.

MALÓ P, et al**. Immediate loading short implants inserted on low bone quantity for the rehabilitation of the edentulous maxilla using an All-on4 design**. J Oral Rehabil, 42(8):615-623, Agosto 2015.

Maló P, et al. Double Full-Arch Versus Single Full-Arch, Four **ImplantSupported Rehabilitations: A Retrospective,** 5-Year Cohort Study. J Prosthodont, 24(4):263-270, Junho 2015.

NEJAD, et al. **Combining guided alveolar ridge reduction and guided implant placement for all-on-four surgery: A clinical** report. J Prosthet Dent, 115(6):662-667, Junho 2016.
18.

PAPASPYRIDAKOS P, et al. **Implant loading protocols for edentulous patients with fixed prostheses: a systematic review and meta-analysis**. Int J Oral Maxillofac Implants, 29 Suppl:256-270, 2014.

PATZELT SB, et al. The **All-on-four Treatment Concept: A Systematic Review.** Clin Implant Dent Relat Res 2013, Abril.

PEÑARROCHA, et al. **Rehabilitation of the atrophic maxilla with tilted implants: review of the literature.** J Oral Implantol, 39(5):625-632, Outubro 2013.

PIMENTEL, Gustavo Henrique Diniz. **Análise in vitro da precisão de técnicas de esplintagem na moldagem de implantes no esquema all-onfour.** 2014. 63 f. Tese (doutorado) – Universidade Estadual Paulista Júlio de Mesquita Filho, Faculdade de Odontologia (FOAR), 2014. 34

ROSSI, et al. **Early loading of single crowens supported by 6-mm-longimplants with a moderately rough surface: a prospective 2-year followup cohort study**. Clinical Oral Implants Research, v. 21, i. 9, Agosto 2010.

SANINNO, et al. **All-on-four Concept: A3-Dimensional Finite Element Analysis**. Journal of Oral Implantology, v. 42, p. 163-171, Abril 2015.

SILVA LACB. **Comparação entre diferentes técnicas de moldagem utilizando transferentes específicos para implantes de hexágono interno: esquema "all-on-4" [Dissertação de Mestrado].** Araraquara: Faculdade de Odontologia da UNESP; 2014.

SOTO-PEÑALOZA, et al. **The all-on-four treatment concept: Systematic Review**. Journal of Clinical and Experimental Dentistry, Março 2017.

SPAZZIN, et al. **Oral rehabilitation using diferente dental prosthesis varieties: all-on-four concept and heat-pressed ceramic**. Prosthes Lab Sci, 4(16):302-313,

SPINELLI et al. **Full rehabilitation with nobel clinician and procera implant bridge: case report**. Oral Implantol, Rome, 6(2): 25-36, 2013