FACULDADE SETE LAGOAS – FACSETE

DIANA EVELYN ROCHA WOLLMANN FREIRE

AVALIAÇÃO DA UTILIZAÇÃO DE L-PRF NO LEVANTAMENTO DO ASSOALHO DO SEIO MAXILAR. REVISÃO DE LITERATURA.

SÃO JOSÉ DOS CAMPOS – SP

2018

DIANA EVELYN ROCHA WOLLMANN FREIRE

AVALIAÇÃO DA UTILIZAÇÃO DE L-PRF NO LEVANTAMENTO DO ASSOALHO DO SEIO MAXILAR. REVISÃO DE LITERATURA.

Monografia apresentada ao curso de Especialização *Latu Sensu* da Faculdade Sete Lagoas (Facsete), como requisito parcial para conclusão do Curso de Implantodontia. Área de concentração: Implantodontia. Orientador: Prof. Alexandre Greca Diamantino

SÃO JOSÉ DOS CAMPOS – SP

2018

Freire, Diana Evelyn Rocha Wollmann
Avaliação da Utilização de L-PRF na Elevação de Seio
Maxilar. Revisão de Literatura. / Diana Evelyn Rocha Wollmann
Freire – São José dos Campos – 2018.
39f; il
Orientador: Prof. Alexandre Greca Diamantino
Monografia (especialização): Faculdade Sete Lagoas, 2018.
Elevação de seio maxilar. 2. Utilização de L-PRF.
I. Título
II.Alexandre Greca Diamantino

FACULDADE SETE LAGOAS - FACSETE

Monografia intitulada " AVALIAÇÃO DA UTILIZAÇÃO DE L-PRF NO LEVANTAMENTO DO ASSOALHO DO SEIO MAXILAR. REVISÃO DE
LITERATURA." de autoria do aluno Diana Evelyn Rocha Wollmann Freire, aprovada pela banca examinadora constituída pelos seguintes professores:

Prof. Mestre Alexandre Greca Diamantino – Faculdade Sete Lagoas – Orientador

Profª Dra Renata Amadei Nicolau – Univap - Examinadora

São José dos Campos – 12 de novembro de 2018

RESUMO

Com a perda dos elementos dentários superiores posteriores promove-se a remodelação na arquitetura do processo alveolar, ocorrendo através de uma atividade osteoclástica contínua, com a diminuição de sua espessura, pela reabsorção da tábua óssea vestibular, seguida por diminuição na altura do osso. A técnica de reconstrução e elevação da crista alveolar via levantamento do assoalho do seio maxilar com uma abordagem na janela lateral foi introduzido cerca de 40 - 50 anos atrás. A opção por biomateriais autógenos é o padrão ouro para a reabilitação oral, com grandes resultados associados com a técnica dos Concentrados Plaquetários Rico em Fibrina e Leucócitos (Fibrin and Leucocyte Rich in Platelet Concentrates L-PRF). O objetivo desta revisão de literatura foi avaliar a eficácia da utilização de L-PRF no levantamento do assoalho do seio maxilar correlacionando com outros tipos de materiais, para este fim. A revisão de literatura demonstra que o procedimento de levantamento do assoalho do seio maxilar é uma tecnologia segura e previsível e é proposto para restaurar a altura do osso na região posterior da maxila e garantir a posição tridimensional adequada de implantes dentários. Com este levantamento bibliográfico concluiuse que a utilização do L-PRF, juntamente ao osso alógeno particulado ou sozinho, tem sua devida eficácia em levantamento do assoalho do seio maxilar, incluindo casos de perfuração de membrana de Schneider.

Palavras chaves: seio maxilar, L-PRF, enxerto

ABSTRACT

With the loss of the posterior superior dental elements remodeling in the alveolar process architecture occurs, occurring through a continuous osteoclastic activity, with the decrease of its thickness, by the reabsorption of the buccal bone plate, followed by a decrease in the height of the bone. The technique of reconstruction and elevation of the alveolar ridge via maxillary sinus wall enlargement with a lateral window approach was introduced about 40-50 years ago. The option for autogenous biomaterials is the gold standard for oral rehabilitation, with great results associated with the Fibrin and Leukocyte-rich Platelet Concentrations (LPRF) technique. The purpose of this literature review was to evaluate the efficacy of L-PRF in maxillary sinus elevation correlating with other types of materials for this purpose. The literature review demonstrates that the maxillary sinus lift procedure is a safe and predictable technology and is proposed to restore bone height in the posterior maxillary region and to ensure proper three-dimensional positioning of dental implants. With this bibliographic survey it was concluded that the use of L-PRF, together with particulate allogeneous bone or alone, has its efficacy in maxillary sinus elevation, including cases of Schneider membrane perforation

Key words: maxillary sinus, L-PRF, graft

SUMÁRIO

1. Introdução ---------- Página 8
2. Objetivo ---------- Página 11
3. Revisão de Literatura ---------- Página 12
4. Discussão ---------- Página 28

5. Conclusão ---------- Página 36

6. Referências Bibliográficas ---------- Página 37

1. INTRODUÇÃO

O seio maxilar é uma cavidade com formato piramidal situado em região de maxila, estendendo-se anteriormente da região de canino e/ou pré-molar, até o túber da maxila. Com a perda dos elementos dentários superiores posteriores há uma remodelação na arquitetura do processo alveolar, com a presença da atividade osteoclástica contínua, e a diminuição de sua espessura, pela reabsorção da tábua óssea vestibular, seguida por diminuição na altura óssea. Podem ocorrer complicações associadas com a técnica de levantamento do assoalho do seio maxilar, infecção pós-operatória, desenvolvimento de sinusite, perda do material de enxerto, edema, sangramento e a perfuração da membrana do seio maxilar (ARICIOGLU *et al*. 2017; MARCANTONIO *et al*. 2015). Recentes estudos mostraram resultados clínicos favoráveis do L-PRF em cirurgia periodontal, regeneração óssea e osseointegração (CASTRO *et al*. 2017, COMERT *et al*. 2016).

A técnica de reconstrução e levantamento do assoalho do seio maxilar, com uma abordagem na janela lateral foi introduzido cerca de 40 - 50 anos atrás por Boyne *et al*. (1980) e Tatum, 1980. Esta abordagem é recomendada quando a altura da crista óssea alveolar residual é de 5 a 7 milímetros ou menos para a reabilitação com implante. Para este efeito, vários enxertos ósseos, membranas reabsorvíveis e algumas proteínas têm sido usadas, de modo a proporcionar a cura, a formação e maturação de novo tecido ósseo. A reabilitação bucal por meio de implantes osseointegráveis exige uma quantidade suficiente de osso para permitir a boa ancoragem dos mesmos. Em casos de perda dentária e comprometimento da estrutura óssea, a reconstrução da altura e da largura do rebordo tem sido melhor obtida através da enxertia com osso autógeno, que é considerado o padrão de ouro nas reconstruções dos maxilares. A cirurgia de levantamento do assoalho do seio maxilar é executada basicamente por meio de duas técnicas: a técnica minimamente traumática, com utilização de osteótomos e instalação simultânea de implantes osseintegráveis; e a técnica da janela

cirúrgica lateral podendo haver a concomitante instalação ou não de implantes. No momento da cirurgia de levantamento do assoalho do seio maxilar, o espaço é preenchido por diversos bio-materiais, desde o osso autógeno, heterógeno, xenógeno, materiais aloplásticos ou simplesmente pelo coágulo sanguíneo.

A opção por biomateriais autógenos é o padrão ouro para a reabilitação oral, com bons resultados associados com a técnica dos Concentrados Plaquetários Rico em Fibrina e Leucócitos (L-PRF). O L-PRF é uma forma ativa de molécula plasmática denominada fibrinogênio, no qual é uma fonte autóloga de fatores de crescimento, acelerando a regeneração óssea, aumentando a angiogênise, a quimiotaxia e a proliferação celular (WU *et al*. 2012). Existem diversos materiais como o fosfato de beta-triccio (b-TCP) que é um tipo poroso de fosfato de cálcio. Schulten *et al*. (2013) usou b-TCP como o único substituto de enxerto de osso para o levantamento do assoalho do seio maxilar. Tem propriedades biocompatíveis e osteocondutoras, suporta ligação, proliferação e diferenciação dos osteoblastos e células mesenquimais, assim como o crescimento ósseo. Foi adicionado à b-TCP ou outros materiais de enxerto ósseo autólogo (osso liofilizado, aloenxertos, ou desproteinizado minerais de osso bovino [Bio-Oss]) para o levantamento do assoalho do seio maxilar. DBBM (BioOss ® Geistlich Pharma AB) é um material osteocondutor, quimicamente e fisicamente semelhante ao osso humano, que permite o transporte de células osteogênicas a partir da parede do seio maxilar para as partículas de enxerto aumentando o potencial de formação de novo osso no processo de cicatrização óssea. PRP e L-PRF incluem muitos fatores de crescimento e podem promover quimiotaxia, migração celular, angiogênese, proliferação, diferenciação e a produção da matriz, podendo acelerar a neoformação óssea, remodelação óssea e cicatrização de feridas. Ali *et al*. (2015), Zhang *et al*. (2012). A utilização do L-PRF tem sido proposta, pois contém efeitos benéficos sobre a cicatrização de tecido por meio de libertação de fatores de crescimento, tais como derivados de plaquetas (PGDF), endotelial vascular (VEGF), semelhante à insulina (IGF) e transformante (TGF-β). É a única forma de fibrina que pode também promover a angiogênese e osteogênese, o que pode ajudar a melhorar a regeneração de cavidades nasais. L-PRF inclui diversos fatores de crescimento e concentrados de plaquetas e elementos celulares ativados, tais como os leucócitos que são

coágulos de sangue optimizada. L-PRF é obtido por centrifugação de sangue autólogo de um sujeito sem adicionar anticoagulantes. Além disso, a membrana de L-PRF consiste em matriz autógena produzida a partir do sangue com as plaquetas e citocinas, o que assegura uma libertação lenta de fatores de crescimento (BÖLÜKBASI *et al*. 2015). As plaquetas são depósitos de importantes fatores de crescimento de osteoblasto, intensificando, assim, a regeneração óssea e minimizando os efeitos da absorção do enxerto em sua fase de integração. Para melhorar o sucesso da reparação óssea, o plasma rico em plaquetas, obtido a partir da centrifugação do sangue periférico, tem se mostrado um importante coadjuvante nas reconstruções maxilares.

2. OBJETIVO

O objetivo desta revisão de literatura foi avaliar a eficácia da utilização de L-PRF no levantamento do assoalho do seio maxilar, junto com outros tipos de materiais, para este fim.

3. REVISÃO DE LITERATURA

No trabalho de Zhang *et al.* (2012) foram selecionados 10 pacientes (2 do gênero feminino e 8 do gênero masculino). Cada voluntário foi diagnosticado radiograficamente por atrofia da maxila e altura da crista óssea residual inferior a 5 mm. As cavidades foram distribuídas aleatoriamente em grupo experimental, que consiste em 6 cavidades e grupo controle, contendo 5 cavidades. Foram observados critérios de inclusão e exclusão na definição de cada grupo. Na cirurgia, houve afastamento do retalho mucoperiostal, abertura de uma janela no osso lateral do seio maxilar, depois a membrana de Schneider foi cuidadosamente elevada e o material de enxerto foi colocado para preencher o espaço entre a base do seio maxilar e a membrana elevada. Uma mistura de osso mineral bovino desproteinizado (Bio-Oss), L-PRF e membrana de L-PRF foram inseridos nos seios maxilares do grupo teste para cobrir a janela óssea. No grupo controle as cavidades foram enxertadas com Bio-Oss apenas, e coberto com a membrana de L-PRF, tal como no grupo teste. Os implantes dentários foram instalados 6 meses após o levantamento do assoalho do seio maxilar. Durante a segunda fase, a de instalação dos implantes, foi realizada uma biópsia para análise histológica e histomorfométrica, tomada a partir da crista alveolar, assim os implantes foram instalados nos locais das biópsias (figura 1). Clinicamente todos os pacientes foram acompanhados no pósoperatório depois da primeira semana, primeiro mês, 3 meses e 6 meses. Foram realizadas avaliações de radiografias panorâmicas e tomografias computadorizadas após as cirurgias, bem como no pós-operatório depois de 3 e 6 meses, onde a avaliação radiográfica foi focada na quantidade e densidade de tecido mineralizado presente na área de levantamento do assoalho do seio maxilar. As análises histológica e histomorfométrica foram realizadas para descrever a estrutura, qualidade e composição do osso e substituto ósseo, além de avaliar os processos dinâmicos como a reabsorção e formação de um novo osso.

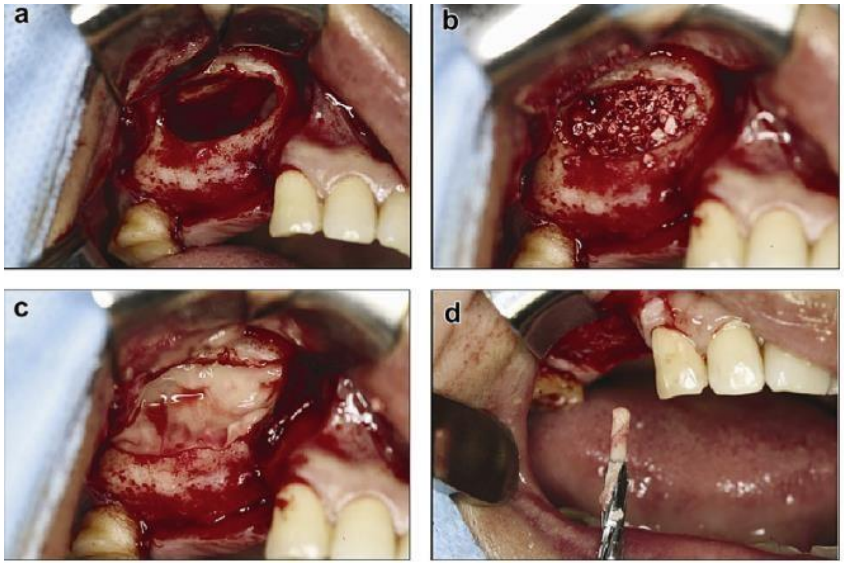

Figura 1: Os procedimentos cirúrgicos de levantamento do assoalho do seio maxilar e remoção de biópsia. (A) osteotomia da parede lateral da cavidade e a membrana Schneider elevada. (B) Mistura de Bio-Oss e L-PRF foi levada para a área de aumento. (C) A janela da osteotomia foi coberta com membrana L-PRF. (D) A biópsia foi feita depois de 6 meses com trefina. (Fonte: Y. Zhang et al. Journal of Cranio-Maxilo-Facial Cirurgia 40 (2012) 321 e 328)

Gassling *et al.* (2012) selecionaram 6 pacientes com necessidade de levantamento do assoalho do seio maxilar, com idade média de 61 anos (entre 54 e 69 anos). Todos os pacientes foram tratados utilizando uma técnica cirúrgica em dois estágios, levantamento do assoalho do seio maxilar bilateral e a colocação do implante após 5 meses devido à altura do osso, menor que 5 mm. As cavidades foram enxertadas com uma mistura de osso autógeno e osso bovino (Bio -Oss), com colocação de membrana de colágeno absorvível convencional (Bio - gide) e de L-PRF para cobrir a abertura da janela do seio maxilar. Na fase cirúrgica, foi realizada uma pequena janela na parede lateral do seio maxilar e a membrana de Schneider foi separada a partir da superfície interior do seio maxilar com curetas, até que as paredes laterais e inferiores do seio estivessem completamente expostos. Foi removido um bloco de osso córtico - esponjoso do ramo da mandíbula localizada na região retromolar, obtida na linha oblíqua externa. O fragmento foi misturado com osso bovino e inserido na cavidade do seio maxilar. Foi colocado para fechar as janelas do seio maxilar, uma membrana de colágeno absorvível ou L-PRF (exemplo, membrana de colágeno no seio direito e L-PRF no seio esquerdo e vice - versa) (figura 2 e 3). Os implantes foram instalados após 5 meses e feita biópsia do enxerto para

análise histológica e histomorfométrica. Foram instalados 32 implantes de titânio em extremidades livres. As instalações das próteses foram realizadas após 5 meses dos implantes, seguindo o protocolo de carga tardia.

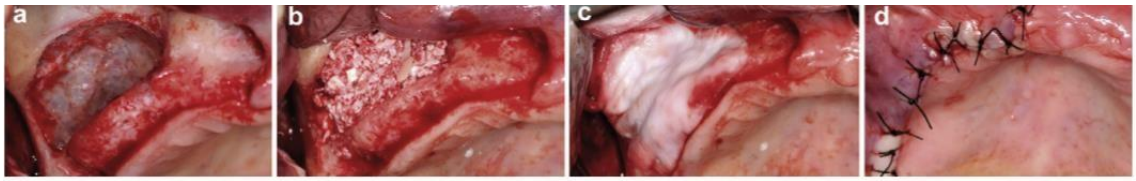

Figura 2: Aplicação insito da membrana de colágeno no seio elevado. A- Preparação da membrana de Schneider b- enxerto composta ínsito c- osteotomia lateral coberta por uma membrana de colágeno d-sutura. (fonte: http://dx.doi.org/10.1016/j.jcms.2012.10.015)



Figura 3: Figura 26: Aplicação ínsito de membrana L-PRF no seio elevado a- preparação da membrana de Schneider b-enxerto composto ínsito c-osteotomia lateral coberto por uma membrana L-PRF d- sutura (fonte: http://dx.doi.org/10.1016/j.jcms.2012.10.015)

Krasny *et al. (*2013), estudaram a reconstrução do processo alveolar antes do tratamento de prótese sobre implantes com a utilização de material de osso alógeno em 68 pacientes. O grupo consistia em 28 mulheres e 40 homens com idades entre 22 e 65 anos, com período de seguimento variando de 1 a 8 anos. A média de avaliação dos procedimentos realizados com enxerto foi após 3 anos de sua realização. Três tipos de procedimentos foram realizados com a utilização de enxertos de osso alógeno: abertura e levantamento do assoalho do seio maxilar, pós extração, aumento de alvéolos e de reconstrução de processos alveolares atrofiados. No grupo 1 foi utilizado o procedimento de levantamento do assoalho do seio maxilar com uso de osso alógeno granulado em 29 pacientes, seguindo a altura mínima do processo alveolar de 4mm, observado na tomografia computadorizada. Foi realizada uma incisão na parte superior do processo alveolar, e a região mucoperiostal foi afastada mostrando a parede anterior do seio maxilar, acima do local de implantação planejada. Foi aberta uma janela óssea para chegar na membrana sinusal e deixá-la intacta, realizando o afastamento da mesma e colocando a membrana de L-PRF, para

além de diminuir o risco perfuração da membrana sinusal, fornecer alta concentração de fatores osteogênicos, que precipitam o processo de remodelação do enxerto. A janela óssea criada, foi preenchida com osso alógeno e a abertura anterior da parede do seio maxilar também foi coberta com a membrana de L-PRF. Em 5 pacientes foi realizada a instalação dos implantes simultaneamente com levantamento do assoalho do seio maxilar, fornecendo estabilização primária e obtendo altura óssea maior que 4 mm. O grupo 2 consistiu em 16 pacientes, que foram submetidos ao procedimento de extração e aumento de alvéolo (figura 4). Após curetagem minuciosa de inflamação, a cavidade foi irrigada com cloreto de sódio e preenchido com osso granulado e coberto com membrana de L-PRF para acelerar o processo de formação de união do osso e evitar a penetração do epitélio na área de enxerto e osso. Devido a inflamação persistente e infecção bacteriana no local, houve dificuldade de obter estabilidade primária, por isso não foi realizado instalação dos implantes imediato, neste grupo. Também, pode ocorrer uma atrofia do enxerto, durante a formação do osso nesta região inflamada, podendo expor parte do implante e prejudicando a estética posteriormente. O grupo 3 consistiu em 23 pacientes com diagnostico da trabécula externa do osso compacto atrofiado, resultante de uma extração com trauma ou em condições inflamatórias dentro desta área. Os pacientes deveriam ter altura mínima do processo alveolar de 8 mm, largura abaixo de 5 mm e sem sinais de inflamação aguda. Quando a largura do processo alveolar foi ligeiramente reduzida abaixo do valor mínimo de 5 mm, com uma ligeira redução simultânea na sua altura, o aumento foi realizado com a utilização de grânulos cobertos com membrana de L-PRF. Em 11 dos 18 pacientes, os implantes planejados foram instalados ao mesmo tempo (figura 5). Em 5 dos casos, quando um excesso de 3 mm do defeito foi encontrado na sua dimensão vertical e/ou ao longo de 4 mm do defeito na dimensão horizontal, um bloco de osso foi fixado com parafusos de titânio e coberto com a membrana de L-PRF, para permitir uma rápida reparação óssea.

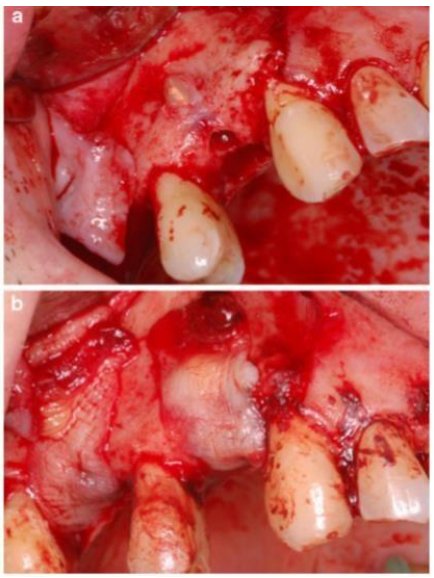

Figura 4: a - uma perfuração do processo alveolar da maxila, b - aumento do defeito ósseo com enxerto de osso cobertas com membrana de L-PRF (Fonte: Banco de células de tecido (2013) 14: 367-374)

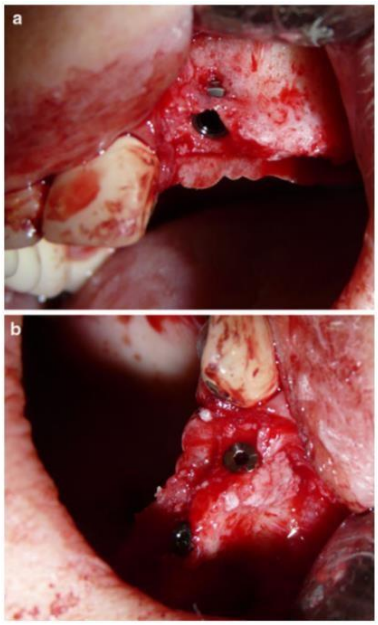

Figura 5: perfuração da lâmina externa do processo alveolar da maxila, b- implantação intra ósseo e revestimento simultâneo da perfuração do osso com grânulos alógenos (Fonte: Banco de células de tecido (2013) 14: 367-374)

Si *et al.* (2013) realizaram um estudo com acompanhamento de 45 pacientes durante 3 anos. Foram observados critérios de inclusão e exclusão na definição de cada grupo. Os pacientes selecionados para este estudo foram divididos em dois grupos, utilizando uma tabela de números aleatórios: levantamento do assoalho do seio maxilar com enxerto (grupo 1) e levantamento do assoalho do

seio maxilar sem enxerto (grupo 2). A altura do osso residual foi estimada a partir de radiografia panorâmica pré cirúrgica. No procedimento cirúrgico, o local do implante foi preparado com uma profundidade de aproximadamente 1-2 mm de distância do limite sinusal. No levantamento do assoalho do seio maxilar foi criado uma fratura em "galho verde" no osso compacto na base do seio para aumentar o diâmetro gradualmente até a profundidade final. No grupo 1, os fragmentos de ossos autógenos colhidos durante o processo de perfuração, foi misturado com Bio-Oss, osso mineral bovino desproteinizado (deproteinized bovine mineral bone - DBBM). A mistura foi lentamente introduzida na área elevada até a profundidade final. Para o grupo 2, nenhum material de enxertia foi usado antes da instalação do implante. Qualquer paciente com perfuração da membrana foi excluído deste estudo, e nenhum material de enxertia foi colocado na cavidade do seio. Após 6 meses deste processo, foram instaladas as próteses sobre implante.

Tajima *et al*. (2013), utilizaram pacientes para submeter o levantamento do assoalho do seio maxilar e instalação de implante simultâneo utilizando LPRF como material de preenchimento único. A altura do osso residual entre o seio maxilar e a crista alveolar onde os implantes iriam ser inseridos foi determinado usando tomografias computadorizadas. Foram colocados implantes com um corpo ligeiramente afunilado, sulcos e uma superfície oxidada, para promover uma elevada estabilidade primária em osso de baixa densidade. Um acesso a parede maxilar bucal foi realizado por uma incisão crestal, elevando todo tecido. Foi feita uma janela óssea, em seguida, a membrana do seio foi cuidadosamente elevada sem perfuração. A janela óssea serviu como um novo assoalho do seio maxilar e a membrana foi afastada para o lado nasal do seio para expor a mais ampla possível superfície do osso, usando 2 ou 3 coágulos de L-PRF sob a membrana elevada, entre a membrana e o osso alveolar. Os locais dos implantes foram preparados por perfurações cuidadosas e os implantes inseridos, mantendo a membrana em posição elevada (figura 6). As suturas foram removidas 7 dias após a cirurgia e as radiografias panorâmicas e tomografias foram obtidos para cada paciente cerca de 6 meses após a cirurgia, para

avaliação da formação óssea em torno do implante e o volume de osso da crista alveolar até o seio maxilar.



Figura 6: a- efetuada osteotomia formando janela do osso na lateral do seio e a membrana do seio foi elevado totalmente sem perfuração. B- Coágulos L-PRF são colocados sob a membrana elevada e os implantes colocados. C- O coágulo L-PRF é colocado sobre a janela óssea, na lateral dos implantes. A cavidade é preenchida com coágulos L-PRF. (Fonte: International Journal of Oral e Maxilo Implants)

Xuan *et al*. (2014) utilizaram para seu estudo 6 cães adultos do sexo feminino, com peso entre 15 a 20 kg. Os pré-molares e molares da maxila de cada cão foram previamente extraídos bilateral e os sulcos foram cicatrizados durante 3 meses. A região desdentada foi aberta por uma incisão bilateral mucoperiostal e realizado uma janela óssea na cortical vestibular que se estende a partir do pré-molar superior direito para o segundo molar superior a 11,5 cm da parede lateral do osso. Após a elevação da membrana de Schneider foi instalado um implante de 10 mm de comprimento, 4,0 de diâmetro dentro do seio maxilar, penetrado neste osso. Subsequentemente, os espaços resultantes entre a membrana e a base do seio maxilar foi preenchido com um dos seguintes materiais de enxerto: 1- Bio-Oss misturado com L-PRF, 2- Bio-Oss misturado com TISSEEL. O L-PRF e TISSEEL foram mostrados com igual volume de BioOss. Depois a membrana de fibrina foi estabilizada por baixo da membrana elevada de Schneider (figura 7). Os animais foram sacrificados 6 meses após a cirurgia e blocos ósseos com os implantes foram extraídos para análise histopatológico e histomorfométrico para calcular a nova área de formação do osso em sítios de enxerto.

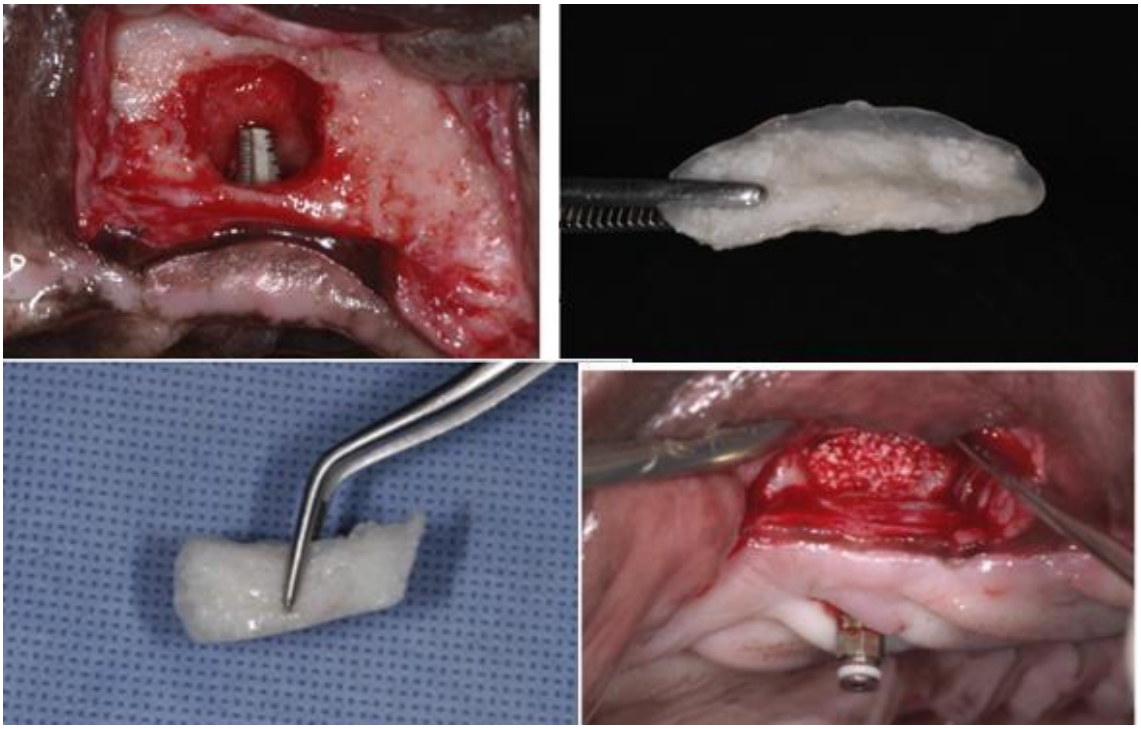

Figura 7: A. Vista de um implante imediatamente após a colocação no seio maxilar. B. partículas de Bio-Oss misturado com a L-PRF. C. Bio-Oss partículas misturado com Tisseel C. Vista do seio maxilar mostrando que o espaço entre a membrana do seio elevada e o chão do seio foi preenchido com particulas de Bio-Oss e misturado com fibrina. (Fonte: http://dx.doi.org/10.1016/j.jcms.2013.05.029)

Bosshardt *et al.* (2014) selecionaram 8 pacientes (7 mulheres 1 homem entre 41 e 64 anos) para o procedimento cirúrgico, com boa altura óssea e com necessidade de levantamento do assoalho do seio maxilar. A altura vertical do rebordo residual na maxila desdentada abaixo do assoalho do seio maxilar foi inferior a 4 mm. Na cirurgia, foi feita incisão crestais e mesial, uma aba de espessura total da mucosa, onde a mesma foi elevada para expor a parede sinusal externa, formando uma janela óssea, medindo aproximadamente 10 x 5 mm. A membrana do seio foi cuidadosamente elevada a partir da janela óssea para a parede interna da cavidade, que foi preenchida com grânulos de 0,6 mm de hidroxiapatita nano cristalina sintética, embebida uma matriz de gel de sílica altamente porosa (NanoBone) misturado com sangue do paciente. Em 3 pacientes foi colocada uma membrana de colágeno (Bio-Gide) (4 espécimes - grupo 1). Em 5 pacientes (8 espécimes - grupo 2) foi utilizada uma membrana feita de fibrina rico em plaquetas (L-PRF) para cobrir a janela lateral. A instalação

do implante foi realizada após 7 a 11 meses do levantamento do assoalho do seio maxilar. Em um dos pacientes, a remoção da biopsia para análise histológica e histomorfométrica, e a inserção do implante, ocorreram após 24 meses do levantamento do assoalho do seio maxilar. Houve a instalação de 16 implantes com diâmetro de 4,1 mm e instalação protética após 12 semanas. As medições histomorfométricas foram realizadas na região aumentada para calcular as percentagens de novo osso mineralizado, material aloplástico residual e o componente de tecido mole.

Tanaka *et al*. (2015) utilizaram 4 cavidades de 4 pacientes com atrofia do osso da maxila posterior. A altura do osso alveolar residual era certa de 6,2 e 1,8 mm em todos os pacientes. A média de idade dos pacientes era de 48,5 anos. Os pacientes foram tratados utilizando uma técnica cirúrgica de 2 fases: levantamento do assoalho do seio maxilar e colocação do implante após 7 meses ou mais. As cirurgias tiveram incisão crestal e afastamento mucoperiostal da parede lateral do seio maxilar, abrindo uma janela óssea nesta região. A membrana do seio foi cuidadosamente elevada até que as paredes do seio lateral e inferior ficassem completamente independentes para que uma mistura homogênea de DBBM e L-PRF serem inseridos no espaço entre a parede do seio maxilar e a membrana e a janela óssea ser coberta com a membrana de LPRF. Após 7 meses ou mais do levantamento do assoalho do seio maxilar, foi realizado uma biopsia óssea na região da instalação dos implantes a partir do local enxertado da maxila para poder realizar a análise histológica e histomorfométricas. Foram instalados implantes de 10 mm de comprimento e 4,1 mm de diâmetro, aguardando 2 meses para osseointegração.

Bolukbasi *et al*., (2015), realizaram um trabalho utilizando dois grupos de pacientes com diferentes materiais de enxerto. Um grupo utilizou enxerto de osso bovino (Bio- Oss) e L-PRF (grupo teste) e o outro (grupo controle) foi enxertado com uma membrana de colágeno reabsorvível (Bio-Guide) e enxerto de osso bovino (Bio-Oss). No momento cirúrgico, foi realizada a abertura do retalho, com espessura completa, mucosa e periósteo, para obter acesso à parede lateral do seio. O osso cortical foi removido e a membrana do seio foi elevada. No grupo

teste, a cavidade do seio foi preenchida com mistura de osso bovino e membrana de L-PRF. No grupo controle foi utilizado osso bovino e membrana de colágeno reabsorvível. Os implantes foram instalados 6 meses após a cirurgia de levantamento de seio sendo realizado uma biópsia, antes, para análise histomorfológica e histomorfométrica. Os pilares protéticos foram instalados após 6 meses dos implantes onde foram feitas análises, da área de osso trabecular recém-formado, do tecido conjuntivo e dos restos de biomateriais, vascularização (osteoblastos, osteoclastos, linfócitos e leucócitos polimorfonucleares).

Peker *et al*. (2016) utilizaram 36 coelhos brancos, machos, com idades entre 3 a 3,5 meses pesando 3 a 4 kg. Ambos os seios maxilares de cada coelho foram preenchidos com um dos substitutos de osso e uma combinação deste material com L-PRF. Total de 72 cavidades que foram divididos em 4 grupos experimentais de acordo com o material enxertado no seio: grupo enxerto ósseo heterólogo colagenado (membrana sinusal elevada com mistura de OsteoBiol,Tecnoss), grupo matriz óssea desmineralizada (membrana sinusal elevada com Grafton DBM Flex Osteotech), grupo L-PRF + membrana de colágeno heterólogo e enxerto ósseo e grupo L-PRF + DBM. No momento cirúrgico, a pele e os tecidos subcutâneos foram incisionados no meio do osso nasal e o periósteo foi dissecado bilateralmente, expondo o osso nasal e a linha de sutura nasoincisal. Duas janelas de osso redondo de 8 mm de dimensão localizado aproximadamente 5 mm lateralmente a linha média e 10 mm anterior a linha de sutura frontal, foram criados bilateralmente sobre o osso nasal, deixando a mucosa sinusal intacta. A membrana do seio foi elevada 5 x 5 x 10 mm com muito cuidado para evitar danos. Houve apenas duas pequenas perfurações da membrana do seio, mas foram selados satisfatoriamente por membrana de colágeno reabsorvível. Os espaços obtidos foram enxertados com volumes iguais de material de enxerto, tais como CHBG (enxerto ósseo colagenado heterólogo), L-PRF + CHBG, DBM ou L-PRF + DBM. Cada um dos locais experimentais receberam uma mistura homogênea de coágulo de L-PRF com 125mg de Graftom DBM Flex. Cada um dos locais de controle recebeu apenas um dos substitutos ósseos diferentes levemente hidratados com soro

fisiológico. Ambas as partículas de enxerto utilizado sozinho ou misturado com L-PRF foram colocadas nos espaços do seio com condensação adequada. Os defeitos ósseos foram cobertos com uma membrana de colágeno.

Segundo Canção *et al*. (2017) foram selecionados pacientes adultos parcialmente desdentados na região posterior, com maxila atrófica, com menos de 7 mm de altura da crista óssea à base do seio maxilar e com idade maior que 20 anos. A amostra foi composta por 26 indivíduos, divididos em 9 pacientes no grupo controle (2 mulheres e 7 homens) e grupo de P-PRP (4 mulheres e 5 homens), 8 pacientes no grupo L-PRF (3 mulheres e 5 homens), idade variada de 22 a 51 anos. Foram realizados levantamento do assoalho do seio maxilar com enxerto de b-TCP sozinho no grupo controle, P-PRP misturado com b-TCP (grupo A) e L-PRF misturado com b-TCP (grupo B). O P-PRP foi misturado manualmente com grânulos de b-TCP, para ser utilizado como material de enxerto no levantamento do assoalho do seio maxilar, no grupo de estudo. A LPRF obtida, foi utilizado como material de preenchimento e misturada manualmente com grânulos de b-TCP, que foi utilizada para material de enxerto levantamento do assoalho do seio maxilar do grupo de estudo. Na fase cirúrgica, foi realizado incisão na crista a partir da tuberosidade maxilar até a parede frontal do seio maxilar, além de incisões relaxantes. Foram realizados 4 osteotomias lineares (anterior, posterior, superior e inferior), para chegar na lateral da base do seio maxilar. A membrana do seio maxila foi então elevada suavemente e cuidadosamente ao longo de todas as paredes da osteotomia. Houve uma perfuração da membrana de Schneider, e assim essa área foi coberta com uma membrana de colágeno reabsorvível. Três substitutos ósseos diferentes foram utilizados para preencher o interior da cavidade criada com a elevação da membrana, sendo nos grupos controle, P-PRP e L-PRF, foram colocados 2 ml de b-TCP mais 2-2,4 ml de P-PRP, e uma mistura de 2 ml b-TCP mais 4-5 ml de L-PRF, suavemente, para dentro da cavidade do seio, como substituto de enxertos. Após completado com enxerto ósseo, a janela lateral foi coberta com uma membrana de colágeno. A colocação dos implantes e as biópsias ósseas para análise histológica e histomorfométricas (para avaliar número, comprimento de área e volume de células ou estruturas biológicas, porcentagem do osso

formado, área de enxerto e área de tecido fibroso), foi realizada após 6 meses do levantamento do assoalho do seio maxilar.

Pichotano *et al*. (2017) utilizaram no trabalho deles um paciente do sexo masculino de 59 anos, com maxila desdentada, sem histórico médico relevante que poderia comprometer a cicatrização óssea, não consome tabaco nem álcool. Um estudo de imagem foi realizado para avaliar a altura vertical de osso remanescente e assim realizar o plano de tratamento com levantamento do assoalho do seio maxilar seguido de instalação do implante. No lado direito, levantamento do assoalho do seio maxilar foi feita utilizando leucócitos fibrina rico em plaquetas (L-PRF) associado com a osso desproteinado bovino (DBBM) (Bio-Oss) e membrana de colágeno absorvível (CM) (Geistlich), seguindo colocação de implante após 4 meses (figura 12). No lado esquerdo (lado controle) foi preenchido com DBBM e CM, implantes dentários foram instalados após 8 meses do levantamento do assoalho do seio maxilar. O L-PRF foi misturado com o DBBM para preencher o seio maxilar direito em proporções 1:3 (figura 13). Foi realizado uma incisão crestal feita na área desdentada da maxila, seguindo por duas incisões verticais que se estenderam tanto mesial quanto distal para a parede do seio lateral. A mistura de L-PRF e DBBM e o DBBM única foram inseridos nas respectivas cavidades e uma membrana de colágeno absorvível foi colocado para cobrir a totalidade da janela lateral. Quatro meses após o procedimento foi colhido uma biópsia para análise e foram instalados dois implantes 4 x 11 de hexágono interno no seio maxilar direito e mais 6 implantes foram instalados na maxila, exceto no seio maxilar esquerdo, que foram instalados 2 implantes 4 x 11 hexágono interno após 8 meses da cirurgia de levantamento do assoalho do seio maxilar (4 meses após a instalação dos implantes no seio direito). Dois meses após a última técnica cirurgia (10 meses após levantamento de seio) foram instaladas as próteses sobre implante.

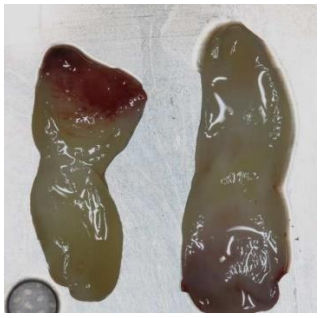

Figura 12: coágulos de L-PRF, sob a forma de uma membrana (Fonte: http://www.editorialmanager.com/aaid-joi/download.aspx?id=159714&guid=58ae9efd-9e684f7d-b58d-c9950d3b93c2&scheme=1)



Figura 13: mistura de L-PRF e DBBM (Bio-Oss ®) de 0,25-1 mm de tamanho de partícula. (Fonte: http://www.editorialmanager.com/aaid-joi/download.aspx?id=159714&guid=58ae9efd-9e684f7d-b58d-c9950d3b93c2&scheme=1)

Kaymaz *et al*. (2017) selecionaram um total de 16 pacientes (20 seios maxilares, sendo 10 homens e 6 mulheres, com idade média de 55 anos). Foram realizadas tomografias computadorizadas antes da cirurgia de levantamento do assoalho do seio maxilar e de instalação dos implantes. Cada paciente neste estudo deveria ter mais que 4 mm de crista óssea abaixo do seio maxilar. Os pacientes foram divididos em: pacientes sem perfuração da membrana de Schneider (área levantamento do assoalho do seio maxilar) e com perfuração da membrana de Schneider (reparação com L-PRF e aumento da área do seio maxilar). Na cirurgia, foi realizado o afastamento mucoperiostal e osteotomia, abrindo uma janela na parede lateral do seio. Foram notadas perfurações na membrana de Schneider durante a instrumentação manual, em seguida as membranas de L-PRF foram inseridas na perfuração. Dez perfurações foram observadas neste estudo, classificados em tamanho menor que 10 mm de diâmetro. Depois de reparar a perfuração da membrana, o aumento do seio foi

continuado com material de enxerto ósseo cortical. A janela de acesso lateral foi coberta com uma barreira constituída por membrana de colágeno. Instalação dos implantes foi realizado de 24 a 32 semanas após as cirurgias de levantamento de seio e recolhido uma biópsia para análise histológicas e histomorfométricas para determinar a formação do osso. Para análise radiológica, pré-operatória (antes do levantamento de seio) e de pós-operatório (antes da inserção do implante), foram realizadas tomografias computadorizadas para avaliar a altura disponível do osso alveolar da maxila, assim como qualquer patologia existente possível na região sinusal. Total de 30 implantes dentários foram instalados nos locais de elevação de seio.

Ocak *et al*. (2017) usaram 24 ovelhas adultas do sexo feminino, saudáveis, com idade entre 2 a 3 anos, não gestante e variando o peso entre 40 -55 kg. Foi realizada divisão em dois grupos para utilizar materiais de preenchimento diferentes na elevação dos seios maxilares em 22 ovelhas e 2 foram usadas como controle saudáveis. Todos os procedimentos cirúrgicos foram realizados bilateralmente usando uma abordagem extra oral ao seio maxilar. Foi criado uma janela óssea com diâmetro de 1,5 x 1 cm na lateral da maxila, em seguida a membrana do seio foi elevada com cuidado especial. Um bloco de osso autógeno foi colhido a partir da crista ilíaca, convertido em fragmentos de ossos e misturado com a matriz óssea desmineralizada (Bio Oss). Essa mistura do osso foi inserida em uma das cavidades do seio (grupo 1), enquanto a membrana de L-PRF foi colocada no outro lado (grupo 2). As janelas ósseas foram preenchidas com membrana de colágeno (Bio - gide) (figura 14). Os locais que foram realizados o levantamento de seio foram colhidos e submetidos a análise histológica e exames histomorfométricos para determinar os critérios de formação do osso, incluindo a quantidade de cartilagem ilíaca (HC) e formação de trabéculas ósseas (BT), infiltração de tecido conjuntivo para dentro do osso. As análises histomorfométricas foram realizadas utilizando 3 parâmetros, incluindo os volumes da cartilagem hialino, formação de osso novo e L-PRF remanescente.

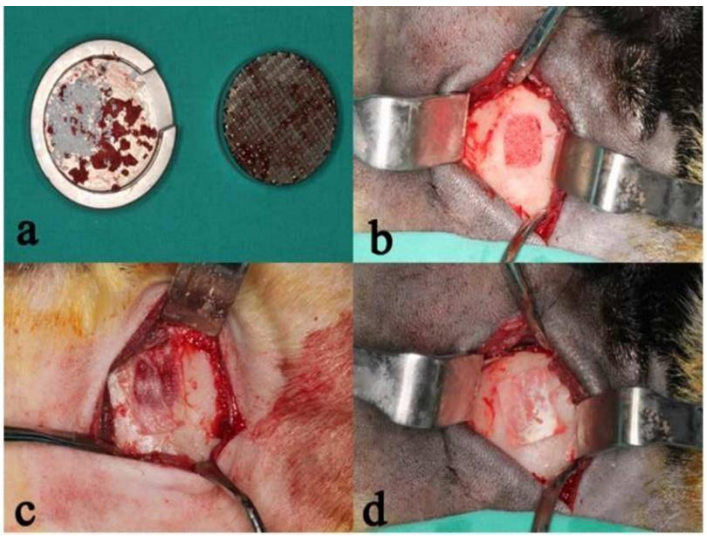

Figura 14: Preparação da mistura de osso, b. Colocação da mistura de osso, e c. Colocação de L-PRF para a cavidade sinusal, d. Fechamento da janela com membrana de colágeno. (Fonte: http://www.editorialmanager.com/aaid-joi/download.aspx?id=135393&guid=9314eefd-39594534-b63b-dd0271c4edeb&scheme=1)

No trabalho de Pinto *et al*. (2018) paciente de 70 anos de idade, gênero masculino, bom estado de saúde geral, foi admitido para reabilitação oral com implantes dentários. Os exames clínico e radiográfico mostraram que havia ausência dos elementos 16, 17 e 18. Foi diagnosticado que havia insuficiente altura óssea para instalação dos implantes nesta região, uma pneumatização do seio maxilar direito, sendo proposto levantamento do assoalho do seio maxilar com enxerto ósseo. Em ato cirúrgico, foi realizada uma incisão vertical sobre a tuberosidade da maxila, e uma na crista óssea. O osso cortical da parede lateral do seio foi removido, tentando preservar a integridade da membrana. Após a osteotomia, a membrana sinusal foi elevada cuidadosamente, mas como a membrana é muito fina, a mesma foi rompida durante o processo de elevação.
Foi realizada uma reparação com L-PRF e membrana de colágeno. Cada membrana de L-PRF foi inserida no seio maxilar para assegurar a vedação da perfuração. Depois foi colocada uma membrana de colágeno sobre a membrana de L-PRF para oferecer uma maior resistência mecânica a esta região. Também foi utilizado enxerto ósseo, de origem bovina desproteinado (DBBM) (Geistlich Bio -Oss) e uma nova membrana de colágeno foi posicionada sobre a janela de acesso antes de finalizar. Após 8 meses foi realizado um exame de tomografia da maxila posterior, onde revelou que todo enxerto ósseo inserido no seio maxilar

ficou bem delimitado para a área de interesse e garantiu uma formação óssea suficiente para a instalação do implante. Foi instalado 2 implantes de hexágono externo (Neodent 3,75 x 11) nas regiões dos elementos 16 e 17 e aguardado 6 meses para osseointegração dos implantes, para assim instalar a prótese sobre implante, ajustando a oclusão evitando contatos prematuros.

4. DISCUSSÃO

Através da revisão de literatura foi analisado que, em todos os trabalhos, para a preparação do L-PRF foi utilizado o mesmo protocolo, seguindo através da coleta de 20 a 40 ml de sangue dos pacientes antes da cirurgia, colocado em 10 ml de tubo de vidro estéril sem anticoagulante e depois realizado a centrifugação, cerca de 300 rpm por 10 min. Após a centrifugação, cada coágulo de L-PRF é separada em fragmentos de membranas. A cascata de coagulação, leva a formação de um coágulo de fibrina natural, acima da camada de células vermelhas do sangue, no meio do tubo. Cada coágulo é removido do tubo e separado à partir da base do coágulo vermelho, que então é cortado em pequenos pedaços e pressionado para obter uma membrana para assim, ser utilizado como material de preenchimento para levantamento do assoalho do seio maxilar (figura 15).

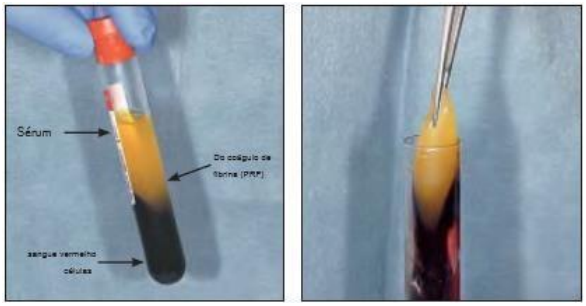

Figura 15: (Esquerda) após centrifugação, a cascata decoagulação leva à formação de um coágulo de fibrina natural, acima da camada de células vermelhas do sangue (meio do tubo). (Direita) O coágulo de fibrina pode ser removido do tubo, separadas a partir da base de glóbulos vermelhos, e usado como um enxerto de material. (Fonte: International Journal of Oral e Maxilo Implants Volume 28, Número 1 de 2013)

Segue tabela com resumo dos autores:

Autor (ano)	Tipo de estudo	Material associado	Perfuração	Resultados

Zhang *et al*. (2012	Estudo clínico	Bio – Oss + L-PRF + membrana L-PRF (teste) Bio – Oss + membrana L-PRF (controle)	Ausente	Presença de tecido em todos os casos sem sinais de reabsorção.
Gassling *et al.* (2012)	Estudo clínico	Osso autógeno + Bio – Oss + membrana L-PRF Osso autógeno + Bio – Oss + membrana de colágeno	Ausente	Quantidade semelhante de formação de osso vital nos dois grupos.
Krasny *et al.* (2013)	Estudo clínico	- Membrana L-PRF + alógeno granulado + membrana de L-PRF (grupo 1) - Osso granulado + membrana L-PRF (grupo 2) - Grânulos cobertos com membrana de L-PRF, bloco osso + membrana L-PRF (grupo 3)	Ausente	Em todos os grupos foram Obtidos altura e largura do processo alveolar adequado.
Si *et al.* (2013)	Estudo clínico controlado randomizado	Osso autógeno + Bio – Oss (grupo 1) Nenhum material de enxertia (grupo 2)	Ausente	Após 2 anos, os grupos atingiram o mesmo nível de formação óssea.

Tajima *et al*. (2013)	Estudo clínico	L-PRF (material de enxerto único)	Ausente	Após 6 meses, osso suficiente

				formado em todos os sítios tratados.
Xuan *et al*. (2014)	Estudo comparativo	Bio-Oss misturado com L-PRF Bio-Oss misturado com TISSEEL	Ausente	Maior formação de osso novo no LPRF misturado Bio - OSS.
Bosshardt *et al.* (2014)	Estudo clínico	Grânulos de 0,6 mm de hidroxiapatita nano cristalina sintética, embebida numa matriz de gel de sílica altamente porosa (NanoBone) em todos os grupos Membrana de colágeno (BioGuide) grupo 1 L-PRF (grupo 2)	Ausente	Em todas as amostras, o osso novo foi observado na região aumentada do seio maxilar.
Tanaka *et al*. (2015)	Estudo clínico	DBBM + L-PRF + membrana L-PRF	Ausente	O novo osso foi especialmente encontrado em torno da DBBM.
Peker *et al*. (2016)	Estudo clínico	Grupo heterólogo CHBG (OsteoBiol,Tecnoss) Grupo matriz óssea desmineralizada DBM	enxerto ósseo seladas com membrana de colágena reabsorvível Grupo L-PRF + membrana de colagenado	Não houve diferença estatística entre os grupos de estudo tratados com L-PRF em comparação com os grupos de controlo apenas de

		colágeno heterólogo Material de enxerto e enxerto ósseo na formação de CHBG osso novo e a área Grupo PRF + DBM de enxerto.		
Canção *et al*. (2017)	Estudo clínico prospectivo,	Enxerto de b-TCP 1 perfuração e (grupo controle) selada com P-PRP + b-TCP membrana de (grupo A) colágeno L-PRF + b-TCP reabsorível (grupo B)	Uma grande quantidade de randomizado formação de novo osso foi observada em todos os grupos.	
Pichotano *et al*. (2017)	Relato de caso	Bio–Oss + L-PRF + membrana de um aumento da (lado direito) Oss + e colágeno reabsorvível (lado	Ausente mostrou que houve reabsorção óssea no seio preenchido com L-PRF e DBBM em comparação com o esquerdo – controle) do seio esquerdo.	Avaliação TCCB colágeno absorvível Bio– membrana de
Kaymaz *et al*. (2017)	Estudo retrospectivo	Material de enxerto ósseo cortical + colágeno	10 perfurações e seladas com PRF	Em que todos os casos, a membrana de neoformação óssea foi detectável. Não foram observadas diferenças de formação óssea nos locais com ou sem perfuração.
Ocak *et al*. (2017)	Pesquisa clínica	Bloco de osso autógeno da crista (grupo 1) Membrana de L-	A formação de novo osso foi significativamente	ilíaca + Bio – Oss maior no grupo do

		PRF (grupo 2) Todas foram preenchidas com membrana de colágeno (Bio-Guide)		enxerto no terceiro e sexto mês. No 9º mês, a formação de novo osso foi significativamente maior no grupo LPRF. Houve diferenças significativas entre os grupos no que diz respeito aos critérios para a formação de osso.
Pinto *et al*. (2018)	Relato de caso	Bio–Oss + membrana de colágeno	selada com L-PRF A membrana (Le membrana de PRF) foi colágeno Considerado um	material alternativo eficaz para o reparo e cura de uma perfuração da membrana do seio.

Tabela 1: descrição de todos os autores

Em estudos radiográficos no trabalho de Zhang *et al*. (2012) no pósoperatório, havia presença de tecido mineralizado (osso e do substituto ósseo) adequado em quantidade e densidade em todos os casos sem sinais de reabsorção. Não teve nenhuma vantagem ou desvantagem na aplicação de LPRF em combinação com osso bovino desproteínizado, pois os dois tiveram eficácia em formar osso substituto. Igual ao trabalho de Gassling *et al.* (2013) que foi realizado a cobertura da janela lateral com 2 membranas diferentes absorvíveis, resultando em uma quantidade semelhante de formação de osso vital.

Krasny *et al.* (2013) também revelaram que em todos os grupos foram obtidos altura e largura do processo alveolar adequado, não tendo casos de atrofia patológica de recessão óssea, nem mobilidade nem perda de implantes dentais. Dessa forma, no trabalho de Si *et al.* (2013) o acompanhamento após 6 meses, o ganho de osso endo-sinusal de levantamento do assoalho do seio maxilar com enxerto foi significativamente mais elevada do que sem enxerto. Contudo, sofreu encolhimento notável após 2 anos, o que finalmente produziram um ganho ósseo de cerca de 3 mm, atingindo o mesmo nível do que sem enxerto. Com a limitação de este estudo, levantamento do assoalho do seio maxilar com ou sem enxerto tanto resultou em ganho de osso endo-sinusal previsível com elevada taxa de sobrevivência do implante durante 3 anos. A formação óssea espontânea também pode ser observada após levantamento do assoalho do seio maxilar sem enxerto.

Enquanto que, no estudo de Tajima *et al.* (2013) mostraram que o piso da cavidade de aumento usando L-PRF como o único material de enchimento foi bem-sucedida, visto através de tomografias obtido 6 meses após a cirurgia revelando suficiente osso recentemente formado em todos os sítios tratados. No trabalho de Xaun *et al*. (2014) 6 meses após a elevação do seio, um exame das amostras ósseas, mostraram que no L-PRF misturado com Bio - Oss, formaram na sua maior parte, uma camada de osso recentemente formado. No Tisseel, as partículas foram enxertadas na sua maioria, rodeados por tecidos conjuntivo e apenas pequenas quantidades de osso novo estava em contato direto com o residual Bio - Oss. Muito pouco osso recém-formado foi visto na superfície da parte superior dos implantes. A análise histomorfométrica quantitativa mostrou significativamente mais contato com o osso implante e formação de osso novo no L-PRF misturado Bio - OSS, em comparação ao Tisseel Bio-Oss.

Não foram observadas diferenças qualitativas entre os grupos 1 e 2 no trabalho de Bosshandt *et al*. (2014). O osso do rebordo residual foi claramente reconhecível e caracterizado por trabéculas de osso maduro, com espaços de permeio grandes de medula óssea. Em todas as amostras, o osso novo foi observada na região aumentada do seio maxilar o osso formado foi distribuído uniformemente por toda a região aumentada e formada uma densa rede de trabéculas interligando vizinhos partículas nanocristalinas de hidroxiapatita.

Tanaka *et al.* (2015) pela análise histológica e histomorfométrica, mostrou que na maior magnificação, o novo osso incluindo osteócitos foi especialmente encontrado em torno da DBBM, além disso, o osteoclasto encontrado na superfície da DBBM contribuiu para a reabsorção e remodelação, seguido pelo novo osso. Juntamente ao trabalho de Bolukbasi *et al.* (2015). Foram observados restos de biomaterial, estatisticamente semelhantes, a ser rodeado por osso trabécular e tecido conjuntivo nos dois grupos. A porcentagem de osso recémformado e substituto de osso foram consideradas semelhante em ambos os grupos.

Assim, como no trabalho de Peker *et al.* (2016) mostraram que os biomateriais utilizados, foram biocompatíveis e distribuídos homogeneamente na área aumentada. Os dados obtidos foram analisados; a percentagem de área de novo osso aumentou e o sítio do enxerto foi reduzida gradualmente, por tempo. Não houve diferença estatística entre os grupos de estudo tratados com L-PRF em comparação com os grupos de controlo apenas de material de enxerto na formação de osso novo e a área de enxerto partícula residual. No estudo de Cançao *et al.* (2017) também não foram observadas diferenças significativas na linha de base entre os três grupos de quaisquer variáveis. Uma grande quantidade de formação de novo osso foi observada em todos os grupos.

Enquanto que no trabalho de Pichotano *et al*. (2017) a avaliação da tomografia computadorizada mostrou que houve um aumento da reabsorção óssea o seio preenchido com L-L-PRF e DBBM em comparação com o do seio esquerdo. Na análise histomorfométrica apresentaram maior proporção de osso recém-formado no seio preenchido com L-PRF em comparação com o lado contralateral. Além disso, a adição de L-PRF permitiu processo de cura rápido evidenciado pela maior quantidade de osso neoformado e menos tecido fibroso no seio, em comparação com o grupo sem L-PR uma diminuição no volume de osso foi evidenciado por tomografia computadorizada quando L-PRF foi adicionado para dentro do seio. Igual ao trabalho de Kaymaz et al. (2017) em que todos os casos, a neoformação óssea foi detectável no assoalho do seio maxilar. O osso recentemente formado foi claramente visto em torno da face lateral e apical dos implantes dentários. Em tomografias computadorizadas, não

foram observadas diferenças de formação óssea entre os locais não perfuradas e perfuradas

Diferente do estudo de Ocak *et al.* (2017) que no grupo de enxerto, a quantidade máxima de formação de novo osso foi detectada em seis meses, e a formação da cartilagem hialina, gradualmente reduzido com o tempo. No grupo L-PRF, nova formação de osso e cartilagem hialina eram significativamente mais elevadas em 6 meses, e reduzida a 9 meses. A formação de novo osso foi significativamente maior no grupo do enxerto no terceiro e sexto mês. No nono mês, no entanto, a formação de novo osso foi significativamente maior no grupo de L-PRF. Formação de cartilagem hialina foi significativamente maior no grupo de enxerto no terceiro mês, no entanto, foi maior no grupo L-PRF no 6º e 9º meses.

Observou-se a quantidade máxima de vestígios L-PRF em 3 meses, e gradualmente reduzido com o tempo. Houve aumento da infiltração no tecido conjuntivo até que a 6 meses em ambos os grupos, mas ainda continuada a 9 meses em grupo L-PRF. Os exames histomorfométricas revelou diferenças significativas entre os grupos no que diz respeito aos critérios predeterminados para a formação de osso em favor de enxerto ósseo. Enquanto Pinto *et al.* (2018) estuda que a membrana (L-PRF) foi considerado ser um material alternativo eficaz para o reparo e cura de uma perfuração da membrana do seio que ocorreu durante um levantamento do assoalho do seio maxilar.

O procedimento de levantamento do assoalho do seio maxilar é uma tecnologia segura e previsível e é proposto para restaurar a altura do osso na região posterior da maxila e garantir a posição tridimensional adequada de implantes dentários. Podem haver perfurações acidentais, mas existem materiais que são utilizados para realizar a reparação da mesma e estabilização na instalação dos implantes.

5. CONCLUSÃO

Este levantamento bibliográfico permite concluir que a utilização da L-PRF associada ou não com algubs substitutos ósseos em forma particulada, permite

resultado eficaz nas cirurgias de levantamento do assoalho do seio maxilar, inclusive em ocorrências de perfuração da membrana de Schneider.

6. REFERÊNCIAS BIBLIOGRÁFICAS

1- ALI S, *et. al.;* "Use of platelet-rich fibrin in regenerative dentistry: a systematic review". **J Implantol oral.** v. 41, p. 746 – 753, 2015.

2- ARICIOGLU C, *et. al.;* "Histological evaluation of effectiveness of plateletrich fibrin on healing of sinus membrane perforations: A preclinical animal study". **J Craniomaxillofacial Surg**. v. 45, p. 1150 – 1157, 2017.

3- BOYNE P, *et. al.; "*Grafting of the maxillary sinus floor with autogenous marrow and bone". **J Oral Surg**. v. 38, p. 613 – 616, 1980.

4- BOLUKBASI N, *et. al*.; "Sinus augmentation with platelet – rich fibrina in combination with collagen membrane". **Journal of oral implantology**. v. 41, p. 586 – 595, 2015

5- BOSSHARDT D. D; *et. al.;* "Maxillary sinus grafting with a synthetic, namocrystalline hydroxyapatite – silica gel in humans: histologic and histomorphometric results." **The internacional journal of periodontics and restorative dentistry.** v. 34, p. 259 – 267, n. 2, 2014

6- CANÇÃO C, *et. al.;* "Histological and histomorphometric evaluation of sinus augmentation with beta-tricalcium phosphate alone or in combination with platelet-rich or platelet-rich plasma or fibrin platelets: A randomized clinical trial". **Clinical Implante Dentistry.** v. 19, n. 5, p. 959 – 967, outubro 2017.

7- CASTRO A, *et. al.;* "Regenerative potential of leucocyte- and platelet-rich fibrin. Part A: intra-bony defects, furcation defects and periodontal plastic surgery. A systematic review and meta-analysis". **J Clin Periodontol**. v. 44, p. 225, 2017;

8- COMERT K, *et. al.; "*Histologic and histomorphometric assessment of sinus-floor augmentation with beta-tricalcium phosphate alone or in combination with pure-platelet-rich plasma or platelet-rich fibrin: A randomized clinical trial" **Int J Oral Maxillofac Implants.** v. 31, p. 1367 – 1375, 2016;

9- GLASSLING V, *et. al.;* "Comparison of two different absorbable membranes for the coveLe of lateral osteotomy sites in maxillary sinus

augmentation: A preliminary study". **Journal of Cranio – Maxilo – Facial Surgery.** v.41, p.76 – 82, 2013.

10- KRASNY K, *et. al.;* "Clinical use of allogeneic bone granulates to reconstruct maxillary and mandibular alveolar processes" **Transplantation Proceedings.** v. 43, p. 3142 – 3144, 2011.

11- KAYMAZ E, *et. al.;* "Assessment of the effectiveness of platelet rich fibrin in the treatment of Schneiderian membrane perforation". **Clinical Implant Dentistry.** V**.** 19, n. 6, p. 1009 – 1014, Agosto 2017

12- MARCANTONIO C, *et. al*.; "Use of a palatal pedicle flap for closure of an oroantral fistula". **Rev Gaúcha Odontol**. v. 63, p. 496 – 501, 2015.

13- OCAK H, *et. al.;* "Comparison bovine bone-autogenic bone mixture versus platelet-rich fibrin for maxillary sinus grafting: histological and histomorphological study". **Journal of Oral Implantology.** Manuscript Draf. N. aaid-joi-D-16-00104R2. https://www.editorialmanager.com/aaidjoi/Default.aspx?pg=login.asp&id=135393&guid=9314eefd-3959-4534b63b-dd0271c4edeb&scheme=1

14- PEKER E, *et. al.,* "Experimental evaluation of the effectiveness of demineralized bone matrix and collagenated heterologous bone graft used alone or in combination with platelet – rich fibrin on bone healing in sinus floor augmentation". **The international journal of oral and maxillofacial implants.** V. 31, p. 24 – 31, n2, 2016

15- PICHOTAN E, *et al.,* "Early placement of dental implants in maxillary sinus grafted with leukocyte and platelet-rich fibrin (L-PRF) and deproteinized bovine bone mineral". **Journal of Oral Implantology.** Manuscript Draf n. aaid-joi-D-17-00220R1.https://www.editorialmanager.com/aaidjoi/Default.aspx?pg=login.asp&id=159714&guid=58ae9efd-9e68-4f7db58d-c9950d3b93c2&scheme=1

16- PINTO G, *et. al.;* "Successful Use of Leukocyte Platelet-Rich Fibrin in the Healing of Sinus Membrane Perforation: A Case Report". **Implant Dentistry.** V. 27, n. 2, 2018.

17- SCHULTEN E, *et. al.;* “A novel approach revealing the effect of a collagenous membrane on osteoconduction in maxillary sinus floor elevation with beta-tricalcium phosphate”. v. 25, p. 215 – 228, 2013.

18- SI M, *et. al.;* “Osteotome sinus floor elevation with or without grafting: a 3year randomized controlled clinical trial” **J Clin Periodontol**, v. 40, p. 396– 403, 2013

19- TAJIMA N, *et. al.* “Evaluation of sinus floor augmentation with simultaneous implant placement using platelet – rich fibrin as sole grafting material”. **The international Journal of Oral and maxillofacial Implants**, v.28, n. 1, p. 77 – 83, 2013.

20- TANAKA H, *et. al.;* “Additional effects of platelet – rich fibrin on bone regeneration in sinus augmentation with deproteinized bovine bone mineral: preliminary results”. **Implant dentistry,** v. 24, p. 669 – 674, n. 6, 2015.

21- TATUM H Jr, *et, al.;* ‘Reconstruction of the severely resorbed maxilla with dental implants in the augmented maxillary sinus: a 5year clinical investigation.” **Dent Clin North Am**. v. 30, p. 207 – 229, 1986.

22- WU C, *et. al.;* “Platelet-rich fibrin increases cell attachment, proliferation and collagen-related protein expression of human osteoblasts” **Aust Dent J.** v. 57, p. 207–12, 2012.

23- XUAN F, *et. al.* “A comparative study of the regenerative effect of sinus bone grafting with platelet – rich fibrin – mixed Bio – Oss and commercial fibrin – mixed Bio – Oss: an experimental study”. **Journal of Cranio – Maxillo – Facial Surgery,** p.1 – 4, 2014

24- ZHANG Y, *et. al.;* “Platelet-rich fibrin in maxillary sinus augmentation: a systematic review”. **J Craniomaxillofac Surg.** v. 40, p. 321 – 328, 2012.

25- ZHANG YU, *et. al.* “Effects of Choukroun’s Platelet - Rich Fibrin on Bone Regeneration in Combination with Deproteinized Bovine Bone Mineral in Maxilary Sinus Augmentation: A Histological and Histomorphometric Study”. **Journal of Cranio Maxilla Facial Surgery,** v. 40, p. 321 e 328, 2012.