FACULDADE SETE LAGOAS - FACSETE

GUSTAVO MAX DOS SANTOS E ALMEIDA

IMPLANTE UNITÁRIO APÓS EXODONTIA DE DENTE FRATURADO E COM LESÃO: RELATO DE CASO CLÍNICO

SETE LAGOAS/MG
2017

IMPLANTE UNITÁRIO APÓS EXODONTIA DE DENTE FRATURADO E COM LESÃO: RELATO DE CASO CLÍNICO

Gustavo Max dos Santos e Almeida[1]
João de Paula Martins Júnior[2]

RESUMO

O grande avanço da Odontologia vinculado ao surgimento dos implantes osseointegrados baseia-se na possibilidade de produzir-se suporte para restaurações protéticas em zonas onde não encontram-se elementos dentários, dentes fraturados ou raízes residuais. Isto sem dúvida gerou uma oportunidade de melhorar o desempenho estético-funcional de pacientes que, pela ausência ou pela distribuição desfavorável de elementos dentários, possuíam como única alternativa restauradora próteses parciais removíveis ou próteses totais. Além destes, outros pacientes edêntulos parciais (edentulismo unitário), também podem beneficiar-se dos implantes osseointegrados quando torna-se desnecessário o emprego de dentes remanescentes, muitas vezes hígidos, como suporte de restaurações protéticas, eliminando-se remoção de tecido dentário sadio. As opções de tratamento para restabelecer um único dente ausente ou perdido são várias, sendo o implante de função imediata a mais nova alternativa. Dentre várias limitações para esse tipo de procedimento está o espaço requerido, o qual deve ser de no mínimo 6,5 mm. O objetivo deste trabalho é o relato de um caso clínico de implante e prótese parafusada sobre implante unitário na maxila.

Palavras-chave: Implante. Exodontia.Seio maxilar. Prótese parafusada.

ABSTRACT

The great advance of dentistry related to the appearance of osseointegrated implants is based on the possibility of producing support for prosthetic restorations in areas where no dental elements, fractured teeth or residual roots are found. This undoubtedly provided an opportunity to improve the aesthetic-functional performance of patients who, due to the absence or unfavorable distribution of dental elements, had as their only alternative restorative partial dentures or total dentures. In addition, other partial edentulous patients (unit edentulism) may also benefit from osseointegrated implants when it becomes unnecessary to use remaining teeth, often healthy, as a support for prosthetic restorations, eliminating the removal of healthy dental tissue. The treatment options for restoring a single missing or missing tooth are several, with the immediate function implant being the newest alternative. Among several limitations for this type of procedure is the required space, which must be at least 6.5 mm. The objective of this work is the report of a clinical case of implant and screwed prosthesis on a single implant in the maxilla.

Keywords: Implant. Exodontia. Maxillary. Screwed prosthesis.

[1]Especializando em Implantodontia pela Faculdade Sete Lagoas (FACSETE); graduado em Odontologia pela Newton Paiva, 2011.

[2]Mestre pela Universidade Federal de São Paulo - UNIFESP do Programa de Pós-Graduação em Medicina Interna e Terapêutica; Especialista em Implantodontia pela Clínica Integrada de Odontologia (CIODONTO); graduado em Odontologia pela UNOESTE. Orientador.

INTRODUÇÃO

O surgimento e aplicação dos princípios da osseointegração na Odontologia viabilizou novos horizontes para a reabilitação oral de pacientes edêntulos parciais e totais. Sugerido por vários pesquisadores e posteriormente estudado por Brånemark e colaboradores, o termo osseointegração foi definido como “uma conexão estrutural e funcional entre a base óssea e a superfície de um implante sob carga funcional”. Atualmente, após décadas de estudos experimentais *in vitro* e *in vivo*, os implantes dentários osseointegrados atingiram um estágio de comprovação científica que habilita seu uso em reabilitação oral, com índices expressivos de sucesso verificados nas mais variadas situações restauradoras (TEIXEIRA, 2010).

Como todo procedimento clínico em Odontologia, os implantes osseointegrados possuem também suas indicações e contra-indicações. Como para qualquer outra técnica, uma falha no planejamento ou indicação equivocada promoverá insucessos clínicos à curto, médio ou longo prazo, dependendo da gravidade do equivoco cometido.

Os primeiros 6 meses após a exodontia de um dente são os mais críticos, pois neste período ocorre uma maior remodelação óssea do alvéolo, seja em direção vertical ou horizontal. O processo alveolar é um tecido dento-dependente, que se desenvolve durante a erupção. O seu volume e sua forma são determinados pela forma dos dentes, assim como seu eixo de erupção e sua inclinação. Desta forma, a remoção dos dentes em um indivíduo adulto tornará o processo alveolar atrófico, sendo que a redução dos tecidos duros varia de acordo com cada individuo (ARAÚJO *et al.,* 2005). A procura por tratamento para substituir dentes que precisam ser extraídos proporciona ao cirurgião dentista a oportunidade de decidir qual o melhor momento para a instalação do implante após a exodontia. Esta decisão é fundamental, uma vez que tem uma influência significativa no resultado do tratamento (CHEN e BUSER, 2009).

Alguns autores ainda defendem a instalação tardia dos implantes, alternativa quando as técnicas imediata e precoce não podem ser realizadas. Esta técnica proporciona um alvéolo completamente cicatrizado, com total preenchimento ósseo, indicada principalmente em casos em que algum defeito

ósseo pré-existente pode comprometer o resultado funcional e estético do implante. Neste período, porém, a reabsorção óssea é usualmente avançada, o que pode acarretar na necessidade de procedimentos de enxertos ósseos (NEMCOVSKY e ARTZI, 2002).

O objetivo do trabalho é apresentar um caso clínico de implante e prótese parafusada sobre implante unitário após 30 dias da exodontia, onde o elemento apresentava fratura longitudinal e com lesão periapical.

DESENVOLVIMENTO

Relato de caso clínico

A paciente R.V.G., 33 anos de idade, sexo feminino, procurou o curso de Implantodontia e Prótese Dentária para avaliação do dente primeiro molar superior esquerdo (26). O dente apresentava fratura longitudinal e com lesão periapical (Figs. 1 e 2).

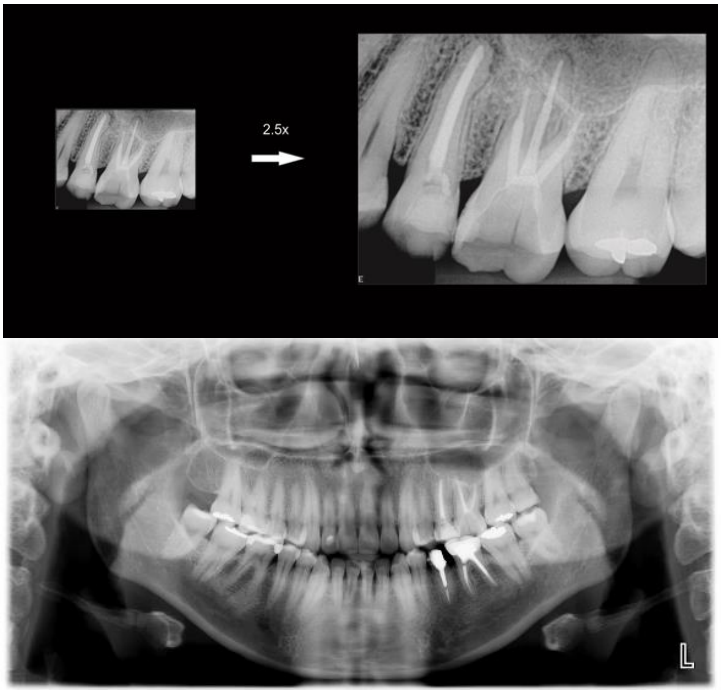

Figuras 1 e 2: Rx periapical e panorâmica.

Foi proposto à paciente exodontia do dente 26 e posterior instalação de implante e prótese parafusada sobre implante para substituir o elemento perdido.



Figuras 3, 4 e 5: Fotos intrabucais (frente, perfil direito e esquerdo).



Figuras 6 e 7: Fotos intrabucais superior e inferior.



Figura 8: Confecção set up para realização da cirurgia.

O planejamento inicial foi exodontia do dente 26 e curetagem da lesão. Colocação de Hemospon e descolamento do retalho para fechamento completo do alvéolo. Aguardar 30 dias a cicatrização.



Figura 9: 30 dias pós-exodontia.

Foi feita a instalação do implante HE com travamento no soalho do seio maxilar. Anestesia por bloqueio de campo; iIncisão com bisturi preservando as papilas; posicionamento de Guia Cirúrgico e perfuração com broca lança; verificou-se o paralelismo. Entrou com a broca 2/3, broca 2.8, broca 3.2 e instalação o implante HE 4.0. Colocou tapa implante. A paciente foi submetida à medicação pós-operatória de Amoxicilna 500mg: 4 comprimidos 01 hora antes da cirurgia e após 01 comprimido de 08/08 horas durante 07 dias. Dexametasona 4mg: Tomar 01 comprimido 01hora antes da cirurgia e após de 12/12 horas durante 03 dias. Dipirona 500mg: Tomar 01 comprimido de 06/06horas durante os 03 primeiros dias e após, em caso de dor.



Figura 10: Prova do guia cirúrgico.




Figuras 11 e 12: Instalação do implante.

Aguardou 6 meses de osseointegração para confeccionar a prótese parafusada sobre implante. Colocou-se cicatrizador por 30 dias.

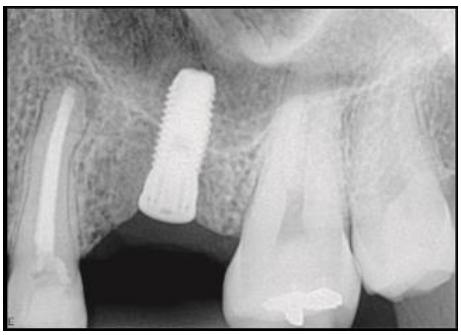

Figura 13: Rx periapical 90 dias após a instalação do implante.



Figura 14: Moldagem 30 dias após uso de cicatrizador.




Figura 15: Instalação da prótese parafusada dente 26.



Figura 16: Ajuste oclusal.

CONCLUSÃO

Os implantes unitários são uma realidade e podem ser indicados desde que o cirurgião tenha habilidade e o caso seja realizado respeitando os requisitos estéticos e funcionais. A nova coroa é presa diretamente no implante o que possibilita a utilização do fio dental como em um dente natural. A biomecânica é um dos aspectos mais importantes para a realização de uma prótese sobre implantes, assim como o assentamento passivo, ajuste oclusal e uma prótese que favoreça a higiene. Estes são requisitos fundamentais à longevidade do trabalho. As próteses parafusadas podem ser removidas periodicamente para a avaliação da higiene e o resultado estético e funcional é excelente. Destacamos a importância do correto planejamento para se obter sucesso ao final do tratamento. Lembrando que cada caso deve ser estudado e analisado individualmente.

REFERÊNCIAS

ARAUJO, M. G.; SUKEKAVA, F.; WENNTROM, J. L.; LINDHE, J. Ridge alterations following implant placement in fresh extraction sockets: an experimental study in the dog. Journal Clinic Periodontology 2005; 32: 645–652.

CHEN, S. T.; BUSER, D. Clinical and Esthetics Outcomes of Implants Placed in Post extraction Sites. The International Journal of Oral and Maxillofacial Implants 2009; 24: 186 – 217.

NEMCOVSKY, C.; ARTZI, Z. Comparative Study Of Buccal Dehiscence Defects In Immediate, Delayed And Late Maxillary Implants Placement With Collagen Membranes: Clinical Healing Between Placement And Second Stage Surgery. Journal Periodontology 2002;73:754-761.

TEIXEIRA, E. R. Implantes dentarios em reabilitação oral contemporânea. Reabilitaçao oral contemporânea. Actualidades Medico Odontológicas Latinoamérica (AMOLCA). Caracas: AMOLCA, 2010.