CAMILA PACHECO PINHEIRO

TRATAMENTO DE MÁ OCLUSÃO DE CLASSE II EM UM PACIENTE COM FISSURA TRANSFORAME INCISIVO UNILATERAL – RELATO DE UM CASO CLÍNICO

PORTO VELHO/ RO

2022

CAMILA PACHECO PINHEIRO

TRATAMENTO DE MÁ OCLUSÃO DE CLASSE II EM UM PACIENTE COM FISSURA TRANSFORAME INCISIVO UNILATERAL – RELATO DE UM CASO CLÍNICO

Artigo apresentado ao curso de Especialização Lato Sensu da Faculdade Sete Lagoas - FACSETE, como requisito parcial para obtenção do título de especialista em Ortodontia. Área de concentração: Ortodontia.

Orientador: Prof. Me. Icris Dayane Rodrigues Jardim Balbueno

Co-orientador (a): Prof. Me. Juliana Volpato Curi Paccin

PORTO VELHO/ RO

2022

Artigo intitulado “TRATAMENTO DE MÁ OCLUSÃO DE CLASSE II EM UM PACIENTE COM FISSURA TRANSFORAME INCISIVO UNILATERAL – RELATO DE UM CASO CLÍNICO” de autoria da aluna Camila Pacheco Pinheiro, aprovado pela banca examinadora constituída pelos seguintes professores:

_____

Prof. Me. Roberta Francisca Martins Castro

FACSET- SOEP- PVH/RO

_____

Prof. Dr. Fabrício Valarelli

FACSET- SOEP- PVH/RO

_____

Prof. Me. Elen Caroline Resem

FACSET- SOEP- PVH/RO

Porto Velho/RO, 18 de março de 2022.

AGRADECIMENTOS

A Deus, pela vida, e por me ajudar a ultrapassar todos os obstáculos encontrados ao logo do curso e por me guiar sempre pelos melhores caminhos.

Ao meu alicerce de vida, meu pai Francisco e mãe Valnete, que sempre me incentivaram e apoiaram. Vocês são minha base, minha inspiração, obrigada por tudo.

A minha amada irmã Carine, que além de irmã é minha melhor amiga, e ao meu cunhado Ronaldo, por sempre estarem me apoiando e torcendo pelo meu sucesso e fazendo tudo por mim.

Á Prof. Me. Icris Dayane Rodrigues Jardim Balbueno, por ter sido minha orientadora e ter desempenhado tal função com dedicação, amizade e carinho.

Á Profª Me. Juliana Curi e ao Prof. Dr. Fabricio Pinelli Valarelli , pelas orientações, paciência e ensinamentos dispensados ao longo desses anos que foram essenciais para minha formação.

A todos professores do curso, por todo ensinamento e conselhos, vocês agregaram muito em meu conhecimento, e sempre lembrarei de cada um com suas respectivas qualidades e ensinamentos.

Aos meus colegas de turma, em especial a Jéssica Paula Navarini, foi um prazer compartilhar esses três anos, levando comigo uma nova amizade e gratidão por cada momento.

E a todos que, direta ou indiretamente, fizeram parte da minha formação, muito obrigada.

RESUMO

A má oclusão de Classe II, apesar de sua alta prevalência na população, representa um dos grandes desafios para o ortodontista quando associada a pacientes com fissura labiopalatina. O objetivo deste trabalho é relatar o tratamento estético e funcional de uma paciente Classe II com fissura transforame incisivo unilateral, com agenesias dentais, leve apinhamento e desvio da linha média dentária inferior. Para corrigir o problema anteroposterior e o desvio da linha média dentária inferior, foram utilizados elásticos intermaxilares intra oral e reanatomização dental para correção da discrepância de Bolton devido agenesias, o plano de tratamento mostrou-se eficiente apresentando resultados satisfatórios ao final do tratamento.

Descritores: Fenda labial; Fissura palatina; Ortodontia corretiva;

ABSTRACT

Class II malocclusion, despite its high prevalence in the population, represents one of the major challenges for orthodontists when associated with patients with cleft lip and palate. The objective of this work is to report the aesthetic and functional treatment of a Class II patient with unilateral incisive transforame fissure, with dental agenesis, slight crowding and lower dental midline deviation. To correct the anteroposterior problem and the deviation of the lower dental midline, intraoral intermaxillary elastics and dental reanatomization were used to correct the Bolton discrepancy due to agenesis, the treatment plan proved to be efficient, presenting satisfactory results at the end of treatment.

Key Words: Cleft lip; Cleft palate; Corrective orthodontics;

LISTA DE FIGURAS

Figura 1 –Fotografias Extrabucais Iniciais 09

Figura 2 – Fotografias Intrabucais Iniciais 10

Figura 3 – Radiografia Panorâmica Inicial 10

Figura 4 – Telerradiografia Inicial 11

Figura 5 – Fotografias Iniciais de instalação de aparelho 13

Figura 6 – Fotografias Intrabucais com elásticos de Classe II e Classe III 13

Figura 7 – Fotografias Intrabucais mostrando a dobra de extrusão e offset 13

Figura 8 – Fotografias Intrabucais Finais 14

Figura 9 – Radiografia Panorâmica Final 15

Figura 10 – Telerradiografia Final 15

Figura 11 - Fotografias Extrabucais Finais ao tratamento ortodôntico 16

Figura 12 - Fotografias Intratrabucais após o término do tratamento 16

Figura 13 - Fotografias Extrabucais Finais após o término do tratamento 17

Figura 14 - Sobreposições Craniofaciais dos traçados inicial e final 19

LISTA DE TABELAS

Tabela 1 – Variáveis Cefalométricas 18

SUMÁRIO

1 – INTRODUÇÃO 09

2 – DESCRIÇÃO DO CASO CLÍNICO 10

2.1 – Possibilidades Terapêuticas 12

2.2 – Tratamento 13

2.3 – Resultados 19

3 – DISCUSSÃO 22

4 – CONCLUSÃO 25

BIBLIOGRAFIA 26

1. INTRODUÇÃO

As fissuras labiopalatinas são malformações congênitas que comprometem a integridade do lábio e/ ou palato e possuem caráter multifatorial, sendo elas as mais comuns em humanos, envolvendo fatores ambientais e genéticos, onde a mesma é adquirida durante a vida fetal ou embrionária por volta da 4ª e 12ª semana de gestação[1-3].

O tratamento do paciente portador de fissura é multidisciplinar[4]. O papel do ortodontista na gestão de pacientes com fissura orofacial é desafiador, gratificante e tão variado quanto os diferentes tipos de fissura encontradas [5]. O tratamento desse grupo de paciente é melhor conduzido por uma abordagem multidisciplinar pois a qualidade de vida da criança requer múltiplas etapas de cuidados para obter um resultado ideal[6]. Geralmente a parte ortodôntica é difícil e demorado. A expansão do arco superior e a prolongação maxilar são frequentemente realizadas para liberar discrepância intermaxilar transversal e sagital[3].

Um dos principais objetivos do tratamento de pacientes com fissura labiopalatina e malformações palatinas visam um aspecto comparável: a realização de uma aparência facial discreta. Portanto a implementação do tratamento ortodôntico com acompanhamento multidisciplinar é de suma importância pois viabiliza a percepção da aparência facial, bem como funções físicas envolvendo o rosto, como sorrir[5-7].

O presente trabalho tem como objetivo relatar o tratamento estético e funcional de uma paciente Classe II com fissura transforame incisivo unilateral, com agenesias dentais, leve apinhamento e desvio da linha média dentária inferior. O plano de tratamento foi realizado de forma que suprisse a queixa principal da paciente e que melhorasse o aspecto geral de saúde da mesma.

2- DESCRIÇÃO DE CASO CLÍNICO

Paciente A. O. X., 10 anos, fissurada transforame incisivo unilateral, gênero feminino, apresentou-se para tratamento na instituição de ensino SOEP/ FACSET em Porto Velho/RO para tratamento ortodôntico. Durante a anamnese, a mãe relatou que a criança era portadora de fissura labial, que já teria passado pelo procedimento de enxerto ósseo alveolar secundário e que sua queixa principal era “do mal posicionamento e falta de dentes “. No exame extrabucal observou-se a presença de uma leve assimetria clínica frontal lado direito devido a fenda labial já corrigida, com boa harmonia dos terços faciais, tendo um perfil convexo e com ausência de selamento labial passivo, observando também que a paciente já fazia o uso de aparelho fixo. (Fig. 1 A-C)



FIGURA 1A



FIGURA 1B

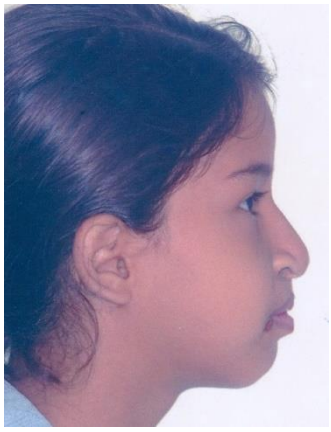

FIGURA 1C

FIGURA1 (A-C) – Fotografias Extrabucais Iniciais

Na análise intrabucal, diagnosticou-se uma má oclusão de Classe II completa bilateral, tendo ausência do incisivo central, incisivo lateral e canino superior direito, encontrando-se no segundo período transitório em fase de dentadura mista.

Também observou-se que a linha média dentária superior encontrava-se com um leve desvio de 0,5 mm para a esquerda e que a inferior com 1,5 mm também para esquerda em relação ao plano sagital mediano.

Ainda, a curva de Spee apresentava-se acentuada e, na região anteroinferior, havia um apinhamento primário. Observou-se também, suave giro

versão dos dentes 44 (primeiro pré molar inferior direito) e 45 (segundo pré molar inferior direito), e presença dos dentes 55 (segundo molar decíduo superior direito) e 65 (segundo molar decíduo superior esquerdo). (Fig. 2 A-E)



FIGURA 2A



FIGURA 2B



FIGURA 2C



FIGURA 2D



FIGURA 2E

FIGURA 2 (A-E) – Fotografias Intrabucais Iniciais

Na radiografia panorâmica inicial, puderam - se observar características de anormalidades das estruturas dentoalveolares, bem como agenesia dos elementos dentais 14 (primeiro pré molar superior direito) e 21 (incisivo central superior esquerdo), dentes 12 (incisivo lateral superior direito) e 13 (canino superior direito) inclusos. Verificou-se, ainda, a presença dos terceiros molares em processo de rizogênese. (Fig. 3)



FIGURA 3 – Radiografia Panorâmica Inicial

Na telerradiografia inicial, identificou-se um padrão mesiofacial perfil reto, giro da mandíbula no sentido horário e um suave aumento do terço inferior da face. (Fig. 4)



FIGURA 4 – Telerradiografia em norma lateral ao início do tratamento.

Após as avaliações clínicas e radiográficas, obtiveram-se informações necessárias para a definição do diagnóstico e possível tratamento. A seguir, veem se as possibilidades terapêuticas para o referido caso.

2.1 - POSSIBILIDADES TERAPÊUTICAS

Frente ao quadro clínico apresentado, algumas possibilidades terapêuticas podem ser seguidas para tratar a paciente:

a) Tratamento ortodôntico conservador sem extrações dentárias, criando-se espaço através de molas para a erupção do elemento 12 (incisivo lateral superior direito) e 13 (canino superior direito), tracionando o elemento

12(incisivo lateral superior direito) para um melhor posicionamento. Nessa opção, o elemento 12 (incisivo lateral superior direito) substituiria a ausência do 11 (incisivo central superior direito), e o 13 (canino superior direito) seria reanatomizado para melhor se parecer com o elemento dental 12(incisivo lateral superior direito). O leve apinhamento dentário inferior seria diluído a custa de uma pequena vestibularização dos incisivos inferiores. Devido agenesias superior a discrepância anteroposterior seria tratada com prognóstico desfavorável através do uso de elásticos intermaxilares de Classe II e elásticos para correção de linha média.

b) Tratamento ortodôntico conservador sem extrações dentárias, criando-se espaço através de molas para erupção do elemento 12 (incisivo lateral superior direito) e 13 (canino superior direito) e para implante do 11 (incisivo central superior direito). Nessa opção o apinhamento dentário inferior seria diluído a custa de uma pequena vestibularização. Desse modo o desvio de linha média seria corrigido através do uso de elásticos intermaxilares.

Após analisar o caso clínico, optou-se pelo tratamento com correção da discrepância anteroposterior com elásticos de Classe II e reanatomização dos elementos 12 (incisivo lateral superior direito) e 13 (canino superior direito), evitando assim, uma espera excessiva para que a paciente pudesse repor o elemento 11 (incisivo central superior direito) com o implante dental devido sua baixa idade. Proporcionando ao caso um prognóstico mais favorável de correção da má oclusão e dando melhores condições de espaço para colocação de todos os dentes no arco, sem o comprometimento do perfil facial da paciente.

2.2 - TRATAMENTO

Inicialmente, foi realizada a cirurgia para colocação do botão no elemento dental 12 (incisivo lateral superior direito) para tracionamento, logo em seguida, foram instalados os acessórios ortodonticos pré-ajustados da prescrição Roth, com slot .022”x.030”. Foi iniciado a fase de alinhamento e nivelamente com fios de níquel-titânio (NiTi) 0.016 com o amarrilho do tracionamento do elemento 12 (incisivo lateral superior direito) ativado no arco superior.

Enquanto isso, a fase de alinhamento e nivelamento da arcada inferior, seguiu-se com fio termoativado 0.017x0.025.(Fig. 5 A-C)



FIGURA 5A



FIGURA 5B



FIGURA 5C

FIGURA 5 (A-C) – Fotos intrabucais após a instalação dos acessórios ortodônticos e ativação do tracionamento do elemento 12.

Após o tracionamento do elemento 12 (incisivo lateral superior direito) ter sido realizado, foi utilizado a sequência de fios de níquel-titânio (NiTi) 0.018", fios de aço 0.018", 0.020" e 0.019"x0.025" para alinhamento e nivelamento do arco superior, reposicionando o elemento 12 (incisivo lateral superior direito) para a realização da reanatomização e exodontia do elemento 55 (segundo molar decíduo superior direito). (Fig. 6 A-C)



FIGURA 6A



FIGURA 6B



FIGURA 6C

FIGURA 6 (A-C) – Fotos Intrabucais mostrando a inclusão do dente 12 no arco.

No decorrer do tratamento, foi realizada o reposicionamento do braquete do dente 21 (incisivo central superior esquerdo) com a finalidade de melhorar o posicionamento do mesmo no arco dentário, foi colado botões pela lingual dos elementos 24 (primeiro pré molar superior esquerdo) e 25 (segundo pré molar superior esquerdo) para relalização de binário e foi utilizado elástico corrente médio com o intuito de fechar espaços no arco inferior. (Fig. 7 A-E)



FIGURA 7A



FIGURA 7B



FIGURA 7C



FIGURA 7D



FIGURA 7E

FIGURA 7 (A-E) – Fotos Intrabucais mostrando a colagem do botão lingual para ativação com binário e a utilização do elástico corrente como meio para fechamento de espaços.

Após todos os dentes estarem no arco, alinhados e nivelados, foi inserido o uso de elásticos intermaxilares 3/16 médio para correção da Classe II completa esquerdo e em seguida uso de elásticos para correção do desvio da linha média inferior. (Fig. 8 A-E)



FIGURA 8A



FIGURA 8B



FIGURA 8C



FIGURA 8D

FIGURA 8 (A-D) – Fotos Intrabucais mostrando a utilização dos elásticos cruzados, correção do desvio de linha média inferior.

Posteriormente, foram inseridos arcos retangulares 0.019” x 0.025” de aço e foi mantido o uso dos elásticos intermaxilares até a completa correção da má oclusão.

Após a correção da má oclusão, foi realizada a remoção do aparelho e instaladas as contenções, sendo a placa de Hawley no arco superior e 3X3 no arco inferior. Recomendou-se, também, a utilização da placa de contenção superior 24 horas por dia, durante 6 meses, e uso noturno após esse período, totalizando 12 meses de uso. A 3x3 inferior foi recomendada o uso por tempo indeterminado. (Fig. 9A-E)



FIGURA 9A

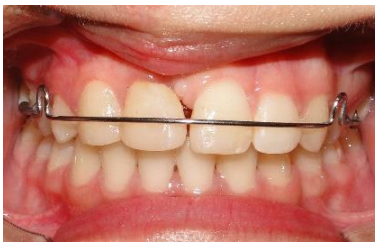

FIGURA 9B



FIGURA 9C



FIGURA 9D



FIGURA 9E

FIGURA 9 (A-E) - Fotografias Intrabucais Finais

Finalizado o tratamento, pôde-se observar através da panorâmica final que as raízes de alguns dentes, sofreram discretas angulações, também, verificou-se a substituição da ausência do dente 11 (incisivo central superior direito) pelo elemento 12 (incisivo lateral superior direito) estando reanatomizado, e a presença dos elementos 18 (terceiro molar superior direito), 28 (terceiro molar superior esquerdo), 38 (terceiro molar inferior esquerdo) e 48 (terceiro molar inferior direito) em fase de rizogênese. (Fig. 10)



FIGURA 10 – Radiografia Panorâmica Final

Comparando as telerradiografias laterais inicial e final, observou-se a melhora da inclinação dos incisivos superiores. (Fig. 11)



FIGURA 11 – Telerradiografia em norma lateral ao final do tratamento.

Ao final do tratamento, com uso dos recursos ortodônticos, conseguiu-se boa correção da má oclusão, com uma boa estética do sorriso, porém a paciente ainda apresentava assimetria facial. (Fig. 12A-C)



FIGURA 12A



FIGURA 12B



FIGURA 12C

FIGURA 12(A-C) – Fotografias Extrabucais Finais ao tratamento ortodôntico.

Após 04 meses do final do tratamento, na fase de controle, a correção da má oclusão se manteve estável. (Fig. 13A-E)



FIGURA 13A



FIGURA 13B



FIGURA 13C



FIGURA 13D



FIGURA 13E

FIGURA 13(A-E) – Fotografias Intrabucais 04 meses após o término do tratamento.

2.3- RESULTADOS

Para obtenção dos resultados, utilizou-se o programa Dolphim® comparando as telerradiografias inicial e final (Tabela 1).

A paciente iniciou o tratamento aos 12 anos de idade, onde a mesma já possuía a correção estética da fenda labial, porém apresentava agenesias e dentes inclusos. Desta forma como o esperado houve alterações favoráveis, principalmente devido ao crescimento e influência dos componentes dentoalveolares, tendo alterações significativas das grandezas cefalométricas.

Na análise das alterações (Figura 14), verificou-se que houve um crescimento mandibular (9,6 mm). Houve melhora significativa na relação entre maxila e mandíbula, representada pela variação de 6.9 mm inicial para 4.3 mm final para mensuração de wits.

Observou-se também que houve um crescimento significativo da maxila com aumento aproximado de 3.5mm em Co – A (73.7 para 77.2 mm).

Averiguou-se que, no componente dentoalveolar superior, houve uma vestibularização dos incisivos superiores (13.2º) associada a uma considerável protusão (4,2mm) e extrusão (4,2 mm), já, no molar, foi observada uma mesioinclinação (3°) com uma extrusão (4,1 mm) e uma significativa mesialização (5,00 mm) (tabela 1).

No componente dentoalveolar inferior, os incisivos inferiores sofreram alterações significativas de retrusão (5,7 mm) e lingualização (19.3º) e o molar sofreu uma significativa distoangulação (5,5º) contribuindo, desta forma, para a correção da má oclusão anteroposterior, possibilitando assim o fechamento de espaços sem a implementação de implante. (tabela 1).

Nas modificações dentárias, pode-se perceber que a relação molar foi finalizada em Classe I, e a relação canino ¼ de Classe II direito, aumentou o overjet (2,4 mm) e criou uma sobremordida (3,1 mm) obtendo um perfil mais reto, sendo mais harmônico e favorável. Onde os lábios superior (5,3 mm) e inferior (3,00 mm) se retraíram e o ângulo nasiolabial tornou-se mais fechado (6,2°).

Componente Maxilar		
SNA (°)	**83.2**	**82.9**
Co-A (mm)	**73.7**	**77.2**
Componente Mandibular		
SNB (°)	**80.9**	**80.3**
Co – Gn (mm)	**90.8**	**100.4**
Relação entre Maxila e Mandíbula		
ANB (°)	**2.2**	**2.6**
Wits (mm)	**6.9**	**4.3**
Componente Vertical		
FMA (°)	**28.7**	**31.4**

SN. GoGn (°)	**32.1**	**35.7**
SN. Ocl (°)	**13.2**	**12.8**
AFAI (mm)	**57.9**	**62.9**
Componente Dentoalveolar Superior		
IS.PP (°)	**10.4**	**23.6**
IS – NA (mm)	**-1.4**	**2.8**
IS – PP (mm)	**21.9**	**26.1**
MS – PT Vertical (mm)	**11.0**	**16.0**
MS – PP (mm)	**14.9**	**19.0**
MS – SN (°)	**74.0**	**77.0**
Componente Dentoalveolar Infeiror		
IMPA (L1-MP) (°)	**42.6**	**23.3**
II – NB (mm)	**10.5**	**4.8**
II – GoMe (mm)	**34.3**	**35.5**
MI – Sínfise (mm)	**15.9**	**14.9**
MI – GoMe (mm)	**24.5**	**25.1**
MI. GoMe (°)	**80.5**	**75.0**
Relação Dentária		
Sobressaliência (mm)	**1.9**	**4.3**
Sobremordida (mm)	**-0.0**	**3.1**
Perfil Tegumentar		
LI – Linha E (mm)	**0.4**	**-5.7**
LS – Linha E (mm)	**3.9**	**-0.9**
ANL = Ângulo Nasolabial (°)	**101.3**	**95.1**

Tabela 1 – Variáveis Cefalométricas.

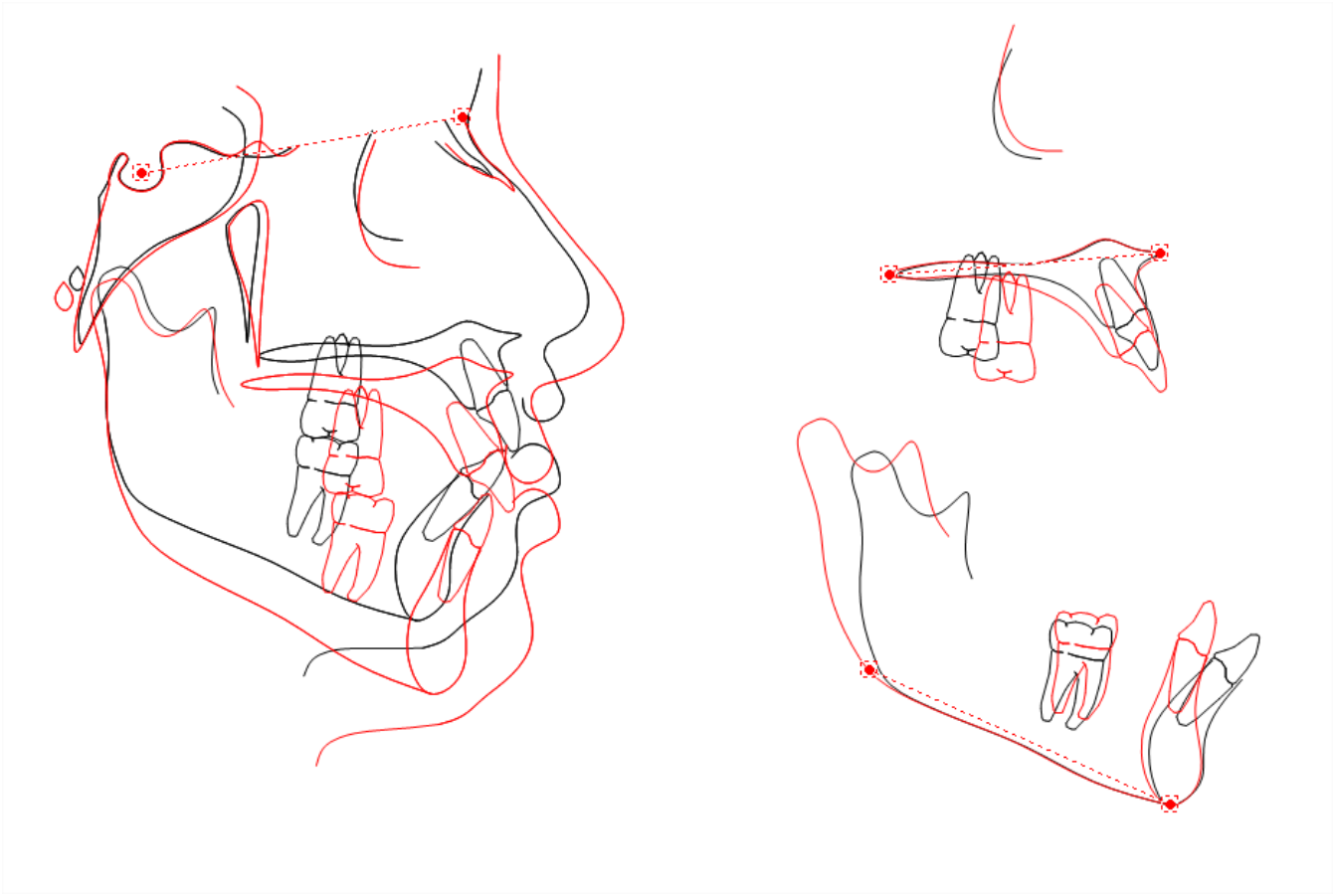

Figura 14 – (A) Sobreposições Craniofaciais dos traçados inicial e final.

DISCUSSÃO

As Fissuras lábio palatinas são as malformações craniofaciais que possuem o maior destaque, representando 25% de todos os defeitos craniofaciais congênitos. No Brasil, estima-se que uma a cada 650 crianças é portadora de fissura, segundo informações do Hospital de Reabilitação de Anomalias Craniofaciais (HRAC/Centrinho) da Universidade de São Paulo. São caracterizadas por áreas descontínuas no lábio e/ou palato devido à falta de fusão de um ou mais processos faciais embrionários [8,9].

Durante anamnese e análise clínica, foi observada a baixa idade da paciente, onde foi optado por um tratamento mais conservador sem intervenção com implantes dentários após ortodontia. No qual seria desfavorável o período de espera até ser realizada a implementação dos implantes. Precisando assim fazer o uso do aparelho até essa fase, tendo o fator do desconforto, do uso de provisórios nas regiões com agenesias e a necessidade de enxerto ósseo para a instalação dos acessórios. Visto que, em um estudo realizado em um hospital de Boston no ano de 2018, afirmou que, de todos os pacientes fissurados submetidos a tratamento ortodôntico naquele centro de tratamento, cerca de 41,66% foram submetidos a enxerto ósseo secundário, sendo essa uma porcentagem consideravelmente alta[10].

O desafio de tratar ortodônticamente o paciente com fissura labiopalatina vem desde o diagnóstico até mesmo ao decidir o plano de tratamento. Devendo ser levado em conta todos os detalhes existentes no caso, desde a estética facial até mesmo ao nível ósseo presente, pois o tratamento de um paciente fissurado tem como objetivo não só melhorar oclusão, mas também trazer bem estar psicológico, fonação, função estomatólica e dicção, onde maioria das vezes é necessário realizar enxertos para que se tenha esses bons resultados[5,11,12]. A paciente possuía enxerto ósseo secundário, possibilitando assim uma melhor escolha do plano de tratamento, onde foi optado por mesialização de lateral para suprir a agenesia do central, retirando a necessidade de um futuro implante e de um futuro novo enxerto ósseo. Tendo resultados satisfatórios tanto oclusal como estético facial.

A deficiência maxilar grave é frequentemente vista em pacientes com fissura labiopalatina devido a múltiplos fatores como defeito congênito, efeito

traumático de cirurgias e constrição de tecido cicatricial, que causa aglomeração moderada a grave e mordida cruzada anterior e posterior, sendo normalmente pacientes com uma má oclusão de Classe III[3]. Apesar de se observar uma deficiência maxilar considerável, também apresentou- se agenesias e má posicionamento dental, aumentando assim o grau de dificuldade do tratamento. Porém uma das características do caso citado que não se encaixa na maioria das más oclusões de pacientes com fissura labiopalatina, é que a paciente tratada encontrava- se com uma má oclusão de Classe II e com ausência de mordida cruzada anterior e posterior.

Uma fissura óssea alveolar está presente na maioria dos pacientes com fissura labiopalatina. Este defeito ósseo desestabiliza o arco maxilar, predispõe ao colapso medial, e o canino impactado não entra em erupção normalmente. Sendo esse um dos maiores obstáculos encontrado durante o tratamento ortodôntico em pacientes fissurados[10,13,14]. Uma das características que resultou em um tratamento satisfatório foi que obteve o sucesso em manter a linha média dentária superior coincidente com o plano sagital mediano e ainda assim trabalhar no processo de extrusão de dentes não irrompidos, visto que, além disso, existia agenesia do incisivo central superior direito, onde o plano de tratamento optado foi em mesializar o incisivo lateral superior direito para anatomizar e transformar em um central, tendo assim uma dificuldade ainda maior em manter a linha média coincidente.

O tratamento realizado foi muito favorável, visto que a paciente era jovem e encontrava-se no final do segundo período transitório, onde já havia passado do surto de crescimento da maxila e estava em tratamento durante o surto de crescimento da mandíbula, facilitando assim na condução do tratamento ortodôntico e tendo resultados significativos na alteração da face. Onde um estudo realizado no Centro de Fissuras do Hospital Universitário Lauro Wanderley, na Paraíba também afirma que o tratamento ortodôntico melhora o crescimento facial em pacientes com fissura unilateral labiopalatina em grande maioria dos casos.[15]

Visto que o tratamento ortodôntico para pacientes com fissura é diferente do de pacientes sem fissura. É necessária uma gestão especial e deve ser considerada a estabilidade do tratamento. O movimento avançado da maxila por protração é estável e o crescimento contínuo da mandíbula é o fator mais

responsável que causa recaída[3,16]. Após o término do tratamento, foi ressaltado a importância do acompanhamento pós ortodontia, onde seria avaliado a estabilidade e/ou reincidiva do mesmo. Após quatro meses do final do tratamento, na fase de controle, a correção da má oclusão se manteve estável.

3- CONCLUSÃO

O tratamento da má oclusão de Classe II com fissura transforame incisivo unilateral, mostrou-se eficiente na correção anteroposterior e na melhora do trespasse vertical e horizontal, além de contribuir satisfatoriamente para a harmonia do sorriso da paciente, onde se teve uma correção dentoalveolar favorável e uma estética aceitável.

BIBLIOGRAFIA

1. Cudzilo D. Orthodontic treatment of patients with a cleft lip and palate - standard procedures at the Warsaw Institute of Mother and Child. Dev Period Med 2014 18(1):53-8.
2. Jain N, Pilmane M. Evaluating the Expression of Candidate Homeobox Genes and Their Role in Local-Site Inflammation in Mucosal Tissue Obtained from Children with Non-Syndromic Cleft Lip and Palate. J Pers Med 2021 Nov 2; 11(11).
3. Li WR. [Stability of orthodontic treatment in the patients with cleft lip and palate]. Zhonghua Kou Qiang Yi Xue Za Zhi 2018 Sep 9; 53(9):585-9.
4. Sander AK, Grau E, Kloss-Brandstatter A, Zimmerer R, Neuhaus M, Bartella AK, et al. Continuous Multidisciplinary Care for Patients With Orofacial Clefts-Should the Follow-up Interval Depend on the Cleft Entity? Cleft Palate Craniofac J 2021 Aug 19; 10556656211035253.
5. Crockett DJ, Goudy SL. Cleft lip and palate. Facial Plast Surg Clin North Am 2014 Nov; 22(4):573-86.
6. Chen YH, Liao YF, Chang CS, Lu TC, Chen KT. Patient satisfaction and quality of life after orthodontic treatment for cleft lip and palate deformity. Clin Oral Investig 2021 Sep; 25(9):5521-9.
7. Manosudprasit M, Wangsrimongkol T, Danthumrongkul S. The final orthodontic treatment outcome evaluation in patients with cleft lip and palate at Khon Kaen University Cleft Lip and Palate Center: a pilot study. J Med Assoc Thai 2011 Dec; 94 Suppl 6S21-6.
8. Menezes C, de Arruda JA, Silva LV, Monteiro JL, Caribe P, Alvares P, et al. Nonsyndromic cleft lip and/or palate: A multicenter study of the dental anomalies involved. J Clin Exp Dent 2018 Aug; 10(8):e746-e50.
9. Dixon MJ, Marazita ML, Beaty TH, Murray JC. Cleft lip and palate: understanding genetic and environmental influences. Nat Rev Genet 2011 Mar; 12(3):167-78.
10. Eriguchi M, Watanabe A, Suga K, Nakano Y, Sakamoto T, Sueishi K, et al. Growth of Palate in Unilateral Cleft Lip and Palate Patients Undergoing Two-stage Palatoplasty and Orthodontic Treatment. Bull Tokyo Dent Coll 2018 59(3):183-91.
11. Ahmed M, Fida M, Jeelani W. Management of an adolescent with complete bilateral cleft lip and palate using fan-shaped expander and secondary alveolar bone graft: A case report. Int Orthod 2020 Sep; 18(3):593-602.
12. Allareddy V, Bruun R, MacLaine J, Markiewicz MR, Ruiz R, Miller MA. Orthodontic Preparation for Secondary Alveolar Bone Grafting in Patients with Complete Cleft Lip and Palate. Oral Maxillofac Surg Clin North Am 2020 May; 32(2):205-17.
13. Chang CS, Wallace CG, Hsiao YC, Chiu YT, Pai BC, Chen IJ, et al. Difference in the Surgical Outcome of Unilateral Cleft Lip and Palate Patients with and without Pre-Alveolar Bone Graft Orthodontic Treatment. Sci Rep 2016 Apr 4; 623597.
14. Hong M, Baek SH. Differences in the Alignment Pattern of the Maxillary Dental Arch Following Fixed Orthodontic Treatment in Patients With Bilateral Cleft Lip and Palate: Anteroposterior-Collapsed Arch Versus Transverse-Collapsed Arch. J Craniofac Surg 2018 Mar; 29(2):440-4.
15. Lacerda Filho RHW, Ramos TB, Filho VVL, Chaves AMB, Furtado PGC, Ozawa TO. Facial Growth Changes Induced by Orthodontic Treatment in Patients With Unilateral Cleft Lip and Palate. J Craniofac Surg 2018 Sep; 29(6):1495-500.
16. Stonehouse-Smith D, Rahman A, Mooney J, Bellardie H. Occlusal Outcome of Orthodontic Treatment for Patients With Complete Cleft Lip and Palate. Cleft Palate Craniofac J 2022 Jan; 59(1):79-85.

FACSETE
FACULDADE SETE LAGOAS

Artigo intitulado "TRATAMENTO DE MÁ OCLUSÃO DE CLASSE II EM UM PACIENTE COM FISSURA TRANSFORAME INCISIVO UNILATERAL – RELATO DE UM CASO CLÍNICO" de autoria da aluna Camila Pacheco Pinheiro, aprovado pela banca examinadora constituída pelos seguintes professores:

Prof. Me. Roberta Francisca Martins Castro

FACSET- SOEP- PVH/RO

Prof. Dr. Fabrício Valarelli

FACSET- SOEP- PVH/RO

Prof. Me. Elen Caroline Resem

FACSET- SOEP- PVH/RO

Porto Velho/RO, 18 de março de 2022.