FACULDADE SETE LAGOAS - FACSETE

FABIANO SILVA DE SIQUEIRA

IMPLANTES CURTOS, UMA ALTERNATIVA EM REABILITAÇÃO BUCAL

São Paulo

2018

FACULDADE SETE LAGOAS - FACSETE

FABIANO SILVA DE SIQUEIRA

IMPLANTES CURTOS, UMA ALTERNATIVA EM REABILITAÇÃO BUCAL

Monografia Apresentada ao Curso de Especialização da FACSETE como requisito parcial para obtenção do título de especialista em Implantodontia.

Área de concentração: Implantodontia.

Orientador: Prof Dr. Dario Paterno Júnior

São Paulo

2018

Siqueira, Fabiano Silva.
Implantes curtos, uma alternativa em reabilitação bucal. Fabiano Silva de Siqueira, 2018.

F. 33
Orientador: Prof. Dr. Dario Paterno Júnior

Monografia (Especialização) – Faculdade Sete Lagoas, 2018.

1 implantes curtos. 2. Reabilitação bucal. 3. Implantes dentários.
I TÍtulo.
II Dario Paterno Júnior.

FACULDADE SETE LAGOAS - FACSETE

Monografia intitulada “Implantes curtos, uma alternativa em reabilitação bucal” de autoria do aluno Fabiano Silva de Siqueira, aprovada pela banca examinadora constituída pelos seguintes professores:

DARIO PATERNO JÚNIOR - NEO – NÚCLEO DE ESTUDOS ODONTOLÓGICOS (SÃO PAULO)

Prof (a) RODRIGO BALAN

Prof (a) RICARDO PERISSINOTTI

SÃO PAULO, 14 DE MAIO DE 2018.

DEDICATÓRIA

Dedico a Deus por mais essa conquista e por me deixar prosseguir ainda mais em minha vida.

Ao meu querido pai Celso por sempre ter acreditado em mim, mesmo diante de todas as dificuldades enfrentadas até aqui, e a minha amada mãe *in memoria*, aonde quer que ela esteja muito obrigado mãe.

A minha amada esposa, amiga, companheira e minha maior incentivadora de todos os momentos, por todo apoio nesta jornada.

E por fim dedico aos meus pacientes, sendo eles a principal razão para a realização desse Curso de Especialização em Implante, uma vez que meu objetivo profissional é servi-los com qualidade. Para tanto, é necessário estar em busca contínua de conhecimento.

AGRADECIMENTOS

Agradeço primeiramente a Deus por mais esta conquista.

Agradeço aos professores e colegas de Curso em Implantodontia, e funcionários do NEO (Núcleo de Estudos Odontológicos) pelos momentos preciosos que juntos passamos nesta etapa importante de nossas vidas.

Ao Professor Dr. Dario Paterno Júnior por seu profissionalismo, pessoa que serve de espelho pela sua brilhante ação, atitude e sua amizade.

Aos Professores Ricardo Perissinotti, Rodrigo Balan e Nilson Issamu Wada por todo aprendizado, ensinamentos, conselhos e amizade, minha eterna gratidão.

A minha querida esposa e minha amada família, por todo apoio.

EPÍGRAFE

“Sua tarefa é descobrir o seu trabalho e, então, com todo o coração dedicar-se a ele.”

(Buda)

RESUMO

A perda do órgão dental relacionada à exodontia quando provocada por enfermidades evitáveis, tais como, cáries dentárias são muito elevadas. Tais perdas, causam prejuízo estético e alterações fisiológicas em seu portador, principalmente na mastigação, fonação e desordens articulares (dtms). A adaptação de implantes curtos e de diâmetro padronizados apresenta uma opção de tratamento mais simples e previsível, bem como menos traumática aos pacientes, através da reabilitação com implantes dentários em rebordos muito reabsorvidos. Tornando uma alternativa segura no tratamento de áreas edêntulas com limitações de altura e volume ósseo, pois restringem a necessidade de procedimentos cirúrgicos avançados para a reconstrução do rebordo ósseo. No presente estudo, realizou-se uma revisão de literatura que constou de pesquisa bibliográfica não sistemática nas bases de dados PubMed, SciELO. Buscou-se selecionar referências de impacto e atuais, acerca dos implantes curtos bem como comparando-os aos convencionais. Portanto embasada nesta revisão de literatura, conclui-se que para restaurar áreas edêntulas com volume ósseo reduzido sem a realização de procedimentos cirúrgicos para enxerto ósseo, bem como tempo reduzido e menor custo, temos a opção de implantes curtos, pois estes apresentam índice de sucesso e previsibilidade similares aos implantes longos representando uma opção de tratamento conservador, desde que respeitado o protocolo cirúrgico em duas etapas, tornando mais segura a reabilitação.

Palavras-chave: Implantes curtos, Reabilitação Bucal, Implantes dentários.

ABSTRACT

The loss of the dental organ related to the exodontia caused by avoidable diseases such as dental caries is very high, such losses cause aesthetic damage and physiological changes in its holder mainly in mastication, phonation and joint disorders (dtms). The adaptation of short and diameter implants standardized treatment presents a simpler and more predictable treatment option as well as less traumatic to patients, through the rehabilitation with dental implants of very reabsorbed borders. Making a safe alternative in the treatment of edentulous areas with limitations of height and bone volume, as they restrict the need for advanced surgical procedures for the reconstruction of the bony ridge. In the present study, a literature review was carried out, which consisted of a non-systematic bibliographic research in the databases PubMed, SciELO, it was sought to select current and impact references about the short implants as well as comparing them to the conventional implants. Therefore, based on this literature review, it is concluded that to restore edentulous areas with reduced bone volume without performing surgical procedures for bone grafting, as well as reduced time and lower cost, we have the option of short implants, since they have a success index and predictability similar to long implants and represents a conservative treatment option, provided that the two-stage surgical protocol is respected, which makes rehabilitation safer.

Keywords: Short Implants, Dental Rehabilitation, Dental Implants.

LISTA DE FIGURAS

Figura 1 - Três dimensões diferentes de implantes colosso de hexágono externo Evolution (Emfils® Indústria e Comércio de Produtos Odontológicos, São Paulo, Brasil). 13

Figura 2 – Dois diâmetros diferentes de implante colosso hexágono externo Evolution (Emfils®) 16

Figura 3 – Situação Inicial de um paciente com perda severa de altura óssea em região posterior de mandíbula 18

Figura 4 – Implantes instalados bilateralmente, todos com medidas de 6mm de diâmetro e 6mm de comprimento, linha Capsa (Sistema INP, São Paulo) 18

Figura 5 – Resultado final após instalação de elementos unitários sobre os implantes 19

SUMÁRIO

1. INTRODUÇÃO 10

2. PROPOSIÇÃO 12

3. REVISÃO DA LITERATURA 13

4. DISCUSSÃO 26

5. CONCLUSÃO 28

REFERÊNCIAS BIBLIOGRÁFICAS 29

1. INTRODUÇÃO

As perdas dentais ocorrem por diversos motivos, tais como traumas, alterações periodontais, cáries, dentre outras patologias. Segundo FRAZÃO et al 2003, a perda do órgão dental relacionada a exodontia provocada por enfermidades evitáveis, tais como cáries dentárias é muito elevada. Tais perdas causam prejuízo estético e alterações fisiológicas em seu portador principalmente na mastigação, fonação e desordens articulares (dtms) (VASCONCELOS et al, 2015), sendo que a severidade irá depender da localização e da quantidade de dentes perdidos. Indivíduos edêntulos totais ou parciais devem ser reabilitados por meio de próteses, parciais removíveis, parciais fixas, próteses totais ou próteses sobre implantes, sendo que a última opção vem se popularizando por ser mais satisfatória, por não sobrecarregar os dentes remanescentes, trazendo uma maior eficiência mastigatória, oferecendo conforto e também uma estética satisfatória.

Na atualidade a implantodontia vem proporcionando uma qualidade de vida melhor aos pacientes, total ou parcialmente edêntulos, devido ao índice rotineiro de sucesso da osseointegração para reabilitação oral. Porém, mesmo com os índices alcançados, a região posterior da maxila é a região mais desafiadora para os implantodontistas, pois possui condições peculiares em relação a outras regiões do complexo maxilo-mandibular. Nesta região pode apresentar uma quantidade de tecido ósseo reduzido e uma baixa densidade óssea, podendo ser insuficiente o processo alveolar (VERGARA et al, 2003; JUNIOR et al, 2013).

Reabilitações orais com implantes osseointegráveis para substituição de dentes perdidos está sendo bem documentada (ALBREKTSSON et al, 2008), esta prática representa uma alternativa eficaz na reabilitação de pacientes parcial e totalmente edêntulos (IPLIKÇIOGLU et al, 2003; SILVIERO et al, 2016; CURVO et al, 2015). Porém existe uma problemática, pois áreas com perda de altura óssea e reabsorção óssea severa são limitadas para procedimentos por meio de implantes longos (convencionais) principalmente em regiões posteriores de maxila e mandíbula, onde o assoalho do seio maxilar e o canal mandibular estão presentes (RETTORE et al, 2009).

O tratamento nestas situações é a modificação cirúrgica da anatomia dos pacientes para permitir a colocação dos implantes convencionais (RENOUARD ; NISAND, 2006), porém estas modificações vem demonstrado resultados imprevisíveis, alto custo e a necessidade de múltiplos procedimentos, além da resistência dos pacientes (RETTORE et al, 2009). Sabemos que a transposição do nervo leva a um risco maior de parestesia, alguns fatores devem ser levados em consideração no momento do planejamento do implante, são eles limitações anatômicas que a presença do nervo alveolar inferior determina, bem como a qualidade óssea e a magnitude da carga oclusal no local.

A adaptação de implantes curtos e de diâmetro padronizados (menor que 10 mm de comprimento) apresenta uma opção de tratamento mais simples e previsível, bem como menos traumática aos pacientes, através da reabilitação com implantes dentários de rebordos muito reabsorvidos.

Tornando uma alternativa segura no tratamento de áreas edêntulas com limitações de altura e volume ósseo, pois restringem a necessidade de procedimentos cirúrgicos avançados para a reconstrução do rebordo ósseo. (MORAND; IRINAKIS, 2007; NEDIR et al, 2004)

2. PROPOSIÇÃO

O objetivo deste trabalho é realizar uma revisão da literatura sobre o uso e sucesso de implantes curtos, como alternativa em reabilitação bucal. A revisão da literatura proposta foi feita de maneira não sistemática e com a seleção dos artigos mais relevantes ao tema sugerido. O método para a obtenção dos artigos foi através de pesquisa virtual em vários sites científicos.

3. REVISÃO DA LITERATURA

GALVÃO et al (2011) relatam que com a popularização dos implantes menores que 10mm de comprimento (curtos), tornou-se possível reabilitação com implantes dentários em áreas com rebordos muito reabsorvidos, constitui uma opção de tratamento menos traumática ao paciente bem como menos complexa e onerosa (Figura 1)

Figura 1 – Três dimensões diferentes de implante colosso de hexágono externo Evolution (Emfils® Indústria e Comércio de Produtos Odontológicos, São Paulo, Brasil).
Da esquerda para a direita: 5,0 x 6,0 mm; 4,0 x 10,0 mm; 4,0 x 16,0 mm.



Fonte: GALVÃO, F.F.S.A; JUN IOR, A.A.A; JUNIOR, N.N.F et al. **Previsibilidade de implantes curtos: revisão da literatura.** Revista Sul-Brasileira de Odontologia; Joinville Vol. 8, Ed. 1, (Jan-Mar 2011): 81-88.

Em um estudo BARBOSA et al (2008) avaliaram retrospectivamente o desempenho clínico de 348 implantes curtos Biohorizons® Implant Systems, Inc., Birmingham, AL) durante seis anos, os implantes observados foram instalados nas regiões anteriores e posteriores dos arcos de 153 pacientes, com média de idade de 55 anos, estes pacientes foram distribuídos em grupos de idade de 21 a 40, de 41 a 60 e de mais de 60 anos. Através dos prontuários dos pacientes foram coletados os dados da pesquisa, foi avaliado, tipo de prótese sobre implantes, taxa de sucesso e causas de insucesso. Os implantes que mais foram instalados foram 9 mm de

comprimento (220) que correspondem a 63,21% seguidos de 10mm de comprimento (128) que correspondem a 36,78%, deste implantes 44 foram de 3,5mm de diâmetro 12,64% 241 de 4mm de diâmetro 69,25 e 63 de 5mm de diâmetro 18,10%, implantes D3 foram utilizados em 136 casos (39,08%), implantes D4 em 135 casos (38,79%) e implantes D1/D2 em 77 casos (22,12%). A taxa de sucesso foi de 96% (334) implantes, com plena utilização em reabilitação protética, a taxa de insucesso foi de 4% com perda de 14 implantes. Dentre os implantes perdidos, cinco foram por exposição precoce espontânea, quatro por periimplantite devido à falta de terapia periodontal de suporte, três por carga precoce (prótese parcial removível desadaptada e dois por não osseointegração). Estes resultados demonstram que implantes curtos apresentam índices de sucesso similares aos implantes longos.

MELHADO et al (2007) fizeram um acompanhamento clínico por um período de até 14 anos. Os implantes foram dos tipos Standart e MK-III, de superfície lisa e cilíndricos, de 7mm de comprimento instalados na mandíbula. Foram avaliados 198 implantes em 99 pacientes. Em relação aos diâmetros 88 dos implantes do modelo Standart tinham diâmetro de 3,5 mm e 68 tinham 4 mm. Já no modelo MK-II, 11 mediam 3,75 mm de diâmetro. 3 tinham 4,0 mm e 28 tinham 5 mm. Foram realizadas 99 próteses sendo que 73 foram próteses fixas parciais (posterior de mandíbula), 20 próteses totais, 6 casos de próteses unitárias. 15 próteses fixas foram instaladas em implantes de 7,0mm e 58 foram instaladas em implantes de 7,0 e outros comprimentos e diâmetros. Nas próteses totais 4 tinham implantes de 3,75 por 7,0 mm, e as outras 16 tinham implantes variados. Do total de 198 implantes, 7 casos foram de insucesso contabilizando 96,46% de sucesso. Através da avaliação pode comparar que o sucesso dos implantes curtos foi similar aos de comprimentos maiores, podendo ser recomendado com previsibilidade e confiança.

GONÇALVES et al (2009) fizeram um estudo retrospectivo através de coleta de dados do Centro de Pós- Graduação academia de Odontologia do Rio de Janeiro, na Clínica Clivo. No período de 1999 a 2007, foram instalados 2294 implantes na mandíbula; destes 1056 implantes eram curtos com comprimento menor ou igual a 10 mm, sendo que 20 foram escolhidos de forma aleatória e analisados, foram avaliados pacientes que não receberam prótese e que receberam prótese fixa, unitária, no total foram 14 próteses fixas, 5 unitárias e 2 implantes sem prótese alguma. Os implantes

foram de 7 a 10 mm. Os resultados demonstraram que os implantes instalados na região posterior da mandíbula e que receberam prótese fixa obtiveram maior grau de sucesso (60%), porém os que receberam próteses unitárias tenham tido 100% de sucesso, sendo explicado pela maior distribuição de forças pelos implantes esplintados entre si. Uma das variáveis observadas neste estudo retrospectivo foi à qualidade óssea. Obteve-se índice de sucesso de 100% no osso D2 e de 83% dos implantes instalados no osso D3, confirmando que a qualidade óssea é um dos fatores determinantes para o sucesso dos implantes curtos. No que diz respeito ao tamanho do implante os de 8,5mm obtiveram sucesso mais frequente embora o de 7,9 e 10 mm tenham tido 100% de sucesso na amostragem. A proporção final de sucesso da aplicação do implante foi de 85%, entretanto este valor não é significativo, pois a proporção de sucesso é tendenciosa, visto que a técnica utilizada é bem sucedida.

MORDENFELD et al (2004) analisaram retrospectivamente o resultado de implantes dentários de diâmetro largo usado para reter restaurações fixas nos segmentos posteriores da maxila e da mandíbula. 52 pacientes com idade de 19 a 81 anos foram tratados entre 1997 e 2000 com 78 implantes mk-ll de plataforma larga Nobem Biocare TM, sendo 29 curtos e 49 longos, após o acompanhamento observou que 8 foram perdidos (6 curtos e 2 longos). Os insucessos aconteceram no prazo de dois anos a contar da cirurgia, sendo que 3 aconteceram antes mesmo da instalação da prótese e os outros no período de oito a 20 meses após serem colocados. Sendo a taxa de sucesso geral de 89,8%. Os resultados obtidos são animadores, pois ao colocar os implantes de plataforma larga, foram encontradas situações desfavoráveis, sendo a principal delas qualidade pobre do osso, maiores forças oclusais e volume ósseo comprometido. Sendo assim estes implantes são considerados uma alternativa de tratamento aceitável.

CURVO; TEIXEIRA, (2015) relatam que os implantes osseointegráveis passaram a ocupar um papel importante nos tratamentos reabilitadores – frequentemente curtos, devido às limitações anatômicas. O trabalho procurou simular uma situação que se aproximasse da realidade clínica. Foram colocados implantes curtos de 6 mm de comprimento, justificando-se a sua utilização devido a perda de altura óssea na região posterior mandibular livre. E as coroas metalocerâmicas sustentadas por esses implantes foram feitas alongadas para que pudesse recuperar

o espaço interoclusal que aumentou devido à perda óssea na região. Os resultados obtidos mostraram que onde foi aplicada carga axial no sentido do longo eixo do implante, as tensões geradas no osso cortical variaram de 17,729Mpa a 23,422Mpa, significando respectivamente, a 10,02% e 14,03% do limite de escoamento do osso Cortical, ou seja, da capacidade máxima de tensão que o osso poderia suportar ou resistir. Na carga oblíqua de 100 N a 45', aplicada em um único ponto sobre as coroas a unitárias a tensão máxima obtida foi 71,12 NPa que representou 42% do limite de escoamento do osso cortical. Observou-se que a densidade óssea está diretamente relacionada à quantidade de tensão absorvida pelo osso de suporte, avaliando as tensões sobre diferentes densidades ósseas, os autores observaram um aumento da tensão máxima equivalente conforme a densidade do osso medular ia diminuindo com variação do modulo de elasticidade; outro ponto avaliado que está diretamente relacionado à estrutura óssea, e a influência do comprimento e diâmetro do implante e de sua profundidade de inserção (Figura 2). Mostrando que os implantes curtos não geraram tensões excessivas para o osso cortical e, consequentemente, não acarretaria uma situação de perda óssea futura. Outros estudos chegaram a essas mesmas conclusões.

Figura 2 – Dois diâmetros diferentes de implante colosso hexágono externo Evolution (Emfils®).
Da esquerda para a direita: 5,0 mm (plataforma larga) e 4,0 mm (plataforma regular).



Fonte: GALVÃO, F.F.S.A; JUN IOR, A.A.A; JUNIOR, N.N.F et al. **Previsibilidade de implantes curtos: revisão da literatura.** Revista Sul-Brasileira de Odontologia; Joinville Vol. 8, Ed. 1, (Jan-Mar 2011): 81-88.

VASCONCELOS et al (2015) realizaram uma revisão de literatura que constou de pesquisa bibliográfica não sistemática, onde buscou-se selecionar referências

atuais e de impacto acerca dos implantes curtos, comparando-os aos convencionais. Apresentou-se o relato do caso clínico de uma Paciente do sexo feminino 54 anos com queixa de ausência das unidades 35, 36, 37,45 e 46. Após exames radiográficos foi observado que nas regiões havia pouca altura óssea, feitos exames laboratoriais, não apresentou problemas sistêmicos. Foi proposto para a paciente duas opções de tratamento, sendo elas a transposição do nervo alveolar inferior para viabilizar as instalações de implantes com maior comprimento ou a instalação de implantes curtos, sendo que a paciente escolheu a segunda opção devido as possíveis complicações pós-operatórias da primeira opção exemplo: (parestesia). Assim foi feita instalação de implantes curtos realizada em duas etapas. No primeiro momento foi instalado os implantes nos locais específicos, e a segunda etapa (chamada de fase protética) foi feita após 4 meses da data do procedimento cirúrgico. Depois de feita a cirurgia de reabertura do implante e confirmada o osseointegração, foi feita a instalação dos provisórios, moldagens e instalação da coroa sobre implante. Verificou-se que a instalação de implantes curtos é uma alternativa de tratamento para evitarem-se técnicas cirúrgicas mais invasivas e de maior morbidade e, dessa forma, proporcionar ao paciente um procedimento mais simples e menos traumático.

A seguir um exemplo de paciente com perda óssea severa, que para fazer implantodontia convencional teria que fazer enxerto ósseo, então foi tratada com implante curto (VASCONCELOS et al, 2015).

Figura 3 – Situação Inicial de um paciente com perda severa de altura óssea em região posterior de mandíbula.

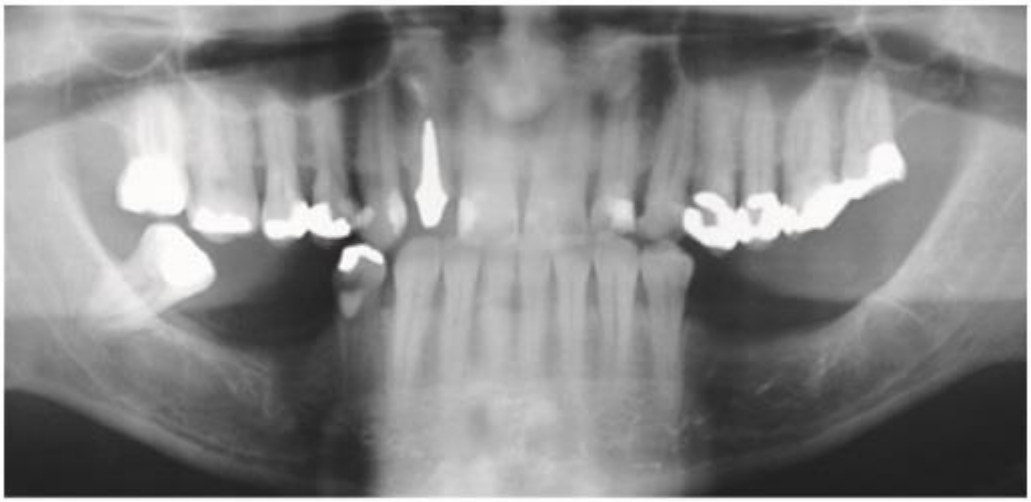

Fonte: VASCONCELOS, A.R; VELASCO, R.G; SILVA, K.M.G; SAMPAIO, R.C. **Short implants: when should they be indicated? A literature review illustrated with a case report**. Dental Press Implantol. 2015 OctDec;9(4):86-100.

Figura 4 – Implantes instalados bilateralmente, todos com medidas de 6mm de diâmetro e 6 mm de comprimento, linha Capsa (Sistema INP, São Paulo).

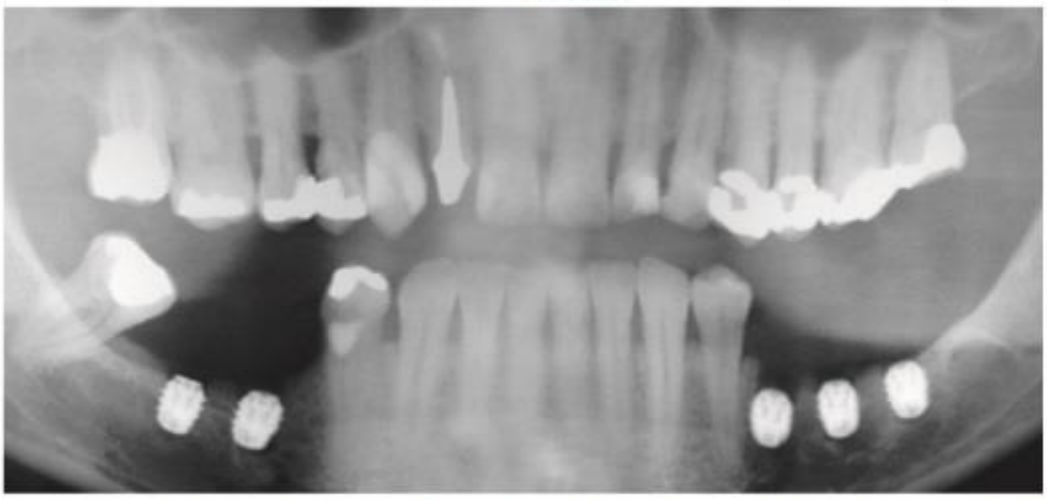

Fonte: VASCONCELOS, A.R; VELASCO, R.G; SILVA, K.M.G; SAMPAIO, R.C. **Short implants: when should they be indicated? A literature review illustrated with a case report**. Dental Press Implantol. 2015 OctDec;9(4):86-100.

Figura 5 – Resultado final após instalação de elementos unitários sobre os implantes.



Fonte: VASCONCELOS, A.R; VELASCO, R.G; SILVA, K.M.G; SAMPAIO, R.C. **Short implants: when should they be indicated? A literature review illustrated with a case report**. Dental Press Implantol. 2015 OctDec;9(4):86-100.

GUMES et al (2015) Por meio de análise de prontuários de clínicas e cursos de especialização em implantodontia da cidade de Salvador/BA, realizaram um estudo sobre o uso de implantes curtos, comparando-se aos achados com os dados da literatura mais recente. Embora não há consenso quanto ao comprimento para que o implante seja considerado curto, a maioria dos autores considera os que sejam de comprimento inferior a 10 mm. Analisaram uma amostra de 82 prontuários, e a verificação dos seus dados forneceu um total de 459 implantes instalados, sendo divididos entre mandíbula e maxila. De todos os 82 prontuários analisados 71, (86,5%) correspondiam pacientes do sexo feminino. Já pacientes do sexo masculino foram somente 11 (13.5%) prontuários. Estes 82 prontuários forneceram um total de 459 implantes sendo 362 (78,9%) em pacientes do sexo feminino e apenas 97 (21,1%) do sexo masculino; dos 459 implantes, 223 (48,6%) eram implantes curtos – considerando- se como curtos os implantes menores a 10 mm. Os implantes com mais de 10 mm de comprimento (longos) somaram 236 (51,4%) implantes. Apesar dos implantes curtos terem uma porcentagem inferior ao dos longos, sua utilização tem aumentado cada vez mais nas clínicas. Os implantes de até 10 mm em comprimento apresentam um percentual de uso próximo ao dos longos, com 48,6%. Os implantes curtos vieram solucionar situações nas quais os longos seriam inviáveis, como nas proximidades do canal mandibular ou do seio maxilar e rebordos alveolares curtos.

Observou-se que, entre os sexos masculinos e femininos não há diferença importantes quanto ao comprimento. Ambos os sexos apresentam percentual semelhante de uso de implantes curtos ou longos. Uma vez que as características anatômicas, o padrão esquelético e a formação óssea não tem diferença entre os sexos. A idade pode ser um fator importante no tamanho dos implantes. Com o avançar desta, surgem questões relacionadas à utilização dos componentes, situações como a perda dos dentes, doenças periodontais e condições sistêmicas inerentes a idade que podem influenciar na utilização de implante. Notou-se que a prevalência de implantes é do sexo feminino, mostrando assim que as mulheres têm uma maior preocupação com a saúde bucal, buscando não somente a estética, mas também recuperar a forma e função do sistema mastigatório como um todo.

ZANETTINI et al (2015) reporta a viabilidade e previsibilidade da reabilitação bucal com implantes curtos de 4mm, em região posterior de mandíbula através de revisão da literatura de um relato de caso. Paciente do sexo feminino com queixa de falta de dentes posteriores em mandíbula, bem como deficiência mastigatória e desejo de realizar implantes na região, observou-se através de exame clínico a falta dos elementos dentários 35, 36, 37, 44, 45, 46 e 47 sendo confirmado por exame radiográfico, notando pouca espessura óssea na região de pré–molares, e a pouca altura alveolar até o canal mandibular, tanto no lado direito quanto no lado esquerdo. Devido a altura do nervo alveolar inferior tem como planejamento cirúrgico e alternativas de tratamento, a reconstrução vertical, a lateralização do nervo alveolar inferior ou o uso de implantes extra curtos para a região de molares, e implantes estreitos para a região de pré-molares. Após os riscos e benefícios de cada alternativa serem explicados para a paciente, optou-se por colocação de implantes curtos para a região posterior e estreitos para a região de pré-molares, visando à restauração com uma prótese parcial fixa. Foram colocados implantes Straumann SLActive Standard Plus Roxolid com 3,3 mm de diâmetro e 8 mm de comprimento na região 44, e de 4,1 mm de diâmetro e 4 mm de altura nas regiões dos dentes 46 e 47. O plano restaurador foi realizar uma prótese parcial fixa com os implantes ferulizados, que é o mais recomendado para esses casos, sendo feita a mesma configuração de implantes nas regiões dos dentes 35, 36 e 37. Os requisitos básicos da cirurgia de colocação de implantes bem como a boa estabilidade primária e a posição correta foram observados, sendo que neste caso foi atingida ótima estabilidade primária permitindo

assim a colocação dos implantes em uma única fase, aguardando apenas 6 semanas para sua osseointegração.

GRANT et al apud ZANNETTINI et al (2015). Afirmam que a opção de tratamento com implantes curtos é um benefício para o paciente e para o cirurgião, pois evita enxertos ósseos e outros procedimentos, que podem gerar sequelas da área doadora morbidade e sequelas ao nervo. Pesquisas recentes mostram que o sucesso dos implantes com menos de 6 mm é igual ao de implantes mais longos. O êxito com os implantes curtos e longos parece ser equivalente, o que nos da segurança a optar pelo seu uso, desde que associados a um planejamento prévio, bem como uma técnica cirúrgica adequada.

ALVES et al (2014) testaram implantes do tipo Cone Morse Neodent, instalados em tíbias de coelhos. Avaliaram também a viabilidade de um novo método de avaliação de toque reverso. Após aprovação pelo comitê de ética em pesquisa foram utilizados cinco implantes Cone Morse WS Neodent, com diâmetro de 4,1 mm e comprimento de 6 mm. Foram utilizados para avaliar a utilização do método apresentado para testes de torque reverso. Foram utilizados cinco coelhos da Nova Zelândia machos com idade entre 6 e 8 meses, pesando 3,5kg e 4kg, um implante foi instalado na tíbia de cada animal; a técnica cirúrgica foi baseada em um protocolo semelhante descrito na literatura por Johansson e Albrektsson. Posteriormente, os animais foram eutanasiados em diferentes períodos de tempo, sendo escolhido este método, para que se pudesse observar se o valor do toque reverso aumentaria conforme o tempo de cicatrização do animal. Foram confeccionados cinco corpos de prova com o bloco de osso retirado de cada animal. Os blocos ósseos contendo os implantes foram recortados e o montador correspondente ao implante Cone Morse foi acoplado a esse, formando um pilar único e contínuo. O torque reverso foi simulado utilizando a máquina universal de ensaios EMIC DL 1000. Uma força de compressão foi aplicada sobre o braço da alavanca (Neodent), acoplado ao dispositivo de montagem do implante. Após a análise de cada bloco de osso o teste foi considerado bem sucedido na ausência de fratura, os valores obtidos com o teste foram os seguintes: Coelho 1 (imediato) = 1,8Kgf, Coelho 2 (7 dias) = 7,6Kgf, Coelho 3 (15 dias) = 17Kgf, Coelho 4 (30 dias) = 27Kgf, Coelho 5 (45 dias) = 36Kgf. Através destes resultados pode notar que o valor do torque reverso aumentou conforme o aumento

do tempo de cicatrização, mostrando que o teste do torque reverso é uma alternativa viável para avaliar o grau de osseointegração de implantes dentários, podendo ser facilmente utilizados por alunos e profissionais.

GOENE et al (2005) acompanharam 188 pacientes em um período de 3 anos que receberam 311 implantes de osseotídeos curtos (7,0 e 8,0 mm de comprimento) que foram colocados principalmente em osso macio, sendo a maioria das restaurações (95,2%) próteses parciais fixas de curta distância e colocadas nos sextantes posteriores, no período destes 3 anos 13 implantes falharam, sendo obtido uma taxa de sucesso cumulativa de 95,8% destas falhas, 4 os pacientes eram fumantes, e 9 dos casos esta falha ocorreu antes do carregamento da prótese, sendo assim, a taxa de sucesso geral compara favoravelmente com a literatura disponível .

GENTILE et al (2005) estimaram a sobrevivência de 1 ano de implantes de Bicons 6x 5,7mm comparado com implantes não curtos. Foram acompanhados 35 pacientes, recebendo no total 172 implantes, sendo 45 curtos e o restante não curtos. Passado o período de 1 ano, a taxa de sucesso dos implantes curtos foi de 92,2%, e os não curtos de 95,2%, não sendo estatisticamente significativo (p= 0,76). Os resultados obtidos sugerem que os implantes curtos podem se tornar osteointegrados, e ter uma carga funcional após a colocação.

ALVARENGA et al (2013) avaliaram em fevereiro de 2011 uma paciente do sexo feminino de 63 anos de idade que não conseguia usar suas próteses móveis. Com desejo de realizar implante dentário, na anamnese, observou-se que apresentava próteses totais superior e inferior com acentuado reabsorção óssea na mandíbula, que não favorecia a retenção da prótese . No maxila apresentava reabsorção moderada, permitindo deste modo uma retenção adequada da prótese superior. Na radiografia panorâmica pode observar a acentuada atrofia da mandíbula e a indisponibilidade de altura óssea para instalação de implantes, sendo visto também uma tomografia computadorizada que revelava perda óssea em altura e espessura do rebordo alveolar, o que contraindicava a terapêutica com implantes dentários osseointegráveis de maneira convencional. Foi proposto a reabilitação com implantes osseointegráveis e *overdenture,* através da utilização de 4 implantes de dimensões reduzidas na região anterior de mandíbula, e instalação de uma placa de

titânio de 2,4mm de espessura para reforço e estabilidade da mandíbula em ambiente hospitalar, sob anestesia geral. Foram utilizados 4 implantes tipo Cone Morse (Superfície NeoPoros), da marca Neodent, com diâmetro de 3,5 mm e comprimento de 7,0 mm. Após todo o procedimento, foi instalada a placa de titânio de 2,4 mm de espessura, reta e com 8 furos. Após 4 meses, realizaram o segundo tempo cirúrgico para a instalação dos parafusos cicatrizadores, sendo constatado osseointegração primária dos implantes. Depois de 24 meses de preservação, sob carga oclusal funcional, foi feita uma avaliação que satisfez requisitos de estética e função.

TEN BRUGGENKATE et al. (2013) Realizaram em um período de 6 anos, um estudo multicêntrico de implantes ITI curtos, com um comprimento de 6mm. Ao total foram instalados 253 implantes curtos(208 na mandíbula e 45 na maxila, 6,0mm de comprimento e diâmetro de 4,1 e/ou 3,5mm). Foram colocados em 126 pacientes. Neste período 7 implantes foram perdidos, sendo 6 na maxila e 1 na mandíbula , destes, 5 foram retirados por conta de inflamação (4 deles perdidos na fase de cicatrização e 1 após 2 anos), 2 implantes foram perdidos por conta de perda óssea sem sinais de inflamação. Obtendo assim, um índice de sobrevivência de 97%, sendo que a qualidade da sobrevivência foi comparável com os resultados clínicos de implantes mais longo do mesmo sistema de implantes. TEM BRUGGENKATE et al (2013) recomenda que embora os resultados tenham sido favoráveis, é recomendado que sejam utilizados em combinação com implantes mais longos.

MANFRO et al (2015) apresentaram 4 casos clínicos de pacientes com mandíbulas atróficas tratadas com implantes curtos e prótese tipo protocolo. Selecionaram pacientes edêntulos totais (superior e inferior) que apresentavam como queixa, a dificuldade de estabilização de suas próteses totais inferiores. Estes pacientes fizeram radiografia panorâmica e tomografia computadorizada tipo cone been, e as mandíbulas que apresentavam altura média de 7 mm ou menos, foram

incluídas no estudo, sendo descartados pacientes que possuíam contra indicações absolutas para o tratamento. Segue abaixo os procedimentos realizados:

- Quatro pacientes do sexo feminino com idades de 59, 69, 62 e 70 anos;
- Todas as pacientes com queixa de instabilidade de prótese inferior, enquadradas como portadora de mandíbula atrófica;
- Foi feito o preparo inicial e, tiveram instalados quatro implantes curtos cada uma;
- Primeira paciente foi instalado quatro implantes de 3,75 x 70mm;
- Segunda paciente foi submetida à instalação de quatro implantes de 3,75 x 7,0mm;
- Na paciente três foram instalados quatro implantes um de 10 x 3,75 mm, outro de 8,5 x 3,75mm e os outros dois foram de 7,0 x 3,75mm;
- Na quarta paciente foram instalados dois implantes de 10 x 3,75mm e dois de 7,0 x 3,75 mm;
- Os pacientes foram submetidos a retorno em 7,15, 30, 60, 90 e 180 dias;
- No controle de 90 dias, as próteses foram removidas, os torques; dos minipilares conferidos, e a prótese foi novamente instalada.
- Dos 16 implantes instalados apenas um não apresentou osseointegração, sendo substituído por outro em carga imediata, apresentando índice de sucesso de 94,12% e perda óssea perimplantar media de 0,71mm, ficando dentro do padrão de normalidade.

LEE et al (2014) analisaram desfechos clínicos dos implantes curtos comparando aos implantes convencionais, com o propósito de verificar se a taxa de sobrevida e seus desfechos clínicos, diferem entre implantes curtos e longos, suportados por próteses fixas. No total foram incluídos 539 implantes dentários (265 implantes curtos com comprimento de 5 a 8 mm e 274 implantes de controle com comprimento superior a 8 mm). O período de acompanhamento médio foi de 2 anos, nesta análise não houveram diferenças estatísticas significativas entre os grupos, porém sugeriram novos estudos clínicos com maiores amostras e tempo de segmento para confirmação dos resultados.

THOMAS et al (2015) realizaram uma pesquisa para comparar implantes curtos na maxila posterior, a implantes mais longos colocados após ou

simultaneamente com procedimentos de elevação do piso sinusal, com o seguinte questionamento: “os implantes curtos são superiores aos implantes mais longos no seio aumentado em termos de taxas de sobrevivência e complicações de implantes e reconstruções, medidas de resultado relatadas pelo paciente”. Foram selecionados oito ensaios clínicos controlados randomizados, que tiveram como intervenção a comparação entre implantes curtos (≤ 8mm) a implantes mais longos (>8mm) no seio aumentado. Foram avaliados os índices de sobrevida, bem como complicações dos implantes e das reconstruções. Como desfechos secundários, foram incluídos relatos dos pacientes e custos. Foi observado que ambas as opções de tratamento para reabilitação de maxila atrófica são seguras, mas que as complicações biológicas são mais frequentes na opção de implantes longos mais levantamento de seio. Sendo este último, segundo relatos dos próprios pacientes, a opção com mais desvantagens, sendo assim implantes dentários mais curtos podem representar a alternativa de tratamento preferencial.

CRUZ et al (2017) pesquisaram o objetivo de verificar se os implantes curtos (≤ 8mm) apresentavam a mesma previsibilidade clínica em comparação aos implantes mais longos (>8mm). Após critérios de inclusão foram avaliados 13 estudos. Um total de 820 pacientes receberam 1040 implantes, sendo 472 curtos e 568 convencionais com levantamento de seio maxilar. Os resultados apresentados mostraram que não houveram diferença significativa na sobrevida dos implantes, entretanto nas complicações houveram diferenças significativas, sendo favorável para os implantes curtos. Os implantes curtos apresentaram taxa de sobrevivência e perda óssea marginal similar em comparação aos implantes de maior comprimento em associação com levantamento do seio maxilar, entretanto, observou-se que as taxas de complicações da associação de uma cirurgia auxiliar foi maior quando comparado a instalação dos implantes curtos.

4. DISCUSSÃO

Os estudos mostram que não há consenso quanto ao comprimento para que os implantes sejam considerados curtos, porém a maioria dos autores consideram os que tenham comprimento inferior a 10 mm (GUMES et al, 2015). O estudo ainda nos mostra que os pacientes do gênero feminino foram predominante em relação ao gênero masculino, diversos estudos tem mostrado que o número de mulheres que procuram tratamento vem aumentando em relação aos homens, o que sugere que as mulheres estão mais preocupadas com a saúde bucal, buscando não somente a estética, mas também recuperar a forma e função do sistema mastigatório como um todo (GUMES et al, 2015 ; VASCONCELOS et al 2015; ZANETTINI et al 2015; ALVARENGA et al 2013; MANFRO et al 2015) .

Como sugere os estudo de LEE et al (2014) não há diferença significativa entre os implantes longos e curtos, porém ele sugere mais estudos com maior tempo de acompanhamento. Já THOMAS et al (2015) e CRUZ et al (2017) observaram que apesar de ambas opções serem seguras, as complicações biológicas são mais frequentes na opção de implantes longos, sendo pela própria opinião dos pacientes a opção com mais desvantagens **.**

Nota-se que estudos comparando implantes curtos com implantes longos trazem taxas de sucesso parecidas, aonde em curtos é de aproximadamente 96% GOENE et al (2005) ; MELHADO et al (2007); BARBOSA et al (2008) e longos 97%. Destes, observa-se que o sucesso é um pouco maior em implantes longos, devido a cargas oclusais com intensidade elevada terem uma distribuição de forças desfavoráveis e com forte magnitude, assim os implantes tendem a ter menor estresse.

No que tange uma melhor distribuição de cargas sobre os implantes curtos alguns autores acreditam que existe relação entre esplintagem ou não dos implantes. No estudo de GOLÇALVES et al (2009) a esplintagem favoreceu a dissipação de carga fazendo com que a taxa de sucesso chegasse a 100%.

Em se tratando de qualidade óssea GONÇALVES et al (2009) confirma que é um dos fatores determinantes para o sucesso dos implantes curtos. CURVO;

TEIXEIRA, (2015) observaram que a densidade óssea está diretamente relacionada à quantidade de tensão absorvida pelo osso de suporte. Outro ponto avaliado por eles esta relacionado à estrutura óssea, e a influência do comprimento e diâmetro do implante, bem como sua profundidade de inserção.

Observa-se que ainda existe uma resistência quanto ao uso de implantes curtos, porém sua utilização tem-se aumentado cada vez mais nas clínicas odontológicas, sendo que os implantes de até 10 mm em comprimento apresentam um percentual de 48,6%%, sendo bem próximo ao dos longos GUMES et al (2015). Os implantes curtos estão presentes principalmente em situações nas quais os longos seriam inviáveis, como nas proximidades do canal mandibular ou do seio maxilar e rebordos alveolares curtos. GUMES et al (2015)

Segundo VASCONCELOS et al (2015) e ZANNETTINI et al (2015) a opção de tratamento com instalação de implantes curtos, traz um grande benefício para o paciente, pois evitam enxertos ósseos e outros procedimentos invasivos que podem gerar sequelas, proporcionando assim, um processo mais simples e menos traumático para o paciente.

Em relação à marca de implantes observou-se que foram muito heterogêneas. Os implantodontistas usaram diversas marcas, porém vale ressaltar que o implante que lidera a indústria de implantes é o Bicon, pois tem um longo processo de pesquisa e desenvolvimento.

5. CONCLUSÃO

Embasado nesta revisão de literatura, conclui-se que para restaurar áreas edêntulas com volume ósseo reduzido sem a realização de procedimentos cirúrgicos para enxerto ósseo, bem como um tempo cirúrgico reduzido e menor custo, temos a opção de utilizar implantes curtos. Tendo em vista que apresentam índice de sucesso e previsibilidade similares ao dos implantes longos, representando uma opção de tratamento conservador, desde que respeitado o protocolo cirúrgico em duas etapas, o que torna mais seguros a reabilitação.

O planejamento e a escolha do diâmetro, altura e geometria do implante, nesse caso são muito importantes, levando em consideração a qualidade e quantidade óssea na área a ser realizada a cirurgia.

De modo geral podemos afirmar que os implantes curtos representam uma excelente alternativa de tratamento, contudo devem ser realizados estudos clínicos detalhados, bem como planejamento reverso, a fim de avaliar a evolução clínica no uso destes implantes curtos.

REFERÊNCIAS BIBLIOGRÁFICAS

ALBREKTSSON T. **Hard tissue implant interface.** Aust Dent J. 2008;53: S34-8.

ALVARENGA, R.L; AKAKI, E; SOUZA, A.C.R.A; SOUZA, N.L. **Reabilitação de mandíbula atrófica com implantes curtos e placa de titânio: apresentação de um caso clínico.** Ver Port Estomatol, Med Dent Cir Maxilofac. 2013; 54(4):2017-221.

ALVES, M.L.M; FILHO, L.I; SÁBIO, S; ZEN FILHO, E.V; SOARES, S**. Assessing stability of Neodent Morse taper implants through reverse torque technique testing: A preliminary study in rabbits.** Dental Press Implantol. 2014 Oct-Dec.;8(4):94-101.

BARBOZA, E; CARVALHO, W; FRANCISCO, B, FERREIRA, V. **Desempenho clínico dos implantes curtos: Um estudo retrospectivo de seis anos**, Revista Periodontia, Rio de Janeiro, v. 17, n 04, p. 98-103, Dezembro. 2007.

CURVO, A.P.R; TEIXEIRA, M. F. FEM **analysis of stress distribution in cortical bone using individualized crowns supported on short implants subjected to oblique and axial loads in the posterior region of the mandible.** Dental Press Implantol. 2015 Oct-Dec;9(4):67-85.

CRUZ, R.S et al. **Implantes curtos ou convencional com levantamento de seio em maxila atrófica. Uma revisão sistemática e meta-análise.** Proceedings of the 7º congresso da FOA- unesp/Annual Meeting. 2017.

FRAZÃO, P; ANTUNES, J.L.F; NARVAI, P.C. **Perda dentária precoce em adultos de 35 a 44 anos de idade. Estado de São Paulo, Brasil, 1998.** Rev Bras Epidemiol. Vol 6, n1, 2003.

GALVÃO, F.F.S.A; JUN IOR, A.A.A; JUNIOR, N.N.F et al. **Previsibilidade de implantes curtos: revisão da literatura.** Revista Sul-Brasileira de Odontologia; Joinville Vol. 8, Ed. 1, (Jan-Mar 2011): 81-88.

GENTILE, MA; CHUANG, SK; DODSON TB. **Survival estimates and risk factors for failure with 6 x 5.7mm implants.** Int J Oral Maxillofac Implants. 2005 Nov-Dec;20(6):930-7.

GOENÉ, R; BIANCHESI, C; HÜERZELER, M; DEL LUPO, R; TESTORI, T; DAVARPANAH, M; JALBOUT, Z. **Performance of short implants in partial restorations: 3-year follow-up of Osseotite implants.** Implant Dent 2005;14(3):274-80.

GONÇALVES, A.R.Q; SILVA, A. L; MATTOS, F. R; BARROS, M; MOTTA, S. H. G. **Implantes curtos na mandíbula são seguros?** RGO, Porto Alegre, v.57, n.3, p.287-290, jul/set.2009.

GUMES, I; GUEDES, G; SÓRIO, A.L; CYSNEIROS, H; FALCÃO, A; MIRANDA, D.A.O**. Prevalence of short implants use in maxillaries: retrospective pilot study.** Dental Press Implantol. 2015 Apr-Jun;9(2):89-99.

IPLIKÇIOGLU, H; AKÇA K; ÇEHRELI M.C; SAHIN S. **Comparison of non linear finite element stress analysis with in vitro strain gauge on a morse taper implant.** Int J Oral Maxillofac Implants. 2003;18: 258-65.

JUNIOR, O.C; JUNIOR, R.A. **Deslocamento de implante dentário para o seio maxilar: relato de caso.** Ver Port Estomatol med dent cir maxilofac. 2013; 54(4): 228-233.

LEE SA et al. **Systematic review and meta-analysis of randomized controlled trials for the management of limited vertical height in the posterior region: short implants (5 to 8 mm) vs longer Implants (>8 mm) in vertically augmented sites.** Int j oral maxillofac implants 2014;29(5):1085–1097.

MANFRO, R; BORTOLUZZI M.C; PRATTO, L.M; et al. **Mandíbulas edêntulas severamente reabsorvidas tratadas com implantes curtos – Apresentação de 4 casos clínicos e controle de 30 a 36 meses.** Journal of Oral Investigations**,** Passo Fundo, v. 2, n. 1, p. 10-16, fev. 2015.

MELHADO, R. M. D; VASCONCELOS, L. W; FRANCISCHONE, C. E; QUINTO, C; PETRILLI, G. **Avaliação clínica de implantes curtos (7 mm) em mandíbulas: acompanhamento de dois a 14 anos.** Revista Implant News, São Paulo, v. 4, n. 2, p. 147-151, 2007.

MORAND, M; IRINAKIS, T**. The challenge of implant therapy in the posterior maxilla: providing a rationale for the use of short implants.** J Oral Implantol. 2007 33(5):257-66.

MORDENFELD MH, JOHANSSON A, HEDIN M, BILLSTROM C, FYRBERG KA. **A retrospective clinical study of wide-diameter implants used in posterior edentulous areas.** Int J Oral Maxillofac Implants. V. 19 n.3, p.387-92, May/Jun. 2004.

NEDIR, R. et al. **A 7 year life table analysis from a prospective study on ITI implants with special emphasis on the use of short implants.** Clin Oral Implants Res, Copenhagen, v.15, p 150-157, 2004.

RENOUARD, F; NISAND, D. **Impacto of implant length and diameter on survival rates.** Clin Oral Implants Res. Copenhagen, v.17, n.2, p. 35-51, 2006.

RETTORE, J.R; BRUNO I.O, LIMONGE, N.C.C. **Abordagem biomecânica como forma de favorecer e estabelecer o uso de implantes curtos.** Impl News. Impl News. 2009;6(5):543-9.

SILVIERO, B.M; AITA, T.G; CERQUEIRA, G.F et al. **Implantes curtos em região posterior de mandíbula: Benefícios que os implantes curtos promovem aos paciente.** Brazilian Journal of Surgery and Clinical Research. Vol. 15, N.2, p: 130-134. 2016.

TEN BRUGGENKATE, C.M; ASIKAINEN, P; FOITZIK, C; et al. **(6-mm) nonsubmerged dental implants: results of a Multicenter clinical trial of 1 to 7 years.** Int J Oral Maxillofac Implants. 1998 Nov-Dec 13(6):791-8.

THOMAS DS et al. **EAO Supplement Working Group 4 - EAO CC 2015 Short implants versus sinus lifting with longer implants to restore the posterior maxilla: A systematic review**. Clin. oral implants res. 2015;26:(11)154–169.

VASCONCELOS, A.R; VELASCO, R.G; SILVA, K.M.G; SAMPAIO, R.C. **Short implants: when should they be indicated? A literature review illustrated with a case report**. Dental Press Implantol. 2015 OctDec;9(4):86-100.

VERGARA J.A; CAFFESSE R.G. **Immediate replacement of singleupper posterior teeth: A report of cases.** Clin Implant DentRelat Res. 2003;5:130–6.

ZANETTINI, L.M.S; FORTUNA, C.R; POLIDO, W.D. **Short implants: an alternative to bone grafts in the posterior mandible.** Dental Press Implantol. 2015 Oct-Dec; 9(4):101-9.