FACULDADE SETE LAGOAS - FACSETE
ASSOCIAÇÃO BRASILEIRA DE ODONTOLOGIA - REGIONAL DE UBERLÂNDIA
ESPECIALIZAÇÃO EM ORTODONTIA

Letícia Pereira de Oliveira

USO DO APARELHO D-GAINER COMO TRATAMENTO INTERCEPTATIVO NA DENTIÇÃO MISTA PARA CORREÇÃO DA FALTA DE ESPAÇO NO ARCO DENTÁRIO: RELATO DE CASO

UBERLÂNDIA - MG
2026

Faculdade Sete Lagoas - FACSETE

Associação Brasileira de Odontologia - ABO Regional Uberlândia

Especialização em Ortodontia

Trabalho de Conclusão de Curso intitulado **"Uso do aparelho D-Gainer como tratamento interceptativo na dentição mista para correção da falta de espaço no arco dentário: relato de caso"** de autoria da aluna **Letícia Pereira de Oliveira**.

Aprovada em ____ / ____ / ____ pela banca constituída pelos seguintes professores:

_____

Prof. Es. Tony Carlos Xavier Costa - ABO Uberlândia

_____

Prof. Dr. Éverton Ribeiro Lelis - ABO Uberlândia

_____

Profa. Me. Juliana de Morais Jacob - ABO Uberlândia

Uberlândia, 27 de fevereiro de 2026

USO DO APARELHO D-GAINER COMO TRATAMENTO INTERCEPTATIVO NA DENTIÇÃO MISTA PARA CORREÇÃO DA FALTA DE ESPAÇO NO ARCO DENTÁRIO: RELATO DE CASO

Letícia Pereira de Oliveira[1]
Tony Carlos Xavier Costa[2]

RESUMO

A falta de espaço dentário, definida como a discrepância entre o tamanho dos dentes e o espaço disponível na arcada, é uma condição frequente na prática ortodôntica, especialmente durante a dentição mista. Essa alteração pode ocasionar apinhamento dentário, desvios no eixo de erupção dos dentes permanentes e prejuízos à função oclusal e à estética, sendo considerada um dos principais desafios do tratamento ortodôntico interceptativo. Diante da elevada prevalência dessa condição, a ortodontia tem buscado abordagens terapêuticas conservadoras e biomecanicamente eficientes para o ganho de espaço. O D-Gainer surge como uma mecânica interceptativa destinada ao ganho de espaço anteroposterior e ao leve desenvolvimento transversal do arco dentário, possibilitando a distalização discreta de dentes posteriores e a proclinação controlada dos incisivos, favorecendo a acomodação dos dentes permanentes em erupção sem a necessidade de extrações.

Assim, este relato de caso tem como objetivo mostrar a aplicabilidade clínica do aparelho D-Gainer no tratamento da falta de espaço durante a dentição mista, analisando seus princípios biomecânicos, indicações e potencial interceptativo. A utilização deste aparelho demonstrou resultado considerado satisfatório em pacientes em fase de crescimento.

Palavras-chave: Ortodontia Interceptora; Aparelhos Ortodônticos; Dentição Mista; Má Oclusão Classe II de Angle.

[1] Especializando em Ortodontia pela ABO Uberlândia/Faculdade Sete Lagoas (FACSETE); Graduada em Odontologia pela Faculdade Anhanguera de Uberlândia. draleticiapoliveira@gmail.com
[2] Especialista em Ortodontia pela Faculdades Unidas do Norte de Minas (FUNORTE). Orientador. tc_orto@hotmail.com

ABSTRACT

Dental arch space deficiency, defined as the discrepancy between tooth size and the available arch length, is a common condition in orthodontic practice, particularly during the mixed dentition stage. This condition may lead to dental crowding, altered eruption paths of permanent teeth, and impairment of occlusal function and esthetics, representing a major challenge in interceptive orthodontic treatment. Given its high prevalence, orthodontics has sought conservative and biomechanically efficient approaches for space gaining. The D-Gainer is an interceptive orthodontic mechanic designed to promote anteroposterior space gain and mild transverse arch development, allowing controlled incisor proclination and slight distalization of posterior teeth, thereby facilitating the eruption of permanent teeth without the immediate need for extractions.

Therefore, the aim of this study is to review the scientific literature and discuss the clinical applicability of the D-Gainer appliance in the management of space deficiency during the mixed dentition, emphasizing its biomechanical principles, indications, and interceptive potential.

Keywords: Orthodontics Interceptive; Orthodontic Appliances; Dentition Mixed; Malocclusion Angle Class II.

1. INTRODUÇÃO

A falta de espaço dentário, caracterizada pela discrepância entre o tamanho dos dentes e o espaço disponível na arcada, constitui uma das alterações mais frequentes na prática ortodôntica, especialmente durante a dentição mista. Essa condição pode resultar em apinhamento dentário, alterações no eixo de erupção dos dentes permanentes e comprometimento da oclusão funcional e estética. Estudos epidemiológicos demonstram elevada prevalência de apinhamento e outras maloclusões nessa fase de desenvolvimento, com índices que podem atingir cerca de 50 % em crianças e adolescentes, tornando o manejo da discrepância de espaço um dos principais desafios do tratamento ortodôntico interceptativo (Biazuz *et al* 2022).

Diante desse cenário, a ortodontia tem buscado alternativas terapêuticas que promovam ganho de espaço de forma eficiente, conservadora e biomecanicamente

favorável. A evolução dos sistemas de aparelhos ortodônticos, especialmente os braquetes autoligados, reflete essa tendência ao oferecer menor resistência ao deslizamento do fio ortodôntico, melhor controle biomecânico e potencial redução de forças indesejáveis sobre os tecidos dento-alveolares (Anghileri *et al* 2019; Morales Jiménez *et al* 2015).

Associado a esses sistemas, o aparelho D-Gainer surge como uma mecânica interceptativa voltada ao ganho de espaço anteroposterior e leve desenvolvimento transversal do arco dentário, com efeitos funcionais semelhantes ao do conceito funcional de Frankel, possibilitando a distalização discreta de dentes posteriores e a proclinação controlada dos incisivos, favorecendo a acomodação dos dentes permanentes em erupção sem a necessidade imediata de extrações ou dispositivos removíveis convencionais (Biazuz *et al* 2022).

Embora frequentemente associado a protocolos com sistemas autoligados passivos, como o sistema Damon, o uso clínico do D-Gainer exige criteriosa indicação e compreensão das estratégias ortodônticas de ganho de espaço na dentição mista (Anghileri *et al* 2019; Morales Jiménez *et al* 2015). Nesse contexto, o presente trabalho tem como objetivo revisar a literatura científica e discutir a aplicabilidade clínica do aparelho D-Gainer como alternativa no tratamento da falta de espaço durante a dentição mista, analisando seus princípios biomecânicos, indicações e potencial interceptativo, a fim de contribuir com subsídios teóricos e clínicos para a prática ortodôntica contemporânea.

2. RELATO DE CASO CLÍNICO

Paciente do gênero feminino, 9 anos e 2 meses de idade, feoderma, com histórico de tratamento ortopédico anterior, procurou atendimento na clínica escola da Associação Brasileira de Odontologia após o dente 23 irromper na gengiva acima do dente 22. Na análise facial observa-se que a paciente apresenta tipo facial mesofacial, perfil levemente convexo, vedamento labial passivo, proporção facial equilibrada, sorriso com pouca exposição de incisivos, projeção zigomática normal, ângulo nasolabial aberto, sulco mentolabial raso e linha queixo-pescoço normal (Figura 1).

Figura 1. Fotografias extraorais iniciais: frontal (A) , sorriso (B) e perfil (C).



Fonte: Acervo da Especialização em Ortodontia da ABO Uberlândia (2024).

No exame clínico intrabucal, verificou-se a presença de má oclusão Classe II de Angle, dentição mista no segundo período transitório, falta de espaço para acomodação dos dentes permanentes ainda não irrompidos, trespasse vertical (*overbite*) de 3 mm e trespasse horizontal (*overjet*) de 2 mm, incisivos superiores vestibularizados e inferiores bem posicionados, plano sagital mediano/linha média superior desviada 3 mm para à esquerda e linha média inferior coincidente (Figura 2).

Figura 2. Fotografias intraorais iniciais. Vistas lateral direita (A), frontal (B), lateral esquerda (C), oclusal superior (D) e oclusal inferior (E).

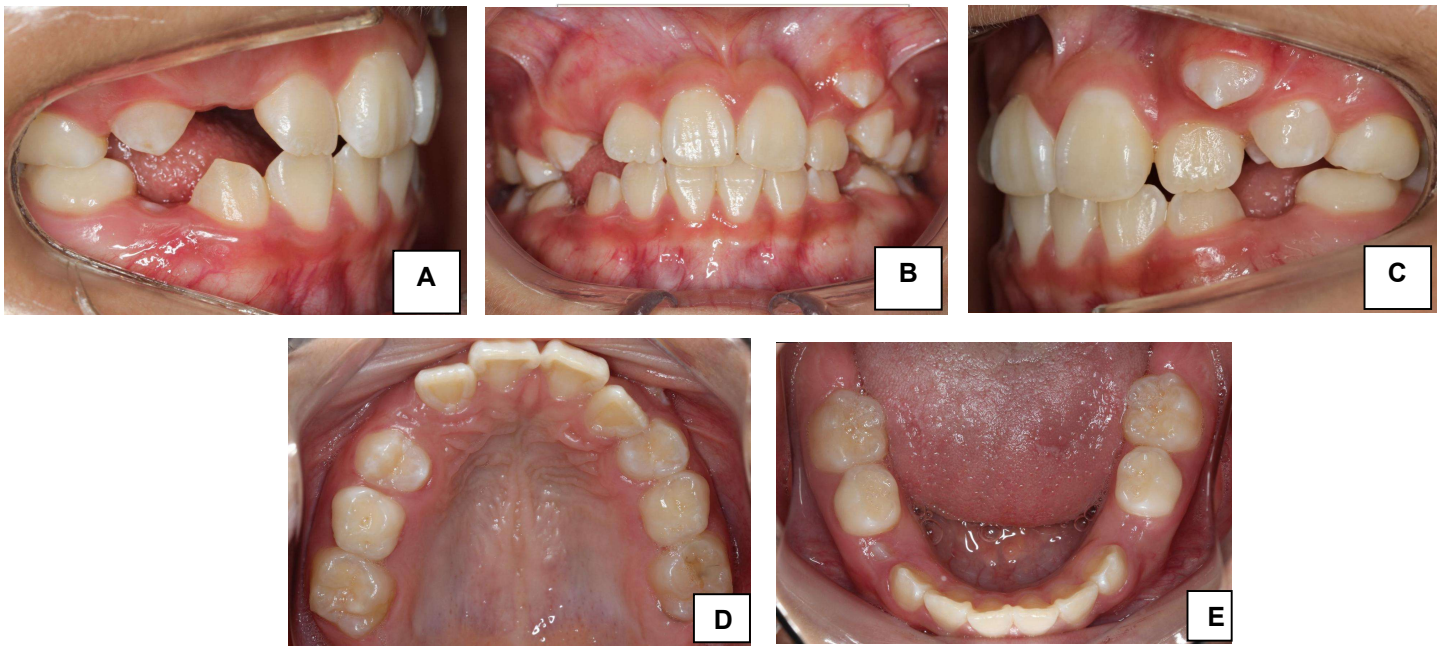

Fonte: Acervo da Especialização em Ortodontia da ABO Uberlândia (2024).

Na radiografia panorâmica, observa-se a presença de todos os dentes e/ou germes dos permanentes. Na arcada superior observa-se a insuficiência de espaço para irrupção dos dentes 13 e 23, dentes permanentes irrompidos 16, 14, incisivos, 24 e 26. Na arcada inferior, observa-se falta de espaço para irrompimento do dente 44, dentes permanentes irrompidos 36, 33, incisivos, 43 e 46 (Figura 3).

Figura 3. Radiografia panorâmica inicial (A).



Fonte: Acervo da Especialização em Ortodontia da ABO Uberlândia (2024).

Por meio da telerradiografia em norma lateral, pôde ser verificado na análise cefalométrica um padrão de crescimento equilibrado (FMA = 27º), maxila e mandíbula bem posicionadas (SNA = 79°; SNB = 77°; ANB = 2°), incisivos superiores vestibularizados (1.Pp = 115º; 1.NA = 23°) e incisivos inferiores bem posicionados (IMPA = 88°; 1.NB = 22°) (Figura 4A).

Figura 4. Telerradiografia em norma lateral inicial (A).



Fonte: Acervo da Especialização em Ortodontia da ABO Uberlândia (2024).

Resultados do tratamento

O tratamento iniciou-se com a confecção dos prolongadores de tubos e instalação do aparelho fixo autoligado superior. Os braquetes dos incisivos superiores foram instalados com inversão de orientação, como recurso biomecânico a fim de criar um contra torque e minimizar ainda mais a vestibularização destes dentes. Mediu- se as molas abertas de NiTi e o fio de CuNiTi 0.014'' foi colocado em posição. (Figura 5).

Figura 5. Fotografias do aparelho instalado e ativado pela primeira vez, vista frontal (A), vista oclusal superior (B) e prolongador de tubo e mola aberta de NiTi (C).



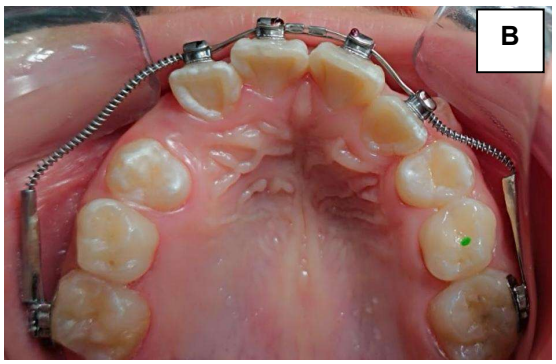

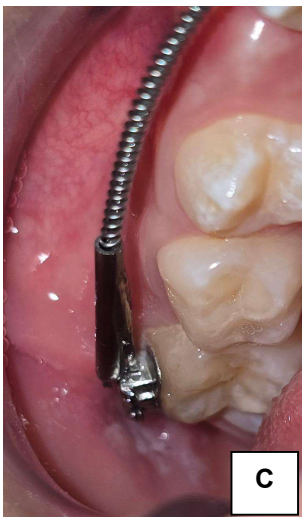

Fonte: Acervo da Especialização em Ortodontia da ABO Uberlândia (2024).

Após três meses do aparelho instalado nota-se o surgimento de espaço entre os dentes 22 e 24 e o início do irrompimento do dente 13, comprovando eficácia do aparelho na obtenção de espaço para acomodação dos caninos. Além disso, pode-se observar que após a expansão superior, a arcada inferior também se expandiu mesmo sem a instalação do aparelho fixo inferior (Figura 6).

Figura 6. Fotografias intraorais três meses após a primeira ativação. Vistas frontal (A), vista oclusal (B), vista lateral direita (C), vista lateral esquerda (D), vista oclusal inferior (E).

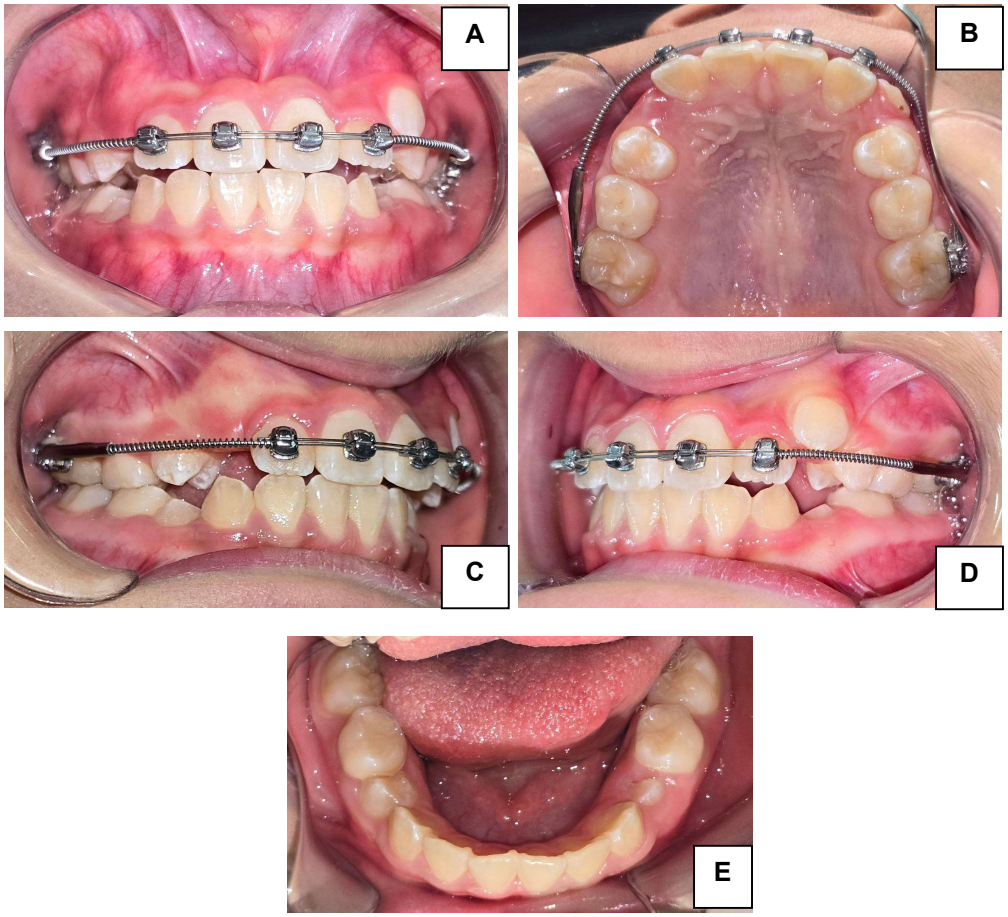

Fonte: Acervo da Especialização em Ortodontia da ABO Uberlândia (2024).

No oitavo mês percebe-se o dente 13 totalmente em posição, do lado esquerdo nota-se o espaço para o dente 23 já obtido e aguardando o processo de

irrupção completa do mesmo. Para ajustar a linha média superior, foi colocado molas abertas maiores do lado esquerdo e um stop entre os incisivos.

Neste mês, foi instalado também levantes nos dentes 16 e 26, e o aparelho na arcada inferior a fim de melhorar o alinhamento dos incisivos e a inclinação deles (Figura 7).

Figura 7. Fotografias intraorais após oito meses de tratamento. Vista frontal (A), vista oclusal superior (B), vista lateral direita (C), vista lateral esquerda (D), vista oclusal inferior (E).

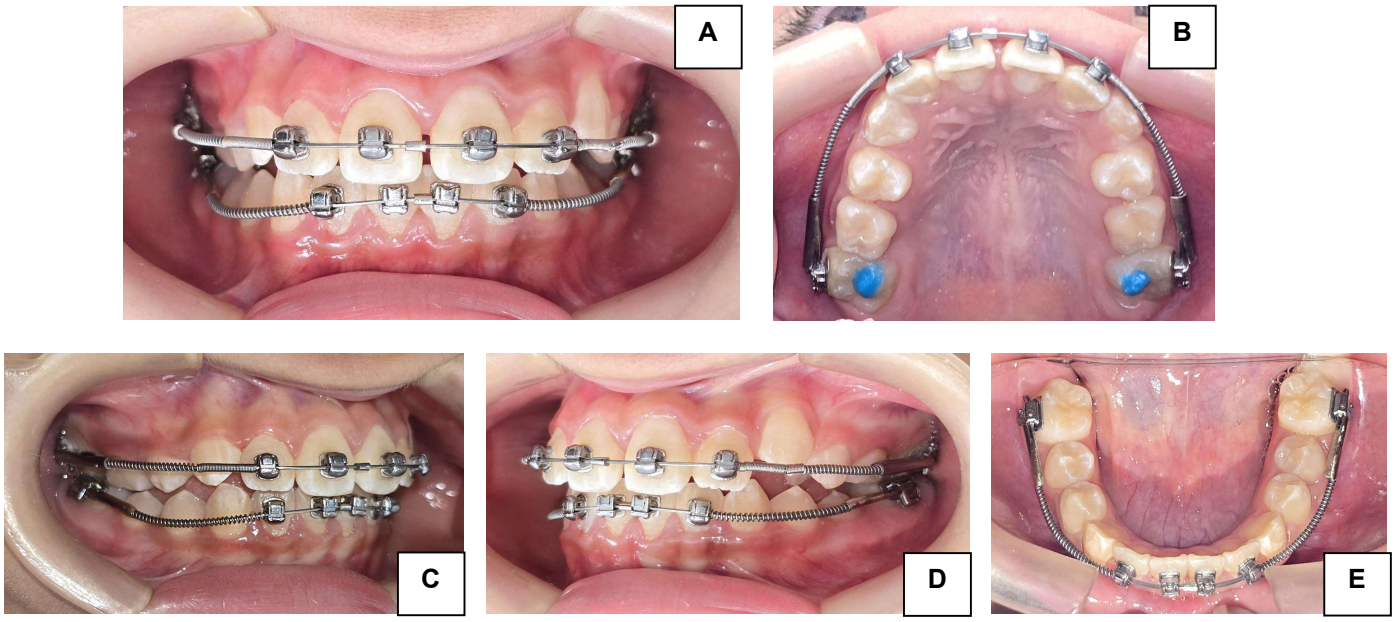

Fonte: Acervo da Especialização em Ortodontia da ABO Uberlândia (2025).

Apresenta-se então resultados do aparelho D-gainer em dentição mista, com expansão do arco superior e inferior, alcançando o objetivo de obter espaço para todos os dentes permanentes (Figuras 8, 9, 10 e 11).

Figura 8. Fotografias intraorais 10 meses de tratamento, vista frontal (A) vista oclusal (B) vista lateral direita (C) vista lateral esquerda (D) vista oclusal inferior (E).

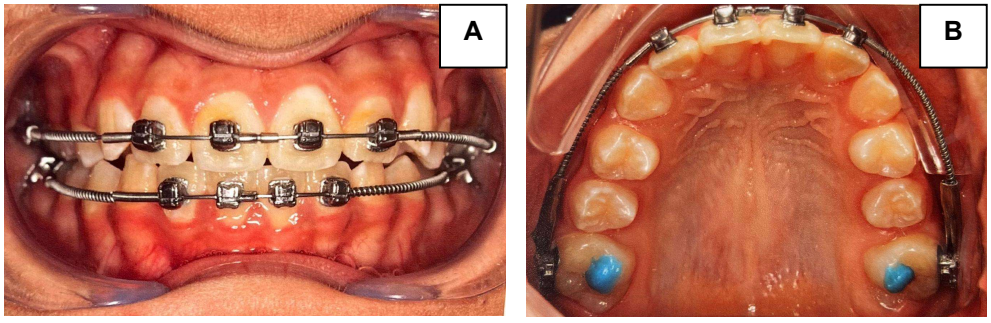

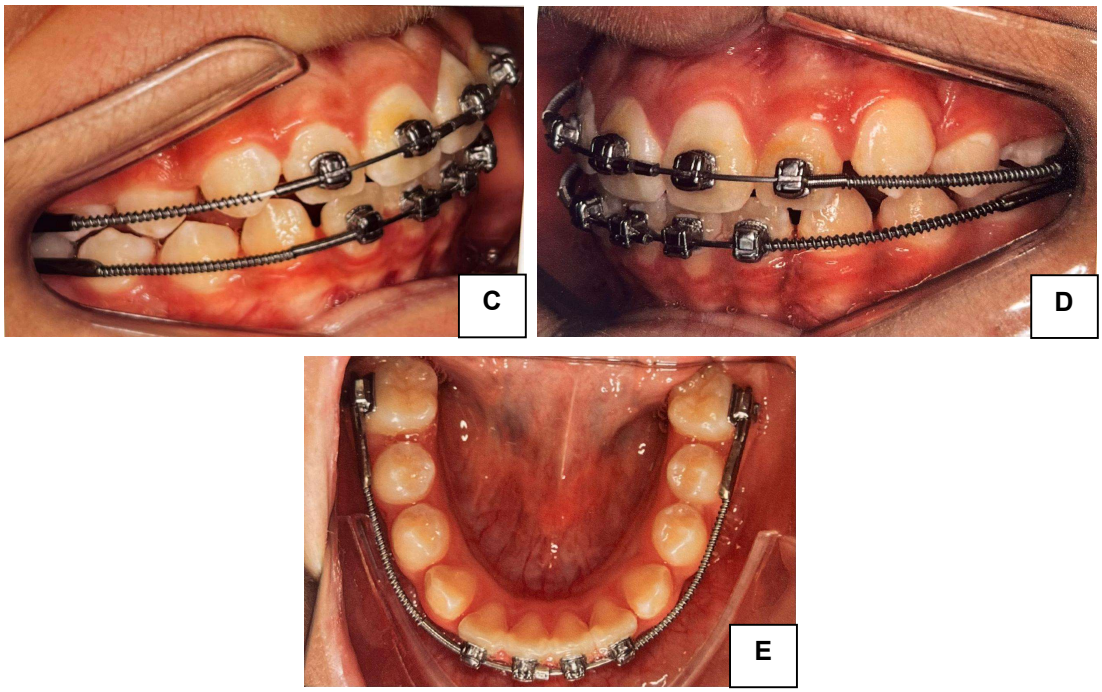

Fonte: Acervo da Especialização em Ortodontia da ABO Uberlândia (2025).

Figura 9. Fotografias extraorais 10 meses de tratamento. Frontal (A), sorriso (B) e perfil (C).



Fonte: Acervo da Especialização em Ortodontia da ABO Uberlândia (2025).

Figura 10. Radiografia panorâmica final (A) e Telerradiografia em norma lateral final (B).

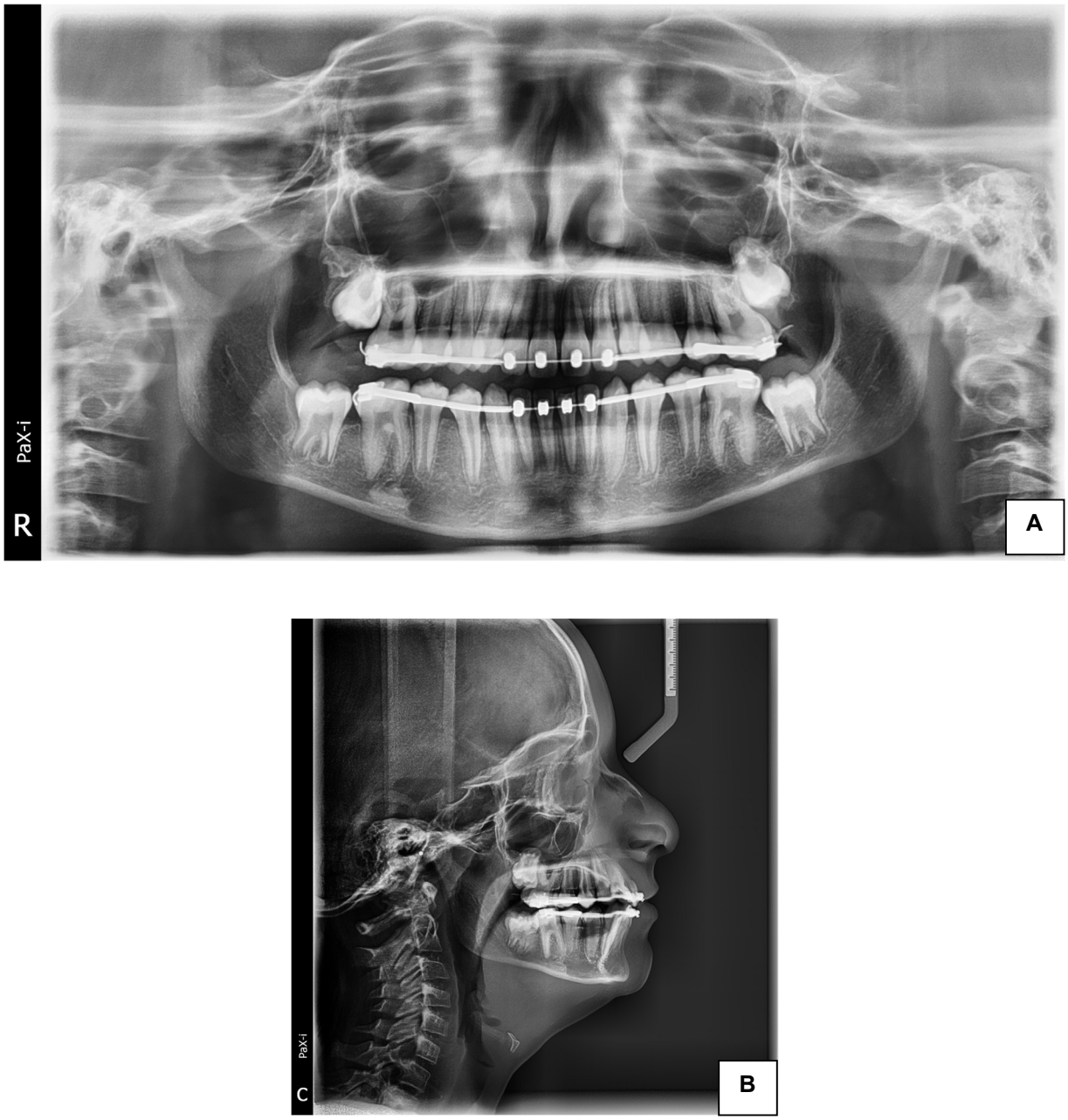

Fonte: Acervo da Especialização em Ortodontia da ABO Uberlândia (2026).

Figura 11 — Sobreposição dos traçados iniciais e finais do tratamento interceptativo.

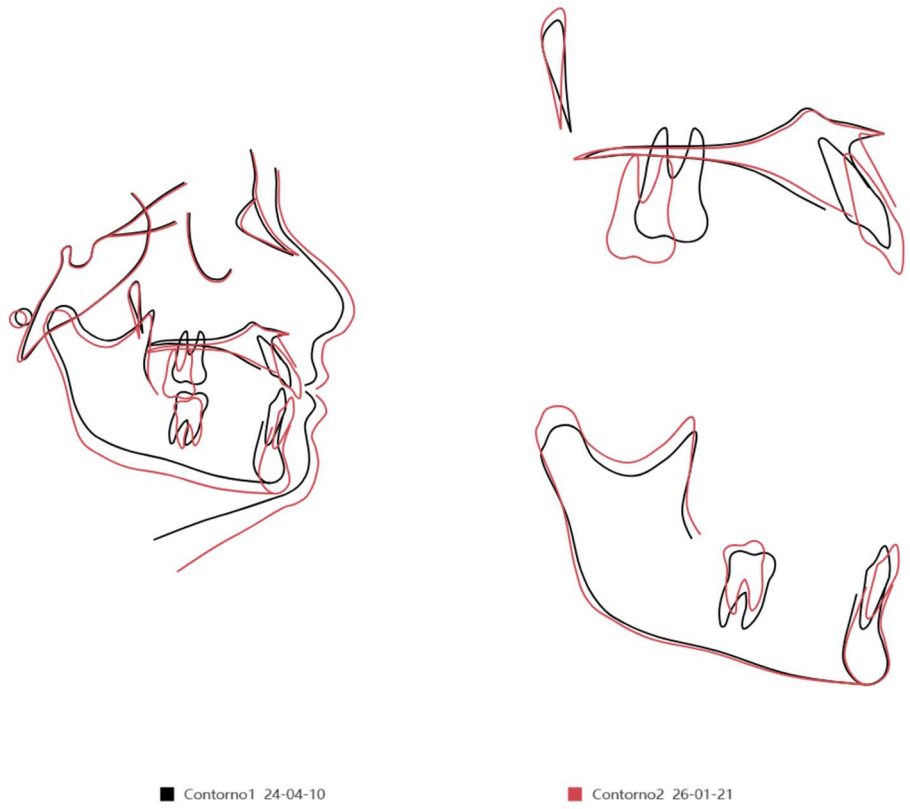

Fonte: Acervo da Especialização em Ortodontia da ABO Uberlândia (2026).

3. DISCUSSÃO

A interceptação ortodôntica na dentição mista constitui fase estratégica para o manejo das discrepâncias dentoalveolares, sobretudo diante da alta prevalência de más-oclusões nessa etapa do desenvolvimento craniofacial. Conforme discutido por Biazuz e Nogueira (2022), a dentição mista representa um período de intensas modificações estruturais, no qual intervenções precoces podem redirecionar padrões de crescimento e minimizar a complexidade terapêutica futura. Nesse cenário, o ganho de espaço assume papel central, seja por meio de expansão, distalização ou reorganização do perímetro do arco, sendo a escolha do dispositivo determinante para o prognóstico a longo prazo. (Biazuz *et al.,* 2022)

Sob a perspectiva biomecânica, os sistemas de autoligado passivo descritos por Anghileri (2019) e por Morales Jiménez (2015) introduzem um paradigma baseado

em forças leves, menor resistência ao deslizamento e maior eficiência no alinhamento inicial. A filosofia proposta pelo Sistema Damon enfatiza a redução de fricção como fator capaz de favorecer movimentos dentários mais fisiológicos, com potencial repercussão na preservação do suporte periodontal e na otimização do tempo clínico. Entretanto, embora os autores destaquem benefícios clínicos relevantes, parte da literatura contemporânea questiona se os ganhos obtidos decorrem exclusivamente do mecanismo de autoligação ou de uma combinação entre prescrição de arcos, sequência de fios e planejamento biomecânico individualizado. Assim, a eficiência relatada deve ser analisada de forma crítica, evitando atribuir resultados exclusivamente ao desenho do braquete. (Anghileri *et al.,* 2019; Morales Jiménez *et al.,* 2015)

No contexto da mecânica interceptativa, a associação de princípios de baixa fricção a dispositivos voltados ao ganho de espaço, como o D-gainer, insere-se em uma lógica terapêutica que privilegia a modulação do perímetro do arco durante a fase de crescimento ativo. Diferentemente dos aparelhos ortopédicos funcionais clássicos descritos por Biazuz e Nogueira (2022), que atuam predominantemente sobre componentes esqueléticos, a mecânica com D-gainer apresenta atuação mais direcionada ao complexo dentoalveolar, promovendo reorganização espacial com menor dependência da colaboração do paciente quando comparada a dispositivos removíveis. Essa característica representa vantagem clínica relevante, especialmente em pacientes jovens, embora exija criteriosa indicação para evitar efeitos colaterais como proclinação excessiva de incisivos ou compensações indesejadas. (Biazuz *et al.,* 2022)

Comparativamente, enquanto os aparelhos funcionais tradicionais fundamentam-se na modificação do padrão de crescimento mandibular e na correção de discrepâncias intermaxilares, os sistemas de baixa fricção e dispositivos auxiliares como o D-gainer concentram-se na otimização da biomecânica dentária. Tal distinção reforça que não se trata de abordagens excludentes, mas complementares, cuja indicação deve considerar o diagnóstico diferencial entre discrepância predominantemente esquelética ou dentoalveolar. A literatura analisada converge quanto à importância da intervenção precoce, mas diverge quanto ao protagonismo do sistema mecânico empregado, sugerindo que o sucesso terapêutico está mais

relacionado ao planejamento individualizado e ao correto timing biológico do que exclusivamente ao tipo de aparelho utilizado (Anghileri *et al* 2019; Morales Jiménez *et al* 2015).

A literatura ressalta que intervenções realizadas na dentição mista permitem melhor aproveitamento do potencial de crescimento e facilitam a correção de discrepâncias dentoalveolares e esqueléticas (Biazuz *et al.,* 2022). Aliado a princípios biomecânicos contemporâneos que priorizam forças leves e menor fricção, o uso do D-gainer demonstra-se uma alternativa eficiente para resolução precoce da falta de espaço, contribuindo para um desenvolvimento oclusal mais harmônico e reduzindo a complexidade de tratamentos futuros.

Dessa forma, à luz dos estudos avaliados, o uso de mecânicas contemporâneas baseadas em forças leves e controle biomecânico aprimorado representa avanço significativo na ortodontia interceptativa. Contudo, a adoção de dispositivos como o D-gainer deve estar ancorada em diagnóstico preciso e compreensão crítica das limitações e indicações de cada sistema, evitando generalizações quanto à sua superioridade terapêutica (Anghileri *et al* 2019). A evidência disponível sustenta o uso do D-gainer como uma alternativa eficiente para resolução precoce da falta de espaço, contribuindo para um desenvolvimento oclusal mais harmônico e reduzindo a complexidade de tratamentos futuros.

4. CONSIDERAÇÕES FINAIS

O uso do aparelho D-gainer na dentição mista demonstrou papel relevante no manejo precoce das discrepâncias de espaço, possibilitando intervenção em fase estratégica do crescimento craniofacial e favorecendo o adequado desenvolvimento do complexo dentomaxilar. Evidências indicam que abordagens instituídas nesse período aumentam a previsibilidade terapêutica e podem reduzir a complexidade de tratamentos futuros. Nesse contexto, dispositivos fixos fundamentados em princípios biomecânicos contemporâneos apresentam vantagens clínicas significativas, destacando-se a independência da colaboração do paciente, mecânica simplificada, boa aceitação pelos pacientes, facilidade de higienização e menor desconforto, em

virtude da utilização de forças leves e contínuas. Ressalta-se, entretanto, que o sucesso do tratamento depende de diagnóstico preciso, planejamento individualizado e respeito ao momento biológico de crescimento.

Quando criteriosamente indicado, o D-gainer mostra-se uma alternativa eficaz para ganho e recuperação de espaço na dentição mista, expansão da arcada por bioadaptação transversal, promovendo aumento do perímetro do arco e favorecendo a adequada acomodação dos dentes permanentes em erupção. Dessa forma, sua utilização contribui para um desenvolvimento oclusal mais harmonioso e pode reduzir a necessidade de intervenções corretivas mais invasivas na dentição permanente.

REFERÊNCIAS

ANGHILERI, Matías. **Saliendo de la zona de confort con el Sistema Damon**. *Revista Uruguaya de Ortopedia y Ortodoncia*, n. 3, p. 79–105, jan./jul. 2019.

BIAZUZ, Jacqueline; NOGUEIRA, Weber Adriano. **Dispositivos terapêuticos utilizados na correção da Classe II divisão 1 na dentição mista: revisão de literatura**. *Journal of Multidisciplinary Dentistry*, v. 12, n. 3, p. 3–12, set./dez. 2022.

MORALES JIMÉNEZ. **Técnica Universal Smile System: braquetes autoligados passivos e biomecânica de baixa fricção**. *Gaceta Dental*, n. 268, 2015.

Villela HM. **Tratamento ortodôntico interceptativo utilizando aparelhos autoligáveis passivos com prescrições individualizadas - fase 1: relato de caso**. Cllin Orthod. 2021;20(6):74 98.