FACULDADE SETE LAGOAS – FACSETE

Especialização em Harmonização Orofacial

Thayneibson Brunelle Oliveira Fernandes

MICROAGULHAMENTO NO TRATAMENTO DE MELASMA: profundidade das agulhas

São Paulo

2021

Thayneibson Brunelle Oliveira Fernandes

MICROAGULHAMENTO NO TRATAMENTO DE MELASMA: profundidade das agulhas

Monografia apresentada ao curso de especialização Lato Sensu da Faculdade Sete Lagoas – FACSETE, como requisito parcial para a obtenção do título de Especialista em Harmonização Orofacial.

Orientadora: Profa. Dra. Márcia Maria Altavista Romão.
Área de concentração: Odontologia.

São Paulo
2021

AGRADECIMENTOS

A Deus, por ter permitido que eu tivesse saúde e determinação para não desanimar durante a realização deste trabalho.

Aos meus pais e irmãos, que me incentivaram nos momentos difíceis e compreenderam a minha ausência enquanto eu me dedicava à realização deste trabalho.

Aos amigos, que sempre estiveram ao meu lado, vocês são uma das partes mais felizes e animadoras da minha vida.

À profa. Dra. Márcia Maria Altavista Romão, pelas correções e ensinamentos que me permitiram apresentar um bom desempenho no meu processo de formação profissional ao longo desse curso.

Às pessoas com as quais convivi nesta especialização, que me incentivaram e que certamente tiveram impacto em minha nova formação acadêmica.

“Ficar vulnerável é um risco que temos que correr se quisermos experienciar conexão.”

(Brené Brown)

RESUMO

O melasma é uma patologia que afeta a autoestima de muitos pacientes, pois resulta em uma hipercromia, ou seja, manchas acastanhadas sobre a face. Os artigos e pesquisas acadêmicas ainda não descobriram verdadeiramente qual é a etiologia do melasma e por que ele ocorre. Entretanto, sabe-se que pacientes expostos à radiação ultravioleta, com problemas hormonais ou histórico familiar são mais propensos a desenvolver esta enfermidade. O microagulhamento é uma técnica recente na abordagem desta patologia, mas tem apresentado resultados significativos em diversos indivíduos. O objetivo dessa monografia é descrever sobre a técnica de microagulhamento; detalhando seu conceito e mecanismo de ação no tratamento do melasma; profundidade e interferência das microagulhas; princípios ativos que auxiliam no combate ao melasma; benefícios e contraindicações. Este propósito será efetivado por meio de uma revisão bibliográfica, feita através de livros e artigos em base científica online. As pesquisas indicam que o microagulhamento é muito eficaz no tratamento do melasma, especialmente quando associado a outras substâncias.

Palavras-chave: melasma; microagulhamento; lâmpada de *Wood*; microgulhas.

ABSTRACT

Melasma is a pathology that affects the self-esteem of many patients, as it results in hyperchromia, that is, brownish spots on the face. Scholarly articles and research have yet to truly discover what the etiology of melasma is and why it occurs. However, it is known that patients exposed to ultraviolet radiation, with hormonal problems or a family history are more likely to develop this disease. Microneedling is a recent technique to approach this pathology, but it has shown significant results in several individuals. The purpose of this monograph is to describe the microneedling technique; detailing its concept and mechanism of action in the treatment of melasma; depth and interference of microneedles; active principles that help fight melasma; benefits and contraindications. This purpose will be carried out through a bibliographic review, carried out through books and articles on an online scientific basis. Research indicates that microneedling is very effective in treating melasma, especially when combined with other substances.

Keywords: melasma; microneedling; Wood lamp; microneedles.

LISTA DE FIGURAS

FIGURA 1 - Manifestação do melasma em mulheres 12
FIGURA 2 - Profundidade das microagulhas 15
FIGURA 3 - Inserção das microagulhas na camada epidérmica.....26
Figura 4 - Recomendações de tamanhos de microagulhas para as diversas regiões da face 28

SUMÁRIO

1 INTRODUÇÃO 9

1.1 Problema 10

1.2 Objetivo Geral 10

1.2.1 Objetivo Específico 10

1.3 Justificativa 11

2 REVISÃO DE LITERATURA 12

2.1 Melasma 12

2.2* Lâmpada de *Wood 13

2.3 Microagulhamento 14

3 METODOLOGIA 18

3.1 Tipo de estudo 18

3.2 Base de dados 18

3.3 Análise de dados 18

4 DISCUSSÃO E RESULTADOS 19

4.1 Instrumentos utilizados no processo de microagulhamento 19

4.1.1 Aplicação da técnica de microagulhamento 19

4.2 Drug Delivery 20

4.3 Processo de recuperação da pele após o processo de microagulhamento 20

4.4 Microagulhamento no combate ao melasma 23

4.4.1 Princípios ativos que colaboram no tratamento ao melasma 24

4.5 A importância das microagulhas no tratamento do melasma 25

4.6 Benefícios e contraindicações do processo de microagulhamento 28

5 CONCLUSÃO 30

REFERÊNCIAS BIBLIOGRÁFICAS 31

1 INTRODUÇÃO

O melasma é uma discromia cutânea, a qual envolve áreas fotoexpostas visíveis como o rosto, e afeta principalmente as mulheres. As manchas provocadas pelo melasma diminuem a autoestima das pessoas, culminando em problemas psicológicos de aceitação da própria imagem. Essa patologia se constitui por uma ou várias manchas com tons marrons e marrons acinzentado.[1]

Segundo Esposito, é uma patologia frequente dentre as reclamações dermatológicas. A Sociedade Brasileira de Dermatologia (SBD) publicou uma pesquisa em 2018, cujo resultado constatou que 3,6% das consultas na especialidade de dermatologia correspondem ao tratamento para o melasma. [1]

Uma das opções de tratamento do melasma é o microagulhamento. Esse método é considerável recente, pois foi descoberto a partir de 1995, por Orentreich. Ele descreveu a subcisão ou agulhamento cutâneo para cicatrizes. Em 1997, Camirand e Doucet descreveram o processo de dermoabrasão com agulhas, utilizando uma “pistola de tatuagem” sem tinta para o tratamento de cicatrizes atróficas. [1]

Apenas em 2006, Fernandes desenvolveu a terapia de indução percutânea de colágeno com dermaroller[1], atualmente essa técnica é conhecida como microagulhamento. O microagulhamento pode ser aplicado tanto para o rejuvenescimento facial, quanto para o tratamento do melasma ou a remoção de cicatrizes originárias de acne vulgar. [1]

Essa técnica é uma das mais conhecidas e utilizadas fora do Brasil, especialmente, por profissionais da saúde nos Estados Unidos, Europa e Ásia. Resumidamente, o microagulhamento consiste em microperfurações da pele com o intuito produzir a neocolanagenese e amenizar as manchas de melasma. [1,2]

Esposito relata que esse procedimento diminui a densidade da melanina epidérmica, produz espessamento epidérmico e restaura a membrana basal e o colágeno dérmico superior. É um tratamento que tem promovido progressos na atenuação das manchas de melasma.[1,2]

[1] Dermaroller: é um pequeno aparelho projetado para fazer rolamento de microagulhas na pele, promovendo a formação de colágeno e elastina, além de uma renovação celular. Ele é um dos instrumentos utilizados na técnica de microagulhamento.

Fabbrocini explica que as agulhas separam as células da epiderme, ajudando a contornar o estrato córneo, permitindo melhor penetração de ativos e aumento da perfusão de sangue na pele. Com a produção de micro-hematomas na derme, inicia-se a ação de fatores de crescimento e, consequentemente, a produção de colágeno. Estes fatores são importantes na atuação de processos fisiológicos como a cicatrização, já que promovem a proliferação do tecido dérmico e sua reepitelização.[2]

Portanto, as microagulhas abrem canais na pele, facilitando a penetração de ingredientes ativos e nutrientes na derme e epiderme, técnica denominada *Drug Delivery.* Tais ativos auxiliam no tratamento do melasma suavizando a tonalidade da mancha. [2]

1.1 Problema

Como funciona o microagulhamento no tratamento para o melasma?

1.2 Objetivo Geral

O presente artigo apresentará uma revisão bibliográfica sobre o microagulhamento no tratamento do melasma e apresentará a profundidade das agulhas.

1.2.1 Objetivo Específico

- Conceituar a patologia melasma.
- Explicar em que consiste o microagulhamento.
- Compreender o termo “Drug Delivery” associado ao microagulhamento.
- Identificar os princípios ativos que auxiliam no tratamento do melasma.
- Apresentar os benefícios e contraindicações desta técnica no tratamento ao melasma.

1.3 Justificativa

O Melasma é uma doença clínica nomeada como hipermelanose. São manchas amarronzadas na pele – geralmente na face - que ocorrem pela quantidade excessiva de melanina. Por se tratar de uma doença que acomete a face, torna-se aparente e provoca problemas sociais atrelados à autoimagem. Ainda não há cura para o melasma, porém existem tratamentos que podem melhorar significativamente a textura epidérmica facial. Dentre eles, está o microagulhamento.[3,4]

O microagulhamento é uma técnica especialmente desenvolvida para cuidados terapêuticos da pele. É um procedimento rápido e eficaz, o qual age nas manchas acastanhadas. Geralmente essas lesões e distorções aparecem nas áreas: frontal, temporal, zigomática, nasal e no terço superior (testa, pálpebra e mento). [3,4]

Pesquisas científicas recentes demostram que essa técnica é promissora na suavização das machas de melasma. Por conseguinte, é importante que os especialistas em harmonização orofacial, compreendam tanto a patologia, quanto o procedimento de microagulhamento. [3,4]

2 REVISÃO DE LITERATURA

2.1 Melasma

Bruce elucida que o melasma é um distúrbio de pele caracterizado por manchas hiperpigmentadas, em virtude do aumento da produção e deposição de melanina. É mais comum em mulheres, na faixa etária dos 20 aos 40 anos. Por ser uma patologia evidente na face, normalmente provoca insatisfação e constrangimento nos pacientes. [5,6]

O melasma é uma hipercromia na pele (mancha) com tons acastanhados ou acinzentados, dependendo da sua intensidade e da quantidade de melanina presente. Ainda não há uma confirmação sobre a causa do melasma, mas alguns fatores são comuns entre os pacientes que desenvolvem a doença. A Figura 1 mostra a face de duas mulheres acometidas pelo melasma. [5,6]

FIGURA 1 - Manifestação do melasma em mulheres



Fonte: Depositphotos [7]

Segundo Lawrence, fatores como elevado índice de estrogênio (gravidez ou uso de anticoncepcional oral), genética, cosméticos, doenças autoimunes da tiroide e exposição solar excessiva na presença de raios UVA e UVB; propiciam o aparecimento do melasma. As manchas, normalmente, aparecem na região centrofacial, malar e mandibular. [6]

Há três apresentações clínicas de melasma, as quais foram identificadas com base em achados histopatológicos: melasma epidérmico, quando o pigmento é depositado na camada basal e suprabásal; melasma dérmico, quando melanócitos

cheios de melanina são encontrados na dermes superficial e média; melasma misto, quando os achados dos dois tipos anteriores de melasma estão presentes. O exame na luz de Wood contribui para diferenciar o melasma epidérmico do melasma dérmico nos tipos I-IV da escala Fitzpatrick[2]. [8,9]

Partindo desse pressuposto, cada fototipo possui uma intolerância à radiação solar. Comparando-se as peles claras às peles escuras, verifica-se que as peles claras são mais suscetíveis a queimaduras.[10] De acordo com o Fitzpatrick os fototipos são classificados em (Quadro 1):

QUADRO 1 - Classificação de fototipos de Fitzpatrick

Fototipo	Descrição
I	Pele muito clara, sempre queimada, nunca bronzeada.
II	Pele clara, sempre queimada, e algumas vezes bronzeada.
III	Pele menos clara, algumas vezes queimada e sempre bronzeada.
IV	Pele morena-clara, raramente queimada e sempre bronzeada.
V	Pele morena-escura, nunca queimada e sempre bronzeada.
VI	Pele negra, nunca queimada e sempre bronzeada.

Fonte: elaborado pela autora, baseado na escala de Fitzpatrick

Conhecer essa classificação é importante para a realização do exame da lâmpada de *Wood*.[9]

2.2 Lâmpada de *Wood*

[2] A escala de Fitzpatrick corresponde a um método de divisão da pele em 6 fototipos cutâneos que variam de acordo com a quantidade de melanina, com a capacidade de bronzear (ganhar tonalidade dourada) e queimar (vermelhidão) quando se expõe ao sol. Essa escala foi criada por Thomas B. Fitzpatrick em 1975.

A lâmpada de *Wood* (LW) foi descrita em 1903 pelo físico Robert W. Wood e se baseia no princípio de fluorescência emitida pela pele, quando iluminada por comprimento de onda baixo, entre 340-400nm. O olho humano recebe os fótons emitidos pela pele, tanto os refletidos pela luz visível (comprimento de onda entre 400 e 700nm) quanto os emitidos por fluorescência. [9]

Entretanto, a quantidade dos emitidos pela reflexão é muito maior do que aquela por fluorescência, o que nos impede de evidenciar a olho nu essa pequena quantidade. Sendo assim, para identificar a fluorescência da pele deve-se submeter o paciente, em ambiente escuro e sem luz visível, à irradiação com a LW, que emite luz com comprimento de onda entre 320-400nm.[9]

Quando a luz é exposta em uma epiderme que possui grande quantidade de melanina, a maior parte dessa luz é absorvida, enquanto a pele adjacente menos pigmentada reflete a luz como de costume, resultando em contraste na borda entre as áreas com gradientes distintos de melanina. Contudo, as variações das pigmentação na epiderme se tornam mais aparentes sob a LW do que a luz comum.[9]

Já nas pigmentações dérmicas, esse contraste é menos aparente, sob a LW, pois algumas das autofluorescências do colágeno se distribuem acima e abaixo da melanina dérmica, diminuindo portanto, a quantidade de fluorescência visível. [9]

Taylor elucida que este exame não é confiável para os fototipos V e VI. Logo, para que haja um diagnóstico seguro, é necessário que a pele esteja limpa e isenta de qualquer produto artificial (maquiagem ou resíduos). Cabe salientar que a radiação ultravioleta nunca deve ser dirigida aos olhos. O paciente necessita uma proteção ocular quando submetido a esse exame. Conclui-se que o melasma na luminescência se comporta com o tom marrom-escuro.[9]

2.3 Microagulhamento

O microagulhamento é um procedimento que consiste em microperfurações da pele com o objetivo de causar neocolagênese. O microagulhamento cutâneo é um procedimento minimamente invasivo e não cirúrgico. Envolve o uso de um dispositivo para criar lesão cutânea controlada. [11,12]

O microagulhamento se baseia no princípio de neocolagênese e neovascularização, resultante da liberação de fatores de crescimento após a

perfuração com agulha no estrato córneo. Acredita-se que esses fatores de crescimento sejam responsáveis pelos efeitos benéficos do procedimento no tratamento de cicatrizes, melasmas e fotoenvelhecimento. [11,12]

A base dessa técnica é quebrar os fios de colágeno por meio de lesões controladas por minuto, causadas por nanoagulhas que perfuram a pele. Isso, então, resulta em neoangiogênese e neocolagênese por meio da indução da cascata natural de cicatrização de feridas. [13,14]

O microagulhamento cria uma grande quantidade de microfuros através da epiderme para a derme papilar. Estas feridas abrem uma zona confluente de lesão superficial, que inicia o processo normal de cura de feridas com liberação de vários fatores de crescimento. Isto estimula a migração e a proliferação de fibroblastos, resultando em deposição de colágeno, o qual permanece durante meses após a lesão.[14]

As microagulhas também abrem os poros em camadas superiores da epiderme e permitem a penetração de cremes com mais facilidade e eficácia. Fernandes explica que as agulhas acima de 1,5mm atingem a derme e desencadeiam com o sangramento, estímulo inflamatório que resulta na produção de colágeno. A figura 2 apresenta a profundidade das microagulhas na pele humana. [13]

FIGURA 2 - Profundidade das microagulhas

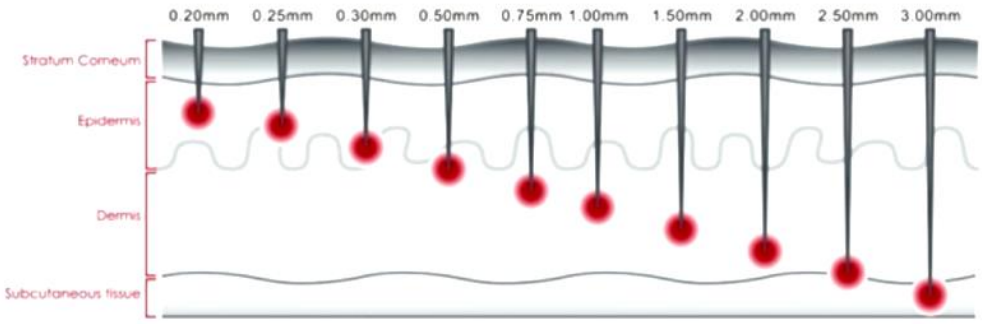

Fonte: Dermaroller [15]

O microagulhamento é usado para o tratamento de várias doenças da pele, relacionadas aos problemas de pigmentação ou envelhecimento, por exemplo: melasma, rugas, acne e cicatrizes pós-queimaduras. Ele oferece uma rota

minimamente invasiva e indolor da entrega da droga. Esta tecnologia envolve a criação de canais na pele com dimensões de tamanho micro, permitindo, assim, a entrega de uma ampla gama de moléculas terapêuticas, incluindo proteínas que de outra maneira não cruzariam a pele intacta. [16]

Os princípios ativos veiculados têm aplicações importantes modulando a proliferação de células da pele, na migração celular, inflamação, angiogênese, melanogênese e na síntese de proteínas e regulação. O ingrediente ativo deve ser entregue até o alvo em forma estável e ser capaz de ter o desejado efeito biológico in vivo. [17,18]

A entrega transdérmica de ativos, por meio do microagulhamento, tem atraído o interesse de muitos pesquisadores devido às muitas vantagens biológicas, como a ausência do metabolismo de primeira passagem e ação terapêutica sustentada. As microagulhas são utilizadas para superar a barreira do estrato córneo. Todavia, o tempo em que os poros permanecem abertos é motivo de controvérsia para alguns especialistas em dermatologia. [14,16]

Usando um equipamento de microscopia confocal a laser (CLSM) é possível determinar que os poros abertos com as microagulhas fecham rapidamente, em torno de 10 a 15 minutos após o procedimento. Através de uma técnica de medida de perda de água transepidermal (TEWL) mostrou que após 48hs da aplicação, a via transepidermal ainda estava viável. [4,5]

Alguns pacientes com melasma possuem resistência ao clareamento tópico. Tais pacientes foram submetidos a um estudo que propunha o clareamento das manchas através do microagulhamento. Ao final do estudo concluiu-se que houve um clareamento relevante nas peles desses indivíduos. Nos estudos também pôde se observar um espaçamento e uma diminuição da pigmentação de melanina epitelial, e a ocorrência da densificação de colágeno da derme superior. [7-9]

As pesquisas histológicas na face após a realização da técnica do microagulhamento demonstraram que este método estimula a produção de fibroblastos e colágeno. “Essas respostas restauram o dano à membrana basal e na porção superior da derme, evitando o contato dos melanócitos com estímulos melanogênicos dérmicos.” [7-9]

O espaçamento epidérmico causado pelo microagulhamento induz o organismo a criar uma proteção extra à radiação ultravioleta (UV). Ele também auxilia na elaboração de colágeno, pois o dispositivo usado no tratamento perfura

camadas da pele, melhorando respectivamente sua vascularização e contribuindo com a atuação dos melanócitos (células produtoras de melanina, responsáveis pela pigmentação cutânea), reduzindo gradativamente as manchas do melasma. [7-9]

3 METODOLOGIA

3.1 Tipo de estudo

Esta monografia foi concebida por meio de uma revisão bibliográfica sobre o processo de microagulhamento no tratamento do melasma. Foram lidos integralmente, aqueles artigos que discorriam sobre a patologia do melasma, a técnica de microagulhamento e especificidades das microagulhas.

3.2 Base de dados

A pesquisa foi realizada nas principais plataformas eletrônicas de ciências e saúde: Google Scholar (Google Acadêmico), Surgical Cosmetic Dermatology, SCIELO (Scientific Electronic Library Online) e American Society for Dermatologic Surgery.

3.3 Análise de dados

A busca seguiu alguns critérios de seleção, dentre eles trabalhos acadêmicos publicados integralmente, no período de 2011 a 2021. Os quais foram encontrados usando como vocábulos: microagulhamento; melasma; microagulhas; O acervo deste trabalho foi composto por pesquisas em língua portuguesa e inglesa.

4 DISCUSSÃO E RESULTADOS

4.1 Instrumentos utilizados no processo de microagulhamento

O dermaroller é um dispositivo em formato de rolo de polietileno que contém agulhas de aço inoxidável e estéreis, alinhadas simetricamente em fileiras em média de 190 unidades. [19]

O Comprimento das agulha é entre 0,25 mm a 3 mm de acordo com o modelo. Sendo que cada *roller* é descartável após a utilização e virá com o tamanho escolhido pelo profissional. Além disso, a pressão exercida sobre ele realiza-se vertical e manualmente. [19]

A desvantagem do dermaroller é a pressão, que deve ser feita manualmente, portanto só a experiência e a prática darão ao profissional mais precisão e habilidade no manuseio da ferramenta. Ademais, o instrumento não consegue acessar áreas muito pequenas. O dermapen surge para suprir essas necessidades.

O dermapen é uma caneta elétrica, a qual contém múltiplas agulhas para uso individual. É um dispositivo de microagulhamento fracionado com mola, com um anel de ajuste que permite alteração das alturas das microagulhas entre 0,5 a 3 mm, que desempenha a função de “recapeamento mecânico fracionado”. [3]

Ele utiliza uma caneta eletricamente alimentada para disponibilizar um movimento vibratório semelhante a um carimbo, criando uma série de microcanais. As agulhas vem em cartuchos que são descartáveis, mas a dermapen se mantém sendo reutilizável. A dermapen proporciona um risco menor de hiperpigmentação e cicatrizes. [2,3]

4.1.1 Aplicação da técnica de microagulhamento

É indicado ao profissional que obedeça a alguns protocolos para a realização adequada do processo de microagulhamento utilizando o instrumento dermaroller [5,8]:

- A anestesia local não deve ultrapassar 1 mm de comprimento.
- Posição do aparelho: o profissional deve colocá-lo entre os dedos indicador e polegar como se estivesse segurando um *háshi* e controlar a força exercida com o polegar.

- Realizar pressão vertical exercita sobre o *roller;*
- Deve-se dividir a área em quadrantes para auxiliar a aplicação do *roller.*
- Os movimentos de “vai e vem” devem ter um padrão uniforme de petéquias, entre dez e 15 passadas (250-300 puncturas por cm²) numa mesma direção, e ao menos quatro cruzamentos das áreas de rolagem.

Assim como, há recomendações para a realização adequada do processo de microagulhamento utilizando o instrumento dermapen [5,8]:

- A anestesia aplicada deve ser local.
- O profissional deverá fazer deslizamentos com a caneta sobre a pele, em movimentos ascendentes, de dentro para fora (de maneira uniforme).
- Colocar o aparelho sobre a região tratada e deixá-lo inclinado, levando-o em toda a região que será cuidada.

4.2 Drug Delivery

O *Drug Delivery* é o nome mais conhecido do Sistema de Acesso Transdermal de Ingrediente (SATI), o qual é uma técnica desenvolvida para facilitar a penetração das substâncias terapêuticas aplicadas na pele. É a utilização de princípios ativos junto de um dispositivo que permeia a pele, levando a substancia até as camadas mais profundas. [5]

Somente 0,03% de um produto aplicado topicamente consegue chegar às camadas mais profundas da pele. As microperfurações promovidas por essa técnica, possuem o objetivo de vencer esta barreira natural, entregando os medicamentos de maneira aprofundada e concentrada na pele. O aumento de absorção gira em torno de 500%. Além disso, há o estímulo de produção de novas fibras de colágeno. [5]

4.3 Processo de recuperação da pele após o processo de microagulhamento

O processo de recuperação do tecido epidérmico facial após o processo de microagulhamento passa por três fases: inflamatória, proliferativa e remodelagem. [4]

A fase inflamatória varia de 1 a 3 dias. Nesta fase os neutrófilos são o tipo de célula predominante nas primeiras 48 horas (embora importantes, a sua ausência

não parece impedir a cura). Contudo, na fase inflamatória, os macrófagos são, talvez, as células mais importantes na fase inicial do processo de reparo tecidual. [3]

Sem eles, pouca ou nenhuma cura irá ocorrer. Pois removem detritos e bactérias por meio de fagocitose, e liberam fatores de crescimento que provocam a migração e a divisão das células envolvidas na fase proliferativa. O desenvolvimento do novo tecido é dependente desses Fatores de Crescimento Derivados de Macrófagos (MDGF). [19,20]

A lista de MDGF é longa e inclui: fator de crescimento derivado de plaquetas (PDGF); fator de crescimento transformador alfa (TGF-alfa); fator de crescimento transformador beta (TGF-beta); interleucina-1 (IL-1); e fator de necrose tumoral (TNF). [19]

“Os linfócitos T entram na ferida aproximadamente 72 horas depois e liberam a interleucina-1(queregula a colagenase) e linfocinas. Eles também formam anticorpos para uma resposta imunológica”. [20]

Há uma vasoconstrição inicial para evitar perda de sangue e, sequencialmente, ocorre um período mais prolongado de vasodilatação, em virtude da liberação de histamina, prostaglandinas, cininas e leucotrienos, resultando em edema, eritema e calor. [19]

Já a fase proliferativa varia de 3 a 5 dias. Nesta fase há presença de angiogênese, deposição de colágeno, formação de tecido de granulação, epitelização e contração da ferida. O oxigênio é um requisito essencial para a produção de colágeno, no entanto, a ferida tem o fluxo de sangue comprometido, de modo que a angiogênese (formação de novos vasos sanguíneos pelas células endoteliais vasculares) acontece para compensar isso. Em alguns dias após o trauma, ocorre uma reperfusão adequada, isto é, retorno do fluxo sanguíneo. [2,5]

A fibroplasia começa de 3 a 5 dias após a lesão e pode perdurar por 14 dias. Os fibroblastos crescem e formam uma nova matriz extracelular provisória, excretando colágeno e uma glicoproteína muito importante, chamada fibronectina e, juntamente com a angiogênese, formam o tecido de granulação. [1]

Os monócitos (principalmente os linfócitos) entram no tecido conectivo e diferenciam-se em macrófagos fixos e livres. Por sua vez, esses macrófagos estimulam outros processos de cura de feridas, atraindo outros fagócitos, os quais estimulam a neoformação de vasos e de tecido conjuntivo, assegurando que as prostaglandinas sustentem o processo inflamatório, além de dilatar os vasos. [6,8]

Por meio da interleucina, mais neutrófilos são atraídos e podem, ainda, liberar enzimas para destruir possíveis detritos acumulados na ferida. Os produtos dos macrófagos levam de 3 a 5 dias para causarem a diferenciação dos fibroblastos a partir de células mesenquimais no tecido conjuntivo. Concomitantemente, acontece a reepitelização da epiderme, ou seja, as células epiteliais se multiplicam e fluem sobre a ferida para selá-la. [1,3]

Feridas incisionais normalmente epitelizam-se de 24 a 48 horas após a lesão. A taxa de aumento de queratinócitos é oito vezes maior na presença de fator de crescimento epidérmico (EGF) e dez vezes maior na presença de fator de crescimento transformador alfa (TGFalfa). Por isso, é fundamental associar a técnica de microagulhamento aos produtos que contenham tais fatores de crescimento. [12,13]

Entre o 5º e o 20º dia pós-microagulhamento, com a diminuição da inflamação e, portanto, do número de mediadores inflamatórios, o ambiente da ferida é alterado para permitir a formação de tecido novo. A ferida, assim, entra na fase fibroblástica, na qual os fibroblastos proliferam e migram na ferida com a ajuda dos fatores de crescimento e fibronectina, que atuam como um canal, permitindo que os fibroblastos migrem através do gradiente quimiotático para o local da lesão. [12,13]

Por fim, a fase de remodelagem ocorre entre 28 dias após o procedimentos e 2 anos. Nesta fase, o colágeno é a principal proteína da matriz extracelular e constitui cerca de 50% do tecido da cicatriz. O traço característico de uma molécula típica de colágeno é a sua rígida estrutura helicoidal tripla de cadeia longa, em que as três cadeias polipeptídicas de colágeno, chamadas cadeias alfa, são enroladas uma em torno da outra numa super-hélice, semelhante a uma corda. [12,13]

O colágeno é extremamente rico em prolina e glicina, preponderantes na formação da hélice de cadeia tripla. Neste momento, parte do processo de maturação do colágeno inclui o desenvolvimento de ligações cruzadas entre as cadeias peptídicas ou entre as moléculas de colágeno. São as ligações cruzadas que dão força à cicatriz. [5,8]

Além disso, durante o processo de maturação, a enzima colagenase quebra as moléculas de colágeno orientadas de forma inadequada. O resultado é que o novo colágeno, inicialmente previsto de forma desorganizada, se torna orientado ao longo das linhas cicatriciais de uma forma semelhante à fisiológica, e o colágeno saudável aparece. Esse processo dura cerca de 20 dias até 2 anos, e a cicatrização

colágena recupera cerca de 70% a 80% da força de tração original do colágeno normal. [5,8]

4.4 Microagulhamento no combate ao melasma

Lima descreve em seu estudo que realizou duas sessões de microagulhamento (agulhas 1,5 mm) em seis pacientes que tinham melasma. Os pacientes utilizaram filtro solar por 30 dias consecutivos, durante um semestre. Os fototipos que se submeteram ao tratamento e à pesquisa foram III e IV, conforme a escala de Fitzpatrick, e a faixa etária foi de 20 a 38 anos. [5]

A melhora nas manchas de melasma foi percebida em todos os indivíduos. Todos os casos apresentaram espessamento do epitélio, diminuição da pigmentação melânica e densificação do colágeno da derme superior. Ele também demostrou que o processo de microagulhamento associado à vitamina C – como princípio ativo -, promove uma melhoria de 50% das manchas. [5]

Bergmann realizou um estudo associando vários princípios ativos. Todavia, antes de realizar o microagulhamento, fizeram a assepsia da pele com clorexidina 2% para evitar infecções pós e durante o procedimento; e aplicaram o anestésico topico lidocaina 4%(Dermomax). Depois, fez uso do ácido retinóico 5%, usando a dermaroller com 1,0mm (grupo de pacientes A). Tal comprimento foi elencado pelo tipo de pele dos pacientes que estavam neste grupo. [5]

A dermaroller foi instrumentada através de movimentos para frente e para trás seguindo linhas horizontais, verticais e diagonais, resultando em um difuso eritema em toda a área do rosto. Imediatamente, uma solução a 5% de ácido retinóico da cor da pele foi aplicada em toda a área tratada e deixada por 6 horas, depois foi removida água e sabonete líquido pelos pacientes, em suas respectivas residências.[5]

Bergmann pediu ao grupo que não aplicasse nada sobre a pele nas próximas 12 horas. Posteriormente, fez uma comparação ao grupo B, que usaram gaze com acetona propanona 3% para remover resíduos e realizar assepsia da pele. No grupo B somente realizou-se o peeling químico com ácido retinóico e deixado sobre a área tratada por 6 horas, depois os pacientes também foram indicados a remover o produto (em casa) com água e sabão. Os fototipos preponderantes nesse estudo foram I, III e IV. [5]

Bergmann verificou que o microagulhamento associado ao ácido retinóico a 5%, obteve uma diferença maior entre os fototipos de pele II e III, sendo mais eficazes para eles, se sobressaindo ao tratamento com *peeling* químico. [5]

4.4.1 Princípios ativos que colaboram no tratamento ao melasma

Existem alguns princípios ativos que auxiliam o tratamento do melasma e podem ser associados ao processo de microagulhamento, porém, o ideal é que o especialista verifique o histórico clínico e o fototipo de cada paciente (Quadro 2) [22]

QUADRO 2 - Principais ativos que auxiliam o tratamento do melasma

Substância	Benefícios	Observações
Hidroquinona	Substância química que atua como um inibidor da enzima tirosinase, que é essencial na síntese de melanina. Por isso que essa substância é tão poderosa e compõe um dos tratamentos tópicos mais eficazes contra o melasma	A hidroquinona está associada a reações adversas e possíveis complicações em longo prazo
Ácido azelaico	É um clareador alternativo que age da mesma forma que a hidroquinona: inibindo a enzima tirosinase. Esse ácido é produzido por um fungo chamado Malassezia furfur - o mesmo fungo que causa a doença do “pano branco”	O efeito clareador desse ácido é inferior e mais lento que a hidroquinona.
Ácido tranexâmico	Ele é bastante usado em fórmulas prescritas por médicos com ácido fítico e kójico. O ácido tranexâmico funciona diminuindo a síntese de melanina, mas não como a hidroquinona e o ácido azelaico. Ele age na inflamação e na	_____

	vascularização, reduzindo a vermelhidão da pele. O tratamento pode ser tópico, oral e intradérmico, no consultório.	
Ácido glicólico	É um potente renovador celular, capaz de remover a melanina da camada córnea - a camada mais externa da epiderme. Além disso, ele melhora a textura da pele, potencializa a penetração de outros ativos e tem um efeito hidratante, com excelente resultado em peles maduras.	_____
Vitamina C	Vitamina C ou ácido ascórbico é um dos mais poderosos antioxidantes capazes de combater radicais livres e promover o clareamento da pele. A vitamina C trabalha inibindo as etapas oxidativas do processo de formação da melanina, causando assim o clareamento. Mas para que haja resultado é necessário o uso constante e sistemático e prolongado do produto.	O uso da vitamina C deve estar associado à utilização do protetor solar, já que a radiação ultravioleta é um dos principais fatores para a piora do melasma.

Fonte: Elaborado pela autora, baseado em Mascena TCF [22]

4.5 A importância das microagulhas no tratamento do melasma

O microagulhamento visa avivar a permeação de ativos, visto que, os microcanais criados durante a perfuração das microagulhas favorecem a absorção de medicamento e ampliam a penetração em cerca de 80%. Logo, conclui-se que o microagulhamento associado aos ativos de compostos químicos tópicos proporcionam resultados excepcionais no tratamento do melasma. [21,22]

O microagulhamento é um tratamento recente, mas promissor. Quando vinculado a outros componentes químicos pode proporcionar o rompimento das fibras de colágeno antigas e o surgimento de novas fibras, dando à pele uma aparência harmônica, agradável e uniforme. [21,22]

Os benefícios de cada ativo utilizados exclusivamente demonstram que é importante a associação de produtos para o desenvolvimento de um novo colágeno e uma regeneração celular. [21,22]

O comprimento das microagulhas é fundamental e pode variar de 0,25mm a 3,0mm conforme o modelo. Na Figura 5, apresenta-se de forma sistemática a penetração da agulha nas diversas camadas e níveis da pele. [21,22]

FIGURA 3 - Inserção das microagulhas na camada epidérmica

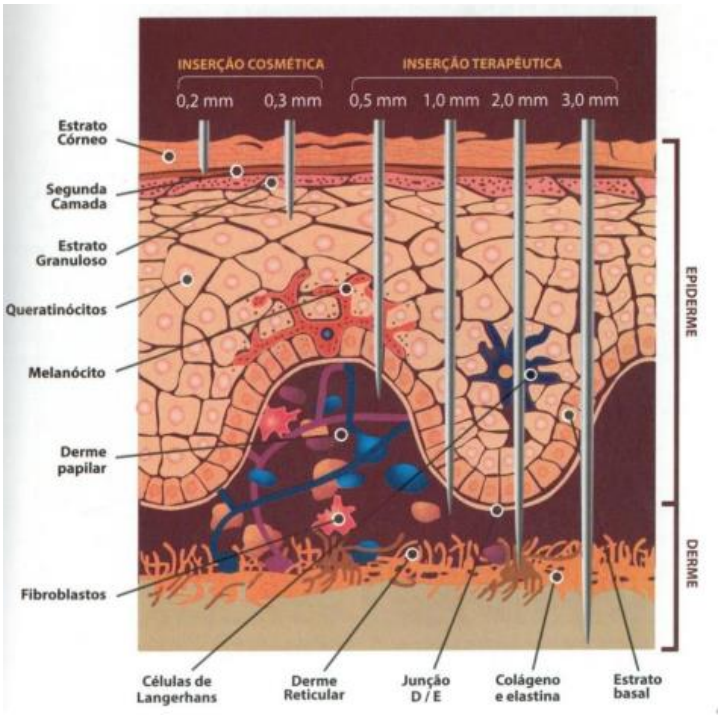

Fonte: Adaptado Negrão MMC [24]

As microagulhas de 0.2 a 0.3mm (as menores) são recomendadas para absorção transdérmica, isto é, para auxiliar a introdução de produtos tópicos na pele. Logo não há um acentuado estímulo no crescimento do colágeno, todavia, proporciona à epiderme uma espessura mais robusta, facilitando a absorção da pele a diversos cosméticos durante o tratamento do melasma. [21,22]

Essa agulha é indicada para as regiões próximas aos olhos e pescoço. Deve-se evitar o uso de agulhas maiores nesses locais. [21,22]

As agulhas de 0.5 milímetros são indicadas para o tratamento de rugas suaves, ou seja, com pouca profundidade ou a danos provocados por UV, cicatrizes leves e hiperpigmentação. Ela também contribui com o aumento da absorção de outro composto químico, a fim de proporcionar ao paciente um tratamento mais rápido e eficaz. [21,22]

Geralmente os pacientes sentirão um desconforto e manchas de sangue após a sessão, mas essas lesões cicatrizam e somem facilmente. Para o paciente que está iniciando o tratamento recomenda-se não usar esta agulha semanalmente. O profissional deve atentar-se às características faciais e a composição da pele antes de escolher a agulha para o tratamento. [21,22]

As microagulhas de 1 mm propiciam a diminuição da hiperpigmentação e danos provocados por raios UV. Elas também são indicadas para os pacientes que possuem uma pele com uma textura suave e delicada. Tais agulhas são excelentes para ser usadas nas bochechas, testa e parte inferior do pescoço e deixarão uma tez uniforme. Entretanto, deve-se evitar o seu uso em áreas próximas aos olhos e dos olhos e atrás dos ouvidos. [21,22]

“Devido à maior profundidade da agulha, os usuários sentirão uma dor moderada que precisará de um período de recuperação que pode durar uma semana, dependendo da agressividade do tratamento.” [21]

A princípio, esse microagulhamento com agulhas de 1mm deve ser feito uma vez a cada 4 ou 6 semanas – poderá ser realizado no máxima duas vezes por mês – caso contrário inibirá a produção de colágeno. Cabe salientar que o protocolo somente será repetido quando o paciente estiver recuperado da sessão anterior. [21,22]

Já as agulhas médias, de 1,5 a 2,0 mm, são recomendadas para o tratamento de diversas patologias da pele, especialmente em outras partes do corpo além da face. São ideais para as costas das mãos, abdômen, coxas, braços e áreas descobertas, para o tratamento de cicatrizes, rugas e estrias recentes. A recuperação dos pacientes ocorre entre 6 semanas e 2 meses, antes disso não pode ser realizada novas sessões. [21,22]

Por fim, as microagulhas de 3mm, consideradas longas, são complexas e não devem utilizadas como opções simplórias, pois há riscos envolvidos. Essa agulhas não são indicadas para tratamentos faciais, pois a pele do rosto é muito frágil e fina.

As agulhas de 3.0mm são ideais para regiões mais robustas, como coxas, pés, braços, parte inferior e superior das costas, nádegas e as costas das mãos. Principalmente em cicatrizes graves de queimaduras ou estrias, pois penetram profundamente a pele. [21,22]

A recuperação deste procedimento dura em média de 7 a 10 dias. Nesse período qualquer outro procedimento cutâneo deve ser suspenso. A próxima sessão poderá ocorrer apenas após dois meses da primeira e com o reestabelecimento integral do paciente. A Figura 6 mostra um esquema composto por microagulhas de tamanhos diversos e para quais áreas da face o seu uso é indicado. [21,22]

Figura 4 - Recomendações de tamanhos de microagulhas para as diversas regiões da face



Fonte: Dermaroller [15]

As microagulhas possuem comprimentos diversos. As mais indicadas para o melasma são as que possuem comprimento entre 0,5 mm a 1,5 mm, de acordo com o fototipo e as características individuais da pele do paciente. [21,22]

4.6 Benefícios e contraindicações do processo de microagulhamento

O microagulhamento proporciona resultados bastante satisfatórios no tratamento do melasma. Os microcanais promovem a permeação eficiente de princípios ativos, em vários casos consegue uniformizar o tom da pele e proporcionar um aspecto aveludado. Além disso, auxilia a avivar a coloração natural e o brilho da pele envelhecida. [11,22]

O microagulhamento pode contribuir com o processo de rejuvenescimento natural da pele, promover sua vitalidade e nutrição, além de extinguir ou retardar as linhas de expressões; cicatrizes de acne hipertróficas, estrias, flacidez tissular, melasma, e etc. [11]

“A técnica parece simples, porém requer conhecimento em biossegurança, anatomia, fisiologia, patologia e, sobretudo saber manusear bem o instrumento, a fim de evitar lesões e infecção por contaminação.” [11]

A técnica de microagulhamento é contraindicada em casos de câncer de pele, ceratose celular, verrugas, infecção de pele, uso de anticoagulante; quimioterapia, radioterapia ou corticoterapia, diabetes, rosácea ativa, acne ativa, uso de isotretinoina oral (com pausa menor que seis meses) e pele queimada de sol. [21]

5 CONCLUSÃO

O melasma ainda é um desafio para medicina, pois não se sabe a origem e nem a cura dessa patologia. O que podemos dizer é que ele afeta a autoestima dos pacientes, tendo assim uma grande procura pelo seu tratamento. Logo, o microagulhamento surge como uma alternativa eficaz e segura no tratamento do melasma, atenuando as manchas acastanhadas. No entanto, para que isso ocorra o especialista deve conhecer os instrumentos utilizados no melasma, o tamanho das agulhas, os princípios ativos que podem ser associados ao tratamento e o histórico clínico do paciente.

Além disso, conclui-se através dessa revisão bibliográfica que o comprimento ideal das microagulhas para estes casos variam entre 0,5 mm a 1,5 mm, de acordo com o fototipo do paciente; e também que o dermapen é a melhor escolha, pois apresenta uma pressão mais precisa e automatizada.

REFERÊNCIAS BIBLIOGRÁFICAS

1.Cassiano DP, Espósito AC, Hassun KM, Lima EV, Bagatin E, Miot HA. Early clinical and histological changes induced by microneedling in facial melasma: A pilot study. Indian J Dermatol Venereol Leprol 2019;85:638-41.

2. Fabbrocini G. et al. Skin needling to enhance depigmenting sérum penetration in the treatment of melasma. Plastic Surgery International, 2011. 7 p.

3. Rachel JD, Jamora JJ. Skin rejuvenation Regimens: a profilometry and histopatologic study, Arch Facial. Plast Surg. 2003;5:145-149.

4. do Nascimento ÍCF, Monteiro EMO. Tratamento para melasma com uso de microagulhamento em mulheres. Revista Liberum Accessum. 2020; 6(1): 13 – 21.

5. Lima Ede A. Microneedling in facial recalcitrant melasma: report of a series of 22 cases. An Bras Dermatol. 2015;90(6):919-921. DOI:10.1590/abd1806-4841.20154748

6. Lawrence N, Cox SE, Brody HJ. Treatment of melasma with Jessner's solution versus glycolic acid: A comparison of clinical efficacy and evaluation of the predictive ability of Wood's light examination. Journal of the American Academy of Dermatology. 1997; 36(4):589-593. DOI: https://doi.org/10.1016/S0190-9622(97)70248-2

7. Depositphotos. Melasmas: melhores imagens de stock, fotos livres de royalties. Figura 1. Disponível em: https://br.depositphotos.com/stock-photos/melasma.html . Acesso em: 13 nov. 2021.

8. Lentsch G, et. al. Microscopia multifotônica in vivo de melasma. Wiley Online Library. 2019; 32(3):403-411. DOI: https://doi.org/10.1111/pcmr.12756

9. Veasey JV, Miguel BAF, Bedrikow RB. Wood's lamp in dermatology: Applications in the daily practice. Surgical and Cosmetic Dermatology. 2018;9(4):328. DOI: 10.5935/scd1984-8773.201794964.

10. Miot LDB, et al. Fisiopatologia do melasma [internet]. An Bras Dermatol. 2009 [citado 2021 set.20];84 (6):623-35. Disponível em: https://fisiosale.com.br/assets/4disfun%C3%A7%C3%B5es-faciais-melasma-1009.pdf.

11. Galdini NC, Barbosa NM, Cappellazzo R. Microagulhamento associado ao *peeling* químico em mulheres portadoras de melasma facial [internet]. 2017 [citado 2021 set.20]. Disponível em: http://rdu.unicesumar.edu.br/bitstream/123456789/1805/1/epcc--79745.pdf.

12. De Lima AA, De Souza TH, Grignoli LCE. Os benefícios do microagulhamento no tratamento das disfunções estéticas [internet]. Revista Científica da FHO/Uniararas.

2015 [citado 2021 set.20];v. 3, n. 1. Disponivel em: https://d1wqtxts1xzle7.cloudfront.net/47127468/microagulhamento_disfuncoes_esteticas.pdf?1468081144=&response-content

13. Purim KSM, Avelar MFS. Fotoproteção, melasma e qualidade de vida em gestantes. Revista Brasileira de Ginecologia e Obstetrícia. 2012; 32(5):228-234.

14. Goes EAF, Pereira LLV. Melasma: Diagnóstico e tratamento [internet]. Revista Científica, v. 1, n. 1, 2018 [citado 2021 set.20]. Disponível em: http://revistas.unilago.edu.br/index.php/revista-cientifica/article/view/111/93.

15. Dermaroller. Qual o tamanho do derma-roller que devo usar? [internet]. Figura 2 e 4 2020 [citado 2021 nov.21]. Disponível em: https://www.dermaroller-microagulhamento.com/qual-o-tamanho-do-derma-roller-que-devo-usar/.

16.Salles FA, De Souza MD, Dos Reis RC. Fisiopatologia do melasma e tratamentos: uma causa possível. Revista Conexão Eletrônica. 2018; 15(1):1866-1874.

17. Hill LF, Grande AJ, Minelli L. Melasma: uma avaliação clínica, etiopatogênica e terapêutica em homens. Atualidades Médicas. 2018;2(2):84-89.

18. Klayn AP. Microagulhamento como agente potencializador da permeação de princípios ativos corporais no tratamento da lipodistrofia localizada [internet]. VIII EPCC Encontro Internacional de Produção Científica Cesumar. 2013 [citado 2021 set.20]; Disponível em: http://rdu.unicesumar.edu.br/handle/123456789/4256.

19. Katu KR, Ferreira KS. Tratamento de melasma com o uso do microagulhamento através do acesso transdermal de ingredientes – uma revisão [internet]. Unifasc. 2018 [citado 2021 set.20]. Disponível em: https://unifasc.edu.br/wp-content/uploads/2019/07/Artigo-Karoline-Katu-corrigido.pdf.

20. Nunes JM, Nascimento LA, Dode MTB. Uso do peeling ultrasônico X peeling químico na redução de manchas faciais em mulheres [internet]. Rev Bras Estét. 2017 [citado 2021 set.20]. Disponível em: https://scholar.google.com.br/scholar?cluster=7243967673227651644&hl=pt-BR&as_sdt=2005&sciodt=0,5

21. Rivitti E, Sampaio A. Dermatologia. 4. Ed. São Paulo: artes médicas, 2018.

22. Araújo CA. Avanços no tratamento de melasma: revisão integrativa. 47. Trabalho acadêmico (Bacharelado em Biomedicina) – Faculdade de Enfermagem Nova Esperança. Mossoró, Rio Grande do Norte. 2020.

23. Mascena TCF. Melasmas e suas principais formas de tratamento. 45. Trabalho acadêmico (Especialização em Biomedicina Estética) - Instituto Nacional de Ensino Superior e pesquisa e Centro de Capitação Educacional. Recife, Pernambuco. 2016.

24. Negrão MMC. Microagulhamento Bases Fisiológicas e Práticas. 1. ED. São Paulo: CR8 Editora, 2015. Figura 3