FACSETE – FACULDADE SETE LAGOAS

FLÁVIA CAVALCANTE CARNEIRO

USO DE FIOS DE SUSTENTAÇÃO (PDO) PARA REJUVENESCIMENTO FACIAL:

REVISÃO DE LITERATURA

SÃO LUÍS
2021

FLÁVIA CAVALCANTE CARNEIRO

USO DE FIOS DE SUSTENTAÇÃO (PDO) PARA REJUVENESCIMENTO FACIAL: REVISÃO DE LITERATURA

Trabalho de conclusão de Curso (Monografia) apresentado à FACSETE – Faculdade Sete Lagoas, como requisito parcial para obtenção do Título de Especialista em Harmonização Orofacial.

Orientador: Profª. Diogo Rubim.

SÃO LUÍS
2021

FACSETE
Faculdade Sete Lagoas
Portaria MEC 278/2016 - D.O.U. 19/04/2016
Portaria MEC 946/2016 - D.O.U. 19/08/2016

Flávia Cavalcante Carneiro

USO DE FIOS DE SUSTENTAÇÃO (PDO) PARA REJUVENESCIMENTO FACIAL: Revisão de Literatura

Trabalho de conclusão de curso de especialização *Lato sensu* da Faculdade Sete Lagoas, como requisito parcial para obtenção do título de especialista em harmonização orofacial.

Área de concentração: harmonização orofacial

Aprovada em 22/07/2021 pela banca constituída dos seguintes professores:

Prof. Dr. Diogo Souza Ferreira Rubim de Assis

Prof. Me. Alberto Sabin Moura Borba

Prof. Dr. Tarcísio Jorge Leitão de Oliveira

Sete Lagoas 11 de agosto 2021

Dedicatória

Agradeço a Deus por mais esta realização profissional e pessoal. Dedico e compartilho esta monografia à minha família pela confiança depositada. A meus pais, Lúcio e Vera pelo incentivo e apoio incondicional e a meus filhos, Fernanda e Fernando Filho, pela compreensão por todo o tempo dedicado à realização desta. Aos profº Diogo e Alberto por todo o conhecimento e incentivo que me foram passados, pelo tempo que estiveram ao meu lado em todos os momentos de dúvidas, sempre me auxiliando e motivando, sendo minha maior inspiração na realização deste trabalho. Enfim, a todos que de alguma forma tornaram este caminho mais fácil de ser alcançado.

AGRADECIMENTOS

Em primeiro lugar agradeço a Deus, por me proporcionar saúde e me conceder a oportunidade de atingir mais este objetivo na vida.

A meus pais pelo apoio, constante estímulo, carinho e amor e por tudo que fizeram para que eu tivesse educação e formação profissional.

Aos meus amados filhos, Fernanda e Fernando Filho, pela paciência e compreensão pelas horas tiradas de seu convívio para que eu pudesse atingir este objetivo de vida. Vocês são especiais!

Aos meus professores, Diogo, Alberto, Mônica e professores convidados, pelo companheirismo e pelos conhecimentos dispensados de forma inteligente e agradável.

Aos meus colegas de curso, pela amizade e bons momentos compartilhados.

Aos funcionários do Pós Saúde que me ajudaram bastante durante o curso com muita disponibilidade e alegria.

.

"Um sonho sonhado sozinho é um sonho.
Um sonho sonhado junto é realidade."

(Raul Seixas).

RESUMO

CARNEIRO, Flávia Cavalcante. **Uso de fios de sustentação (PDO) para rejuvenescimento facial: Revisão de literatura.** Trabalho de conclusão de curso (Especialização em Harmonização Orofacial). Faculdade Sete Lagoas – FACSETE 2021.

O envelhecimento facial é um processo tridimensional que afeta igualmente ossos, músculos, tecido adiposo e pele. Vários tratamentos são indicados para reduzir os efeitos do envelhecimento como cirurgias plásticas, formulações cosméticas, aplicação de toxina botulínica, lasers, preenchimentos e implante de fios. O desafio atual é a busca por tratamentos de rejuvenescimento facial minimamente invasivos. Os fios de polidioxanona (PDO) são absorvíveis pelo organismo, flexíveis, e indutores da produção de colágeno e nutrição tecidual. Estes podem ser feitos de vários materiais como ácido poliláctico, polipropileno, entre outros. No entanto, a polidioxanona (PDO) é uma das mais populares em todo o mundo. O lifting com fios de PDO é seguro e eficaz para o rejuvenescimento facial e possui baixa incidência de complicações. O plano correto para a inserção dos fios PDO é o tecido celular subcutâneo (SMAS). Foi realizada uma revisão de literatura em que utilizaram fios de PDO com garras (COG) para tração da pele. Notou-se melhora da textura da pele e redução dos sulcos profundos. Dessa forma, o lifting não cirúrgico realizado através de fios aparece como opção no tratamento da flacidez inicial, com o intuito de promoção de uma elevação facial e redução de linhas de expressão, preenchendo os sulcos.

Palavras-Chave: Fios PDO. Rejuvenescimento. Harmonização.

ABSTRACT

CARNEIRO, Flávia Cavalcante. **Use of support threads (pdo) for facial rejuvenation: Literature review**. Couse completion work (Specialization in Orofacial Harmonization). Faculdade Sete Lagoas – FACSETE 2021

Facial aging is a three-dimensional process that also affects bones, muscles, adipose tissue and skin. Several treatments are indicated to reduce the effects of aging such as plastic surgeries, cosmetic formulations, botulinum toxin application, lasers, fillers and threads implants. The current challenge is the search for minimally invasive facial rejuvenation treatments. Polydioxanone (PDO) Threads are absorbable by the body, flexible, and induce the production of collagen and tissue nutrition. These can be made from various materials such as polylactic acid, polypropylene, among others. However, polydioxanone (PDO) is one of the most popular in the world. PDO Threads lifting is safe and effective for facial rejuvenation and has a low incidence of complications. The correct plan for the insertion of PDO Threads is the subcutaneous cellular tissue (SMAS). Was a literature review was carried out in which they used PDO threads with claws COG) for skin traction. Improved skin texture and reduction of deep furrows were noted. Thus, the surgical non-surgical facelift appears as an option in the treatment of initial flaccidity, with the purpose of promoting a facial lift and reduction of expression lines, filling the grooves.

Key-Words: PDO wires. Rejuvenation. Harmonization.

Lista de Figuras

Figura 1	Perda e reposicionamento de gordura facial	12
Figura 2	Dispositivos de fios de PDO.....	13
Figura 3	Mecanismo de ação	16
Figura 4	Pontos de referência das diferentes técnicas de inserção com base na direção principal dos vetores de reposicionamento ..	16
Figura 5	(A) Após a inserção dos fios, os fios foram puxados suavemente para trás para levantar os tecidos flácidos e foram aplicadas manobras de massagem	17
Figura 6	(A) pré-operatório e (B) pós-operatório. A melhora nas áreas marcadas pelas setas é claramente vista	18
Figura 7	Controle pós operatório de fios PDO	19

SUMÁRIO

1 INTRODUÇÃO..... 10

2 REVISÃO DA LITERATURA..... 12

3 DISCUSSÃO..... 21

4 CONCLUSÃO..... 24

REFERÊNCIAS..... 25

1 INTRODUÇÃO

Recentemente, o interesse por procedimentos anti-envelhecimento aumentou consideravelmente. Os pacientes optam cada vez mais por procedimentos anti-envelhecimento eficazes, fáceis de aplicar e menos invasivos. O processo de envelhecimento é um processo inevitável e este processo na área do rosto se manifesta por diferentes efeitos em todas as camadas da face. Procedimentos variáveis para rejuvenescimento facial foram aplicados cirurgicamente ou não, de acordo com o grau de frouxidão do tecido, avaliação do cirurgião e preferência do paciente. As opções não cirúrgicas mais comuns para o rejuvenescimento facial incluem os preenchedores dérmicos, toxina botulínica, peeling, laser, plasma rico em plaquetas (PRP) e lifting com fios (SUH, DH, 2015; KANG, SH et al, 2017; SULAMANIDZE, *et al*., 2005; SULAMANIDZE, M.A. *et al.* 2001).

A evolução das técnicas de lifting com fios e sua aplicação no campo da estética cresceu nas últimas três décadas. Desde 1998, com a empresa i-Thread várias técnicas e produtos foram desenvolvidos, como levantamento com fio de Woffles, levantamento com fios de Aptos, fios de sustentação espiculados unidirecional e silhouet. Como alguns pacientes ficaram preocupados com a inserção de fios não absorvíveis (fio russo, fio de ouro) que permanecem permanentemente em seu rosto, foram criados fios absorvíveis que possuem um efeito temporário. Entre estes fios absorvíveis, os fios contendo polidioxanona (PDO) são os mais utilizados. (Sulamanidze M , 2009)

A aplicação de fios de PDO é geralmente um procedimento seguro e eficaz, mas complicações incluindo dor, eritema, inchaço, equimoses, hematoma, assimetria facial, sensação de desconforto, migração do fio, infecções ou granulomas, ondulações ou irregularidades na pele e formação de cicatrizes nas regiões envolvidas podem ocorrer. (SUH, DH, 2015; KANG, SH et al, 2017)

Os fios de sustentação de polidioxanona (PDO) são indicados para rejuvenescimento; lifting facial; atenuação do suco nasogeniano e queixo duplo; reposicionamento de tecidos ptosados. São absorvíveis pelo organismo, flexíveis, e indutores da produção de colágeno e nutrição tecidual, o procedimento é minimamente invasivo, rápido e sem cicatrizes (SLATER, 1998; SUH, *et al.,* 2015; KIM, *et al*., 2015).

O envelhecimento cutâneo é causado por diversos fatores, principalmente pela carência de colágeno no organismo, sendo visto naturalmente com o surgimento de rugas, linhas de expressão, ptoses e atrofias (RODRIGUES, 2012). Pode ser avaliado por rugas, perda de viço e alteração na tonalidade da pele, diminuição da elasticidade. As agressões externas danificam o manto hídrolipídico e o fator natural de hidratação da pele, deixando por consequência a pele desprotegida, acelerando o proceso de envelhecimento, causando a perda de reposicionamento da gordura facial, gerando o aparecimento de rugas.

O lifting com fios é usado para a correção de rugas devido ao seu baixo custo inicial, rápido retorno às atividades sociais, alta satisfação do paciente e efeitos adversos mínimos.

O rejuvenescimento facial mudou do simples apagamento de rugas e estiramento cirúrgico para um enfoque em que se faz o relaxamento muscular e volumização do contorno facial, com reposicionamento dos coxins de gordura, e aumento da produção de colágeno.

O objetivo deste trabalho foi, através de uma revisão de literatura, descrever a as vantagens da bioestimulação do colágeno facial e lifting facial através do tratamento com fios de polidioxanona (PDO), que reestrutura a face, fazendo um lifting facial, sem cirurgia e sem corte.

2 REVISÃO DE LITERATURA

O envelhecimento causa perda e reposicionamento de gordura facial, flacidez da pele, em que as fibras elásticas tornam-se mais finas e a elasticidade facial é perdida. Ambos os processos resultam em um rosto mais estreito e com rugas. O uso de fios ou suturas de PDO são colocados sob a pele, sendo espremidos e levantados de áreas soltas ou caídas em várias partes da face e do corpo, ajuda a reduzir os efeitos da gravidade, envelhecimento, ou são usados para rejuvenescer a face (através da produção de colágeno). (KHAZANCHI *et al.*, 2007) (Figura 1)



Figura 1 –Perda e reposicionamento de gordura facial.

Anos se passaram e a utilização dos fios de sustentação em tratamentos de estética ganhou força por volta do ano 2000, com a utilização dos fios permanentes (russo, farpado, búlgaro e ouro), porém os diversos efeitos colaterais e complicações pós colocação, acabaram por levar profissionais a abandonarem a técnica.

Atualmente, utilizamos dois tipos principais de fios: polidioxanona(PDO) e ácido poliláctico (PLA). Os fios de PDO são feitos de um polímero sintético biodegradável que tem sido usado há mais de duas décadas. Os fios PDO são absorvidos pelo organismo durante 6 meses por hidrólise e atuam ativando os fibroblastos para produzir mais colágeno numa área específica.

Os tipos de fios PDO são: liso, screw ou parafuso, volumizadores (trançados), espiculados, cuting e molding. Os principais são: os **fios Lisos,** indicados para flacidez leve a avançada do rosto, flacidez das bolsas infraorbitárias, rugas periorbitárias, melhora do sulco nasogeniano, rugas frontais, dorso nasal, redução de flacidez e pregas no pescoço, tratamento da linha de marionete, flacidez de sobrancelhas, contorno dos lábios, melhora da textura da pele, melhora da luminosidade da pele. Fios lisos: mono, twin, screw (parafusos). (PIMENTEL, A.S., 2007); e os **Fios Espiculados (farpados):** indicado para flacidez leve ou média do rosto, tratamento de bolsas mandibular, redução de flacidez e pregas do pescoço, tratamento de sulco nasogeniano, tratamento de linhas de marionete, flacidez das sobrancelhas e assimetria facial. (PIMENTEL, A.S., 2007), possuem ganchos que dão suporte e levantam o tecido solto, reposicionando os coxins de gordura faciais. (Figura 2)

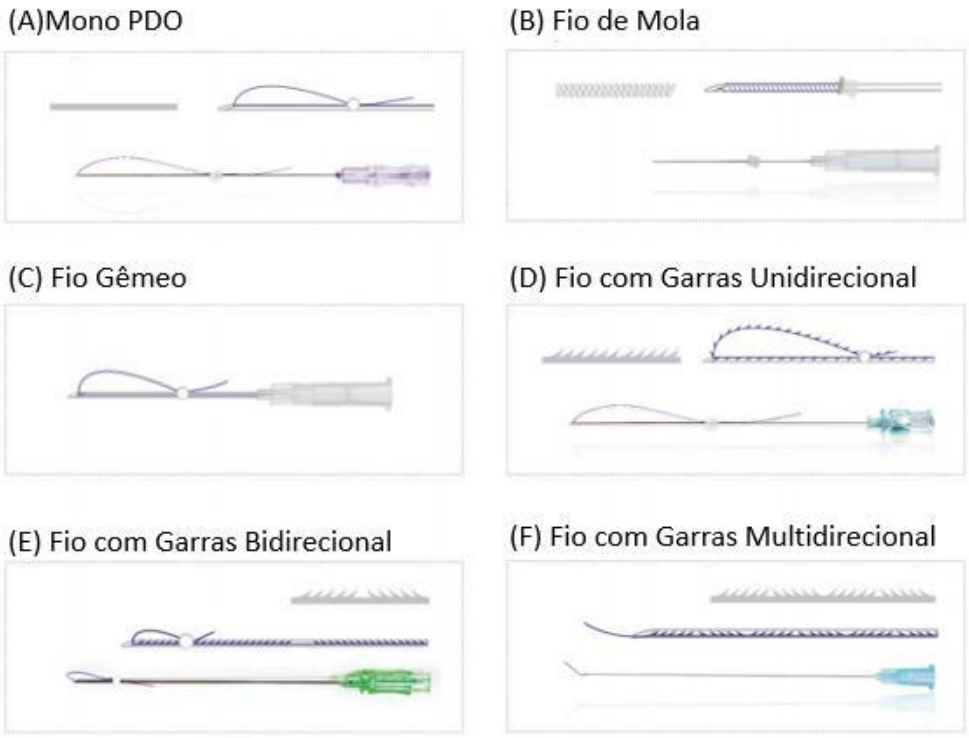

FIGURA 2: Dispositivos de fios de PDO. Fonte: SUH e colaboradores, 2015

A produção de colágeno ao redor dos fios e suas espículas ajuda a restauraro volume e melhora a textura e elasticidade da pele, resultando em um resultado estético natural.

Após os fios PDO, os fios PLA foram desenvolvidos. Eles são feitos de um polímero bio compatível derivado do ácido láctico. São reabsorvíeis e regeneram o colágeno durante mais tempo do que os fios de PDO.

Os fios PLA (silhouette soft) utilizam cones para envolver o tecido e aumentar o volume das áreas de queda, o que ajuda a restaurar a forma da área facial e também proporciona uma elevação, porém possuem uma tração limitada (com lift suave) e forte fixação.

Para conseguir uma elevação com um lifting facial melhorado e rejuvenescimento, devem ser usados fios com espículas (COG). As espículas ao longo dos fios agem como dentes para engajar a pele, criando tensão no fio que levanta e suspende a área facial. O colagénio forma-se em torno dos fios e das suas espículas, resultando num efeito lift facial. (WU, 2004; DE LORENZI, 2006)

Os fios podem ser monos-direcionais ou bidirecionais. Para um levantamento eficaz do tecido facial, os fios bidirecionais são preferidos, pois fornecem ancoragem imediata ao tecido e o fio não pode ser movimentado de forma alguma devido à direção bidirecional das espículas. Alguns fios monodirecionais são ancorados em ambas as extremidades em pontos fixos para melhorar a estabilidade.(KALRA, 2008).

A consideração final é quanto tempo o fio vai durar no tecido. Os fios de PDO permanecerão no tecido durante cerca de 6 meses e os fios de PLA durante cerca de 12 meses. Quanto mais tempo o fio durar, mais o colágeno é estimulado. Os fios PDO e PLA causam fibrose na área circundante e criam colágeno tipo 1.

A polidioxanona possui uma maior proporção de absorção sem efeitos colaterais, sendo a mais eficaz na regeneração de tecidos e de colágeno, que é absorvido pelo sistema linfático humano.

Os Objetivos são inserir múltiplas agulhas terapêuticas com fio absorvível na região da face, provocar uma reação inflamatória tecidual limitada, estimular a produção tecidual de colágeno, permanência temporária do material absorvível, além de obter efeito não cirúrgico na redução de flacidez da pele facial.

Dentre algumas vantagens dos fios, podemos citar que se trata de um procedimento minimamente invasivo, reação inflamatória localizada, resistente a infecções bacterianas, redução de rugas finas quase imediata (10 a 15 dias após a

inserção dos fios), produção de colágeno endógeno a partir da segunda semana após inserção, mínima permanência dos fios (6 a 8 meses) e não causa efeito irreversíveis, mínimo tempo de recuperação, não deixa cicatrizes visíveis, não necessita reparos especiais, pode ser usado com segurança em todos os fototipos, pode seraplicado no consultório.

Podemos citar algumas desvantagens dos fios, tais como de ser um procedimento relativamente caro, proporcional ao número e tipo de fios inseridos, o fio espiculado/farpado não deve ser utilizado em peles com flacidez mais acentuada, pacientes obesos não irão sentir muita diferença entre pré e pós, por ser um procedimento sutil, não irá solucionar todos os problemas de flacidez ou envelhecimento cutâneo, e também pele muito dura ou "judiada" não reage bem ao procedimento.

Para decidir qual o fio utilizar para cada paciente, é necesário analisar a idade do paciente, a área de tratamento, a quantidade de fios a ser utilizada e o objetivo desejado. Os fios de PDO são melhores para reposicionar e revitalizar tecidos, mas não para fornecer suporte, por isso seriam mais adequados para pacientes mais jovens. Os fios PLA proporcionam alguma elevação, mas mais uma vez seriam adequadas para pacientes que necessitam apenas de uma pequena quantidade de elevação de tecidos. Outros fatores que afetam os resultados desejados são a técnica usada para inserir os fios e a colocação dos fios. (MIAN, 2017).

O protocolo de utilização de fios consiste em 3 fases: pré-operatória, intra-operatória e pós- operatória. O pré-operatório é onde faz-se o consentimento informado. Dentro das indicações e pré-medicação, os AINES, a aspirina e a vitamina são suspensos. A Arnica está indicada em comprimidos, vitamina C de 500-1000mg diários (toma até 6meses), vitamina D ou relaxantes musculares. Tira-se fotografias (frente, 45 graus e perfil). Seleciona-se pacientes com sinais de envelhecimento leves a moderados e pele normal a espessa com tecido subcutâneo trófico ou hipertrófico.

No intra-operatório, faz-se o "finger teste", avalia-se as áreas de tensão, flacidez e aumento de volume a serem tratadas. É feito um botão anestésico injetável no local de entrada do fio. Então as agulhas ou cânulas são implantadas

na derme, com o bisel para cima. A agulha é pressionada e removida. A fio é implantado depois de girar 90 graus. (Figura 3)

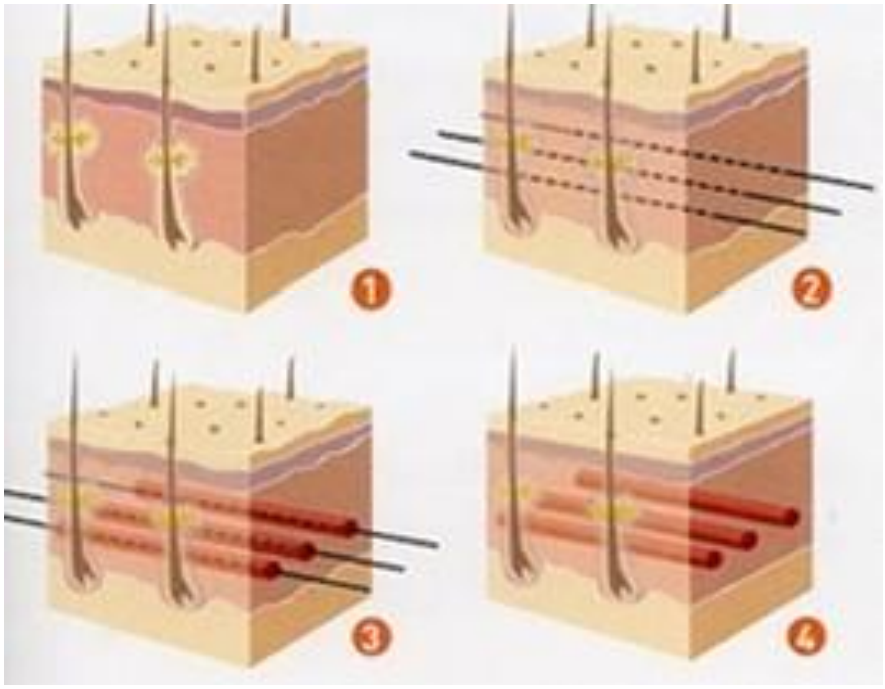

Figura 3 – Mecanismo de ação.

O posicionamento correto no tecido subcutâneo e supra-SMAS garante a elevação adequada. É importante observar os pontos de referência das diferentes técnicas de inserção com base na direção principal dos vetores de reposicionamento. (WONG, V, 2021). (Figura 4)

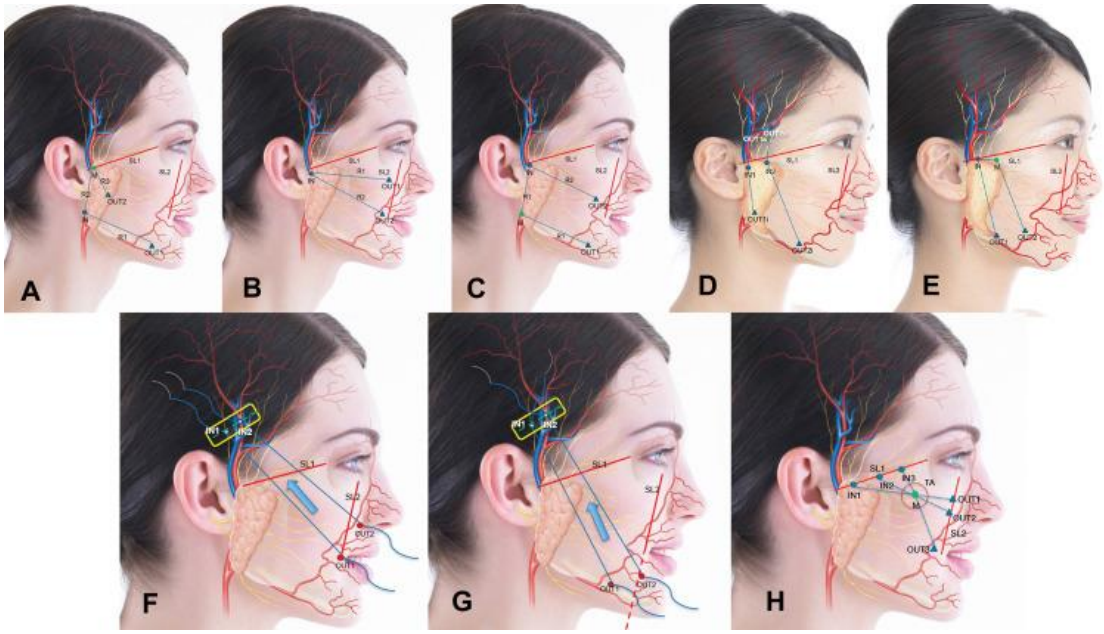

:

Figura 4 – Pontos de referência das diferentes técnicas de inserção com base na direção principal dos vetores de reposicionamento. As técnicas do vetor lateral (LV) são normalmente usadas em tipos faciais caucasianos e incluem:

(A) Remodelagem da linha da mandíbula (JR),
(B) Remodelagem do malar (MR),
(C) Técnicas de remodelagem lateral (LR). As técnicas de vetor vertical (VV) são mais usadas em tipos faciais asiáticos e incluem: (D) Remodelagem oval - técnica H (OR-H),
(D) Remodelagem oval – técnica vertical (OR-V). as técnicas de Anti gravidade (AGR) podem ser usadas para grandes áreas de ptose e incluem as técnicas(F) malar (AGR-M) e (G) jowes (AGR-J). a técnica de remodelagem do tecido mole (STR) (H) é usada para criar mais volume na área malar.
WONG, V, 2021.

Segundo (UNAL, M et al, 2019), uma das opções não cirúrgicas mais comuns para o rejuvenescimento facial é o lifting com fios. Ele mostrou eficácia e segurança do lifting com fio PDO apresentando uma técnica para evitar a migração dos fios, amarrando os fios PDO no mesmo ponto de entrada um do outro. (Figuras 5 e 6)



Figura 5 - . (A) Após a inserção dos fios, os fios foram puxados suavemente para trás para levantar os tecidos flácidos e foram aplicadas manobras de massagem.

(B) Tópicos no mesmo ponto de entrada foram vinculados um ao outro para evitar a migração.

(C) agulha 18G foi inserida no tecido subcutâneo através de um ponto a cerca de 1 cm da entrada.

(D) Restos de fios na superfície da pele foram enterrados no tecido subcutâneo com o auxílio de agulha 18G.

(E) Imagem pós-operação do primeiro dia do ponto de entrada dos fios.

(UNAL, M et al, 2020)



Figura 6 (A) pré-operatório e (B) pós-operatório. A melhora nas áreas marcadas pelas setas é claramente vista. (UNAL, M et al, 2020)

No pós-operatório, fazem controle aos 2-5 dias, para verificar hematomas, correções, fotografias. Coloca-se frio local, indica-se o uso de analgésicos e antibióticos, de acordo com a necessidade, e para evitar massagens da zona ou tratamentos térmicos durante um mês. (Figura 7)



Figura:7 Controle pós operatório de fios PDO.

As indicações comuns para fios PDO incluem contorno, levantamento e reforço dos trços médio e inferior do rosto e pescoço. Também são usados para eliminar papadas e ptose da região mentual. (BERARDESCA E, et al., APTOS)

As contraindicações são alterações da coagulação, doenças auto-imunes, diabetes mellitus descompensado, alterações do sistema imunológico, alterações psicológicas e psiquiátricas, infecções na área a tratar, gravidez, discrasias sanguíneas, tratamentos com corticóides prolongados, tabagismo e álcool.

Relatos de procedimentos de lifting facial do fio variam significativamente em relação aos resultados finais, variando de boa melhora cosmética e tempos de recuperação relativamente curtos, com apenas eventos adversos menores, a resultados ruins, com efeitos a curto prazo e complicações graves. (GAUGLITZ, 2015; GARVEY *et al.*, 2009; ATIYEH *et al.*, 2010)

A quantidade de fios e os tipos vão depender da área a ser tratada e da necessidade da paciente.

Os eventos adversos mais freqüentemente observados incluem infecções de feridas, hematomas, assimetria, tração insuficiente, prurido persistente (cicatrização), tração e dor assimétricas e estão freqüentemente relacionados com a técnica. Complicações como reações alérgicas, covinhas de pele, fraqueza facial temporária, dormência temporária, formação de granulomas de corpo estranho e linhas de tração durante o repouso ou movimento facial são raras, mas devem ser comunicadas antes do procedimento (PARK *et al.*, 2014). fios estrumados ou visíveis (extrusão do fio); Inserção muito superficial ou muito profunda do fio: em casos do fio ser colocado muito superficialmente ele pode ficar visualizado, além de formar granulomas ou nódulos ao longo da trajetória da inserção; Lesão parcial ou completa de um ramo do nervo sensorial ou motor; infecção; causas da pele ondulada (PIMENTEL, A. S., 2007)

Os objetivos da técnica com fios PDO consistem em inserir múltiplas agulhas terapêuticas com fio absorvível na região da face, provocar uma reação inflamatória tecidual limitada, estimular a produção tecidual de colágeno, permanência temporária do material absorvível, além de obter efeito não cirúrgico na redução de flacidez da pele facial e promover lifting.

Algumas vantagens que podem ser citadas são: é um procedimento minimamente invasivo, reação inflamatória localizada, resistente a infecções bacterianas, redução de rugas finas quase imediata (10 a 15 dias após a inserção dos fios), produção de colágeno endógeno a partir da segunda semana após inserção, mínima permanência dos fios (6 a 8 meses) e não causa efeito irreversíveis, mínimo tempo de recuperação, não deixa cicatrizes visíveis, não necessita reparos especiais, pode ser usado com segurança em todos os fototipos, pode ser aplicado no consultório.

Tem como desvantagens ser um procedimento relativamente caro, proporcional ao número e tipo de fios inseridos, o fio espiculado/farpado não deve ser utilizado em peles com flacidez mais acentuada, pacientes obesos não irão sentir muita diferença entre pré e pós, por ser um procedimento sutil, não irá solucionar todos os problemas de flacidez ou envelhecimento cutâneo, e também pele muito dura ou “judiada” não reage bem ao procedimento.

3 DISCUSSÃO

O tratamento da face com aplicação de fios de sustentação (para tração – COG) induz o rejuvenescimento do tecido devido a sua capacidade de produção de colágeno e tração da pele, ocasionando redução de rugas (lift) e melhora da qualidade da pele.

Há ainda aumento da sustentação proporcionado por suas garras, evidenciando ainda mais vantagens e amplitudes em suas aplicações na área estética (WOFFLES,T2004).

Foi realizado um estudo com 31 pacientes, utilizando com o fio de PDO liso durante 2 anos na Coreia. Os autores obtiveram resultados satisfatórios com o uso do PDO. O fio apresentou melhora na textura da pele, mas não proporcionou um efeito tão satisfatório na remodelação da pele. (SUH,DH et al., 2006)

Estudos histopatológicos indicaram a deposição de colágeno, que pode causar uma melhora na qualidade da pele e uma reação fibrótica para efeito lifting a longo prazo (KANG *et al.*, 2017; KIM, J, et al, 2016).

Em outro estudo, a durabilidade dos fios de PDO foi avaliada em 113 procedimentos realizados em 75 pacientes diferentes. Essa quantidade de procedimentos e de pacientes diferentes ocorre por conta que no mesmo paciente utiliza-se mais de um fio. A maioria dos pacientes ficou satisfeita. Porém, 14 pacientes tiveram que retirar ou reparar interferências, 3 pacientes tiveram ondulações e 17 ficaram insatisfeitos. Essa porcentagem de pacientes que tiveram que reparar ou tiveram ondulações ocorreu por execução da técnica de forma inadequada, pois as ondulações ocorreram por superficialidade dos fios (SARDESAI,MG et al., 2008).

A principal desvantagem citada por estudos sobre o PDO é a durabilidade do procedimento, uma vez que o posicionamento dos tecidos não permanece por longo período de tempo. (LYCKA,B et al., 2004, PAUL,MD 2008). O fio de PDO oferece uma oportunidade de um rejuvenescimento não cirúrgico, além de conseguir fazer levantamento de tecidos moles e aumentar a produção das fibras de colágeno, o que resulta em uma pele mais jovem. Desta forma, e frente todas as suas vantagens, pode-se prever inúmeras melhorias para ampliar

suas indicações, como técnicas novas baseadas em suas propriedades biodegradáveis (RUFF,G 2006).

Para pacientes com ptose leve e elasticidade cutânea suficiente, a utilização do fio pode alcançar resultados ideais de rejuvenescimento e reconversão (KARIMI *et al.*, 2017)

Precisamos observar os cuidados com o armazenamento dos fios, pois estes devem ser armazenados sob refrigeração entre 2°C e 8°C.

A técnica de utilização de fios de tração (espiculados cog) é embasada nas linhas de tensão naturais da pele, onde são feitas marcações da inserção dos fios. Usa-se anestesia local para a inserção das cânulas nos pontos marcados, que devem ser introduzidas em um ângulo de 90 graus evitando que os tecidos da epiderme fiquem presos. O procedimento é minimamente invasivo com pouco desconforto e baixos riscos. (RODRIGUES, 2012; BORTOLOZO, BIGARELLA, 2016)

Em estudo com camundongos, fios de PDO foram inseridos sob a pele facial do animal e foi avaliada a força de retenção máxima (MHS), sua absorção e reação no tecido. Verificou-se que a absorção total do fio de PDO variou entre 182 e 238 dias. Não se obteve reações adversas consideráveis, além de ter um aumento na quantidade fibroblastos no tecido onde fio foi inserido (JANG, *et al.,* 2005).

Fios de PDO mostraram-se eficientes no estímulo da síntese de colágeno em estudo realizado utilizando tecidos de suínos. Observou-se que após o implante dos fios houve aumento de células inflamatórias e do número de fibroblastos nos primeiros 7 dias. Depois de 14 dias verificou-se a formação de colágeno de tipo III e após 28 dias foi observado o aumento de colágeno do tipo I e redução de colágeno do tipo III. Dois meses após a implantação dos fios ocorreu a formação de microvasos e de feixes organizados e espessos de colágeno, em sua maioria do tipo III. Por fim, após um ano foram visualizadas fibras de colágeno densas com degradação do fio de sustentação de forma irregular (KIM, *et al*., 2015).

Neste mesmo estudo com tecidos de camundongos, notou-se aos 7 dias após a inserção do fio, a área do fio se ampliou 5x mais que a área inicial, tendo intervalos maiores entre os filamentos. E assim como nos tecidos de suínos, houve aumento dos fibroblastos, fibras de colágeno e aos 120 dias houve a regeneração da região com fibras de colágeno densas e organizadas. I. Após 1 ano houve aumento significativo das fibras de colágeno (KIM, *et al*., 2015).

A utilização do fio de PDO oferece a oportunidade de um rejuvenescimento não cirúrgico, além de conseguir fazer levantamento de tecidos moles (coxins de gordura) e aumentar a produção das fibras colágenas, o que resulta em uma pele mais jovem. Desta forma, pode-se prever inúmeras melhorias para ampliar suas indicações, como técnicas novas baseadas em suas propriedades biodegradáveis (RUFF, 2006).

As complicações menores e de caráter passageiro incluem assimetria facial, equimose, eritema, hematoma, edema e desconforto. (PAUL,MD 2008).

Migração, extrusão do fio e formação de cicatriz nos locais de entrada e saída são as complicações tardias descritas. (WINKLER,E et al 2006).

As complicações relatadas são terminações de fio palpáveis com dor, migraçõesde fio, infecções ou granuloma irregularidades na pele (WU,WTL 2004).

Complicações mais graves como ruptura do ducto de Stensen, lesão do nervo facial, sensação cônica de corpo estranho e cicatriz foram relatadas por outros autores.(HELLING, ER, et al., 2007)

4 CONCLUSÃO

Os fios de sustentação facial reabsorvíveis (PDO) são uma alternativa a ser usada com sucesso, pois proporcionam lifting com a utilização de procedimentos menos invasíveis.

Os pacientes devem ser devidamente orientados quanto ao pré e pós operatório e devem ser acompanhados para evitar complicações ou intervir nestas.

Pacientes com um bom volume de tecido mole, menos gordura facial, e uma pequena quantidade de pele a ser levantada se beneficiarão mais com a utilização do fio de tração (espiculado cog).

Possuem algumas limitações significativas, pois não podem ser utilizados em pacientes com grande flacidez facial, possui lifting limitado se comparado ao procedimento cirúrgico.

Considerando-se o envelhecimento cutâneo, associado a idade cronológica e causado principalmente pela carência de colágeno na pele, os fios de PDO apresentam-se como uma alternativa viável de rejuvenescimento facial. Contribuindo significativamente para avanços na saúde estética. Comprovado em estudos in vitro e in vivo tendo bons resultados na síntese de colágeno, formando fibras densas e organizadas.

REFERÊNCIAS

ATIYEH BS, DIBO SA, COSTAGLIOLA M, et al. **Barbed sutures "lunch time" lifting: evidence-based efficacy.** J Cosmet Dermatol 2010;9:132-41.

BERARDESCA E, CIRILLO P, Fundaro SP, et al. **Reshaping with Barbed Threads**. 2020th Torino, Italy: Edizioni Minerva Medica; 2020. [Google Scholar]

BORTOLOZO, F; BIGARELLA, L. R. Apresentação do uso de fios de polidioxanona com nós no rejuvenescimento facial não cirúrgico. **Brazilian Journal of Surgery and Clinical Research – BJSCR**, Rio Grande do Sul, RS. v. 16, n. 3, p.67-75, set-nov. 2016. Disponível em: https://www.researchgate.net/publication/311924370_USE_OF_POLIDIOXANONE_ KNOT_THREADS_IN_FACIAL_NONSURGICAL_ REJUVENATIO N>.

DELORENZI CL. Barbed sutures: rationale and technique. **Aesthet Surg J.** 2006;26:223-9.

Helling ER, Okpaku A, Wang PH, et al. Complications of facial suspension sutures. Aesthet Surg J 2007;27(2):155–61.

JANG, H. J. *et* al. Effect of cog threads under rat skin. **Department of Plastic Surgery, College of Medicine**, Inha University, dez, 2005, p.1639-1644. Disponível em: <https://onlinelibrary.wiley.com/doi/pdf/10.2310/6350.2005.31301>.

Kalra R. **Use of barbed threads in facial rejuvenation**. *Indian J Plast Surg*. 2008;**41**:S93–S100. doi:10.1055/s-0039-1700480 [PMC free article] [PubMed] [CrossRef] [Google Scholar]

KANG SH1, BYUN EJ, KIM HS**. Vertical lifting: a new optimal thread lifting tecnique for asians.** Dermatol Surg. 43: 1263–1270 2017 Apr 19.

KARIMI, K.; REIVITIS, A Lifting the lower face with an absorbable polydioxanone (PDO) thread. ***Journal of Drugs in Dermatology****.* v, i6, p 932-934, set, 2017. Los Angeles, CA, Disponível em: http://jddonline.com/articles/dermatology /S1545961616P0932X/3

KIM, Hyuk. *et al.* Novel polydioxanone multifilament scaffold device for tissue regeneration. **American Society for Dermatologic Surgery, Inc. Published by Wolters Kluwer Health, Inc.** Republic of Korea, p. 63-67, 2015. Disponível em: <https://www.ncbi.nlm.nih.gov/pubmed/26671204>.

LYCKA B, BAZAN C, POLETTI E, et al. The emerging technique of the an- tiptosis subdermal suspension thread. Dermatol Surg 2004;30:41-4; discussion 4.

PARK TH, SEO SW, WHANG KW. **Facial rejuvenation with finebarbed threads: the simple Miz lift**. Aesthetic Plast Surg. 2014;38:69–74.

PAUL MD. Complications of barbed sutures**. Aesthet Plast Surg**. 2008;32:149.

PIMENTEL, A.S. **Fios de Sustentação e Suas Técnicas**. São Paulo: LMP, 2007.

RODRIGUES, G. K B.. **Fio para dermossustentação retardando a ritidoplastia.** Medicina Estética Faculdade Tuiti do Paraná. 2012. Disponível em: <http://tcconline.utp.br/wp-content/uploads/2012/08/FIOPARADERMOSSUSTENTACAO- RETARDANDO-A-RITIDOPLASTIA.pdf>.

RUFF G. Technique and uses for absorbable barbed sutures. **Aesthet Surg J.** v. 26, p.620-8, 2006.

SARDESAI , MG. ZAKHARY K, ELLIS DAF. Thread-lifts: the good, the bad, and the ugly. **Arch Facial Plast Surg**. 2008;10:284-5.

SLATER, D. **Manual de cirurgia de pequenos animais**. 2.ed. São Paulo: *Manole*, 1998. v.1, c.52, p.898-902.

SUH DH, JANG HW, LEE SJ, LEE WS, RYU HJ. **Outcomes of polydioxanone knotless thread lifting for facial rejuvenation.** Dermatol Surg; 41(6): 720-5, 2015. Machekposhti S,Soltani M, Najafizadeh, P.

SULAMANIDZE M, SULAMANIDZE G. **APTOS suture lifting methods: 10 years of experience**. Clin Plast Surg. 2009;36: 281–306.

SULAMANIDZE, M.A. *et al*. **Wire scalpel for surgical correction of soft tissue contour defects by subcutaneous dissection.** dez, 2001. Disponível em: <https://onlinelibrary.wiley.com/doi/pdf/10.1046/j.1524-4725.2000.99127.x>.

UNAL, M; KAYA, G; Gülbahar Ürün Unal & Nihal Köylü. **Experiences of barbed polydioxanone (PDO) cog thread for facial rejuvenation and our technique to prevent thread migration**. Journal of Dermatological Treatment. 0954-6634 (Print) 1471-1753 (Online) Journal homepage: https://www.tandfonline.com/loi/ijdt20.

WINKLER E, GOLDAN O, REGEV E, et al. **Stensen duct rupture (sialocele) and other complications of the Aptos thread technique.** Plast Reconstr Surg 2006; 118:1468–71.

WOFFLES, T. L. Barbed Sutures in Facial Rejuvenation. **Aesthetic Surgery Journal**. v. 24, p, 582–587, nov. 2004. Disponível em: Acesso em: 02 de Dezembro de 2020.

WONG, V. **The Science of Absorbable Poly(L-Lactide-Co-ε-Caprolactone) Threads for Soft Tissue Repositioning of the Face: An Evidence-Based**

Evaluation of Their Physical Properties and Clinical Application. Clin Cosmet Investig Dermatol. 2021; 14: 45–54. Published online 2021 Jan 3. doi: 10.2147/CCID.S274160

WU WTL. Barbed sutures in facial rejuvenation. ***Aesthetic Surg J***. 2004;**24**:582–587. doi:10.1016/j.asj.2004.09.007.