João Gabriel de Azevedo José Romero

NEURALGIA TRIGEMINAL: TOXINA BOTULíNICA COMO ALTERNATIVA TERAPÊUTICA PARA PACIENTES REFRATÁRIOS

Belo Horizonte – MG
2019

João Gabriel de Azevedo José Romero

NEURALGIA TRIGEMINAL: TOXINA BOTULíNICA COMO ALTERNATIVA TERAPÊUTICA PARA PACIENTES REFRATÁRIOS

Monografia apresentada ao curso de Especialização Lato Sensu da Faculdade de Tecnologia de Sete Lagoas como requisito parcial para conclusão do Curso de Disfunção Temporomandibular e Dor Orofacial.

Orientadora: Profa. Dra. Camila Megale de Almeida Leite

Coorientador: Prof. Dr. Eduardo Januzzi

Belo Horizonte – MG
2019

Romero, João Gabriel de Azevedo José.
NEURALGIA TRIGEMINAL: TOXINA BOTULíNICA COMO ALTERNATIVA TERAPÊUTICA PARA PACIENTES REFRATÁRIOS / João Gabriel de Azevedo José Romero – 2019.
37 f. : il.
Orientadora: Camila Megale de Almeida Leite.
Coorientador: Eduardo Januzzi
Monografia (especialização) – Faculdade de Tecnologia de Sete Lagoas, 2019.
1. Neuralgia Trigeminal. 2. Toxina Botulínica.
I. Título.
II. Camila Megale de Almeida Leite.

AGRADECIMENTOS

Aos meus pais, pelo carinho, dedicação e grande incentivo aos meus estudos. O apoio de vocês foi fundamental para as minhas conquistas pessoais e profissionais.

À Professora Camila Megale de Almeida Leite, pela confiança e exemplo de profissionalismo. Obrigado pelo inventivo e apoio desde os projetos de extensão Viva Sorriso e Dor Orofacial.

Aos professores Eduardo Januzzi, Rafael Tardin e Luciano Ambrósio, que tiveram grande importância na minha formação profissional.

Aos colegas de curso que contribuíram diretamente para a minha formação.

RESUMO

A neuralgia do trigêmeo é definida como uma dor neuropática, caracterizada por dor em choque elétrico, de alta intensidade, curta duração, início e término abrupto, acometendo um ou mais ramos do nervo trigêmeo. Algumas ações não nocivas como mastigar, beber ou escovar os dentes podem estimular zonas gatilho localizadas na face e/ou cavidade bucal, permitindo assim a manifestação do episódio doloroso. O tratamento medicamentoso é a primeira opção terapêutica, mas, em alguns casos, os pacientes apresentam efeitos colaterais ou baixa resposta no controle da dor. Para esses casos, os procedimentos cirúrgicos podem caracterizar a segunda opção terapêutica, porém, alguns pacientes não apresentam controle efetivo da dor. Para esses casos refratários, a toxina botulínica do tipo A pode ser uma alternativa em potencial. Esta revisão apresenta como objetivo elucidar os resultados apresentados por estudos clínicos de modo a possibilitar uma visão critica sobre essa alternativa de tratamento. De janeiro de 2018 a fevereiro de 2019, foram realizadas buscas nas bases de dados PubMed e Scielo com os seguintes descritores: “trigeminal neuralgia and botulinum toxin” e foram encontrados 88 artigos. Dentre esses, apenas 12 foram selecionados de acordo com os critérios de inclusão. Segundo os estudos clínicos, a toxina botulínica do tipo A apresentou resultados significativos na redução dos episódios paroxísticos e intensidade da dor, mesmo com pequenas variações no protocolo de tratamento. Devido aos resultados significativos, podemos considerar a toxina botulínica do tipo A uma alternativa promissora, porém são necessários novos estudos para ampliação do conhecimento e desenvolvimento de um protocolo clínico.

Palavras-chave: Dor facial, neuralgia do trigêmeo, toxinas botulínicas.

ABSTRACT

Trigeminal neuralgia is defined as a neuropathic pain, characterized by electric shock pain, high intensity, short duration, abrupt onset and abruption, affecting one or more branches of the trigeminal nerve. Some non-harmful actions such as chewing, drinking or brushing the teeth can stimulate trigger zones located in the face and / or buccal cavity, thus allowing the manifestation of the painful episode. Drug treatment is the first therapeutic option, but in some cases patients have side effects or low response to pain control. For these cases, surgical procedures may characterize the second therapeutic option, however, some patients do not present effective pain control. For these refractory cases, botulinum toxin type A may be a potential alternative. This review aims to elucidate the results presented by clinical studies in order to provide a critical view on this treatment alternative. From January 2018 to February 2019, we searched the PubMed and Scielo databases with the following descriptors: "trigeminal neuralgia and botulinum toxin" and 88 articles were found. Of these, only 12 were selected according to the inclusion criteria. According to the clinical studies, botulinum toxin type A presented significant results in reducing paroxysmal episodes and pain intensity, even with small variations in the treatment protocol. Due to the significant results, botulinum toxin type A may be considered a promising alternative, however, new studies are needed to increase the knowledge and development of a clinical protocol.

Keywords: Facial pain, trigeminal neuralgia; botulinum toxins.

LISTA DE ILUSTRAÇÕES

FIGURA 1 - Classificação da NT segundo a ICHD-3 12

FIGURA 2 - Classificação dos artigos encontrados nas bases de dados PubMed e Scielo. 19

LISTA DE TABELAS

TABELA 1 – Comparativo entre as principais características dos estudos abertos sobre o uso da BoNT/A no tratamento da NT 24

TABELA 2 – Comparativo entre as principais características dos ECRs sobre o uso da BoNT/A no tratamento da NT 29

LISTA DE ABREVIATURAS E SIGLAS

AAN: *American Academy of Neurology*

ACH: Acetilcolina

AINES: Antiinflamatórios não esteroidais

BoNT/A: Neurotoxina botulínica tipo A

BoNT: Neurotoxina botulínica

CBZ: Carbamazepina

CGRP: Peptídeo relacionado ao gene da calcitonina

ECR: Ensaio Clínico Randomizado

EFNS: *European Federation of Neurological Societies*

EVA: Escala Visual Analógica

FDA: *Food and Drug Administration*

GBP: Gabapentina

IASP: *International Assotiation for the Study of Pain*

ICHD-3 beta: *International Classification of Headache Disorders* 3 beta

ICHD-3: *International Classification of Headache Disorders* 3

IHS: *International Headache Society*

NT: Neuralgia Trigeminal

OXC: Oxcarbazepina

PGIC: Impacto Global de Mudança do Paciente

RM: Ressonância Magnética

TC: Tomografia Computadorizada

SUMÁRIO

1 INTRODUÇÃO 11
1.1 NEURALGIA TRIGEMINAL 11
1.2 TOXINA BOTULÍNICA DO TIPO A 15
2 OBJETIVOS 17
3 METODOLOGIA 18
4 RESULTADOS 20
4.1 ESTUDOS ABERTOS 20
4.2 ESTUDOS CLÍNICOS RANDOMIZADOS (ECRs) 26
5 DISCUSSÃO 30
6 CONCLUSÃO 33
REFERÊNCIAS 34

1 INTRODUÇÃO

1.1 NEURALGIA TRIGEMINAL

A neuralgia trigeminal (NT) pode ser definida como uma dor neuropática que acomete o quinto par de nervos cranianos, o nervo trigêmeo. A *International Headache Society* (IHS) caracteriza a NT como uma dor intensa de curta duração, unilateral, em choque elétrico, com início e término abruptos, com acometimento de um ou mais ramos do n. trigêmeo (GUARDIANI *et al.,* 2013; AL-QULITI, 2015). Os episódios paroxísticos de dor podem ser provocados por estímulos não nocivos que são comuns nas atividades diárias como falar, comer, beber, tocar ou escovar os dentes em uma determinada área, que pode ser localizada na face ou cavidade bucal, sendo denominado ponto gatilho (IBRAHIM, 2012).

A IHS estabeleceu critérios específicos para o diagnóstico clínico da NT, sendo necessária a identificação dos seguintes aspectos: paroxismos recorrentes de dor facial unilateral na distribuição de um ou mais ramos do n. trigêmeo, com duração de segundos a no máximo 2 minutos, alta intensidade, do tipo choque elétrico, precipitada por estímulos inócuos e não melhor explicada por outro diagnóstico (IHS, 2018). Outro aspecto importante para investigação adequada é o uso de exames de imagem, a Ressonância Magnética (RM) do encéfalo pode auxiliar na identificação de alterações anatômicas, neoplasias e doenças neurodegenerativas, que podem estar relacionadas ao desenvolvimento da NT (SHAKUR *et al.,* 2011).

A NT apresenta baixa incidência em pacientes com menos de 40 anos, com 0,2 casos para 100.000 habitantes (MONTANO *et al.,* 2015). Porém, a maioria dos pacientes diagnosticados apresenta faixa etária entre 50 e 70 anos, onde a incidência é 4,7 casos para 100.000 habitantes. Existe uma pequena predominância para o sexo feminino, o lado direito é normalmente mais acometido e os casos bilaterais são raros (KATUSIC *et al.,* 1991; IBRAHIM, 2012).

A IHS no ano de 2013 apresentou a *International Classification of Headache Disorders* 3 beta (ICHD-3 beta), onde a NT era basicamente classificada em dois tipos, NT Clássica ou neuropatia trigeminal dolorosa. A NT clássica foi caracterizada pela presença da compressão neurovascular, enquanto a neuropatia trigeminal

dolorosa foi caracterizada pela identificação de outro distúrbio relacionado ao desenvolvimento do dano neural, como casos de esclerose múltipla e herpes zoster agudo (IHS, 2013). Em 2016, alguns autores sugeriram uma nova classificação para a NT, levando em consideração os fatores etiológicos e a possibilidade de aplicação clínica, assim a NT poderia ser classificada como idiopática, clássica ou secundária (CRUCCU *et al.,* 2016). Após o desenvolvimento de novos estudos e adequações, a IHS apresentou, em 2018, a *International Classification of Headache Disorders* 3 (ICHD-3), que apresentou mudanças com relação à classificação da NT, que agora é classificada em clássica, secundária e idiopática (**Figura 1**). A NT clássica foi caracterizada pela presença da compressão neurovascular, enquanto a NT secundária foi caracterizada pela identificação de outras doenças de base, como esclerose múltipla e lesões expansivas. A NT idiopática foi caracterizada pela ausência de anormalidades em exames de imagem (IHS, 2018).

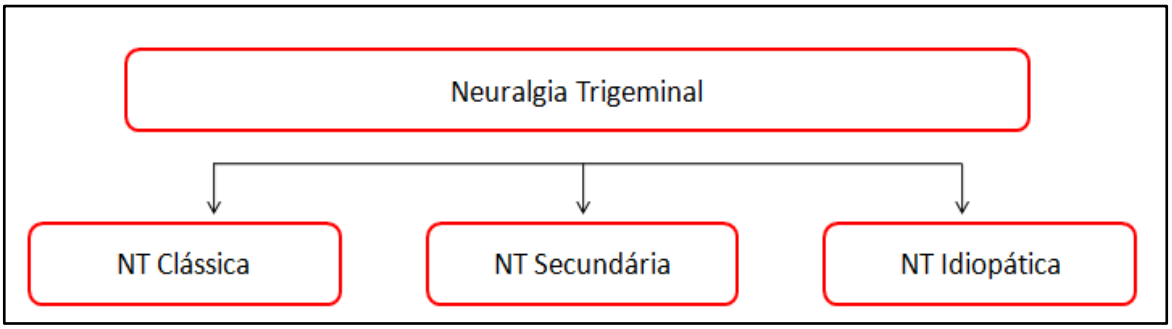

Figura 1 – Classificação da NT segundo a ICHD-3.

Fonte: Arquivo Pessoal (2019).

Em relação à etiopatogenia, a NT é uma condição complexa e os mecanismos subjacentes não estão completamente esclarecidos. Diversos fenômenos neurofisiológicos, tais como ativação de receptor periférico, transmissão e projeção de informações nociceptivas, convergência aferente em neurônios centrais, desmielinização, transmissão efática e interação entre diversos neurotransmissores e neuromoduladores desempenham um papel fundamental na percepção da dor (MONTANO *et al.,* 2015). A grande maioria dos casos documentados está relacionada à presença de compressão do nervo trigêmeo por uma alça arterial ou venosa que levaria à dor por lesão da bainha de mielina (GRONSETH *et al.,* 2009; QUESADA *et al.,* 2005). No entanto, atualmente os estudos demonstram que a microcompressão vascular não é essencial ao

desenvolvimento da NT, evidenciando a relevância de outros mecanismos neurofisiológicos no desenvolvimento e na etiologia da doença (LEE *et al.*, 2014; BURCHIEL, 2016). As alterações genéticas também podem estar relacionadas, e polimorfismos no gene codificador do transportador de serotonina (5-HTT) apresentam relação com a suscetibilidade à NT em população chinesa, sendo também relacionado com maior intensidade da dor e pior resposta à terapia farmacológica com carbamazepina (CBZ) (CUI; YU; ZHANG, 2014).

A Academia Americana de Neurologia (AAN) e Federação Européia de Sociedades de Neurologia (EFNS) desenvolveram diretrizes para o tratamento da NT, sendo o tratamento medicamentoso a primeira escolha para grande parte dos pacientes diagnosticados, enquanto o tratamento cirúrgico foi caracterizado como segunda escolha, indicado para os casos de insucesso da terapia medicamentosa ou diagnóstico por imagem do conflito neurovascular (STEFANO *et al.,* 2014). Os mecanismos de dor neuropática e epilepsia apresentam semelhanças, devido a essas características alguns medicamentos desenvolvidos inicialmente para o tratamento da epilepsia são utilizados para controle da dor neuropática (MENDLIK; URITSKY, 2015).

Para o tratamento medicamentoso da NT são utilizados principalmente dois anticonvulsivantes, a CBZ e oxcarbazepina (OXC), esses medicamentos caracterizam a primeira linha de tratamento, com ação por meio do bloqueio dos canais de sódio dependentes de voltagem (STEFANO *et al.,* 2014). A CBZ é o medicamento de primeira escolha, apresentando alta eficácia em pacientes recentemente diagnosticados, proporcionando um alivio completo da dor dentro dos primeiros dias. O tratamento deve ser iniciado com baixas dosagens, sendo aumentada gradualmente para minimizar os possíveis efeitos adversos. Apesar disso, a CBZ pode provocar interações medicamentosas e efeitos adversos consideráveis, dificultando o manejo clínico e adesão ao tratamento. A OXC pode ser considerada a droga de segunda escolha, sendo caracterizada como um pró-fármaco da CBZ, geralmente apresenta baixas interações medicamentosas e também é bem tolerada pelos pacientes (ZAKRZEWSKA; MCMILLAN, 2011).

Em alguns casos, os efeitos adversos associados ao uso da CBZ e OXC não são tolerados pelos pacientes, assim outros medicamentos devem ser utilizados

para o tratamento, esses medicamentos constituem a segunda linha, são eles anticonvulsivantes, benzodiazepínicos e relaxantes musculares de ação central como a lamotriginia, gabapentina (GBP), clonazepam, e baclofeno (ZAKRZEWSKA; MCMILLAN, 2011; GUARDIANI *et al.,* 2013). Recentemente, a GBP via oral tem sido associada com as injeções regulares de ropivacaína em pontos gatilho, sendo considerara uma alternativa terapêutica altamente eficaz. O tratamento medicamentoso pode apresentar insucesso mesmo com diversas alternativas farmacológicas, assim a avaliação do controle da dor durante a terapia é fundamental para a discussão e indicação de procedimentos cirúrgicos (ZAKRZEWSKA; MCMILLAN, 2011).

A técnica cirúrgica mais utilizada é a microdescompressão vascular, indicada para os casos de diagnóstico do conflito neurovascular. Porém, existem outros procedimentos percutâneos que também podem ser indicados em alguns casos, sendo a rizotomia por radiofreqüência, rizotomia com glicerol, compressão com balão e radiocirurgia (BORBOLATO; AMBIEL, 2009).

A cirurgia para microdescompressão vascular é realizada sob anestesia geral, sendo caracterizada pela colocação de uma tela de teflon entre as estruturas do nervo e vaso conflitante, mais comumente a artéria cerebelar superior. Esse procedimento cirúrgico apresenta resultados satisfatórios, os pacientes submetidos apresentam baixas taxas de recidiva e poucos efeitos adversos como disestesia e dormência facial após o procedimento, quando comparadas com as modalidades percutâneas e outras técnicas cirúrgicas (SHAKUR *et al.,* 2011).

As modalidades percutâneas mais comuns são rizotomia por radiofreqüência, rizotomia química e rizotomia por micro compressão, o principal objetivo das diferentes técnicas é a destruição seletiva das fibras de dor (fibras A – delta e C), com preservação das fibras de tato (A – alfa e beta). Todas as técnicas necessitam da passagem de uma cânula pelo forame oval, para acesso à raiz nervosa ou gânglio trigeminal para a destruição seletiva das fibras. Após o procedimento, o alívio da dor pode ser alcançado por 90% dos pacientes, mas ao longo do tempo esse alívio exibe um declínio, sendo que 5 anos após a intervenção 50% dos pacientes ainda apresentam resultados positivos. Normalmente as complicações

após o procedimento são relacionadas à perda sensorial trigeminal, dormência corneana com risco de ceratite e meningite asséptica (AL-QULITI, 2015).

A radiocirurgia com uso do *Gamma Knife* é considerada uma alternativa eficaz para o tratamento da NT, essa técnica é realizada em ambulatório, pois não é considerada invasiva. O procedimento consiste na aplicação de um feixe na zona de entrada da raiz trigeminal com uma dose elevada de radiação (70-90 Gy), com objetivo de promover a degeneração axonal e necrose, interrompendo, assim, a transmissão de dor. Em uma revisão, foi observado que 69% dos pacientes permaneceram livres da dor até 1 ano após a cirurgia e 52% ao longo de 3 anos. Os efeitos adversos mais comuns foram dormência facial e perda sensorial. O alto custo do tratamento é um dos fatores que dificulta a utilização em alguns casos (AL-QULITI, 2015).

1.2 TOXINA BOTULÍNICA DO TIPO A

A neurotoxina botulínica (BoNT) é derivada da bactéria *Clostridium botulinum* sendo caracterizada por um grupo de proteínas de cadeias homologas com sete sorotipos (A, B, C1, D, E, F e G). A forma ativa consiste em uma cadeia leve proteolítica de 50kDa ligada a uma cadeia pesada de 100kDa por meio de uma ligação dissulfeto e ligações não covalentes. A BoNT é utilizada mundialmente para tratamentos estéticos, por outro lado também é utilizada para tratamento de alguns distúrbios como distonia e espasmos musculares (OH; CHUNG, 2015; GUO *et al.,* 2013).

Em 1989, a BoNT foi aprovada pelo Estados Unidos por meio da *Food and Drug Administration* (FDA) para o uso terapêutico em alguns distúrbios do movimento. A produção é realizada laboratorialmente, onde a BoNT é apresentada como uma substância cristalina estável e liofilizada em albumina humana, sendo disponibilizada em um frasco estéril para diluição em solução salina (SPOSITO, 2009).

O mecanismo de ação da neurotoxina botulínica do tipo A (BoNT/A) é o bloqueio da liberação da acetilcolina (ACH) nas terminações nervosas colinérgicas dos nervos motores, esse efeito acontece devido à sua atividade de endopeptidase contra proteínas SNARE, que são proteínas sinaptossômicas necessárias para

acoplamento da vesícula de ACH à membrana pré-sináptica. Esse bloqueio no mecanismo de liberação das vesículas de ACH leva ao efeito estético e terapêutico desejado (NAYYAR *et al.,* 2014). A BoNT/A apresenta outro mecanismo terapêutico sugerido, onde também poderia inibir a liberação de neuropeptídios locais, como a substância P, glutamato e peptídeo relacionado ao gene da calcitonina (CGRP). Esse processo poderia inibir a inflamação neurogênica e a sensibilização periférica, mas o mecanismo de ação não é completamente conhecido (OH; CHUNG, 2015).

Algumas contra-indicações da BoNT/A são para os pacientes com alergia conhecida ou reação de hipersensibilidade à própria toxina ou aos constituintes da fórmula, sendo também não recomendada para indivíduos com doenças neurológicas como a esclerose múltipla e miastenia grave. As aplicações da BoNT/A devem ser evitadas em pacientes que fazem uso de aminoglicosídeos, devido a interferência na transmissão neuromuscular. O uso durante a gravidez ou período de lactação ainda é controverso, devido às poucas evidências disponíveis (VERMA, 2013).

O uso constante da BoNT pode induzir a produção de anticorpos que apresentam a capacidade de neutralizar e interferir no mecanismo de ação da substância, reduzindo o efeito terapêutico. Uma forma de minimizar esses efeitos é a utilização de baixas dosagens da substância associado a intervalos ampliados entre as aplicações (BOGUCKI; KOWNACKA, 2015).

A aplicação terapêutica da BoNT está sendo expandida ao longo dos anos, com a inclusão dessa substância como alternativa para o tratamento de diversas condições clínicas. Esse avanço na utilização é justificado pela compreensão do mecanismo de ação, bem como pela eficácia e segurança (PERSAUD *et al.,* 2013). A BoNT, quando comparada à terapia farmacológica utilizada na abordagem da dor crônica, apresenta boa tolerabilidade e poucos efeitos adversos (COLHADO; BOEING; ORTEGA, 2009).

Os estudos clínicos envolvendo a BoNT/A no tratamento dos pacientes com NT apresentam diversas metodologias. Sendo assim, uma ampla revisão de literatura é importante para elucidação das evidências disponíveis e consolidação de uma visão crítica sobre essa possível alternativa terapêutica.

2 OBJETIVO

Apresentar as evidências disponíveis na literatura sobre o uso da BoNT/A no tratamento da NT em pacientes refratários.

3 METODOLOGIA

Foi realizada uma busca nas bases de dados PubMed e Scielo durante o mês de fevereiro de 2019, com o seguintes descritores: “trigeminal neuralgia and botulinum toxin”. Para a revisão foram adotados os seguintes critérios de inclusão: estudos em humanos (estudos abertos e estudos clínicos randomizados), publicados durante o período de 2008 a 2019, em inglês, espanhol ou português.

Ao final da busca foram encontrados 88 artigos, onde apenas 12 preencheram os critérios de inclusão. Dentre os artigos selecionados, 8 foram estudos abertos e 4 estudos clínicos randomizados. Os outros 76 artigos foram excluídos e classificados de acordo com a característica do estudo (**Figura 2**).

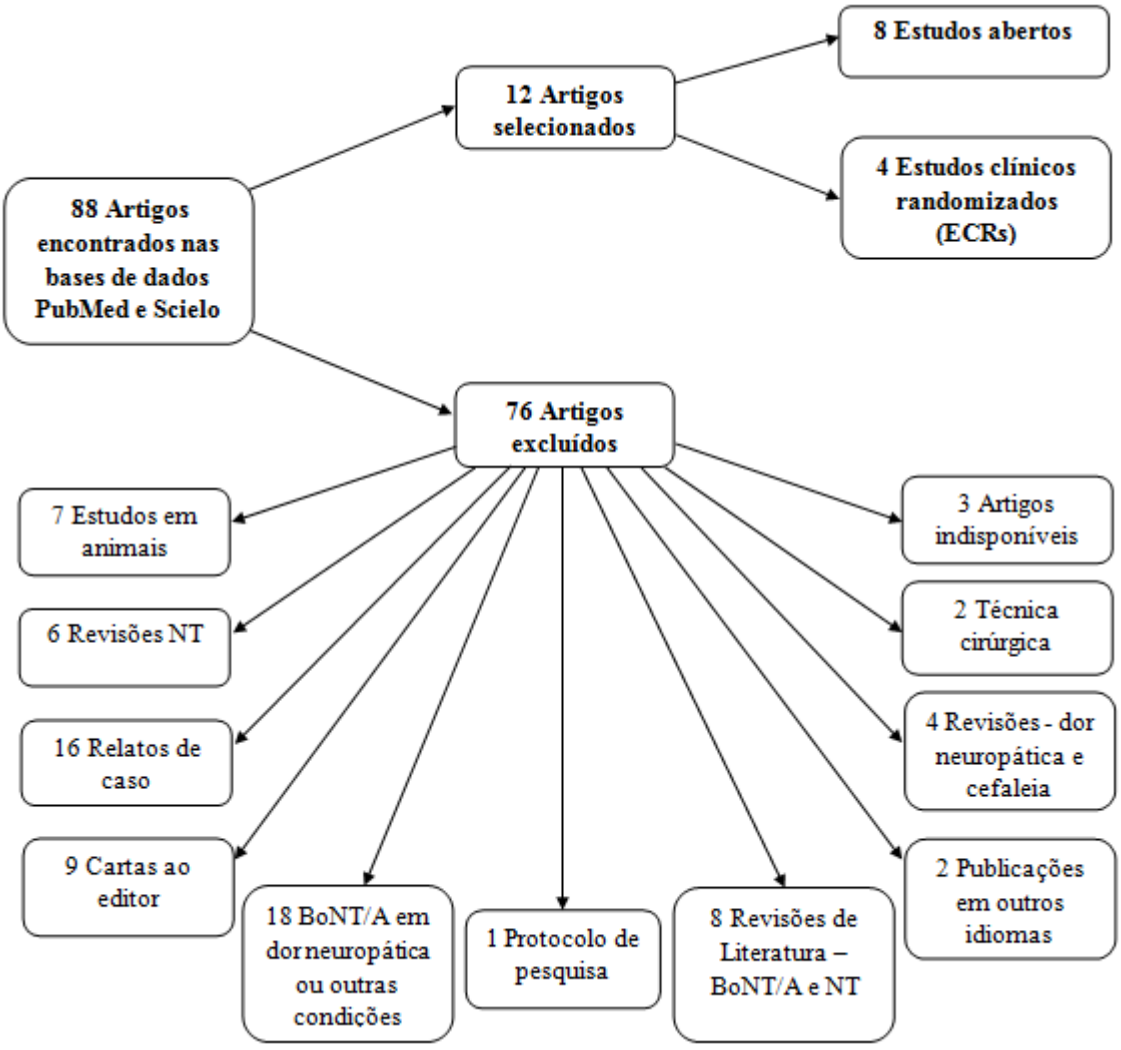

Figura 2 – Classificação dos artigos encontrados nas bases de dados PubMed e Scielo.

Fonte: Arquivo Pessoal (2019).

4 RESULTADOS

4.1 ESTUDOS ABERTOS

Em um estudo, Zuñiga et al. (2008) selecionaram 12 pacientes diagnosticados com NT e não responsivos a terapia farmacológica para tratamento com a BoNT/A. Os autores definiram o protocolo terapêutico com a dosagem de 20-50 U da BoNT/A, administrada por via subcutânea nas áreas identificadas como pontos gatilho. Especialmente nos casos de acometimento do ramo mandibular, os pacientes receberam aplicação da BoNT/A no músculo masseter. Os participantes foram acompanhados semanalmente até 8 semanas após o tratamento, com avaliação da quantidade de episódios paroxísticos e intensidade da dor por meio da Escala Visual Analógica (EVA). Os resultados apresentados mostram a redução dos episódios paroxísticos quando comparados aos registros de início (23,42) e após 8 semanas (8,67), assim como a redução da intensidade da dor na comparação no mesmo período (8,83 inicial e 4,08 após 8 semanas). A assimetria facial foi o único efeito adverso registrado durante o estudo.

Bohluli et al. (2011) selecionaram 15 pacientes diagnosticados com NT, com presença de pontos gatilho e não responsivos ao tratamento farmacológico, para avaliação da eficácia terapêutica da BoNT/A no tratamento da NT refratária. Foram excluídos pacientes que passaram por procedimentos cirúrgicos para NT. Os autores definiram o protocolo com a dosagem de 50-100 U de BoNT/A em cada ponto gatilho. Os pacientes foram avaliados 1 semana antes do início, 1 semana e 1 mês após o tratamento, onde foram coletadas informações sobre a intensidade da dor por meio da EVA, frequência de episódios paroxísticos e resposta global do doente, que funciona como uma escala para avaliação da melhora do paciente. Os resultados mostram que a BoNT/A associada com anticonvulsivantes ou antiinflamatórios não esteroidais (AINES) apresentou resultados satisfatórios no controle da dor de 8 pacientes. Todos os pacientes apresentaram melhora significativa da frequência de ataques paroxísticos e intensidade da dor até 6 meses após o tratamento. A parestesia do nervo facial foi um dos efeitos adversos registrados.

Li et al. (2014) realizaram um estudo para avaliação da eficácia da BoNT/A no tratamento da NT. Foram selecionados 88 pacientes e todos foram avaliados previamente por exames de imagem por RM e Tomografia Computadorizada (TC) para exclusão de casos de NT secundária. Os autores dividiram os participantes em 3 grupos distintos de acordo com a dosagem de BoNT/A utilizada: ≤50 U (43 pacientes), 50-100 U (32 pacientes) e ≥100 U (13 pacientes). Segundo o protocolo, todos receberam aplicação nos pontos gatilho presentes na face e/ou cavidade bucal (variação de 15-20 pontos) por via subcutânea. Os pacientes registraram o número de episódios paroxísticos e intensidade da dor por EVA diariamente durante 14 meses. A redução da intensidade da dor foi considerada como critério de eficácia do tratamento com BoNT/A, sendo que a redução de 50-70% foi considerada eficaz e >75% como altamente eficaz. Os resultados mostraram que 81 pacientes apresentaram melhora efetiva após 1 mês, enquanto todos os pacientes apresentaram melhora efetiva após 2 meses de tratamento. O efeito terapêutico da BoNT/A apresenta redução gradual após 3 meses e apenas 25% dos pacientes estavam livres da dor no 14° mês. Os efeitos adversos relatados foram relaxamento muscular e edema no local da aplicação. Não foram encontradas diferenças significativas na comparação dos resultados entre os grupos com diferentes dosagens.

O estudo de Xia et al. (2016) avaliou a eficácia e a segurança do uso da BoNT/A no tratamento da NT em 87 pacientes refratários aos tratamentos convencionais. O protocolo do estudo preconizou a aplicação da BoNT/A em 15-20 pontos nas áreas de dor e/ou pontos gatilho por via intradérmica. Todos os pacientes foram avaliados para intensidade da dor por EVA, ansiedade, depressão, qualidade de vida e distúrbios do sono 1 semana antes do tratamento e semanalmente até 8 semanas após o tratamento. A comparação entre os registros de base e pós tratamento demonstrou que os resultados foram significativos para redução da intensidade da dor e melhoria da qualidade do sono, depressão e ansiedade. Os únicos efeitos adversos registrados foram edema e relaxamento muscular.

Zhang et al. (2017) realizaram um estudo com objetivo de avaliar a eficácia e a segurança da BoNT/A no tratamento da NT utilizando dois protocolos de tratamento. Foram selecionados 100 pacientes, alocados aleatoriamente em dois

grupos de 50 pacientes. O primeiro grupo recebeu uma aplicação única de 70-100 U, enquanto o segundo grupo recebeu duas aplicações de 50-70 U (dosagem total apresentando variação de 100-140 U). Todos os pacientes receberam aplicação em 15-20 pontos de dor por via intradérmica e/ou submucosa. Foram avaliados parâmetros relacionados à intensidade da dor por EVA e frequência de episódios paroxísticos semanalmente durante o primeiro mês e mensalmente até o sexto mês pós tratamento. O resultados mostraram que a duração do efeito da BoNT/A foi maior no grupo que recebeu uma única dosagem, mas não foram identificadas diferenças significativas na comparação entre os dois grupos para redução da intensidade da dor ao final do tratamento.

Em um estudo de Borü et al. (2017), foram selecionados 27 pacientes diagnosticados com NT clássica e refratários ao tratamento medicamentoso para avaliação da BoNT/A como alternativa terapêutica. O protocolo do estudo utilizou a dosagem de 100 U em todos pacientes, sendo a dosagem dividida em 50 U para aplicação na raiz maxilar (região do gânglio pterigopalatino) e 50 U para a raiz mandibular (região do gânglio trigeminal). Todos os pacientes foram avaliados para intensidade da dor por EVA, frequência de episódios paroxísticos e percepção de melhora pela escala de Impacto Global de Mudança do Paciente (PGIC) 1 dia antes da aplicação e uma semana, dois meses e seis meses pós tratamento. Os resultados foram significativos para os parâmetros avaliados durante todos os períodos de acompanhamento do estudo, sendo que 24 pacientes apresentaram redução maior que 50% na intensidade da dor ao final do acompanhamento. O único efeito adverso registrado foi fraqueza muscular.

Caldera et al. (2018) realizaram um estudo com 22 pacientes diagnosticados com NT e refratários ao tratamento medicamentoso com CBZ e OXC para avaliação da BoNT/A como alternativa terapêutica. O protocolo do estudo preconizou a aplicação da dosagem de 15-50 U de BoNT/A nas regiões identificadas como pontos gatilho e/ou pontos de dor por via intradérmica. Os pacientes foram avaliados para intensidade da dor por EVA durante aos 10, 20, 30, 60 e 90 dias após o tratamento. Os resultados encontrados foram significativos em relação à redução da intensidade da dor nos períodos de 10, 30 e 60 dias pós tratamento.

O estudo de Liu et al. (2018) avaliou a eficácia e a segurança da BoNT/A no tratamento da NT clássica em 43 pacientes idosos refratários ao tratamento convencional. Os pacientes foram divididos em dois grupos de acordo com idade: o primeiro grupo com 14 pacientes com idade ≥80 anos e o segundo com 29 pacientes com idade <60 anos. O protocolo utilizou variação da dosagem de acordo com os grupos: foi definida dosagem de 45-150 U para o primeiro grupo e 30-200 U para o segundo, com aplicação nos pontos gatilho e/ou pontos de dor por via intradérmica e/ou submucosa. Todos os paciente foram avaliados para intensidade da dor por EVA antes da aplicação e 1 mês após o tratamento. Os resultados foram significativos para redução da intensidade da dor nos dois grupos 1 mês após o tratamento quando comparados os períodos de base, porém a comparação entre os resultados dos dois grupos não apresentou diferenças significativas. Os únicos efeitos adversos relatados foram ptose palpebral e paresia facial nos locais da aplicação.

A **Tabela 1** apresenta o comparativo das principais características dos estudos abertos sobre o uso da BoNT/A descritos acima.

Tabela 1 - Comparativo entre as principais características dos estudos abertos sobre o uso da BoNT/A no tratamento da NT.

Autores	Número de pacientes	Local e via de administração	Dosagem da BoNT/A (Total)	Período de avaliação	Resultados	Efeitos adversos
Zuñiga et al. (2008)	12	Pontos gatilho e masseter / via subcutânea	20 – 50 U	Semanalmente durante 8 semanas após aplicação	Redução dos episódios paroxísticos e intensidade da dor; 10 pacientes apresentaram alívio imediato após a aplicação da BoNT/A	Assimetria facial
Bohluli et al. (2011)	15	Pontos gatilho / não relata a via de administração	50 – 100 U em cada ponto gatilho	Período de base (1 semana) e 1 e 6 meses após a aplicação	Todos pacientes apresentaram redução dos episódios paroxísticos e intensidade da dor; 3 pacientes responderam novamente a terapia farmacológica	Parestesia transitória do nervo facial
Li et al. (2014)	88 divididos em três grupos 43 (BoNT/A ≤ 50U) 32 (BoNT/A 50-100U) 13 (BoNT/A ≥ 100U)	15-20 pontos gatilho / via subcutânea e/ou submucosa (4 – 10 pontos)	≤50 U 50-100 U ≥100 U	Semanalmente durante 2 meses e mensalmente até 14 meses após a aplicação	Todos os pacientes apresentaram melhora significativa após 2 meses de tratamento; redução do efeito da BoNT/A após 3 meses; ausência de diferenças significativas entre os grupos tratados com diferentes dosagens de BoNT/A	Edema e relaxamento muscular
Xia et al. (2016)	87	15-20 pontos gatilho ou áreas de dor / via intradérmica	Não menciona a dosagem utilizada	Período de base (1 semana) e semanalmente durante 8 semanas após a aplicação	Os resultados foram significativos para a redução da intensidade da dor ao final das 8 semanas; também foram registradas melhora na ansiedade (90,32%), depressão (96,77%) e distúrbios do sono	Edema e relaxamento muscular
Zhang et al. (2017)	100 divididos em dois grupos 50 (única dose) 50 (duas doses)	15-20 pontos de dor / via intradérmica e/ou submucosa	70 – 100 U (única dose) 100 – 140 U (duas doses)	Semanalmente durante 1 mês e mensalmente até 6 meses após aplicação	A duração do efeito da BoNT/A foi maior no grupo dose única; os dois grupos apresentaram resultados significativos para a redução da intensidade da dor e não foram identificadas diferenças significativas na comparação entre grupos	Não foram especificados

Borü et al. (2017)	27	Raiz maxilar e mandibular	100 U	Período de base (1 dia) e 1 semana, 1 e 6 meses após a aplicação	Os resultados foram significativos para a redução da intensidade da dor, frequência de episódios paroxísticos e percepção de melhora; ao final do tratamento 24 pacientes apresentam redução de ≥50% na intensidade da dor	Fraqueza muscular
Caldera et al. (2018)	22	Pontos gatilho ou áreas de dor / via intradérmica	15 – 50 U	10, 20, 30, 60 e 90 dias após a aplicação	Os pacientes que receberam a BoNT/A apresentaram redução significativa da intensidade da dor; não foram encontradas diferenças significativas nas comparações da redução da intensidade da dor de acordo com diferentes dosagens e locais de aplicação.	Não foram relatados
Liu et al. (2018)	43 divididos em dois grupos 14 (≥80 anos) 29 (<60 anos)	Pontos gatilho e áreas de dor / via intradérmica e/ou submucosa	45 – 150 U (≥80 anos) 30 – 200 U (<60 anos)	1 mês após aplicação	Os dois grupos apresentaram resultados significativos para a redução da intensidade da dor; porém a comparação dos resultados entre os dois grupos não foi estatisticamente significativa	Paresia facial e ptose palpebral

Fonte: Arquivo pessoal (2019).

4.2 ESTUDOS CLÍNICOS RANDOMIZADOS (ECRs)

Wu et al. (2012) desenvolveram um ECR para avaliação da eficácia, segurança e tolerabilidade da terapia com BoNT/A. Os autores selecionaram 42 pacientes diagnosticados com NT clássica previamente avaliados por exames de imagem (TC e RM) e não responsivos à terapia farmacológica e/ou cirúrgica. Os participantes foram divididos aleatoriamente em 2 grupos: o primeiro grupo de 22 pacientes recebeu a dosagem de 75 U, dividida em 15 pontos gatilho (5 U por ponto) por via intradérmica e/ou submucosa, enquanto o segundo grupo de 20 pacientes recebeu 1,5 ml de solução salina. Os autores coletaram dados relacionados à intensidade da dor por EVA, frequência de episódios paroxísticos, mapeamento de pontos gatilho e resposta global (PGIC) durante 13 semanas. Os resultados mostraram que o grupo tratado com a BoNT/A apresentou redução significativa da frequência de episódios paroxísticos na primeira semana, redução da intensidade da dor na segunda semana, enquanto a avaliação com PGIC mostrou que 17 pacientes relataram melhora dos sintomas e 15 apresentaram redução de até 50% na intensidade da dor. O edema e assimetria facial de curta duração foram os únicos efeitos adversos registrados.

Em um ECR, Zuñiga et al. (2013) avaliaram os efeitos terapêuticos da BoNT/A no tratamento da NT. Foram selecionados 36 pacientes diagnosticados com NT idiopática que não apresentaram controle da dor através da terapia convencional. O protocolo adotado para o estudo preconizou a associação de 1 ml de solução salina a 0,9% com 50 U de BoNT/A para os 20 pacientes do grupo de tratamento e 1 ml de solução salina a 0,9% para 16 pacientes do grupo controle. As injeções foram realizadas em áreas da face inervadas pelo ramo acometido por via subcutânea. No caso de acometimento do ramo mandibular, foi realizada uma injeção de 10 U ou solução salina no músculo masseter. Os pacientes foram avaliados 1, 2 e 3 meses após o procedimento para registro de informações sobre a intensidade da dor por EVA e frequência de episódios paroxísticos. Também foram registrados dados do impacto funcional em atividades diárias (escovar os dentes, comer, beber e falar). Os resultados mostraram diferenças significativas na comparação entre os registros inicias e finais da EVA, frequência de episódios paroxísticos e escala de impacto funcional, caracterizando a diminuição da

intensidade da dor e frequência de episódios paroxísticos do grupo tratado com a BoNT/A. Não foram observados resultados estatisticamente significativos para os parâmetros avaliados dentro do grupo placebo. Os efeitos adversos registrados foram hematoma e assimetria facial.

Shehata et al. (2013) desenvolveram um ECR com objetivo de avaliar a eficácia, a segurança e a tolerabilidade do uso da BoNT/A no tratamento da NT. Foram selecionados 20 pacientes diagnosticados com NT idiopática. O protocolo utilizou a dosagem de 40-60 U de BoNT/A nos pontos gatilho por via subcutânea para 10 pacientes do grupo de tratamento e soro fisiológico a 0,9% para 10 pacientes do grupo controle. O músculo masseter também recebeu aplicações no caso de acometimento do ramo mandibular. Todos os pacientes foram submetidos a avaliação da intensidade da dor por EVA, frequência de episódios paroxísticos e escala de avaliação funcional da qualidade de vida a cada duas semanas durante o período de 12 semanas. A análise dos resultados demonstrou diferenças significativas como a redução dos episódios paroxísticos e a intensidade da dor no grupo tratado com BoNT/A. O mesmo grupo também apresentou aumento na escala funcional de qualidade de vida e redução do uso de medicamentos. Os efeitos adversos registrados foram assimetria facial, dor e hematoma no local da aplicação.

Zhang et al. (2014) realizaram um ECR com 84 pacientes diagnosticados com NT clássica para avaliação da efetividade do tratamento com duas dosagens distintas de BoNT/A. Os pacientes foram aleatoriamente alocados em três grupos que receberam as dosagens 25 U (25 pacientes), 75 U (28 pacientes) e solução salina (27 pacientes) divididos em 20 pontos gatilho por via intradérmica e/ou submucosa. Os pacientes registraram diariamente as informações sobre a intensidade da dor por EVA e a frequência de episódios paroxísticos, enquanto os pesquisadores realizaram visitas para coleta de dados do PGIC e registro de possíveis efeitos adversos da aplicação semanalmente durante 8 semanas após o tratamento. Quando comparado ao grupo placebo, os grupos que receberam BoNT/A apresentaram redução da intensidade da dor e do questionário PGIC. Entretanto, a comparação entre os resultados dos dois grupos que receberam BoNT/A não foi estatisticamente significativa. Os únicos efeitos adversos registrados foram edema e assimetria facial.

A **Tabela 2** apresenta as principais características dos ECRs sobre o uso da BoNT/A descritos acima.

Tabela 2 - Comparativo entre as principais características dos ECRs sobre o uso da BoNT/A no tratamento da NT.

Autores	Número de pacientes	Local e via de administração	Dosagem da BoNT/A (Total)	Período de avaliação	Resultados	Efeitos adversos
Wu et al. (2012)	42 divididos em dois grupos 22 (BoNT/A) 20 (Placebo)	15 pontos gatilho/ via intradérmica e/ou submucosa	75 U 5 U em cada ponto gatilho	Período de base (1 semana) e semanalmente durante 12 semanas após a aplicação	Redução dos episódios paroxísticos e intensidade da dor; 15 pacientes apresentaram redução de >50% nos escores da EVA; 17 pacientes relataram melhora após a terapia com BoNT/A	Edema e assimetria facial
Zuñiga et al. (2013)	36 divididos em dois grupos 20 (BoNT/A) 16 (Placebo)	Pontos na área inervada pelo ramo acometido e masseter / via subcutânea	50 U	1,2 e 3 meses após a aplicação	Redução dos episódios paroxísticos e intensidade da dor no grupo tratado com BoNT/A	Hematoma e assimetria facial
Shehata et al. (2013)	20 divididos em dois grupos 10 (BoNT/A) 10 (Placebo)	Pontos gatilho e masseter / via subcutânea	40 – 60 U 5U em cada ponto	A cada duas semanas durante o período de 12 semanas após a aplicação	Redução dos episódios paroxísticos, intensidade da dor e uso de medicamentos; melhoria da qualidade de vida	Hematoma, assimetria facial e dor no local da aplicação
Zhang et al. (2014)	84 divididos em três grupos 25 (BoNT/A –25U) 28 (BoNT/A–75U) 27 (Placebo)	20 pontos gatilho / via intradérmica e/ou submucosa	25 U e 75 U	Período de base (1 semana) e semanalmente durante 8 semanas após a aplicação	Redução da intensidade da dor nos grupos tratados com BoNT/A; ausência de diferenças significativas entre os dois grupos tratados com diferentes dosagens	Edema e assimetria facial

Fonte: Arquivo Pessoal (2019).

5 DISCUSSÃO

Todos os estudos descritos apresentaram diferenças metodológicas entre si possivelmente devido à influência das metodologias de estudos pregressos, já que os primeiros trabalhos foram importantes para despertar o interesse na elucidação dos efeitos terapêuticos da BoNT/A na NT. Essas diferenças foram normalmente relacionadas aos critérios de inclusão, exclusão, dosagem de BoNT/A, local de aplicação, via de administração, instrumentos de avaliação do tratamento e período de acompanhando dos pacientes durante o estudo.

Uma das primeiras diferenças metodológicas entre os estudos foi a dosagem de BoNT/A utilizada no protocolo de tratamento. Alguns autores preconizaram a aplicação inicial com doses baixas, enquanto outros adotaram doses maiores na primeira intervenção terapêutica. Os trabalhos de Zuñiga et al. (2008), Zuñiga et al. (2013), Shehata et al. (2013) e Caldera et al. (2018) adotaram o uso máximo de 60 U de BoNT/A por paciente. As dosagens acima de 60 U foram adotadas nos estudos de Bohluli et al. (2011), Wu et al. (2012), Zhang et al. (2017), Borü et al. (2017) e Liu et al. (2018), sendo que alguns desses estudos apresentaram mais de um grupo de tratamento com diferentes dosagens. Outros estudos de Li et al. (2014) e Zhang et al. (2014) apresentaram diferentes grupos de tratamento, sendo que alguns grupos receberam dosagens abaixo de 60 U, enquanto outros receberam dosagens de até 200 U. Apenas o estudo aberto de Xia et al. (2016) não mencionou a dosagem de BoNT/A utilizada no tratamento.

Outra diferença identificada nos estudos foi a variação no local de aplicação da BoNT/A. Os trabalhos de Zuñiga et al. (2008), Zuñiga et al. (2013) e Shehata et al. (2013) optaram pela aplicação em pontos gatilho ou pontos de dor, seguida da aplicação no músculo masseter nos casos de acometimento do ramo mandibular. Por outro lado, os estudos de Bohluli et al. (2011), Wu et al. (2012), Zhang et al. (2014), Li et al. (2014), Xia et al. (2016), Zhang et al. (2017), Caldera et al. (2018) e Liu et al. (2018) optaram pela aplicação em pontos gatilho e/ou pontos de dor mapeados durante o exame clínico e/ou relatados pelos pacientes. Somente o estudo de Borü et al. (2017) adotou um local diferente dos descritos anteriormente: as raízes maxilar e mandibular. Mas, de modo geral, os autores optaram pela aplicação em pontos gatilho e/ou pontos de dor presentes na face e cavidade bucal

mapeados durante o exame clínico, demonstrando uma tendência à padronização do local de aplicação. Existe a necessidade de avaliação se a aplicação no músculo masseter promove maior beneficio terapêutico, pois normalmente o relaxamento muscular promovido é um dos efeitos adversos relatado pelos pacientes.

A via de administração da BoNT/A também apresentou variação. Os estudos de Zuñiga et al. (2008), Zuñiga et al. (2013) e Shehata et al. (2013) optaram apenas pela via subcutânea, enquanto Li et al. (2014) optaram pela via subcutânea e submucosa. Os estudos de Xia et al. (2016) e Caldera et al. (2018) optaram apenas pela aplicação via intradérmica, enquanto Wu et al. (2012), Zhang et al. (2014), Zhang et al. (2017) e Liu et al. (2018) optaram pela via intradérmica e submucosa. Apenas o trabalho de Bohluli et al. (2011) não mencionou a via de administração. Segundo a revisão de Guardiani et al. (2013), a via intradérmica é a mais adequada para o tratamento com a BoNT/A, pois permite o contato direto com as terminações nervosas sensitivas não mielinizadas. Por outro lado, independentemente da via de administração escolhida, os resultados foram positivos na diminuição da intensidade da dor e frequência de episódios paroxísticos em todos os estudos.

O período de acompanhamento dos pacientes após a terapia com BoNT/A também apresentou algumas variações. Os estudos de Zuñiga et al. (2008), Wu et al. (2012), Zuñiga et al. (2013), Shehata et al. (2013), Zhang et al. (2014), Xia et al. (2016), Caldera et al. (2018) e Liu et al. (2018) acompanharam os pacientes por um curto período, com variação de 1 a 3 meses pós tratamento. Por outro lado, Bohluli et al. (2011), Zhang et al. (2017) e Borü et al. (2017) optaram pelo acompanhamento até 6 meses. O estudo de Li et al. (2014) foi único que acompanhou os pacientes por mais de 1 ano após o tratamento. O acompanhamento em longo prazo dos pacientes submetidos ao tratamento é importante para a compreensão dos efeitos terapêuticos da BoNT/A, pois a literatura relata que os efeitos benéficos são presentes por um período máximo de 6 meses, sendo necessária uma nova intervenção após esse período. Portanto, estudos mais longos podem auxiliar na identificação de intervalos mais adequados para as novas aplicações de BoNT/A, evitando que os pacientes recebam aplicações antes ou depois do necessário para manutenção do controle da NT, além de permitir também o registro de efeitos colaterais a longo prazo.

Todos os estudos adotaram dois critérios primordiais para avaliação da efetividade da terapia com a BoNT/A, sendo eles o registro de episódios paroxísticos e a intensidade da dor, porém alguns autores também optaram pela avaliação da qualidade de vida e resposta global dos pacientes por meio de questionários específicos. Os resultados de todos os estudos foram significativos para a redução da intensidade da dor e frequência de episódios paroxísticos para os grupos tratados com a BoNT/A, demonstrando que essa terapia pode beneficiar os pacientes que não responderam positivamente às terapias medicamentosas e cirúrgicas. Os trabalhos de Li et al. (2014), Zhang et al. (2014), Zhang et al. 2017) e Liu et al. (2018) apresentaram grupos de tratamento com diferentes dosagens de BoNT/A, sendo que todos apresentaram redução da intensidade da dor e da frequência de episódios paroxísticos. No entanto, não foram encontradas diferenças estatisticamente significativas na comparação dos resultados entre os grupos, dificultando a definição de qual dosagem da BoNT/A seria adequada para o início do tratamento. Segundo a revisão de Verma (2013), existe a possibilidade de desenvolvimento de tolerabilidade à BoNT/A devido a produção de anticorpos pelo organismo. Por isso, existe a necessidade de padronização de uma dosagem inicial para o tratamento, evitando que os pacientes recebam dosagens maiores que o necessário e que a terapia se torne ineficiente em curto prazo.

Foram registrados alguns efeitos adversos, dentre eles edema, relaxamento muscular, paresia facial, ptose palpebral, assimetria, hematoma e dor no local da aplicação. Todos os efeitos foram identificados apenas no local da aplicação, sendo relacionados à técnica de administração e ao mecanismo de ação da BoNT/A. Grande parte dos pacientes não necessitou de tratamento para o controle dos efeitos adversos, pois os mesmos foram desaparecendo após os primeiros dias da intervenção. Apenas o estudo de Caldera et al. (2018) não relatou nenhum efeito colateral. Os efeitos adversos não foram sistêmicos e tiveram a remissão espontânea na maioria dos casos, sendo um fator importante para o incentivo nas pesquisas com a BoNT/A no tratamento da NT, pois muitos pacientes diagnosticados apresentam idade avançada e também fazem uso de muitos medicamentos que podem apresentar interações. Dessa forma, a BoNT/A poderia ser considerada uma alternativa terapêutica promissora para esses pacientes não responsivos à terapia convencional ou acometidos por interações medicamentosas.

6 CONCLUSÃO

A BoNT/A apresenta resultados satisfatórios no tratamento clínico dos pacientes diagnosticados com NT refratários ao tratamento convencional. Os principais benefícios são relacionados à diminuição da frequência de episódios paroxísticos e à intensidade da dor. Outro aspecto positivo foi a presença de poucos efeitos adversos, o que poderia beneficiar os pacientes mais idosos que fazem uso de diversos medicamentos. Entretanto, são necessários novos ECRs para o avanço do conhecimento, pois há lacunas na literatura. Novos estudos podem auxiliar na elucidação de qual a dosagem mais adequada para o início do tratamento, assim como estabelecer o melhor local de aplicação e via de administração, além de detalhar efeitos terapêuticos e/ou adversos a longo prazo, colaborando para o desenvolvimento de um protocolo de tratamento com evidências mais robustas e consolidando essa terapia como alternativa segura e eficaz para pacientes com NT.

REFERÊNCIAS

AL-QUILITI K. W. Update on neuropathic pain treatment for trigeminal neuralgia.The pharmacological and surgical options. **Neurosciences,** Almadinah Almunawwarah, v.20, n. 2, p. 107-114, Abr. 2015.

BOGUCKI, Z. A.; KOWNACKA, M. Clinical aspects of the use of botulinum toxin type a in the treatment of dysfunction of the masticatory system. **Adv clin exp med,** Wrocław, v. 25, n. 3, p. 569-573, Mai. 2015.

BOHLULI, B. *et al.* Use of botulinum toxin A for drug-refractory trigeminal neuralgia: preliminary report. **Oral Surg Oral Med Oral Pathol Oral Radiol Endod,** Tehran, v. 111, p. 47-50, Jan. 2011.

BORBOLATO, R.M.; AMBIEL, C.R. Neuralgia do trigêmeo: Aspectos importantes na clínica odontológica. **Revista Saúde e Pesquisa,** v. 2, n. 2, p. 201-208, Mai-Ago. 2009.

BÖRU, Ü. T. *et al*. Botulinum toxin in the treatment of trigeminal neuralgia 6-month follow-up. **Medicine**, Istanbul, 96(39), Set 2017.

BURCHIEL, K.J. Trigeminal Neuralgia: New Evidence for Origins and Surgical Treatment. **Neurosurgery**, Portland, v. 63(1), 52-55, Ago 2016.

CALDERA, M. C. *et al.* Efficacy of botulinum toxin type A in trigeminal neuralgia in a south asian cohort. **J Neurosci Rural Pract**, Comlombo, v. 9(1): 100-105, 2018.

COLHADO, O.; BOEING, M.; ORTEGA, L. BotulinumToxin in PainTreatment. **RevBrasAnestesiol,** Maringá, v. 59, n. 3, p. 366-381, Jun. 2009.

CRUCCU, G. *et al.* Trigeminal Neuralgia: New classification and diagnostic grading for practice and research. **Neurology,** v. 87, n. 2, p.220-228, Jul. 2016.

CUI, W.: YU, X.: ZHANG, H. The serotonin transporter gene polymorphism is associated with the susceptibility and the pain severity in Idiopathic Trigeminal Neuralgia patients. **J Headache Pain**., Shenyang, v.20, p 15(42), Jun. 2014.

GRONSETH, G. *et al.* Subcommittee of the American Academy of Neurology and the European neuralgia (an evidence-based review): Report of the Quality Standards Practice Parameter: The diagnostic evaluation and treatment of trigeminal. **Federation of Neurological Societies,** v. 71, n. 71, p. 5, 2009.

GUARDIANI, E. *et al.* A new treatment paradigm for trigeminal neuralgia using Botulinum toxin type A. **Laryngoscope,** New York, v. 124, p. 413-417, Ago. 2013.

GUO, B.L. *et al.* A closer look to botulinum neurotoxin type A-induced analgesia. **Toxicon.** Xi'an, v. 71, p. 237-239, Jun. 2013.

Headache Classification Committee of International Headache Society (IHS) The International Classification of Headache Disorders, 3rd Edition. **Cephalalgia**, 38(1): 1-211, 2018.

Headache Classification Committee of International Headache Society (IHS) The International Classification of Headache Disorders, 3rd Edition (beta version). **Cephalalgia,** 33(9): 629-808, 2013.

HU, Y. *et al.* Therapeutic efficacy and safety of botulinum toxin type A in trigeminal neuralgia: a systematic review. **J Headache Pain,** Xangai, v.14, n. 72, p. 1-8, Ago. 2013.

IBRAHIM, S. Trigeminal neuralgia: diagnostic criteria, clinical aspects and treatment outcomes. A retrospective study. **Gerodontology,** Jeddah, v. 31, p. 89-94, Set. 2012.

KATUSIC, S. *et al.* Epidemiology and clinical features of idiopathic trigeminal neuralgia and glossopharyngeal neuralgia: similarities and differences. **Neuroepidemiology,** Rochester, v. 10, n. 6-5, p. 276-281, 1991.

LEE, A. *et al*. Trigeminal neuralgia occurs and recurs in the absence of neurovascular compression. **J Neurosurg**, Portland, v. 120(5): 1048-54, Mai 2014.

LI, S. *et al.* Therapeutic effect of Botulinum toxin-A in 88 patients with trigeminal neuralgia with 14-month follow-up. **J Headache Pain,** Zhengzhou, v. 15, n. 43, p. 2-6, Jun. 2014.

LIU, J.; XU, Y.; ZHANG, Q. L.; LUO, W. F. Efficacy and safety of botulinum toxin A in treating patients of advanced age with idiopathic trigeminal neuralgia. **Pain Res Manag,** Suzhou v. 52, Abr 2018.

MENDLIK, M. T.; URITSKY, T. J. Treatment of Neuropathic Pain. **Curr Treat Options Neurol,** Philadelphia, v. 17, n. 50, p. 1-15, Out. 2015.

MONTANO, N. *et al.* Advances in diagnosis and treatment of trigeminal neuralgia. **Dove Press Journal: Therapeutics and Clinical Management,** Roma, v. 11, p. 289-299, Fev. 2015.

NAYYAR, P. *et al.* Botox: broadening the horizon of dentistry. **Botox: broadening the horizon of dentistry,** Panchkula, v. 8, n. 12, p. 25-29, Dez. 2014.

OH H.M.; Chung M.E. Botulinum Toxin for Neuropathic Pain: A Review of the Literature. **Toxins,** Seoul, v. 7, n. 8, p. 3127-3154, Ago. 2015.

PERSAUD, R. *et al.* Na evidence based review of botulinum toxin (Botox) applications in non-cosmetic head and neck conditions. **JRSM Short Rep,** Londres, v. 4, n, 10, p. 1-9, Fev. 2013.

QUESADA, G. *et al.* Neuralgia Trigeminal – do diagnóstico ao tratamento. **Rev. Dentíst. Online,** Santa Maria, v. 5, n. 11, p. 46-54, Jan-Jun. 2005.

SHAKUR, S.F. *et al.* Neurosurgical treatment of trigeminal neuralgia. **Dis Mon,** v. 57, p. 570-582, Out. 2011.

SHEHATA, H.S. *et al.* Botulinum toxin-type A: could it be an effective treatment option in intractable trigeminal neuralgia?. **J Headache Pain,** Cairo, v. 14, n. 92, p. 1-6, Nov. 2013.

SPOSITO, M. Toxina Botulínica do Tipo A: mecanismo de ação. **Acta fisiatr,** São Paulo, v. 16, n. 1, p. 25-37, Abr. 2009.

STEFANO, G. *et al.* Natural history and outcome of 200 outpatients with classical trigeminal neuralgia treated with carbamazepina or oxcarbazepine in a tertiary centre for neuropathic pain. **The Journal of Headache and Pain,** Roma, v. 15, n. 34, p. 1-5, Jun. 2014.

VERMA, G. Role of Botulinum Toxin Type-A (BTX-A) in the Management of Trigeminal Neuralgia**. Pain Res Treat,** Yamuna Nagar, v. 2013, p. 1-6, Out. 2013.

WU, C.J *et al.* Botulinum toxin type A for the treatment of trigeminal neuralgia: results from a randomized, double blind, placebo-controlled trial. **Cephalalgia,** Chiayi, v. 32, n. 6, p. 443-450, Abr. 2012.

XIA, J. H. *et al*. Botulinum toxin A in treatment of trigeminal neuralgia. **Int J Neurosci,** 126(4), p. 348-53, 2016.

ZAKRZEWSKA, J. M.; McMillan, R. Trigeminal neuralgia: the diagnosis and management of this excruciating and poorly understood facial pain. **Postgrad Med J,** Londres, v. 87, p. 410-416, Abr. 2011.

ZHANG, H. *et al*. Single-dose botulinum toxin type a compared with repeated-dose for treatment of trigeminal neuralgia: a pilot study. **J Headache Pain,** Zhengzhou v. 18(1), p. 81, Ago 2017.

ZHANG, H. *et al.* Two doses of botulinum toxin type A for the treatment of trigeminal neuralgia: observation of therapeutic effect from a randomized, double-blind, placebo-controlled trial. **J Headache Pain,** Zhengzhou, v. 15, n. 65, p. 2-6, Set. 2014.

ZÚÑIGA, C. *et al.* Acute treatment of trigeminal neuralgia with onabotulinum toxin A. **Clin Neuropharmacol,** Buenos Aires, v. 36, n. 5, p. 146-150, Set-Out. 2013.

ZÚÑIGA, C. *et al.* Beneficial effects of botulinum toxin type A in trigeminal neuralgia. **Arq Neuropsiquiatr,** Zapopan, v.66, n, 3, p. 500-503, Set. 2008.