FRANCISCO CARLOS DE LIMA

IMPLANTE IMEDIATO

Peruíbe

2023

FRANCISCO CARLOS DE LIMA

IMPLANTE IMEDIATO

Monografia apresentada ao curso de especialização Lato Sensu da faculdade Sete Lagoas – FACSETE, como requisito parcial para obtenção do título de Especialista em Implantodontia.

Orientador: Professor Luciano Millanelo

Peruíbe

2023

FRANCISCO CARLOS DE LIMA

IMPLANTE IMEDIATO

Monografia apresentada ao curso de especialização Lato Sensu da Faculdade Sete Lagoas – FACSETE, como requisito parcial para obtenção do título de Especialista em Implantodontia.

Aprovado em ___ / ___ / ____ pela banca constituída dos seguintes professores:

_____

Prof. Dr. Ronaldo Fabiano

_____

Prof. Dr. Luciano Milanello

_____

Prof. Dr. Lucas Hacl

Peruíbe, 6 de março de 2023

Dedico este trabalho a minha esposa Fabíola, filhos Victor e Victória, a meu pai Francisco Lima (in memória), a minha mãe Iracema, Irmãos Fábio e Rita ; eternos mestres Ronaldo, Luciano, Lucas e funcionária Sandra.

AGRADECIMENTOS

Agradeço primeiramente a Deus, que sempre esteve a meu lado, me orientando e conduzindo na direção da Paz com Harmonia e Concórdia. A minha família, em especial a meu pai, Francisco Lima (in memorian), que foi meu grande mentor e incentivador na área científica; minha mãe, que soube nos conduzir com amor, dedicação e garra, minha família, esposa e colega Fabíola Lima, companheira e amor eterno, na qual não teria chegado a essa condição, aos filhos e também colegas Victor Lima e Victória Lima, minhas fontes de inspiração eterna e, finalmente, ao colega, mestre e Titular da cadeira: Ronaldo Fabiano, por ser além de um grande educador, uma grande pessoa; a meu colega, mestre e Coordenador, Luciano, sempre dedicado e atencioso para com todos e a figura também do querido colega e mestre Lucas, na qual cumprimento os demais colegas de turma, colaboradores, palestrantes e funcionários.

RESUMO

Em resumo para se obter um excelente resultado do implante imediato é necessário seguir algumas exigências, como, extração atraumática no intuito de se reduzir a perda óssea, preservação dos tecidos moles circundantes para obter uma melhor estética e manter a arquitetura periodontal, preenchimento de “gap” (se houver) com um bom enxerto ósseo e prótese provisória bem adaptada. Os objetivos foram mostrar os fatores essenciais para um implante imediato de sucesso (Extração atraumática, manipulação do tecido peri-implantar, preenchimento de “gap” e adaptação protética) e abordar estudo de casos sobre implante imediato. Este trabalho é uma revisão de literatura na forma narrativa que inclui estudos de 1989 até 2023. Os resultados devem mostrar o sucesso de um implante imediato quando bem executado a partir de fatores essenciais a serem seguidos. Concluiu-se que os fatores para um implante imediato de sucesso, se seguidos corretamente, os resultados serão muito favoráveis, garantindo maior estética ao paciente e que com o implante imediato após extração atraumática os níveis de perda óssea são muito menores do que se comparado com um implante tardio.

Palavras-chaves: extração dentária atraumática; tecido peri-implantar; enxerto ósseo implantes; Implante imediat

ABSTRACT

In summary, to obtain na excellent result from the immediate implant, it is necessary to follow some requirements, such as, atraumatic cause in order to reduce bone loss, preservation of the surrounding soft tissues to obtain better aesthetics and maintain the periodontal architecture, filling of “ gap” (if any) with a good bone graft and well-adapted provisional prosthesis. The objectives were to show the essential factors for a successful immediate implant (Atraumatic extraction, manipulation of the peri-implant tissue, gap filling and prosthetic adaptation) and to address the study of cases on immediate implantation. This work is a literature review in narrative form that includes studies from 1989 to 2023. The results should show the success of na immediate implant when well executed from essential factors to be followed. It was concluded that the factors for a successful immediate implantation, if followed correctly, the results will be very satisfactory, guaranteeing greater aesthetics to the patient and that with the immediate implantation after registered atraumatic bone loss levels are much smaller than if compared to a late implant

Keyboards: atraumatic dental extraction; peri-implantar tissue; implant bone graft; immediate implant.

SUMÁRIO

1. INTRODUÇÃO 9

2. OBJETIVO 10

3. REVISÃO DE LITERATURA 11

3.1. Extração dentária atraumática 11

3.2. Condicionamento dos tecidos moles peri-implantares 12

3.3. Preenchimento do "Gap": enxerto ósseo 16

3.4. Implantes imediatos em região estética 18

4. DISCUSSÃO 20

5. REFERÊNCIAS BIBLIOGRÁFICAS 21

6. CONCLUSÃO .....22 à 24

1. INTRODUÇÃO

O edentulismo total é o nivel mais alto de doença periodontal e ainda é observada nos dias de hoje (Bodic, F et al., 2005). Durante as últimas décadas, os implantes de titânio tornaram-se o tratamento mais utilizado (Albrektsson T. et al., 1981). A implantologia moderna tornou-se possível graças aos estudos de Branemark na década de 1960 na Suécia. Ele foi o primeiro a propor o conceito de osseointegração de uma estrutura metálica implantada no osso. Em um estudo experimental, ele descobriu que o osso estava firmemente ancorado na superfície através de dispositivos de titânio implantados em defeitos ósseos. (Brånemark et al., 1985).

Embora a evidência clínica seja escassa, a suposição de que métodos "atraumáticos" resultam em melhor preservação do rebordo parece ser amplamente aceita, e referências a extrações "atraumáticas" transpassam a literatura. As possibilidades de reduzir o trauma da extração incluem o uso de instrumentos especialmente projetados e especiais e técnicas cirúrgicas (Herrera JM, Steveling H., 2001). Estudos mostram a importância do preenchimento do espaço entre o implante e o alvéolo para evitar a reabsorção após exodontia (Capelli M et al., 2013).

Um dos atributos mais esperados: colocação e provisionalização imediata de implantes é a preservação das arquiteturas ósseas e gengivas existentes (Garber DA, Salama MA, Salama H., 2001) e o aumento de partes tecidos moles é sugerido quando o paciente apresenta biotipo magro (Lee CT, Tao CY, 2016).

Conforme descrito por Kan et al. (2000), o sucesso estético da colocação e provisionalização imediata do implante é pertinente a fatores do paciente (relação entre tecidos duros e moles, biotipo gengival e posição sagital da raiz no osso alveolar) e fatores terapêuticos (as três posições dimensional e angulação do implante, contorno da papila e restauração provisória.

Uma restauração de implante estética ideal é uma combinação de uma prótese visualmente agradável e arquitetura de tecido mole peri-implantar circundante (Int J Periodontic Restorative Dent, 2013). A colocação imediata de implantes sem retalho na área da maxilar e posterior sempre foi um desafio para os clínicos por causa de seu resultado imprevisível associado à posição do implante e à estabilidade dos tecidos moles (Wohrle OS, 1998).

2. METODOLOGIA

Este estudo constitui-se de uma revisão de literatura de natureza exploratória, envolvendo levantamento bibliográfico e análise de exemplos que estimulam a compreensão.

Foram realizadas pesquisas bibliográficas em bases de dados eletrônicos, como Pubmed e Lilacs.

Os critérios de inclusão foram artigos pertinentes ao tema dos últimos 15 anos, disponíveis para leitura em português e inglês.

3. REVISÃO DE LITERATURA

3.1. Extração dentária atraumática

Egon et al. (2013), fez um estudo com setenta e dois pacientes (25 mulheres e 47 homens com idade média de 53 e 51 anos, respectivamente) com dentes gravemente cariados ou remanescentes radiculares não adequados para extração com fórceps foram recrutados (dentes decíduos, terceiros molares, molares superiores e dentes com mobilidade maior que grau 1 foram excluídos) consecutivamente e tiveram 111 dentes extraídos com o uso de um novo sistema de extração vertical atraumática (Benex)(Fig 1). Vários dados de pacientes, dentes e procedimentos foram registrados e analisados. No geral, 92 dos 111 dentes (83%) foram extraídos com sucesso. A taxa de sucesso foi maior em dentes unitários (89%) e menor em dentes multirradiculares (43%), com uma taxa de risco de falha de dentes multirradiculares versus dentes unirradiculares de 5,2 (intervalo de confiança de 95% 2,5-10,7). A maioria das falhas foi caracterizada por retenção insuficiente do parafuso e/ou fratura radicular, que ocorreu principalmente como resultado de cárie no canal radicular, colocação/desalinhamento do parafuso pelo cirurgião ou fratura da raiz em resposta a perfuração e/ou aplicação moderada de força de tração. Conclui-se que O sistema extrator Benex pode ser usado com sucesso para extração dentária atraumática. O sistema tem uma taxa de sucesso mais alta com dentes uniradiculares em comparação com dentes multirradiculares. A falha na extração está principalmente associada à retenção insuficiente ou extravio do parafuso e fratura radicular.

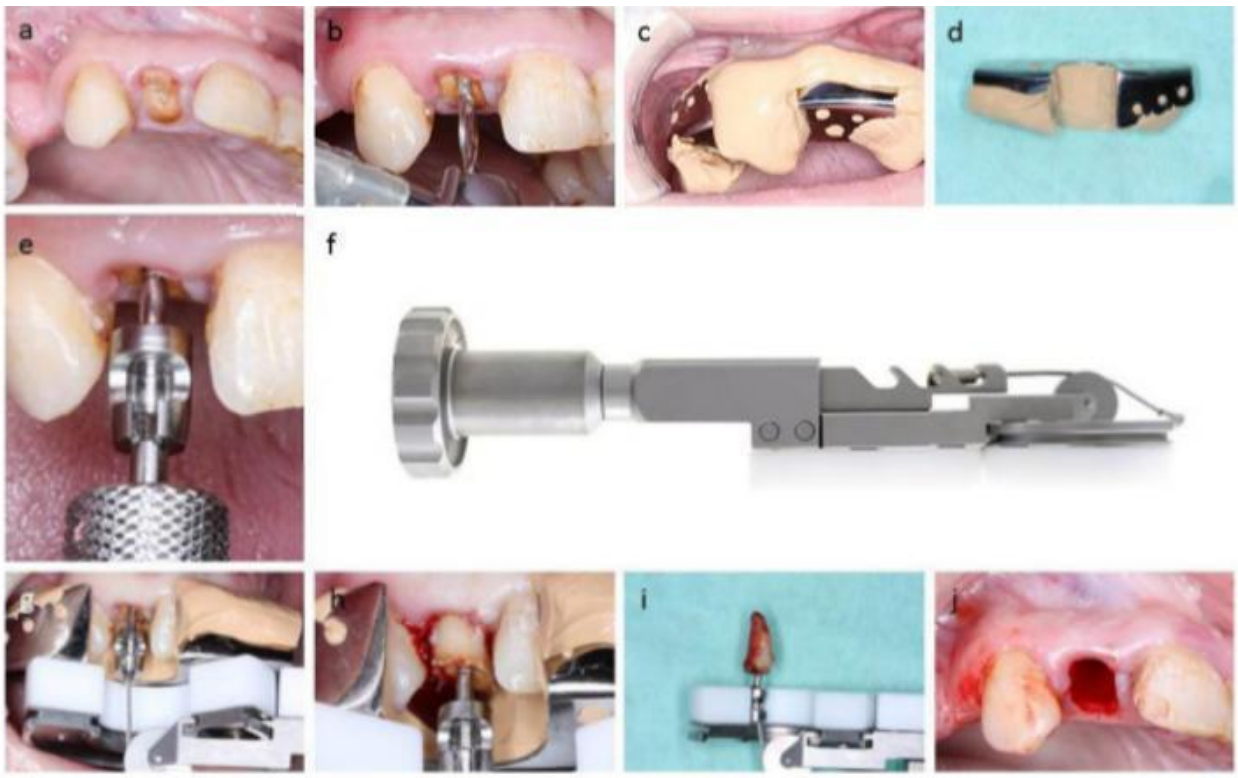

Fig. 1. Extração de segundo incisivo superior direito em mulher de 47 anos (caso nº 47): **A,** raiz a ser extraída; **B,** preparação de um slot após a remoção da cárie; **C,** é aplicada a moldeira com massa de silicone; **D,** moldeira preparada para aplicação do dispositivo; **E,** inserção do parafuso com chave de fenda; **F,** o aparelho Benex com o pullrope; **G,** a moldeira e o dispositivo Benex são aplicados, o pullrope é enganchado no parafuso, e o alinhamento axial e o suporte robusto para o extrator são obtidos; **H,** o dente é extraído na direção vertical; **eu,** o dente extraído; **J,** o soquete após a extração.

3.2. Condicionamento dos tecidos moles peri-implantares

Garber & Salama (2001) propuseram que os elementos essenciais de um sorriso são as relações entre os dentes, o trabalho da estrutura labial e a estrutura gengival. O fator dentário inclui a cor, a posição e a forma ou silhueta dos dentes. A estrutura labial compreende a forma labial e a moldura do sorriso, denominada zona estética, e três níveis de linhas labiais foram definidos – alto, médio ou baixo – com base na quantidade de cobertura dentária pelo lábio superior. O arcabouço gengival trata da restauração e manutenção da saúde e integridade dos tecidos periodontais. No entanto, do ponto de vista estético, há determinantes do sorriso descritos acima nem sempre são suficientes. Uma margem gengival irregular, apesar de saudável, pode parecer inestética, e a restauração da harmonia e continuidade da margem gengival livre pode ser esteticamente importante.

Os primeiros índices estéticos levavam em conta apenas os aspectos relacionados aos tecidos moles, mas, posteriormente, índices

mais complexos (que incluíam tanto os tecidos moles quanto os aspectos protéticos) foram desenvolvidos (Annibali S et al., 2012).

Desde 1988, quando Worhle mostrou pela primeira vez o sucesso com a implantes imediatos e provisionalização de implantes maxilares anteriores (Kan JYK, Rungcharassaeng K, Lozada JL., 2003), numerosos estudos comprovaram tal tratamento (Worhe OS. 1998), uma das características das características mais desejáveis é o seu sucesso estético, preservando arquitetura óssea e gengival (Groisman M, 2003).
Foram selecionados 35 pacientes para colocação de implante imediato e análise do tecido envolto do implante foi registrado imagens pré-operatória, resultado imediato após o procedimento, resultado após um ano e depois o resultado após 7 anos (Kan, Joseph Y.K.; Rungcharassaeng, Kitichai; Lozada, Jaime L., 2011). As seguintes variáveis foram observadas: sucesso/falha do implante (29.Smith DE, Zarb GA., 1989), Nível de osso marginal, níveis de papila mesial e distal, nível gengival facial ((Kan JYK, Rungcharassaeng K, Lozada JL., 2003). Foi constatado que mesmo com a recessão gengival as papilas foram mantidas (Kan, Joseph Y.K.; Rungcharassaeng, Kitichai; Lozada, Jaime L., 2011).



Vista labial pré-operatória de um incisivo central superior esquerdo falhado.



Radiografia periapical pré-operatória do mesmo incisivo central superior esquerdo falhado.



Vista labial da restauração provisória reembasada imediatamente após o implante imediato. Observa a preservação da arquitetura do tecido e trauma mínimo ao tecido circundante.



Vista labial da restauração definitiva do implante após 1 ano de função. Observa a recessão gengival facial progressiva.



Vista labial da restauração definitiva do implante após 7 anos de função. Observa a manutenção da papila e interproximal, apesar da presença de significativa recessão gengival facial.



Radiografia periapical da restauração definitiva na consulta de Acompanhamento de 7 anos.

Com o objetivo de avaliar as dimensões da mucosa peri-implantar foram selecionados 45 pacientes (20 homens e 25 mulheres) com idade média de 47,3 anos. um total de 45 coroas de implantes unitários anteriores superiores com um tempo funcional de 32,5 meses forma avaliados. as dimensões da mucosa peri-implantar foram medidas por sondagem óssea usando uma sonda periodontal nos aspectos mesial (MI), médio-facial (F) e distal (DI) da restauração do implante e os aspectos proximais (MT, DT) de dentes naturais adjacentes**.**

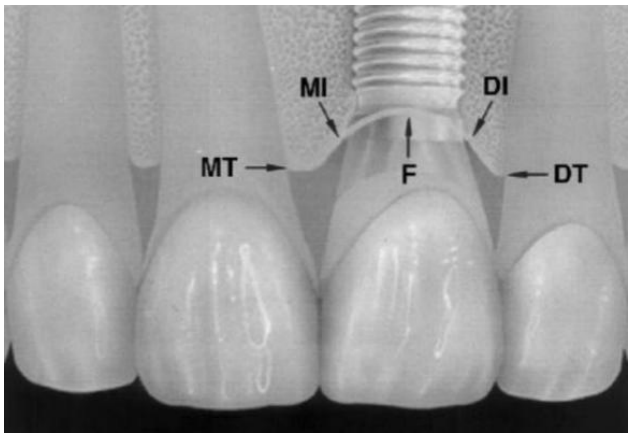

Além disso, o biotipo peri-implantar foi avaliado e categorizado em grosso ou fino. A análise estatística foi realizada, sinal estatístico significância foi denotada quando P<0,05. Resultados: As médias e desvios padrão das dimensões da mucosa peri-implantar em MT, MI, F, DI e DT foram 4,20 ± 0,77 mm, 6,17 ± 1,27 mm, 3,63 ± 0,91 mm, 5,93 ± 1,21 mm e 4,20 ± 0,64 mm, respectivamente. As dimensões da mucosa peri-implantar no biótipo espesso foram significativamente maiores do que no biótipo fino em MT, MI e DT (P<0,05), Variações observadas e clsssificadas como crista normal (3 mm), crista alta (<3 mm) ou crsta baixa (>3 mm), a dimensão facial mais incidente foi de 3 a 4 mm e menos de 3 mm de dimensão era incomum e pode estra relacionado com o biótipo fino e/ou implantes colocados muito labialmente e/ou emergência protética facial contornada e, por outro lado, dimensão total >4 mm foi geralmente associada a biótipo espesso (Kan, Joseph Y.K.; Rungcharassaeng, Kitichai; Umezu, Kiyotaka; Kois, 2003).

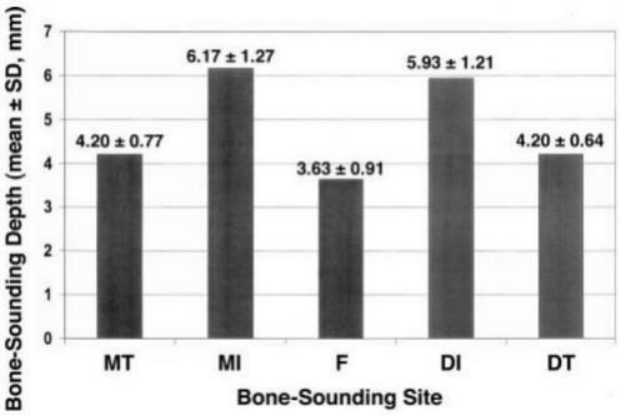

Medições de Sondagem Óssea de Anterior Coroas unitárias de implantes comparando biótipos grossos e finos

Local	Profundidade de Sondagem Óssea (média ± DP, mm) Biótipo Grosso (n = 28)	Biótipo Magro (n = 17)	Valor *P*
MT	4,46 ± 0,78	3,76 ± 0,53	0,002*
MIM	6,54 ± 1,05	5,56 ± 1,40	0,011*
F	3,79 ± 0,89	3,38 ± 0,91	0,150
DE	6,14 ± 1,11	5,59 ± 1,31	0,137
DT	4,45 ± 0,57	3,79 ± 0,56	0,001*

* Estatisticamente significativo (P <0,05).

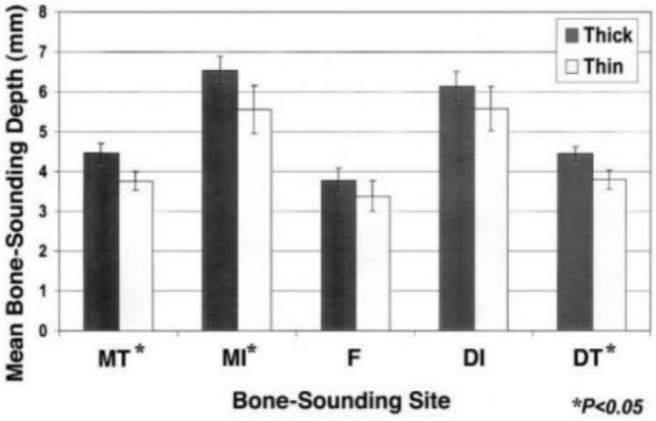

3.3. Preenchimento do "Gap": enxerto ósseo

A colocação imediata de implantes após extração dentária é uma prática clínica comum com uma taxa de sucesso semelhante à de implantes colocados em locais cicatrizados (Covani U et al., 2004). No entanto, a observação de recessões gengivais na face vestibular dos dentes relatada por alguns autores (Lazára RJ, 1989) levanta preocupações em colocar implantes imediatos na zona estética. A recessão gengival está relacionada á redução vertical da placa óssea vestibular, e a possibilidade de preservação dessa estrutura parece ser a chave para um resultado confiável a longo prazo (Paolantonio M et al., 2001).

Relataram que implantes de conexão cone morse imediatamente colocados e restaurados provisoriamente em combinação com enxerto ósseo (Bio-Oss) pode obter resultados favoráveis mesmo na presença de

alterações evidentes da parede óssea vestibular (Degidi M, Daprile G, Nardi D, Piattelli A, 2012).



Fig 1 Posicionamento do implante, preenchimento da lacuna e pilar definitivo no lugar.



Fig 2 Posicionamento do implante, preenchimento da lacuna e pilar definitivo no local (vista oclusal).

O defeito entre a superfície do implante e o osso vestibular na dimensão horizontal após a inserção do implante em um alvéolo pós-extração será preenchido com osso novo, um processo associado a mudanças dimensionais nas paredes do alvéolo devido à atividade osteoblástica acentuada (Araújo MG, Lindhe J., 2005). Embora o gap possa ocorrer em qualquer superfície do implante imediatamente colocado, o aspecto vestibular é de particular importância, particularmente na zona estética, porque o osso vestibular é geralmente fino e tem uma alta tendência à reabsorção e recessão resultante dos tecidos moles (Araújo MG, Lindhe J., 2005), (Testori T, Weinstein T, Zucchelli G., 2000). Um estudo demonstrou que uma lacuna horizontal > 2 mm, com um osso vestibular espesso e intacto ao redor do implante imediato na zona estética, pode cicatrizar por segunda intenção sem qualquer enxerto ósseo ou membrana (Naji, B.M., 2020).

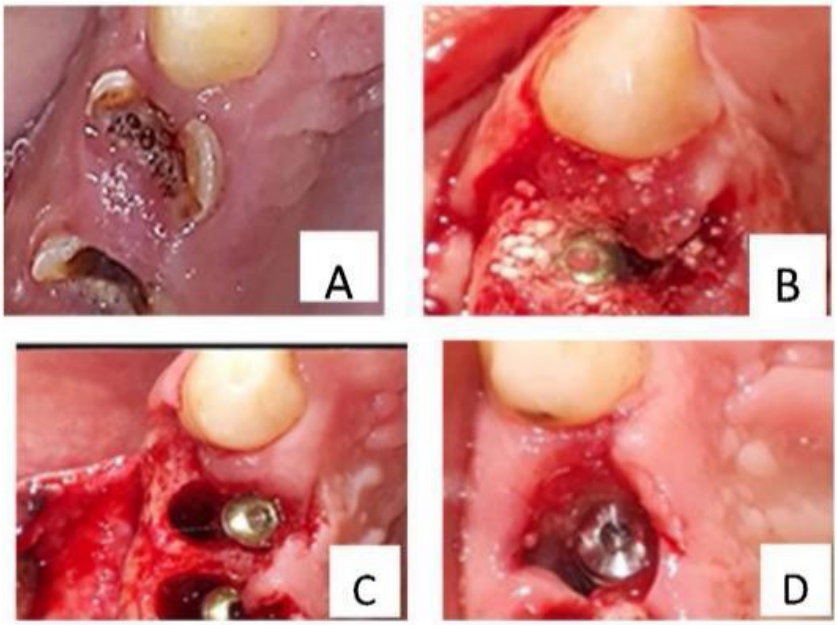

Figura 1. (A) Vista oclusal pré-operatória demonstrando um pré-molar irrecuperável antes da extração. (B, C, D) Implante colocado imediatamente com uma lacuna horizontal de tamanho crítico: (B) retalho com grupo de enxerto, (C) retalho sem grupo de enxerto, (D) sem retalho sem grupo de enxerto.

3.4. Implante imediato em região estética

A colocação imediata de implantes sem retalho na área da maxilar e posterior sempre foi um desafio para os clínicos por causa de seu resultado imprevisível associado à posição do implante e à estabilidade dos tecidos moles (Worhle OS, 1998). Os incisivos centrais superiores possuem anatomia característica em relação à estrutura óssea alveolar. Vários pesquisadores abordaram a questão a partir da perspectiva de anatomia e fisiologia, sugerindo várias condições pré-cirúrgicas da maxila anterior para um resultado bem-sucedido (Januario AL et al., 2011). É razoável concluir que a angulação vestíbulo-lingual dos implantes imediatos em incisivos centrais é paralela à parede óssea palatina, não ao longo eixo do alvéolo de extração. Na região palatina anterior, o volume ou forma do tecido mole, que é composto por gengiva queratinizada, pode ser mantido junto com o contorno do osso palatino (Lau SL, Li W, Chow LK, 2011).

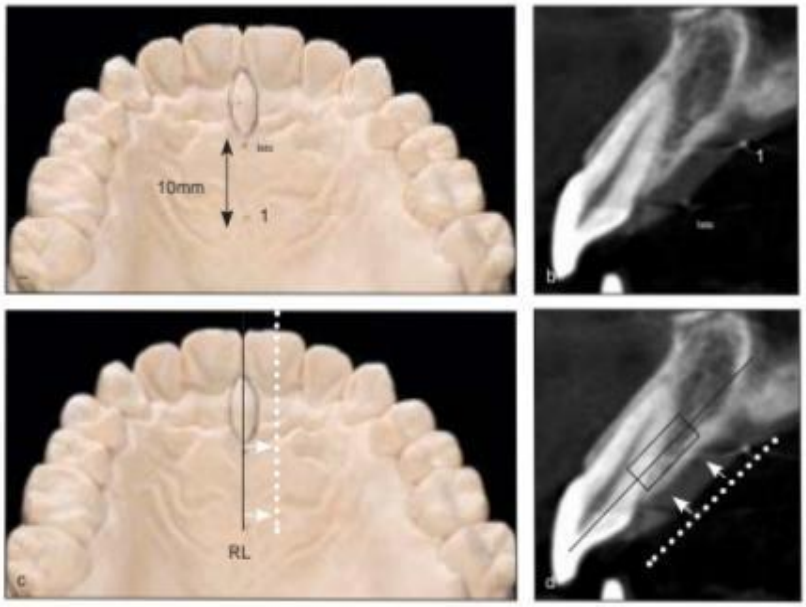

Figs 2a a 2d Técnica de guiamento do implante com pontos de referência. (a) Ia está na margem posterior da papila incisiva (I) e Ib está 10 mm posterior a Ia na rafe palatina mediana. (b) Ia e Ib marcados na imagem sagital da TC. (c) RL transferido para o centro do incisivo central superior. (d) Implante virtual (5 x 10 mm) localizado dentro do alojamento ósseo alveolar.

DISCUSSÃO

Os estudos estão em conformidade que para a execução de um bom implante imediato, deve-se fazer extração atraumática com o objetivo de preservar estrutura óssea e periodontal a fim de se evitar um segundo tempo cirúrgico, em região estética superior principalmente deve-se palatinizar o implante, e que se a espessura óssea, principalmente da tábula vestibular, for inferior a 2 mm recomenda-se fazer preenchimento do "Gap" no intuito de se evitar reabsorção óssea e recessão gengival.

Worhle OS 1998 comprovou o sucesso de implantes imediatos em região maxilar anterior.

Araújo MG e Lindhe J (2005) disseram que o próprio corpo regenera o Gap (se tiver fatores favoráveis) através da atividade osteoblástica e Naji et al. (2020) justifica a atividade osteoblástica através de um estudo onde parede óssea vestibular com mais de 2 mm se regeneração biologicamente, sem a necessidade de enxerto.

Lau SL et al. (2011) concluiu que a melhor posição para implantes imediatos em região superior estética é vestíbulo-palatina por conta do volume do tecido palatino e por ser um tecido queratinizado o contorno do osso pode ser mantido, o que garante melhores resultados estéticos.

Muska Egon et al. (2013) fez um estudo sobre técnica atraumática de extração dentária através da técnica de Benex que comprovou que a partir da técnica atraumática a perda óssea e de arquitetura periodontal é mínima.

Kan et al. (2011) demonstrou em seus estudos que quando se faz a preservação da arquitetura dos tecidos moles, eles permanecem estáveis e só sofrem deformações por fatores secundários (recessão gengival por perda óssea vestibular).

Degidi M et al. (2012) comprovou que implante imediato associado com prótese provisória e enxerto ósseo para preenchimento de Gap vestibular obtêm resultados favoráveis mesmo com grandes alterações da parede óssea vestibular.

CONSIDERAÇÕES FINAIS

Com taxa de sucesso considerada muito alta, associado a viabilidade para posterior reabilitação , principalmente na região estética anterior de maxila somado com a previsibilidade, a instalação de implantes imediatos pós exodontia relata também cuidados e considerações cirúrgicas e protéticas apropriadas devem ser minuciosamente seguidos no decorrer da realização desses procedimentos.

Conclui-se, com base nesta revisão de literatura que esta técnica de implantes após exodontia e restauração imediata é bastante segura e eficaz contanto que seja seguido um planejamento adequado seguindo os padrões anátomo-fisiológicos do paciente, tal como todos os protocolos de biossegurança.

É necessário realçar que o protocolo imediato de implante e restauração imediata não é compatível para todos os pacientes. Visto que, o paciente deve ter boa adesão ao plano e comprometimento com boa higiene e se faça presente em consultas de acompanhamento.

REFERÊNCIAS

1. Herrera JM, Steveling H. resorption of the alveolar process after tooth extraction using two different extraction methods: a comparative study. Quintessence 2001;9: 863-8.
2. Capelli M, Testori T, Galli F, Motroni A, Wein Stein R, Del Fabbro M. implant-buccal plate distance as a diagnostic parameter: a prospective cohort study on implant placement in fresh extraction sockets. J Periodon tol 2013: 84: 1768-1774.
3. Garber DA, Salama MA, Salama H. immediate total tooth replacement. Compend Contin Educ Dent 2001: 22 : 210-216.
4. Lee CT, Tao CY, Stoupel J. the effect of subepithelial connective tissue graft placement on esthetic outcomes after implant placement: a systematic review. J Periodontol 2016: 87: 156-167.
5. Kan JY, Rungcharassaeng K., immediate placement and provisionalization of anterior single implants: a logical and prosthetic. Pract Periodontics Aesthet Dent 2000: 12: 817-824.
6. Int J Periodontic Restorative Dent 2013;33:447-455. doi: 10.11607/prd. 1268.
7. Wohrle OS. Replacement of a single tooth in the esthetic zone with immediate provisional: fourteen consecutive case reports. Practice of Periodontics Aesthet Dent 1998;10:1107-1114; quis 1116.
8. Januario AL, Duarte WR, Barriviera M, Mesti JC, Araujo MG, Lindhe J. Facial bone wall dimension in the anterior maxilla: a cone beam computed tomography study. Clin Oral Implants Res 2011;22:1168-1171.
9. Lau SL, Li W, Chow LK. Classification of the central maxillary incisors - implications for immediate implantation in the esthetic zone. J Oral Maxillofac Surg 2011;69:142-153.
10. Kan, Joseph Y.K.; Rungcharassaeng, Kitichai; Umezu, Kiyotaka; Kois, John C. (2003). Dimensions of Peri-Implant Mucosa: Na Evaluation of Maxillary Anterior Single Implants in Humans. Journal of Periodontology, 74(4), 557–562. doi:10.1902/jop.2003.74.4.557.
11. Garber DA, Salama MA. The aesthetic smile: diagnosis and treatment. Periodontol 2000 1996: 11: 18–28.
12. Annibali S, Bignozzi I, La Monaca G, Cristalli MP. useful quality of the esthetic result as a success criterion for implant dentistry: a review. Clin Implant Dent Relat Res 2012: 14: 3–40.
13. Kan, Joseph Y.K.; Rungcharassaeng, Kitichai; Lozada, Jaime L.; Zimmerman, Grenith (2011). Facial gingival tissue stability following immediate placement and provisionalization of maxillary anterior single implants: a 2- to 8-year follow-up. Int J Oral Maxillofac Implants. 180(26), 179-187.

14. Muska, Egon; Walter, Clemens; Knight, Alan; Taneja, Pankaj; Bulsara, Yogesh; Hahn, Michael; Desai, Mayur; Dietrich, Thomas (2013). Atraumatic vertical tooth extraction: a proof of principle clinical study of a novel system. Oral Surgery, Oral Medicine, Oral Pathology and Oral Radiology, 116(5), e303–e310. doi:10.1016/j.oooo.2011.11.037.
15. Covani U, Crespi R, Cornelini R, Barone A. Immediate implants supporting restoration of single crown: a 4-year prospective study. J Periodontol 2004;75:982–988.
16. Lazára RJ. Immediate placement of implants in extraction sites: surgical advantages and Restorative. Int J Periodontics Restorative Dent 1989;9:332–343.
17. Paolantonio M, Dolci M, Scarano A, et al. Immediate implantation in extraction socket fresh. A controlled clinical and histological study in man. J Periodontol 2001;72:1560-1571.
18. Degidi M, Daprile G, Nardi D, Piattelli A. Buccal bone plate on implant immediately placed and restored with collagen graft Bio-Oss: a follow-up study of 1 year [epub before print]. Clin Oral Implants Res 2012
19. Wittneben JG, Buser D, Salvi GE, Burgin W, Hicklin S, Bragger U. 20. Taxas de complicações e falhas com próteses dentárias fixas implanto-suportadas e coroas unitárias: um estudo retrospectivo de 10 anos. Clin Implants Dent Relato Res. 2014;16:356-364.
20. Araújo MG, Lindhe J. Dimensional changes of the ridge after tooth extraction. Ana experimental study in the dog. J Clin Periodontol. 2005;32:212-8.
21. Testori T, Weinstein T, Zucchelli G. Implant placement in the esthetic area: criteria for positioning single and multiple implants. Periodontol 2000 2018;77:176–96. http://
22. Greenstein G, Cavallaro J. Managing the buccal gap and plate of bone. Dent Today 2013;32:1–15.
23. Naji, B.M.; Abdelsameaa, S.S.; Alqutaibi, A.Y.; Said Ahmed, W.M. (2020). Immediate dental implant placement with a horizontal gap more than two millimetres: a randomized clinical trial. International Journal of Oral and Maxillofacial Surgery, (), S0901502720303313.
24. Bodic F, Hamel L, Lerouxel E, Baslé MF, Chappard D. Bone loss and teeth. Joint Bone Spine 2005;72:215—21.
25. Albrektsson T, Brånemark P-I, Hansson H-A, Lindström J. Osseointegrated titanium implants: requirements for ensuring A long-lasting, direct bone-to-implant anchorage in man. Acta Orthopaedica 1981;52:155—70.
26. Brånemark PI, Zarb GA, Albrektsson T. Tissue integrated pros-Theses. Chicago: Quintessence Int; 1985.
27. Kan JYK, Rungcharassaeng K, Lozada JL. Immediate placement and provisionalization of superior single implants: a 1-year prospectivo stidy. Int J Oral Maxillofac Implants 2003;18:31–39.

28. Groisman M, Frossard WM, Ferreira HM, de Menszes Filho LM, Touati B. Implantes unitários na região de incisivos superiores com provisionalização Imediata: estudo prospectivo de 2 anos. Pract proced Aesthet Dent 2003;15:115–122.
29. Smith DE, Zarb GA. Success criteria for osseointegrated endosteal implants.. J Prosthet Dent 1989; 62:567–572.