FACULDADE SETE LAGOAS - FACSETE

AILTON ALVES MARÇAL JUNIOR

CIRURGIA PARA PRÓTESE TIPO PROTOCOLO INFERIOR COM CARGA PRECOCE: RELATO DE CASO CLÍNICO

Sete Lagoas
2023

Ailton Alves Marçal Junior

CIRURGIA PARA PRÓTESE TIPO PROTOCOLO INFERIOR COM CARGA PRECOCE: RELATO DE CASO CLÍNICO

Monografia apresentada ao curso superior em Odontologia da Faculdade Sete Lagoas - FACSETE, como requisito parcial para obtenção do título de Especialista em Implantodontia.

Orientador: Isadora França Vieira da Silva

Área de concentração: Implantodontia

Sete Lagoas
2023

SUMÁRIO

1. INTRODUÇÃO…… 05
2. DESENVOLVIMENTO……06
3. DISCUSSÃO……08
4. CONCLUSÃO……..08
5. REFERÊNCIAS……10

CIRURGIA E PRÓTESE TIPO PROTOCOLO INFERIOR COM CARGA PRECOCE: RELATO DE CASO CLÍNICO
LOWER PROTOCOL SURGERY AND PROSTHESIS WITH EARLY LOADING: CLINICAL CASE REPORT

Ailton Alves Marçal Junior
Isadora França Vieira da Silva

RESUMO
A implantodontia é uma das especialidades odontológicas que mais cresce no mundo: atualmente, sua demanda dispara a uma taxa de crescimento anual de 7,9%, segundo pesquisa de 2019 e com tendência a aumentar. Dentre os vários fatores que explicam esse fenômeno, os implantes mais rápidos e eficazes cumprem um papel central. O restabelecimento dentário juntamente com a estética do paciente são parte dos princípios da Odontologia moderna. Muitos pacientes procuram o dentista com o objetivo de melhorar sua autoestima e qualidade de vida, pois principalmente na Implantodontia e Prótese dentária, a dificuldade de mastigar alimentos mais rígidos, sensação de vazio na boca, dentre outras são relatados pelos pacientes. Este trabalho visou relatar um caso de reabilitação com cirurgia e prótese tipo protocolo na mandíbula com carga precoce. O paciente mostrou extrema satisfação com o resultado.
Palavras-chave: Implantodontia. Carga precoce. Protocolo.

ABSTRACT
Implant dentistry is one of the fastest growing dental specialties in the world: currently, its demand soars at an annual growth rate of 7.9%, according to a 2019 survey, and with a tendency to increase. Among the various factors that explain this phenomenon, faster and more effective implants play a central role. Dental restoration together with the patient's aesthetics are part of the principles of modern dentistry. Many patients look for the dentist with the aim of improving their self-esteem and quality of life, because mainly in Implantology and Dental Prosthesis, the difficulty of chewing more rigid foods, feeling of emptiness in the mouth, among others, are reported by patients. This study aimed to report a case of rehabilitation with surgery and protocol-type prosthesis in the mandible with early loading. The patient showed extreme satisfaction with the result.
Keywords: Implantology. Early charge. Protocol.

[1]Especializando em Implantodontia e Prótese Dentária pela Faculdade Sete Lagoas (FACSETE); Mestrando em Prótese Dentária e Reabilitação Oral pela São Leopoldo Mandic - Campinas SP; Graduado em Odontologia pela Universidade de Itaúna MG, 2019.

Mestre pela Universitat de Barcelona 2016 - Barcelona, Espanha; ; Especialista em Prótese Dentária pelo Centro Universitário Senac 2013 - São Paulo, SP; Graduada em Odontologia pela Universidade Católica de Minas Gerais - Belo Horizonte, MG. Orientadora.

INTRODUÇÃO

Com a introdução dos implantes osseointegrados em Odontologia houve uma revolução nas técnicas de reabilitação de pacientes parcial ou totalmente desdentados. No atual estágio de desenvolvimento as próteses sobre implantes representam a melhor opção de tratamento, sendo, portanto o "padrão ouro" das próteses dentárias (Sicknan S.ROCHA et al,. 2013).

Com o emprego de implantes nos arcos totalmente desdentados tornou-se possível a confecção de próteses que suprem de maneira satisfatória as limitações das próteses mucossuportadas, que se caracterizam por pobre retenção e estabilidade. Adicionalmente houve um ganho no componente psicológico, haja vista que os pacientes se sentem mais seguros, o que repercute de maneira favorável na qualidade de vida (Sicknan S.ROCHA et al,. 2013).

Atualmente o uso do implante dentário osseointegrado demonstra elevado nível de previsibilidade e sucesso clínico através do protocolo de dois estágios cirúrgicos, que consiste em procedimento cirúrgico para instalação dos implantes que permanecem sob a mucosa (mínimo de três meses para mandíbula e seis meses para maxila) sem qualquer tipo de carga direta sobre os mesmos (Branemark, 1999; Szmukler-Moncler, 2000).

Hoje os implantes têm sido instalados com o objetivo de encurtar o tempo de tratamento, reduzir o número de intervenções e desconforto causado ao paciente em ter de utilizar próteses provisórias.

Para Salama et al. (1995), devemos buscar seis requisitos no carregamento imediato dos implantes ósseointegráveis: 1) Boa qualidade óssea; 2) Propriedades de ancoragem inicialmente do implante; 3) Bicorticalização; 4) Distribuição dos implantes na maior área possível para se alcançar maior estabilidade; 5) Evitar cantileveres; 6) Esquema oclusal que favoreça as cargas axiais e evite as cargas horizontais.

Veronese et al. (2005), concluíram que para se obter o sucesso da carga imediata e/ou precoce deve-se observar vários pontos, como qualidade óssea do osso receptor, estabilidade inicial no momento da colocação do implante e o sítio de instalação.

O objetivo desse trabalho foi relatar um caso clínico do curso de Especialização em Implantodontia e Prótese Dentária da Faculdade Sete Lagoas – FACSETE de cirurgia e prótese tipo protocolo inferior com carga precoce.

DESENVOLVIMENTO

Relato de caso clínico

Paciente V.A.C., sexo masculino, 45 anos, procurou a clínica de Especialização em Implantodontia com o objetivo de reabilitação com prótese total convencional na região superior e prótese fixa do tipo protocolo na região inferior.

Para a reabilitação com prótese fixa do tipo protocolo, foi realizada a cirurgia para instalação dos implantes. Foi realizado anestesias infiltrativas sobre o tecido do rebordo inferior com anestésico Articaína com Epinefrina 1:100.000 (DFL, Rio de Janeiro, Brasil), após o tecido já anestesiado foi feito uma incisão com lâmina de bisturi número 15 na crista do rebordo inferior de região de molar a molar. O tecido foi descolado com o auxílio do instrumento descolador de Molt para exposição do rebordo e visualização dos forames mentonianos.

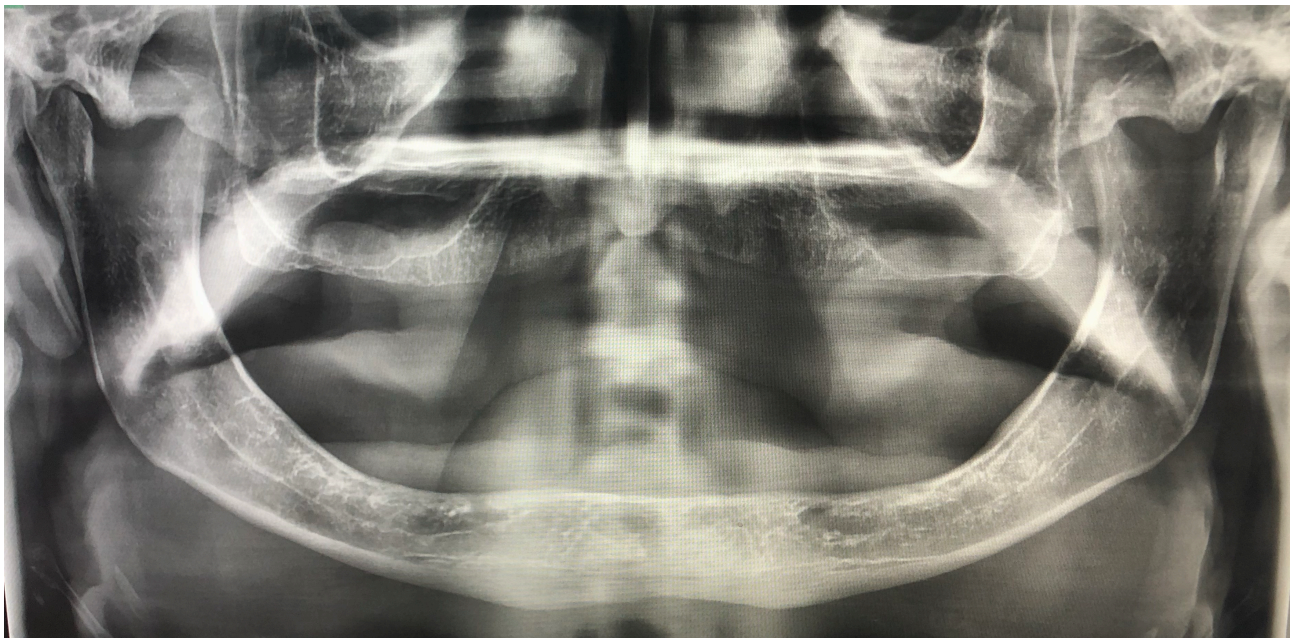

Figura 1: Rx panorâmica inicial

Após visualização dos forames, foram instalados 5 implantes de plataforma hexágono externo com dimensões 3,75x11,5mm (Implacil De Bortoli , São Paulo, SP) na região entre os mesmos com torque superior a 45N em todos (Fig. 2).

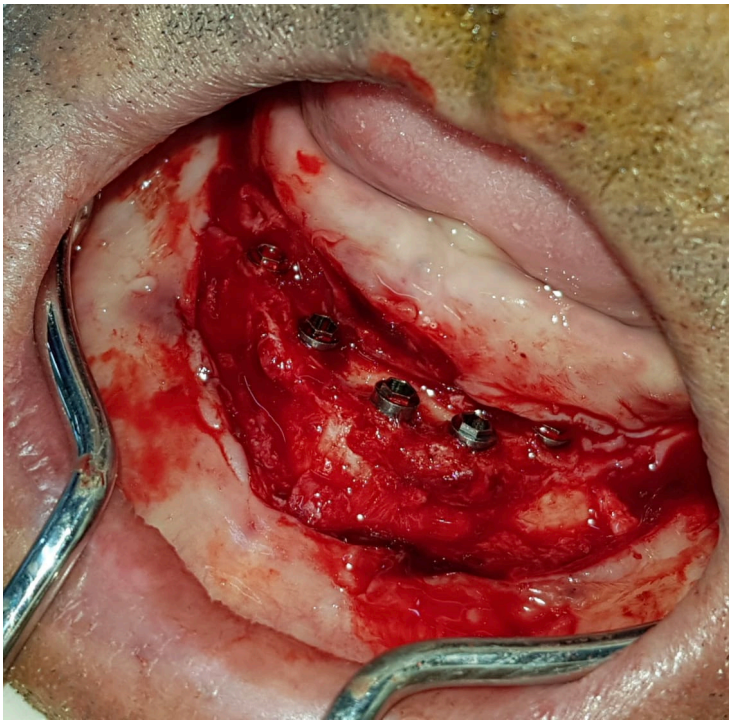

Figura 2: Instalação dos 5 implantes HE 3,75 x 11,5mm entre forames mentonianos.

Após a instalação dos implantes, foram colocados cicatrizadores de 3mm de altura em cada implante devido a grande quantidade de tecido gengival que o paciente possuía.

Com os cicatrizadores instalados, foram feitas várias suturas do tipo simples de toda a região incisada com fio de Nylon 4-0 (Shalon, Goiânia, Brasil) com o intuito de coaptar as bordas incisadas da região facilitando a cicatrização, influenciando a inserção da prótese com carga imediata.

Depois de 15 dias foi feita a remoção de sutura e após 30 dias o paciente voltou para clínica para instalação de componentes protéticos do tipo mini-pilares com cintas de 4mm e dar início a reabilitação protética.

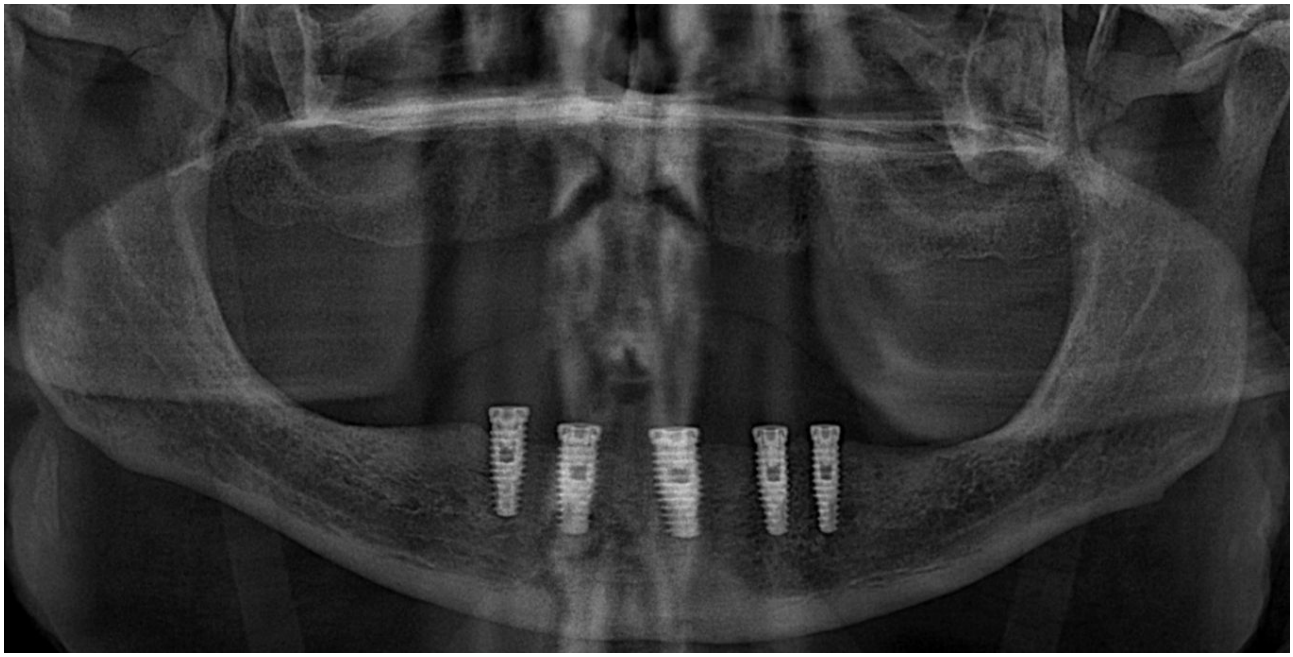

Figura 3: Radiografia final após instalação dos implantes.

DISCUSSÃO

Vários estudos com aplicação de carga imediata e precoce vêm sendo realizados nos últimos anos. Os bons resultados da osseointegração, mesmo na presença de carga logo após a instalação dos implantes são demonstrados nos relatos de muitos autores.

No atual estágio de desenvolvimento as próteses sobre implantes representam uma das melhores opções de tratamento, sendo, portanto, o “padrão ouro” das próteses dentárias.

Em relação às condições de carga, é necessário um período de 6 meses para a osseointegração dos implantes na maxila e de três meses na mandíbula. Entretanto, atualmente, a osseointegração com carga precoce também é uma possibilidade, como vem sendo mostrado em estudos recentes.

A macrogeometria (desenho do implante) representa um elemento muito importante, pois acredita-se que pode contribuir significativamente para a estabilização primária do implante, juntamente com fatores relacionados ao paciente (condição médica, quantidade óssea e qualidade) e a experiência e habilidades do cirurgião (Mangano C, Shibli JA et al,. 2017).

Por fim, diversos autores afirmam, com o que este estudo concorda, que a carga imediata e precoce desde que bem feitas são tão eficientes e seguras quanto a tardia,

com as vantagens de redução do tempo de tratamento e a prevenção da segunda cirurgia (Pellicer-Chover H et al., 2014).

CONCLUSÃO

De acordo com o relato do caso clínico, foi possível observar que as reabilitações funcional e também estética, quando bem planejadas e realizadas respeitando as condições biológicas do paciente, restabelecem a saúde e autoestima do paciente. Como pode ser observado no caso clínico aqui relatado, a prótese tipo protocolo com carga precoce quando bem executada facilita muito na vida do paciente pois o mesmo ganha tempo e tem o seu sonho em muitas das vezes realizado de maneira mais rápida. O paciente ficou extremamente satisfeito com o resultado.

REFERÊNCIAS

ALVIRA-GONZÁLEZ J, Díaz-Campos E, Sánchez-Garcés MA, Gay-Escoda C. Survival of immediately versus delayed loaded short implants: A prospective case series study. Med Oral Patol Oral Cir Bucal. 2015; 20(4):e480-8.

BRANEMARK PI, ENGSTRAND P, OHRNELL LO, et al, Branemark Novum: A new treatment concept for rehabilitation of the edentulous mandible. Preliminary results from a prospective clinical follow-up study. J Clin Implant Dent as Related Research 1999; v 1: p. 2-16.

CATINARI M, Scimeca M, Amorosino M, Marini M, Bonanno E, Tancredi V. Mandibular regeneration after immediate load dental implant in a periodontitis patient: A clinical and ultrastructural case report. Medicine. 2017; 96(15):e6600.

DE ROSSI M. All on Four® Fixed Implant Support Rehabilitation: A Mastigatory Function Study. Clin Implant Dent Relat Res. 2013.16:594-600.

FREIRE CNBM, Branco IVMC, Silva MCBC, Liberato MA, Oliveira SPG, Carneiro26 VSM, et al. Complicações decorrentes da reabilitação com implantes dentários. Rev. Uningá, [S.l.], mar. 2017; 51(3). ISSN 2318-0579.

HORITA S, Sugiura T, Yamamoto K, Murakami K, Imai Y, Kirita T. Biomechanical analysis of immediately loaded implants according to the "All-on-Four" concept. J Prosthodont Res. 2017; 61(2):123-132.

MANGANO C, Shibli JA, Pires JT, Luongo G, Piattelli A, Iezzi G. Early Bone Formation around Immediately Loaded Transitional Implants Inserted in the Human Posterior Maxilla: The Effects of Fixture Design and Surface. Biomed Res Int. 2017; Article ID 4152506.

MATIELLO CN, Trentin MS. Implante dentário com carga imediata na região anterior superior: relato de caso clínico. RFO. 2015; 20(2):238-242.

PELLICER-CHOVER H, Peñarrocha-Oltra D, Bagán L, Fichy-Fernandez AJ, Canullo L, Peñarrocha-Diago M. Single-blind randomized clinical trial to evaluate clinical and radiological outcomes after one year of immediate versus delayed implant placement supporting full-arch prostheses. Med Oral Patol Oral Cir Bucal. 2014; 19(3):e295- 301.

SICKNAN S.ROCHA, Dhiogo R.SOUZA, José M. A. FERNANDES, Robson R. GARCIA, Ricardo A. ZAVANELLI. Próteses Totais Fixas Tipo Protocolo Bimaxilares. Relato de Caso. Rev Odontol Bras Central 2013;21(60).

Ailton Alves Marçal Junior

CIRURGIA PARA PRÓTESE TIPO PROTOCOLO INFERIOR COM CARGA PRECOCE: RELATO DE CASO CLÍNICO

Trabalho de conclusão de curso de especialização *Lato Sensu* da Faculdade Sete Lagoas, como requisito parcial para obtenção do título de especialista em Implantodontia.

Área de concentração: Implantodontia.

Aprovada em ___/___/___ pela banca constituída dos seguintes professores:

_____
Prof. Dr. João de Paula Martins Júnior - Orientador

_____
Prof(ª) Dr(ª) Maria Helena Martins Álvares Venuto

_____
Prof(ª) Dr(ª) Mateus de Paula Martins

Sete Lagoas, __ de _____ de 2023.